Student CONSULT

WWW.STUDENTCONSULT.COM.BR

FRANK H. NETTER, MD

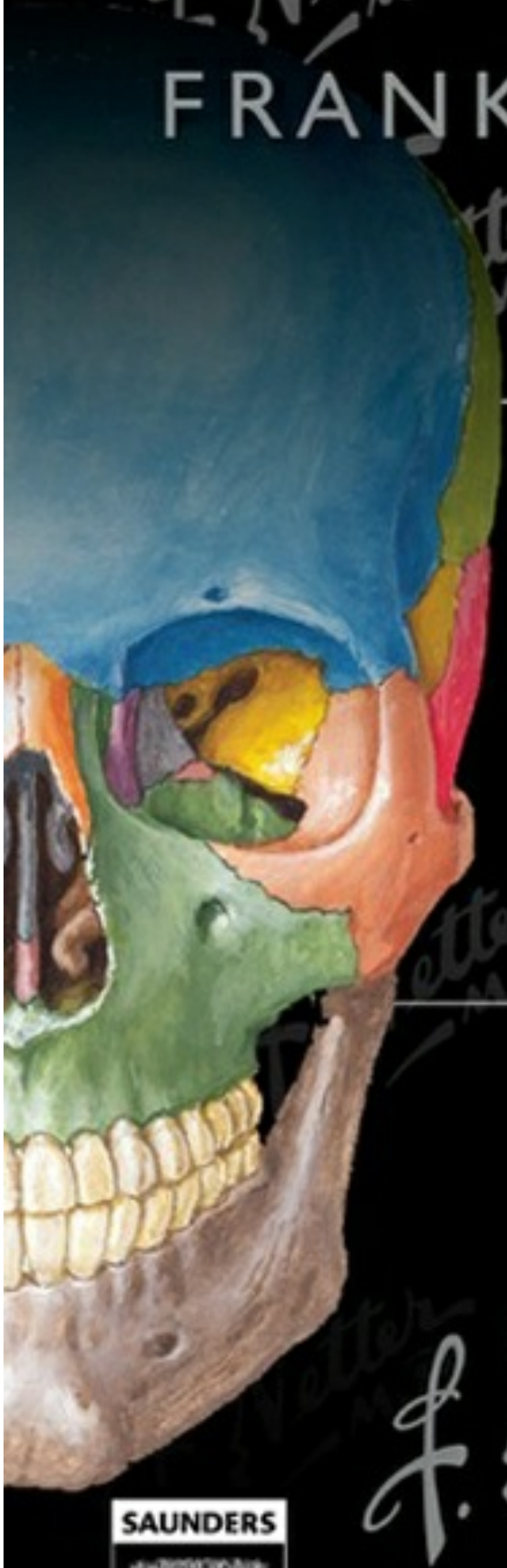

ATLAS DE ANATOMIA HUMANA

6ª EDIÇÃO

EDIÇÃO DE 25 ANIVERSÁRIO

SAUNDERS

ELSEVIER

Atlas de Anatomia Humana

SEXTA EDIÇÃO

Frank H. Netter, MD

SAUNDERS
ELSEVIER

Sumário

Instruções para acesso on-line

Capa

Folha de rosto

Copyright

Colaboradores

Editores das Edições Anteriores

Conselho Consultivo Internacional

Atlas de Anatomia do Netter – Comemorando 25 anos

Sobre o autor

Dedicatória

Prefácio à Primeira Edição

Agradecimentos

Nota do Revisor Científico

Ilustrador

Consultores

Seção 1: Cabeça e pescoço

Cabeça e Pescoço: Anatomia de Superfície

Nervos Cutâneos da Cabeça e do Pescoço

Artérias e Veias Superficiais da Face e do “Couro Cabeludo”

Crânio: Vista Anterior – Norma Frontal

Crânio: Radiografia Anteroposterior

Crânio: Vista Lateral – Norma Lateral

Crânio: Radiografia Lateral

Crânio: Corte Sagital Mediano

Calvária

Base Externa do Crânio: Vista Inferior – Norma Basilar

Ossos da Base Interna do Crânio: Vista Superior

Forames e Canais da Base Externa do Crânio: Vista Inferior

Forames e Canais da Base Interna do Crânio: Vista Superior

Crânio de Recém-nascido

Arcabouço Ósseo da Cabeça e do Pescoço

Fossas Pterigóideas: Vistas Posterior e Inferolateral

Mandíbula

Articulação Temporomandibular

Vértebras Cervicais: Atlas e Áxis

Vértebras Cervicais (continuação)

Vértebras Cervicais: Articulações “Uncovertebrais”

Ligamentos Craniocervicais Externos

Ligamentos Craniocervicais Internos

Ramos do Nervo Facial e Glândula Parótida

Músculos da Face: Vista Lateral

Lâminas Fasciais do Pescoço

Músculos do Pescoço: Vista Anterior

Músculos Infra-hióideos e Supra-hióideos

Músculos do Pescoço: Vista Lateral

Músculos Escalenos e Pré-vertebrais

Veias Superficiais e Nervos Cutâneos do Pescoço

Nervos e Vasos do Pescoço

Nervos e Vasos do Pescoço (continuação)

Artérias Carótidas

Nariz

Cavidade Nasal: Parede Lateral

Cavidade Nasal: Parede Lateral (continuação)

Cavidade Nasal: Parede Medial (Septo Nasal)

Nervos da Cavidade Nasal

Artérias da Cavidade Nasal: Septo Nasal Rebatido para Cima

Nervos da Cavidade Nasal: Septo Nasal Rebatido para Cima

Nariz e Seio Maxilar: Corte Transversal

Seios Paranasais

Seios Paranasais (continuação)

Seios Paranasais: Alterações com a Idade

Glândulas Salivares

Língua e Glândulas Salivares: Cortes

Músculos da Mastigação

Músculos da Mastigação (continuação)

Nervo Mandibular (V3)

Artéria Maxilar

Nervos Oftálmico (V1) e Maxilar (V2)

Inervação Autônoma da Cavidade Nasal

Fossa Pterigopalatina

Orientação dos Nervos e dos Vasos Sanguíneos da Base do Crânio

Inspeção da Cavidade Oral

Teto da Cavidade Oral

Assoalho da Cavidade Oral

Língua

Língua (continuação)

Inervação Sensitiva da Cavidade Oral e da Faringe

Dentes

Dentes (continuação)

Faringe: Corte Sagital Mediano

Músculos da Faringe: Corte Sagital

Faringe: Vista Posterior (Parede Posterior Aberta)

Músculos da Faringe: Vista Posterior (Parede Posterior Parcialmente Aberta)

Fauces

Junção Faringoesofágica

Músculos da Faringe: Vista Lateral

Nervos das Regiões Oral e Faríngea

Artérias das Regiões Oral e Faríngea

Veias das Regiões Oral e Faríngea

Vasos Linfáticos e Linfonodos da Cabeça e do Pescoço

Vasos Linfáticos e Linfonodos da Faringe e da Língua

Glândula Tireoide: Vista Anterior

Glândula Tireoide e Faringe: Vista Posterior

Glândulas Paratireoides

Cartilagens da Laringe

Músculos (Intrínsecos) da Laringe

Ação dos Músculos (Intrínsecos) da Laringe

Nervos da Laringe

Pálpebras

Aparelho Lacrimal

Fáscias da Órbita e do Bulbo do Olho

Músculos Extrínsecos do Bulbo do Olho

Artérias e Veias da Órbita e das Pálpebras

Nervos da Órbita

Bulbo do Olho

Câmaras Anterior e Posterior do Bulbo do Olho

Lente e Estruturas de Sustentação

Artérias e Veias (Intrínsecas) do Bulbo do Olho

Suprimento Vascular do Bulbo do Olho

Via da Recepção Sonora

Orelha Externa e Orelha Média (Cavidade Timpânica)

Orelha Média (Cavidade Timpânica)

Labirintos Ósseo e Membranáceo

Labirintos Ósseo e Membranáceo (continuação)

Orientação do Labirinto no Crânio

Tuba Auditiva

Meninges e Veias Diploicas

Artérias Meníngeas

Meninges e Veias Cerebrais Superficiais

Seios da Dura-máter (Venosos)

Seios da Dura-máter (Venosos) (continuação)

Cérebro: Vistas Laterais

Cérebro: Vistas Mediais

Cérebro: Vista Inferior

Ventrículos Encefálicos

Circulação do Líquido Cerebrospinal

Núcleos da Base

Tálamo

Hipocampo e Fórnice

Cerebelo

Tronco Encefálico

Quarto Ventrículo e Cerebelo

Núcleos dos Nervos Cranianos no Tronco Encefálico: Esquema

Núcleos dos Nervos Cranianos no Tronco Encefálico: Esquema (continuação)

Nervos Cranianos (Distribuição Motora e Sensitiva): Esquema

Nervo Olfatório (I): Esquema

Nervo Óptico (II) (Via Óptica): Esquema

Nervos Oculomotor (III), Troclear (IV) e Abducente (VI): Esquema

Nervo Trigêmeo (V): Esquema

Nervo Facial (VII): Esquema

Nervo Vestibulococlear (VIII): Esquema

Nervo Glossofaríngeo (IX): Esquema

Nervo Vago (X): Esquema

Nervo Acessório (XI): Esquema

Nervo Hipoglosso (XII): Esquema

Plexo Cervical: Esquema

Nervos Autônomos no Pescoço

Nervos Autônomos na Cabeça

Gânglio Ciliar: Esquema

Gânglios Pterigopalatino e Submandibular: Esquema

Gânglio Ótico: Esquema

Vias Gustatórias: Esquema

Artérias do Encéfalo e das Meninges

Artéria Carótida Interna na Parte Petrosa do Osso Temporal

Artérias para o Encéfalo: Esquema

Artérias do Encéfalo: Vistas Inferiores

Círculo Arterial do Cérebro (de Willis)

Artérias do Encéfalo: Vista e Corte Frontais

Artérias do Cérebro: Vistas Lateral e Medial

Artérias da Fossa Posterior do Crânio

Veias da Fossa Posterior do Crânio

Veias Profundas do Cérebro

Veias Subependimárias do Encéfalo

Hipotálamo e Hipófise

Artérias e Veias do Hipotálamo e da Hipófise

Imagens da Cabeça (VRM e ARM)

Imagens da Cabeça (RM)

Tabelas de Músculos

Seção 2: Dorso e medula espinal

Dorso: Anatomia de Superfície

Coluna Vertebral

Vértebras Torácicas

Vértebras Lombares

Vértebras: Imagens Radiológicas

Sacro e Cóccix

Ligamentos Vertebrais: Região Lombossacral

Ligamentos Vertebrais: Região Lombar

Medula Espinal e Ramos Anteriores In Situ

Relação das Raízes dos Nervos Espinais com as Vértebras

Dermátomos

Sistema Nervoso Simpático*: Esquema

Sistema Nervoso Parassimpático*: Esquema

Meninges Espinais e Raízes dos Nervos Espinais

Formação do Nervo Espinal: Cortes Transversais

Artérias da Medula Espinal: Esquema

Artérias da Medula Espinal: Distribuição Intrínseca

Veias da Medula Espinal e da Coluna Vertebral

Veias da Coluna Vertebral: Veias Vertebrais

Músculos do Dorso: Camada Superficial

Músculos do Dorso: Camada Média

Músculos do Dorso: Camada Profunda

Nervos do Dorso

Região Cervical Posterior (“Trígono Suboccipital”)

Região Lombar: Corte Transversal

Nervo Espinal Torácico Típico: Corte Transversal

Tabelas de Músculos

Seção 3: Tórax

Tórax: Anatomia de Superfície

Glândula Mamária

Artérias da Glândula Mamária

Vasos Linfáticos e Linfonodos da Glândula Mamária

Drenagem Linfática da Mama

Esqueleto do Tórax (Caixa Torácica)

Costelas e Articulações Associadas

Parede Anterior do Tórax

Parede Anterior do Tórax (continuação)

Parede Anterior do Tórax: Vista Interna

Nervos e Artérias Intercostais

Veias das Paredes do Tórax

Nervo Frênico

Diafragma: Superfície Torácica (Superior)

Diafragma: Superfície Abdominal (Inferior)

Topografia dos Pulmões: Vista Anterior

Topografia dos Pulmões: Vista Posterior

Pulmões In Situ: Vista Anterior

Pulmões: Vistas Mediais

Segmentos Broncopulmonares

Segmentos Broncopulmonares (continuação)

Traqueia e Brônquios Principais

Terminologia dos Brônquios: Esquema

Vias Aéreas Intrapulmonares: Esquema

Circulação Sanguínea Intrapulmonar: Esquema

Grandes Vasos do Mediastino Superior

Artérias e Veias Bronquiais

Vasos Linfáticos e Linfonodos dos Pulmões

Nervos Autônomos no Tórax

Inervação da Traqueia e da Árvore Bronquial: Esquema

Coração in Situ

Coração: Vista Anterior

Radiologia e Auscultação do Coração

Coração: Base e Face Diafragmática (Inferior)

Pericárdio

Mediastino: Corte Transversal

Tórax: Corte Frontal (Coronal) do Coração, Parte Ascendente da Aorta

Artérias Coronárias e Veias do Coração (Cardíacas)

Artérias Coronárias: Imagens

Átrio e Ventrículo Direitos

Átrio e Ventrículo Esquerdos

Valvas e Esqueleto Fibroso do Coração

Valvas e Esqueleto Fibroso do Coração (continuação)

Átrios, Ventrículos e Septo Interventricular

Complexo Estimulante (Sistema de Condução) do Coração

Nervos do Coração (Cardíacos)

Inervação do Coração: Esquema

Inervação dos Vasos Sanguíneos: Esquema

Circulações Pré-natal e Pós-natal

Mediastino: Vista Lateral Direita

Mediastino: Vista Lateral Esquerda

Esôfago in Situ

Topografia e Constrições do Esôfago

Musculatura do Esôfago

Junção Esofagogástrica

Artérias do Esôfago

Veias do Esôfago

Vasos Linfáticos e Linfonodos do Esôfago

Nervos do Esôfago

Imagens do Tórax: Cortes Transversais (“Axiais”)

Corte Transversal do Tórax no Nível de TIII

Corte Transversal do Tórax no Nível do Disco Intervertebral de TIII-IV

Corte Transversal do Tórax no Nível do Disco Intervertebral de TIV-V

Corte Transversal do Tórax no Nível de TVII

Tabela de Músculos

Seção 4: Abdome

Abdome: Anatomia de Superfície

Arcabouço Ósseo do Abdome

Regiões e Planos do Abdome

Parede Anterior do Abdome: Dissecação Superficial

Parede Anterior do Abdome: Dissecação Média

Parede Anterior do Abdome: Dissecação Profunda

Bainha do Músculo Reto do Abdome: Cortes Transversais

Parede Anterior do Abdome: Vista Interna

Parede Posterolateral do Abdome

Artérias da Parede Anterior do Abdome

Veias da Parede Anterior do Abdome

Nervos da Parede Anterior do Abdome

Nervos Intercostais

Região Inguinal: Dissecações

Canal Inguinal e Funículo Espermático

“Bainha” Femoral e Canal Inguinal

Parede Posterior do Abdome: Vista Interna

Artérias da Parede Posterior do Abdome

Veias da Parede Posterior do Abdome

Vasos Linfáticos e Linfonodos da Parede Posterior do Abdome

Nervos da Parede Posterior do Abdome

Omento Maior e Vísceras Abdominais

Relações Peritoneais (Mesentéricas) dos Intestinos

Relações Peritoneais (Mesentéricas) dos Intestinos (continuação)

Bolsa Omental: Estômago Rebatido

Bolsa Omental: Corte Transversal

Peritônio da Parede Posterior do Abdome

Estômago in Situ

Túnica Mucosa do Estômago

Duodeno in Situ

Túnica Mucosa e Musculatura do Duodeno, do Jejuno e do Íleo

Região Ileocecal

Região Ileocecal (continuação)

Apêndice Vermiforme

Túnica Mucosa e Musculatura do Intestino Grosso

Faces e Leito do Fígado

Fígado in Situ: Vasos e Ductos

Estrutura do Fígado: Esquema

Vesícula Biliar, Ductos Bilíferos Extra-hepáticos e Ducto Pancreático

Pâncreas in Situ

Baço

Artérias do Estômago, do Fígado e do Baço

Artérias do Fígado, do Pâncreas, do Duodeno e do Baço

Arteriograma Celíaco e Angiograma por TC

Artérias do Duodeno e da Cabeça do Pâncreas

Artérias do Intestino Delgado

Artérias do Intestino Grosso

Veias do Estômago, do Duodeno, do Pâncreas e do Baço

Veias do Intestino Delgado

Veias do Intestino Grosso

Veias Tributárias da Veia Porta do Fígado: Anastomoses Portocava

Vasos Linfáticos e Linfonodos do Estômago

Vasos Linfáticos e Linfonodos do Pâncreas

Vasos Linfáticos e Linfonodos do Intestino Delgado

Vasos Linfáticos e Linfonodos do Intestino Grosso

Nervos, Plexos e Gânglios Autônomos do Abdome

Inervação Autônoma do Estômago e do Duodeno

Inervação Autônoma do Estômago e do Duodeno (continuação)

Inervação Autônoma do Esôfago, do Estômago e do Duodeno: Esquema

Inervação Autônoma do Intestino Delgado

Inervação Autônoma do Intestino Grosso

Inervação Autônoma dos Intestinos Delgado e Grosso: Esquema

Vias Reflexas Autônomas: Esquema

Plexos Autônomos Intrínsecos do Intestino: Esquema

Inervação Autônoma do Fígado e da Via Biliar (Bilífera): Esquema

Inervação Autônoma do Pâncreas: Esquema

Rins in Situ: Vistas Anteriores

Rins in Situ: Vistas Posteriores

Artéria e Veia Renais in Situ

Estrutura Macroscópica do Rim

Artérias Intrarrenais e Segmentos Renais

Ureteres no Abdome e na Pelve

Artérias dos Ureteres e da Bexiga Urinária

Fáscia Renal

Vasos Linfáticos e Linfonodos dos Rins e da Bexiga Urinária

Nervos Autônomos dos Rins, dos Ureteres e da Bexiga Urinária

Inervação Autônoma dos Rins e da Parte Superior dos Ureteres: Esquema

Nervos Autônomos das Glândulas Suprarrenais: Dissecação e Esquema

Artérias e Veias das Glândulas Suprarrenais in Situ

Parede do Abdome e Vísceras: Corte Sagital Paramediano

Imagens do Abdome: Cortes Transversais (“Axiais”)

Imagens do Abdome: Cortes Transversais (“Axiais”) (continuação)

Corte Transversal do Abdome no Nível de TX, Junção Esofagogástrica

Corte Transversal do Abdome no Nível de TXII, Inferior ao Processo Xifoide

Corte Transversal do Abdome no Nível de TXII-LI, Disco Intervertebral

Corte Transversal do Abdome no Nível de LI-II, Disco Intervertebral

Corte Transversal do Abdome no Nível de LIII-IV

Tabela de Músculos

Seção 5: Pelve e períneo

Pelve e Períneo: Anatomia de Superfície

Arcabouço Ósseo da Pelve

Radiografias das Pelves Feminina e Masculina

Diferenças Sexuais da Pelve: Medidas

Ossos e Ligamentos da Pelve

Ossos e Ligamentos da Pelve (continuação)

Diafragma da Pelve Feminina

Diafragma da Pelve Feminina (continuação)

Diafragma da Pelve Feminina (continuação)

Diafragma da Pelve Masculina

Diafragma da Pelve Masculina (continuação)

Vísceras Pélvicas e Períneo: Gênero Feminino

Conteúdo da Pelve Feminina

Vísceras Pélvicas Femininas

Fáscia da Pelve e Espaços Potenciais

Vísceras Pélvicas e Períneo: Gênero Masculino

Conteúdo da Pelve Masculina

Bexiga Urinária: Orientação e Sustentação

Esfincteres Femininos

Bexiga Urinária: Feminina e Masculina

Crescimento Uterino

Útero, Vagina e Estruturas de Sustentação

Útero: Ligamentos Fasciais

Útero e Anexos

Ligamentos Pélvicos

Períneo e Órgãos Genitais Femininos Externos (Pudendo ou “Vulva”)

Períneo Feminino (Dissecação Superficial)

Períneo Feminino (Dissecação Profunda)

Espaços do Períneo Feminino

Períneo e Órgãos Genitais Masculinos Externos (Dissecação Superficial)

Períneo e Órgãos Genitais Masculinos Externos (Dissecação Profunda)

Pênis

Espaços do Períneo Masculino

Próstata e Glândulas Seminais

Uretra Masculina

Descida dos Testículos

Escroto e Conteúdo

Homólogos dos Órgãos Genitais Externos

Homólogos dos Órgãos Genitais Internos

Testículo, Epidídimo e Ducto Deferente

Reto in Situ: Gêneros Masculino e Feminino

Fossa Isquioanal

Reto e Canal Anal

Musculatura Anorretal

Músculo Esfincter Externo do Ânus: Vista do Períneo

Espaços Reais e Potenciais do Períneo e da Pelve

Imagens da Pelve: Cortes Sagitais de Tomografia Computadorizada (TC)

Artérias do Reto e do Canal Anal: Gênero Masculino

Veias do Reto e do Canal Anal: Gênero Feminino

Artérias e Veias das Vísceras Pélvicas Femininas

Artérias e Veias dos Testículos

Artérias da Pelve Feminina

Artérias e Veias da Pelve Masculina

Artérias e Veias do Períneo e do Útero

Artérias e Veias do Períneo Masculino

Vasos Linfáticos e Linfonodos da Pelve e dos Órgãos Genitais Femininos

Vasos Linfáticos e Linfonodos do Períneo Feminino

Vasos Linfáticos e Linfonodos da Pelve e dos Órgãos Genitais Masculinos

Nervos dos Órgãos Genitais Masculinos Externos

Nervos das Vísceras Pélvicas Masculinas

Nervos do Períneo Masculino

Nervos das Vísceras Pélvicas Femininas

Nervos do Períneo e dos Órgãos Genitais Femininos Externos

Vias Nervosas Relacionadas com o Parto

Inervação dos Órgãos Genitais Femininos: Esquema

Inervação dos Órgãos Genitais Masculinos: Esquema

Inervação da Bexiga Urinária e da Parte Inferior do Ureter: Esquema

Pelve Masculina: Corte Transversal da Junção Vesicoprostática

Corte Tranversal da Vagina e da Uretra 1 Sínfise púbica

Tabelas de Músculos

Seção 6: Membro superior

Membro Superior: Anatomia de Superfície

Dermátomos do Membro Superior

Inervação Cutânea do Membro Superior

Nervos Cutâneos e Veias Superficiais do Ombro e do Braço

Nervos Cutâneos e Veias Superficiais do Antebraço e da Mão

Vasos Linfáticos e Linfonodos do Membro Superior

Clavícula e Articulação Esternoclavicular

Úmero e Escápula: Vistas Anteriores

Úmero e Escápula: Vistas Posteriores

Ombro: Radiografia Anteroposterior

Articulação do Ombro (Articulação Glenoumeral)

Músculos do Ombro

Axila: Parede Posterior e Plexo Braquial

Músculos do “Manguito” Rotador

Fáscias Peitoral, Clavipeitoral e da Axila

Dissecação das Regiões Escapulotorácica e Escapuloumeral

Artéria Axilar e Anastomoses ao Redor da Escápula

Axila (Dissecação): Vista Anterior

Plexo Braquial: Esquema

Músculos do Braço: Vistas Anteriores

Músculos do Braço: Vistas Posteriores

Artéria Braquial in Situ

Artérias do Braço e da Parte Proximal do Antebraço

Braço: Cortes Transversais Seriados

Ossos do Cotovelo

Cotovelo: Radiografias

Ligamentos do Cotovelo

Ossos do Antebraço

Músculos Individuais do Antebraço: Rotadores do Rádio

Músculos Individuais do Antebraço: Extensores da Mão e dos Dedos

Músculos Individuais do Antebraço: Flexores da Mão

Músculos Individuais do Antebraço: Flexores dos Dedos

Músculos do Antebraço (Camada Superficial): Vista Posterior

Músculos do Antebraço (Camada Profunda): Vista Posterior

Músculos do Antebraço (Camada Superficial): Vista Anterior

Músculos do Antebraço (Camada Média): Vista Anterior

Músculos do Antebraço (Camada Profunda): Vista Anterior

Artérias do Antebraço e da Mão

Antebraço: Cortes Transversais Seriados, Vista Anterior

Inserções dos Músculos do Antebraço: Vista Anterior

Inserções dos Músculos do Antebraço: Vista Posterior

Ossos Carpais

Movimentos no Punho

Ligamentos do Punho

Ligamentos do Punho (continuação)

Ossos da Mão

Punho e Mão: Radiografias

Ligamentos Metacarpofalângicos e Interfalângicos

Punho e Mão: Dissecações Superficiais da Palma da Mão

Punho e Mão: Dissecações Profundas da Palma da Mão

Músculos Lumbricais e Bolsas, Espaços e Bainhas: Esquema

Tendões dos Músculos Flexores, Artérias e Nervos no Punho e na Mão

Bolsas, Espaços e Bainhas dos Tendões na Mão

Tendões dos Músculos Flexores e Extensores dos Dedos

Músculos Intrínsecos da Mão

Artérias e Nervos da Mão: Vistas Anteriores (Palmares)

Punho e Mão: Dissecação Superficial da Região Lateral (Radial)

Punho e Mão: Dissecação Superficial da Região Posterior (Dorsal)

Punho e Mão: Dissecação Profunda da Região Posterior (Dorsal)

Tendões dos Músculos Extensores no Punho

Dedos

Inervação Cutânea do Punho e da Mão

Artérias e Nervos do Membro Superior

Nervos do Membro Superior

Nervo Musculocutâneo

Nervo Mediano

Nervo Ulnar

Nervo Radial no Braço e Nervos da Região Posterior do Ombro

Nervo Radial no Antebraço

Artrograma, Ressonância Magnética (RM) e Tomografia Computadorizada (TC)Computadorizada (TM) do Ombro

Tabelas de Músculos

Seção 7: Membro inferior

Membro Inferior: Anatomia de Superfície

Dermátomos do Membro Inferior

Nervos Cutâneos e Veias Superficiais do Membro Inferior: Vista Anterior

Nervos Cutâneos e Veias Superficiais do Membro Inferior: Vista Posterior

Vasos Linfáticos e Linfonodos do Membro Inferior

Osso do Quadril

Articulação do Quadril

Articulação do Quadril: Radiografia Anteroposterior

Fêmur

Inserções Ósseas dos Músculos do Quadril e da Coxa: Vista Anterior

Inserções Ósseas dos Músculos do Quadril e da Coxa: Vista Posterior

Músculos da Coxa: Vistas Anteriores

Músculos da Coxa: Vistas Anteriores (continuação)

Músculos do Quadril e da Coxa: Vista Lateral

Músculos do Quadril e da Coxa: Vistas Posteriores

Músculos Psoas e Ilíaco

Plexos Lombossacral e Coccígeo

Plexo Lombar

Plexos Sacral e Coccígeo
Artérias e Nervos da Coxa: Vistas Anteriores
Artérias e Nervos da Coxa: Vista Anterior (continuação)
Artérias e Nervos da Coxa: Vista Posterior
Nervos do Quadril e da Região Glútea (Nádegas)
Artérias da Cabeça e do Colo do Fêmur
Coxa: Cortes Tranversais Seriados
Joelho: Vistas Lateral e Medial
Joelho: Vistas Anteriores
Joelho: Vista Interna
Joelho: Ligamentos Cruzados e Colaterais
Joelho: Radiografia Anteroposterior e Vista Posterior
Joelho: Vistas Posterior e do Corte Sagital
Artérias da Coxa e do Joelho: Esquema
Tíbia e Fíbula
Tíbia e Fíbula (continuação)
Inserções dos Músculos da Perna
Músculos da Perna (Dissecação Superficial): Vista Posterior
Músculos da Perna (Dissecação Média): Vista Posterior
Músculos da Perna (Dissecação Profunda): Vista Posterior
Músculos da Perna: Vista Lateral

Músculos da Perna (Dissecação Superficial): Vista Anterior

Músculos da Perna (Dissecação Profunda): Vista Anterior

Artérias do Joelho, Perna e Pé

Perna: Cortes Transversais e Compartimentos Fasciais

Ossos do Pé

Ossos do Pé (continuação)

Calcâneo

Ligamentos e Tendões do Tornozelo e do Pé

Ligamentos e Tendões do Pé: Vista Inferior (Plantar)

Bainhas dos Tendões do Tornozelo e do Pé

Músculos do Dorso do Pé: Dissecação Superficial

Dorso do Pé: Dissecação Profunda

Planta do Pé: Dissecação Superficial

Músculos da Planta do Pé: Primeira Camada

Músculos da Planta do Pé: Segunda Camada

Músculos da Planta do Pé: Terceira Camada

Músculos Interósseos e Artérias Profundas do Pé

Músculos Interósseos do Pé

Nervo Femoral e Nervo Cutâneo Femoral Lateral

Nervo Obturatório

Nervo Isquiático e Nervo Cutâneo Femoral Posterior

Nervo Tibial

Nervo Fibular Comum

Radiografia, Artrograma e Ressonância Magnética (RM) do Quadril

Tornozelo: Radiografias

Tabelas de Músculos

Referências

Índice

Copyright

© 2015 Elsevier Editora Ltda.
Tradução autorizada do idioma inglês da edição publicada por Saunders – um selo editorial Elsevier Inc.
Todos os direitos reservados e protegidos pela Lei 9.610 de 19/02/1998.
Nenhuma parte deste livro, sem autorização prévia por escrito da editora, poderá ser reproduzida ou transmitida sejam quais forem os meios empregados: eletrônicos, mecânicos, fotográficos, gravação ou quaisquer outros.
ISBN: 978-85-352-7904-7
ISBN (versão eletrônica): 978-85-352-8268-9
Copyright © 2014 by Saunders, an imprint of Elsevier Inc.
This edition of Atlas oh Human Anatomy, 6th edition by Frank H. Netter is published by arrangement with Saunders, Elsevier Inc. Elsevier Inc.
ISBN: 978-1-4557-5888-3

Capa
Mello e Mayer

Editoração Eletrônica
Thomson Digital

Elsevier Editora Ltda.

Conhecimento sem Fronteiras
Rua Sete de Setembro, n° 111 – 16° andar
20050-006 – Centro – Rio de Janeiro – RJ
Rua Quintana, n° 753 – 8° andar
04569-011 – Brooklin – São Paulo – SP
Serviço de Atendimento ao Cliente
0800 026 53 40
atendimento1@elsevier.com
Consulte nosso catálogo completo, os últimos lançamentos e os serviços

exclusivos no site www.elsevier.com.br

Nota

Como as novas pesquisas e a experiência ampliam o nosso conhecimento, pode haver necessidade de alteração dos métodos de pesquisa, das práticas profissionais ou do tratamento médico. Tanto médicos quanto pesquisadores devem sempre basear-se em sua própria experiência e conhecimento para avaliar e empregar quaisquer informações, métodos, substâncias ou experimentos descritos neste texto. Ao utilizar qualquer informação ou método, devem ser criteriosos com relação a sua própria segurança ou a segurança de outras pessoas, incluindo aquelas sobre as quais tenham responsabilidade profissional.

Com relação a qualquer fármaco ou produto farmacêutico especificado, aconselha-se o leitor a cercar-se da mais atual informação fornecida (i) a respeito dos procedimentos descritos, ou (ii) pelo fabricante de cada produto a ser administrado, de modo a certificar-se sobre a dose recomendada ou a fórmula, o método e a duração da administração, e as contraindicações. É responsabilidade do médico, com base em sua experiência pessoal e no conhecimento de seus pacientes, determinar as posologias e o melhor tratamento para cada paciente individualmente, e adotar todas as precauções de segurança apropriadas.

Para todos os efeitos legais, nem a Editora, nem autores, nem editores, nem tradutores, nem revisores ou colaboradores, assumem qualquer responsabilidade por qualquer efeito danoso e/ou malefício a pessoas ou propriedades envolvendo responsabilidade, negligência etc. de produtos, ou advindos de qualquer uso ou emprego de quaisquer métodos, produtos, instruções ou ideias contidos no material aqui publicado.

O Editor

CIP-BRASIL. CATALOGAÇÃO-NA-FONTE

SINDICATO NACIONAL DOS EDITORES DE LIVROS, RJ
N387a
6. ed.

Netter, Frank H. (Frank Henry), 1906-1991
Atlas de anatomia humana / Frank H. Netter. - 6. ed. - Rio de Janeiro : Elsevier, 2014.
il. ; 28 cm.
Inclui índice
ISBN 978-85-352-7904-7
1. Anatomia humana - Atlas. I. Título.
CDD: 611.00222
CDU: 611(084)

CÓPIA NÃO AUTORIZADA É CRIME
ABDR
ASSOCIAÇÃO BRASILEIRA DE DIREITOS REPROGRÁFICOS
RESPEITE O DIREITO AUTORAL

Colaboradores

Revisão Científica

Eduardo Cotecchia Ribeiro
Mestre em Anatomia e Doutor em Ciências
Professor Associado da Disciplina de Anatomia Descritiva e Topográfica do Departamento de Morfologia e Genética
Escola Paulista de Medicina da Universidade Federal de São Paulo

Tradução

Adilson Dias Salles. MD, PhD
Mestre em Anatomia Humana, Departamento de Anatomia, do Instituto de Ciências Biomédicas, da Universidade Federal do Rio de Janeiro
Doutor em Medicina, Faculdade de Medicina, da Universidade Federal do Rio de Janeiro
Professor Adjunto do Instituto de Ciências Biomédicas, da Universidade Federal do Rio de Janeiro
Pesquisador do Departamento de Antropologia, Museu Nacional, Universidade Federal do Rio de Janeiro

Editores das Edições Anteriores

Primeira Edição

Sharon Colacino, PhD

Segunda Edição

Arthur F. Dalley, II, PhD

Terceira Edição

John T. Hansen, PhD

Quarta Edição

John T. Hansen, PhD

Jennifer K. Brueckner, PhD

Stephen W. Carmichael, PhD, DSc

Thomas R. Gest, PhD

Noelle A. Granger, PhD

Anil H. Waljii, MD, PhD

Quinta Edição

John T. Hansen, PhD

Brion Benninger, MD, MS

Jennifer K. Brueckner, PhD

Stephen W. Carmichael, PhD, DSc

Noelle A. Granger, PhD

R. Shane Tubbs, MS, PA-C, PhD

Conselho Consultivo Internacional

Sadakazu Aiso, MD, PhD, Professor
Department of Anatomy
Keio University School of Medicine
Tokyo, Japan

Nihal Apaydin, MD, Associate Professor
Department of Anatomy
Ankara University Faculty of Medicine
Ankara, Turkey

Col. Rajan Bhatnagar, MD, Armed Forces Medical College
Wanowrie, Pune, India

Lucio Cocco, MD, Professor and Head
Cellular Signaling Laboratory
Department of Biomedical Sciences
University of Bologna
Bologna, Italy

Yu Enhua, MD, PhD, Professor
Department of Anatomy, Histology,
and Embryology
Peking University Health Science
Center
Beijing, China

Quentin A. Fogg, PhD, William Hunter Senior Lecturer in
Anatomy
School of Life Sciences
University of Glasgow
Glasgow, UK

Victor J. Götzens, PhD, Professor of Human Anatomy and
Embryology
Department of Pathology and
Experimental Therapeutics
Faculty of Medicine
University of Barcelona

Barcelona, Spain

Sung-Tsang Hsieh, MD, PhD, Departments of Anatomy and Cell Biology and Neurology
Institute of Brain and Mind Sciences
National Taiwan University
Taipei, Taiwan

Tang Jun Min, MD, Professor
Department of Anatomy, Histology, and Embryology
Peking University Health Science Center
Beijing, China

Rachel Koshi, MBBS, MS, PhD, Professor of Anatomy in Cell and Developmental Biology
Weill Cornell Medical College in Qatar
Doha, Qatar

Marios Loukas, MD, PhD, Professor and Chair
Department of Anatomical Sciences
Dean of Research, School of Medicine
St. George's University
Grenada, West Indies

Lucia Manzoli, MD, Professor, Department of Anatomical Sciences
University of Bologna
Bologna, Italy

Thazhumpal C. Mathew, MSc, PhD, FRCPath, Professor
Vice Dean for Research Training and Consultation
Faculty of Allied Health Sciences,
Health Sciences Centre
Kuwait University
Kuwait City, Kuwait

Janusz Moryś, MD, PhD, Professor
Department of Anatomy and Neurobiology
Medical University of Gdansk
Gdansk, Poland

Eduardo Cotecchia Ribeiro, MS, PhD, Associate Professor of Descriptive and Topographic Anatomy

Department of Morphology and Genetics
Federal University of Sao Paulo
School of Medicine
Sao Paulo, Brazil

Jean-Pierre Richer, MD, PhD, Professeur d’ Anatomie
Chirurgien des Hôpitaux
Université de Poitiers
Poitiers, France

Andreas H. Weiglein, MD, Professor
Vice Chair, Institute of Anatomy
Medical University of Graz
Graz, Austria

Atlas de Anatomia do Netter – Comemorando 25 anos

> *"Anatomia, é claro, não muda, mas o nosso entendimento da anatomia e o seu significado clínico, sim."*
>
> *- Frank H. Netter, MD*

Se você estiver utilizando essa 6ª edição do ***Atlas de Anatomia Humana***, impressa, em *e-book*, *on-line*, ou em iPad, os detalhes das figuras da morfologia humana permanecem tão relevantes quanto no primeiro lançamento. A publicação da 6a edição celebra as bodas de prata do primeiro lançamento do *Atlas de Anatomia Humana* de Frank H. Netter, quando suas cores vibrantes e sua perspectiva clínica se tornaram um companheiro indispensável nas aulas de anatomia, nos laboratórios de dissecação e nos acervos dos profissionais clínicos, constituindo, para muitos, um legado de um dos educadores médicos mais influentes do mundo.

Anatomia continua a ser uma pedra angular da educação em saúde. Muitas vezes, é um dos primeiros tópicos ensinados nos currículos médicos ou em outras áreas da saúde. Anatomia é também centralizada na prática clínica, do exame físico e de imagem radiológica até a cirurgia e a reabilitação física. No entanto, mudanças no ensino anatômico e sua aplicação clínica, ao longo destes últimos 25 anos, têm sido significativas. A expansão dos currículos médicos e de todas as áreas da saúde levou a uma diminuição do número de horas dedicadas ao ensino da anatomia macroscópica. Alguns cursos interromperam a dissecação do corpo inteiro. Os avanços nas tecnologias de imagem têm proporcionado uma visão cada vez mais clara da anatomia viva e os modelos de anatomia em 3D continuam a evoluir. Da mesma forma, o *Atlas* evoluiu. Graças à grande orientação dos principais anatomistas clínicos e educadores especializados em anatomia, bem como as contribuições de médicos ilustradores talentosos, a 6a edição apresenta novas ilustrações e imagens radiográficas modernas que proporcionam aos alunos uma visão do atual significado clínico e das perspectivas que esclareçam

relações anatômicas complexas. Esta edição também inclui as ilustrações das mais antigas edições do *Atlas*, como as representações do Dr. Netter, das variações anatômicas comuns (em edições eletrônicas e pacotes impresso-eletrônico), como um bônus de pranchas para auxiliar a fornecer uma visão mais abrangente que as horas nos laboratórios de dissecação podem não permitir. Pela primeira vez, o *Atlas* incorpora tabelas de músculos em apêndices de acesso-rápido ao final de cada seção para facilitar a consulta dos médicos, estudantes, educadores que disponham de pouco tempo. Recursos eletrônicos do StudentConsult.com e NetterReference.com incluem alguns modelos em 3D extraídos do *Netter's 3D Interactive Anatomy*, seleções de vídeos de dissecação do *Netter's Online Dissection Modules by UNC at Chapel Hill* e outros recursos de apoio. Além disso, todo o texto ao longo do *Atlas* foi meticulosamente atualizado para se manter de acordo com a versão mais recente da *Terminologia Anatômica, pelo Federal International Program for Anatomical Terminology (FIPAT) of the International Federation of Associations of Anatomists (IFAA)*.

A perspectiva visual única de Frank H. Netter é insuperável. Dr. Netter reuniu a mão de um mestre ilustrador médico, o cérebro de um médico e a alma de um artista para as suas descrições do corpo humano. Esta edição do 25° aniversário comemora o impacto duradouro de sua obra, que continua a ensinar e a inspirar.

Queremos ouvi-lo — sobre a história e o futuro do ensino de anatomia e da medicina e sobre o legado de Netter, convidando você a compartilhar conosco os seus pensamentos, inspirações, memórias, homenagens e opiniões, pelo e-mail: NetterAppFeedback@elsevier.com e no Facebook: www.facebook.com/NetterImages.

F. Netter M.D.

Sobre o autor

Frank H. Netter, MD Photograph by James L. Clayton

Frank H. Netter, MD

Frank H. Netter nasceu em Nova York em 1906. Estudou arte na *Art Students League* e na *National Academy of Design* antes de ingressar na escola de Medicina da Universidade de Nova York, onde obteve a graduação em 1931. Durante seus anos como estudante, os esboços do caderno do Dr. Netter atraíram a atenção dos membros da faculdade de Medicina e de outros médicos, permitindo que ele aumentasse a sua renda, ilustrando artigos e livros didáticos. Ele seguiu ilustrando como uma atividade paralela, tentando se dedicar à prática cirúrgica em 1933, mas, em última instância, optou por desistir dessa atividade, em favor de um compromisso, em tempo integral, com a arte. Após prestar o serviço militar no Exército dos Estados Unidos durante a Segunda Guerra Mundial, Dr. Netter iniciou sua longa colaboração com a *CIBA Pharmaceutical Company* (hoje *Novartis Pharmaceuticals*). Esta

parceria de 45 anos resultou na produção da extraordinária coleção de arte médica, tão familiar aos médicos e outros profissionais da área médica em todo o mundo.

A *Icon Learning Systems* adquiriu a coleção Netter em julho de 2000 e continuou a atualizar as figuras originais do Dr. Netter e adicionar figuras recém-encomendadas aos artistas treinados no estilo do Dr. Netter. Em 2005, a Elsevier Inc. comprou a coleção Netter e todas as publicações da *Icon Learning Systems*. Existem, atualmente, mais de 50 publicações que caracterizam a arte do Dr. Netter e que se encontram disponíveis pela Elsevier Inc.

Os trabalhos do Dr. Netter estão entre os melhores exemplos do uso de ilustração no ensino abordando conceitos médicos. O *13-book Netter Collection of Medical Illustrations*, que inclui a maior parte das mais de 20.000 figuras criadas pelo Dr. Netter, tornou-se — e continua sendo — um dos trabalhos médicos mais famosos já publicados. *Netter Atlas de Anatomia Humana*, publicado pela primeira vez em 1989, apresenta as imagens anatômicas da coleção Netter. Agora traduzido em 16 idiomas, é o atlas de anatomia de escolha entre os estudantes das profissões médicas e de saúde de todo o mundo.

As ilustrações Netter são apreciadas não apenas devido às suas qualidades estéticas, mas, mais importante, pelo seu conteúdo intelectual. Como o Dr. Netter escreveu em 1949: "o esclarecimento de um tema é o objetivo e a meta da ilustração. Não importa quanto esteja lindamente pintado, quanto delicado e sutilmente apresentado um tema possa estar. Tudo isso será de pouco valor como *ilustração médica*, se não servir para esclarecer alguma questão médica". O planejamento, a concepção, o ponto de vista e a abordagem do Dr. Netter são o que tornam as suas pinturas tão intelectualmente valiosas.

Frank H. Netter, MD, médico e artista, morreu em 1991.

Dedicatória

À minha querida esposa, Vera

Prefácio à Primeira Edição

Eu já disse muitas vezes que a minha carreira como artista médico, por quase 50 anos, tem sido uma espécie de "desempenho de comando", no sentido de que ele tem crescido em resposta aos desejos e às solicitações da profissão médica. Ao longo destes muitos anos, eu produzi quase 4.000 ilustrações, principalmente para a *Coleção CIBA* (agora *Netter*) *de Ilustrações Médicas*, mas também para *Simpósios Clínicos*. Estas imagens têm sido relacionadas com as variadas subdivisões do conhecimento médico, tais como anatomia geral, histologia, embriologia, fisiologia, patologia, meios diagnósticos, cirurgia, técnicas terapêuticas e manifestações clínicas de uma grande variedade de doenças. Com o passar dos anos, no entanto, vêm aumentando as solicitações de médicos e de estudantes para que se produza um atlas de anatomia puramente macroscópica. Assim, este atlas surgiu, não devido a qualquer inspiração de minha parte, mas sim, da mesma maneira que a maioria dos meus trabalhos anteriores, como uma realização dos desejos da profissão médica.

Ele envolveu a retomada de todas as ilustrações que eu tinha feito, ao longo de tantos anos, selecionando aquelas pertinentes à anatomia macroscópica, classificando e organizando as imagens, por sistemas e regiões, adaptando-as ao tamanho da página e ao espaço e organizando-as em sequência lógica. Anatomia dos cursos não se altera, mas a nossa compreensão da anatomia e da sua significação clínica se modifica com o tempo, assim como a terminologia e a nomenclatura anatômicas. Este processo exige, portanto, atualizações de muitas imagens antigas, para torná-las mais apropriadas a um alcance cada vez maior da prática médica e cirúrgica atuais. Além disso, descobri que havia lacunas na interpretação dos conhecimentos, a partir das representações nas ilustrações que eu tinha feito anteriormente, e isso exigiu a produção de uma série de novas imagens que foram incluídas neste volume.

Na produção de um atlas como este, é importante alcançar um meio termo entre a complexidade e a simplificação. Se as imagens forem muito complexas, elas podem ser confusas e de difícil leitura; se simplificadas, eles podem não estar adequadamente definidas ou podem até ser enganosas. Tenho,

portanto, lutado por uma representação média de realismo sem a confusão das minúcias. Espero que os estudantes e os membros das profissões médicas e paramédicas encontrem ilustrações compreensíveis, instrutivas e úteis.

Em um ponto, a editora e eu pensamos que poderia ser agradável incluir um prefácio de um verdadeiramente notável e anatomista de renome, mas há muitos nessa categoria que não poderíamos fazer uma escolha. Nós pensamos em homens como Vesalius, Leonardo da Vinci, William Hunter, e Henry Gray, que, claro, são, infelizmente, indisponíveis, mas eu me pergunto o que eles poderiam ter comentado sobre o atlas.

Frank H. Netter, MD

(1906-1991)

Agradecimentos

Brion Benninger, MD, MS

Eu gostaria de agradecer a minha esposa Alison e ao nosso filho Jack pela sagacidade, pelo carinho e pelo amor que me oferecem diariamente. Eu quero agradecer à Elsevier, especialmente à Marybeth Thiel, por sua visão e direção, permitindo que John Hansen, meus coeditores e Carlos Machado pudessem trabalhar em um ambiente tão rico. Quero agradecer, particularmente, aos meus primeiros mentores de Anatomia Clínica, Gerald Tressidor e Harold Ellis (Hospital Guy); Dean P. Crone e o Conselho Universitário pelo apoio contínuo; a todos os meus pacientes e estudantes do passado e do futuro, e aos colegas clínicos que mantêm a anatomia dinâmica. Um agradecimento especial a Jim McDaniel e Bill Bryan e a todos aqueles que representam o que é bom na arte de ensinar. Por fim, agradeço a minha mãe, por seu amor e pela educação, e a meu pai, por sua mente inquisitiva.

Jennifer Brueckner-Collins, PhD

Eu sou muito grata ao maravilhoso time da Elsevier, particularmente à Marybeth Thiel e Elyse O'Grady, por sua orientação e experiência durante a preparação da sexta edição. É sempre um privilégio colaborar com Carlos Machado, cujo talento artístico nos fornece visões anatômicas dos conceitos à realidade. Sinceros agradecimentos a Mark Sturgill, DO, que muito generosamente nos forneceu imagens atualizadas de MRCP abdominal, CT axial e frontal com contraste, bem como CT com angiografia. Finalmente, eu sou eternamente grata aos meus pais, John e Rheba e ao meu marido, Kurt, pelo seu apoio, incentivo, amor e inspiração; eles são a minha *raison d'etre*.

John T. Hansen, PhD

Na Elsevier, eu gostaria de agradecer à Marybeth Thiel, Editora Sênior de Desenvolvimento, à Elyse O'Grady, Estrategista Sênior de Conteúdo, a John Casey, Gerente Sênior de Projetos e à Madelene Hyde, Diretora de Publicação, por seu apoio contínuo e meticulosa atenção aos detalhes, durante o desenvolvimento deste sexta edição do Atlas de Anatomia Humana. Além

deles, foi um prazer conhecê-los e trabalhar com todo o corpo Editorial, de Produção, de Design e de Marketing da equipe da Elsevier. Também estou em dívida com Carlos Machado por sua extraordinária habilidade artística na produção e na atualização das pranchas que aparecem no *Atlas*. Suas representações da anatomia humana são um complemento perfeito às imagens do Netter. Além dos meus companheiros editores desta edição, gostaria de expressar os meus agradecimentos aos colegas da Faculdade em Rochester e a todos os estudantes do passado e do presente, que forneceram um generoso *feedback* construtivo e enriqueceram a minha vida. Finalmente, eu sou grato a toda a minha família, pelo seu apoio contínuo e, especialmente, à minha esposa, Paula. Seu amor e encorajamento me sustentam e são a fonte de toda a minha felicidade e alegria.

Todd M. Hoagland, PhD

É um privilégio ensinar anatomia humana clínica e sou eternamente grato a todos os doadores de corpos e as suas famílias que permitiram que os profissionais de saúde pudessem treinar no laboratório de dissecação. É uma honra trabalhar com notáveis estudantes de Medicina e colegas da Faculdade de Medicina da Wisconsin. Sou grato a John Hansen e aos profissionais da equipe Elsevier, pela oportunidade de ser um mordomo do incomparável *Netter Atlas*. Marybeth Thiel e Elyse O'Grady foram auxiliares especialmente importantes e foi um prazer trabalhar com ambas. Foi uma honra colaborar com o brilhante Carlos Machado e com todos os editores de consultoria. Agradeço a Joe Besharse por ser um mentor excepcional. Estou profundamente agradecimento a Stan Hillman e Jack O'Malley que me inspiraram com o ensino magistral e expectativas rigorosas. Estou em dívida com Richard Hoyt Jr., por ajudar a me tornar um anatomista competente, e com Rob Bouchie, por seu apoio. Eu sou muito grato ao meu irmão, Bill, por seu otimismo inabalável e natureza gregária. Agradeço a minha mãe, Liz, por sua dedicação e amor, e por me incutir um forte sentido ético de trabalho. Finalmente, eu me sinto humilde pelas minhas duas incríveis crianças, Ella e Caleb, por me ajudarem a redefinir amor, admiração e alegria.

R. Shane Tubbs, MS, PA-C, PhD

Em primeiro lugar, gostaria de agradecer à Elsevier e, em particular, à Madelene Hyde, Marybeth Thiel e Elyse O'Grady, por todo seu árduo trabalho em dar vida a esta edição. A evolução do atlas atual continua com as excelentes habilidades do Dr. Carlos Machado e suas obras de arte. Gostaria

de agradecer ao Dr. Satinder Singh pelo seu amável apoio no fornecimento das imagens radiográficas do coração. Agradeço a minha linda esposa, Susan, e ao meu filho, Isaías, por sua paciência e orientação, durante a confecção da sexta edição. Sem o apoio contínuo do meu mentor, amigo e colega, Dr. W. Jerry Oakes, eu não poderia cumprir todas as ações acadêmicas. Dedico meus esforços nesta edição ao meu falecido cunhado, Nelson Jones, cujo apetite pela curiosidade me inspira até hoje.

Nota do Revisor Científico

Alguns termos utilizados no livro foram mantidos entre aspas e/ou parênteses pelos seguintes motivos:

·. são termos de uso comum entre os profissionais da área de saúde, porém não constam da Terminologia Anatômica em português (2001);

·. são termos que constam da Terminologia Anatômica original, em latim, mas que não foram traduzidos na edição em língua portuguesa;

·. são epônimos.

Ilustrador

Carlos A.G. Machado, MD

Consultores

John T. Hansen, Ph.D., *Lead Editor*
Associate Dean for Admissions
Professor of Neurobiology and Anatomy
University of Rochester Medical Center
Rochester, New York

Brion Benninger, MD, MS

Professor, Chair Medical Anatomical Sciences, Family Medicine, and Neuromuscular Medicine College of Dental Medicine, Western University of Health Sciences Lebanon, Oregon
Orthopaedic and General Surgery Residency Program Samaritan Hospital Corvallis, Oregon
Surgery, Orthopedics & Rehabilitation, and Oral Maxillofacial Surgery
Oregon Health & Science University
Portland, Oregon

Jennifer Brueckner-Collins, PhD, *Professor and Vice Chair of Educational Programs*
Anatomical Sciences and Neurobiology
University of Louisville School of Medicine
Louisville, Kentucky

Todd M. Hoagland, PhD, *Associate Professor*
Department of Cell Biology, Neurobiology, and Anatomy

Medical College of Wisconsin
Milwaukee, Wisconsin

R. Shane Tubbs, MS, PA-C, PhD, *Pediatric Neurosurgery*
Children's Hospital of Alabama
Birmingham, Alabama
Professor of Anatomy
Department of Anatomical Sciences, St. George's University, Grenada Centre of Anatomy and Human Identification, Dundee University, United Kingdom

SEÇÃO 1

Cabeça e pescoço

Anatomia Topográfica

Prancha 1

1. Cabeça e Pescoço: Anatomia de Superfície

Cabeça e Pescoço – Região Superficial

Pranchas 2–3

2. Nervos Cutâneos da Cabeça e do Pescoço
3. Artérias e Veias Superficiais da Face e do “Couro Cabeludo”

Ossos e Ligamentos

Pranchas 4–23

4. Crânio: Vista Anterior – Norma Frontal
5. Crânio: Radiografia Anteroposterior
6. Crânio: Vista Lateral – Norma Lateral
7. Crânio: Radiografia Lateral
8. Crânio: Corte Sagital Mediano
9. Calvária
10. Base Externa do Crânio: Vista Inferior – Norma Basilar
11. Ossos da Base Interna do Crânio: Vista Superior
12. Forames e Canais da Base Externa do Crânio: Vista Inferior
13. Forames e Canais da Base Interna do Crânio: Vista Superior
14. Crânio de Recém-nascido
15. Arcabouço Ósseo da Cabeça e do Pescoço
16. Fossas Pterigóideas: Vistas Posterior e Inferolateral
17. Mandíbula
18. Articulação Temporomandibular
19. Vértebras Cervicais: Atlas e Áxis
20. Vértebras Cervicais (continuação)
21. Vértebras Cervicais: Articulações “Uncovertebrais”
22. Ligamentos Craniocervicais Externos
23. Ligamentos Craniocervicais Internos

Face – Região Superficial

Pranchas 24–25
24. Ramos do Nervo Facial e Glândula Parótida
25. Músculos da Face: Vista Lateral

Pescoço
Pranchas 26–34
26. Lâminas Fasciais do Pescoço
27. Músculos do Pescoço: Vista Anterior
28. Músculos Infra-hióideos e Supra-hióideos
29. Músculos do Pescoço: Vista Lateral
30. Músculos Escalenos e Pré-vertebrais
31. Veias Superficiais e Nervos Cutâneos do Pescoço
32. Nervos e Vasos do Pescoço
33. Nervos e Vasos do Pescoço (continuação)
34. Artérias Carótidas

Região Nasal
Pranchas 35–55
35. Nariz
36. Cavidade Nasal: Parede Lateral
37. Cavidade Nasal: Parede Lateral (continuação)
38. Cavidade Nasal: Parede Medial (Septo Nasal)
39. Nervos da Cavidade Nasal
40. Artérias da Cavidade Nasal: Septo Nasal Rebatido para Cima
41. Nervos da Cavidade Nasal: Septo Nasal Rebatido para Cima
42. Nariz e Seio Maxilar: Corte Transversal
43. Seios Paranasais
44. Seios Paranasais (continuação)
45. Seios Paranasais: Alterações com a Idade
46. Glândulas Salivares
47. Língua e Glândulas Salivares: Cortes
48. Músculos da Mastigação
49. Músculos da Mastigação (continuação)
50. Nervo Mandibular (V_3)
51. Artéria Maxilar
52. Nervos Oftálmico (V_1) e Maxilar (V_2)
53. Inervação Autônoma da Cavidade Nasal
54. Fossa Pterigopalatina
55. Orientação dos Nervos e dos Vasos Sanguíneos da Base do

Crânio

Região Oral
Pranchas 56–63
56. Inspeção da Cavidade Oral
57. Teto da Cavidade Oral
58. Assoalho da Cavidade Oral
59. Língua
60. Língua (continuação)
61. Inervação Sensitiva da Cavidade Oral e da Faringe
62. Dentes
63. Dentes (continuação)

Faringe
Pranchas 64–75
64. Faringe: Corte Sagital Mediano
65. Músculos da Faringe: Corte Sagital
66. Faringe: Vista Posterior (Parede Posterior Aberta)
67. Músculos da Faringe: Vista Posterior (Parede Posterior Parcialmente Aberta)
68. Fauces
69. Junção Faringoesofágica
70. Músculos da Faringe: Vista Lateral
71. Nervos das Regiões Oral e Faríngea
72. Artérias das Regiões Oral e Faríngea
73. Veias das Regiões Oral e Faríngea
74. Vasos Linfáticos e Linfonodos da Cabeça e do Pescoço
75. Vasos Linfáticos e Linfonodos da Faringe e da Língua

Glândula Tireoide e Laringe
Pranchas 76–82
76. Glândula Tireoide: Vista Anterior
77. Glândula Tireoide e Faringe: Vista Posterior
78. Glândulas Paratireoides
79. Cartilagens da Laringe
80. Músculos (Intrínsecos) da Laringe
81. Ação dos Músculos (Intrínsecos) da Laringe
82. Nervos da Laringe

Órbita e Conteúdo
Pranchas 83–93

83. Pálpebras
84. Aparelho Lacrimal
85. Fáscias da Órbita e do Bulbo do Olho
86. Músculos Extrínsecos do Bulbo do Olho
87. Artérias e Veias da Órbita e das Pálpebras
88. Nervos da Órbita
89. Bulbo do Olho
90. Câmaras Anterior e Posterior do Bulbo do Olho
91. Lente e Estruturas de Sustentação
92. Artérias e Veias (Intrínsecas) do Bulbo do Olho
93. Suprimento Vascular do Bulbo do Olho

Orelha
Pranchas 94–100
94. Via da Recepção Sonora
95. Orelha Externa e Orelha Média (Cavidade Timpânica)
96. Orelha Média (Cavidade Timpânica)
97. Labirintos Ósseo e Membranáceo
98. Labirintos Ósseo e Membranáceo (continuação)
99. Orientação do Labirinto no Crânio
100. Tuba Auditiva

Meninges e Encéfalo
Pranchas 101–116
101. Meninges e Veias Diploicas
102. Artérias Meníngeas
103. Meninges e Veias Cerebrais Superficiais
104. Seios da Dura-máter (Venosos)
105. Seios da Dura-máter (Venosos) (continuação)
106. Cérebro: Vistas Laterais
107. Cérebro: Vistas Mediais
108. Cérebro: Vista Inferior
109. Ventrículos Encefálicos
110. Circulação do Líquido Cerebrospinal
111. Núcleos da Base
112. Tálamo
113. Hipocampo e Fórnice
114. Cerebelo
115. Tronco Encefálico

116. Quarto Ventrículo e Cerebelo

Nervos Cranianos e Espinais Cervicais
Pranchas 117–136
117. Núcleos dos Nervos Cranianos no Tronco Encefálico: Esquema
118. Núcleos dos Nervos Cranianos no Tronco Encefálico: Esquema (continuação)
119. Nervos Cranianos (Distribuição Motora e Sensitiva): Esquema
120. Nervo Olfatório (I): Esquema
121. Nervo Óptico (II) (Via Óptica): Esquema
122. Nervos Oculomotor (III), Troclear (IV) e Abducente (VI): Esquema
123. Nervo Trigêmeo (V): Esquema
124. Nervo Facial (VII): Esquema
125. Nervo Vestibulococlear (VIII): Esquema
126. Nervo Glossofaríngeo (IX): Esquema
127. Nervo Vago (X): Esquema
128. Nervo Acessório (XI): Esquema
129. Nervo Hipoglosso (XII): Esquema
130. Plexo Cervical: Esquema
131. Nervos Autônomos no Pescoço
132. Nervos Autônomos na Cabeça
133. Gânglio Ciliar: Esquema
134. Gânglios Pterigopalatino e Submandibular: Esquema
135. Gânglio Ótico: Esquema
136. Vias Gustatórias: Esquema

Vascularização do Encéfalo
Pranchas 137–149
137. Artérias do Encéfalo e das Meninges
138. Artéria Carótida Interna na Parte Petrosa do Osso Temporal
139. Artérias para o Encéfalo: Esquema
140. Artérias do Encéfalo: Vistas Inferiores
141. Círculo Arterial do Cérebro (de Willis)
142. Artérias do Encéfalo: Vista e Corte Frontais
143. Artérias do Cérebro: Vistas Lateral e Medial
144. Artérias da Fossa Posterior do Crânio
145. Veias da Fossa Posterior do Crânio
146. Veias Profundas do Encéfalo

147. Veias Subependimárias do Encéfalo
148. Hipotálamo e Hipófise
149. Artérias e Veias do Hipotálamo e da Hipófise

Imagens Regionais
Pranchas 150–151
150. Imagens da Cabeça (VRM e ARM)
151. Imagens da Cabeça (RM)

Tabelas de Músculos

Cabeça e Pescoço: Anatomia de Superfície

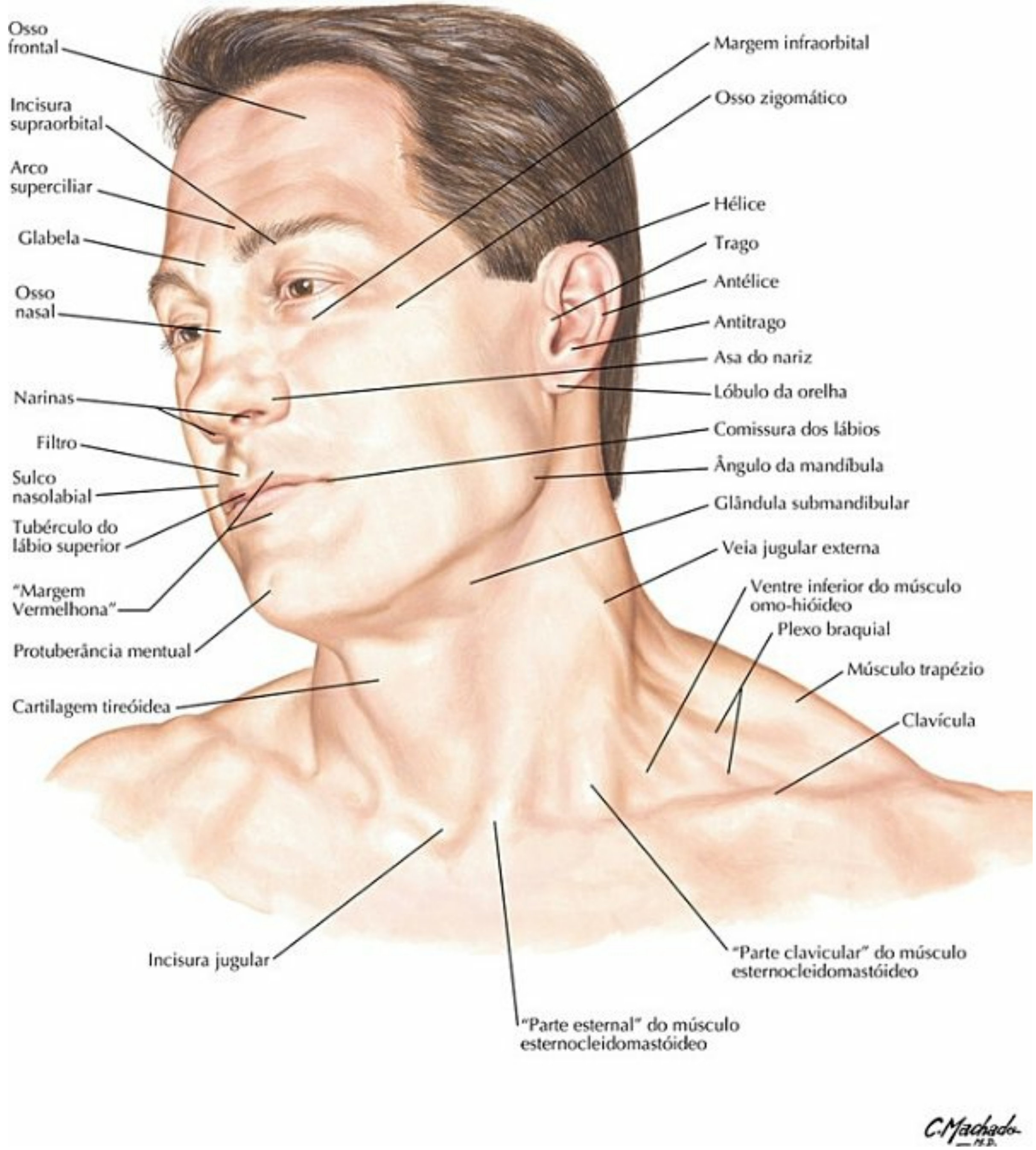

PRANCHA 1 Anatomia Topográfica

Nervos Cutâneos da Cabeça e do Pescoço

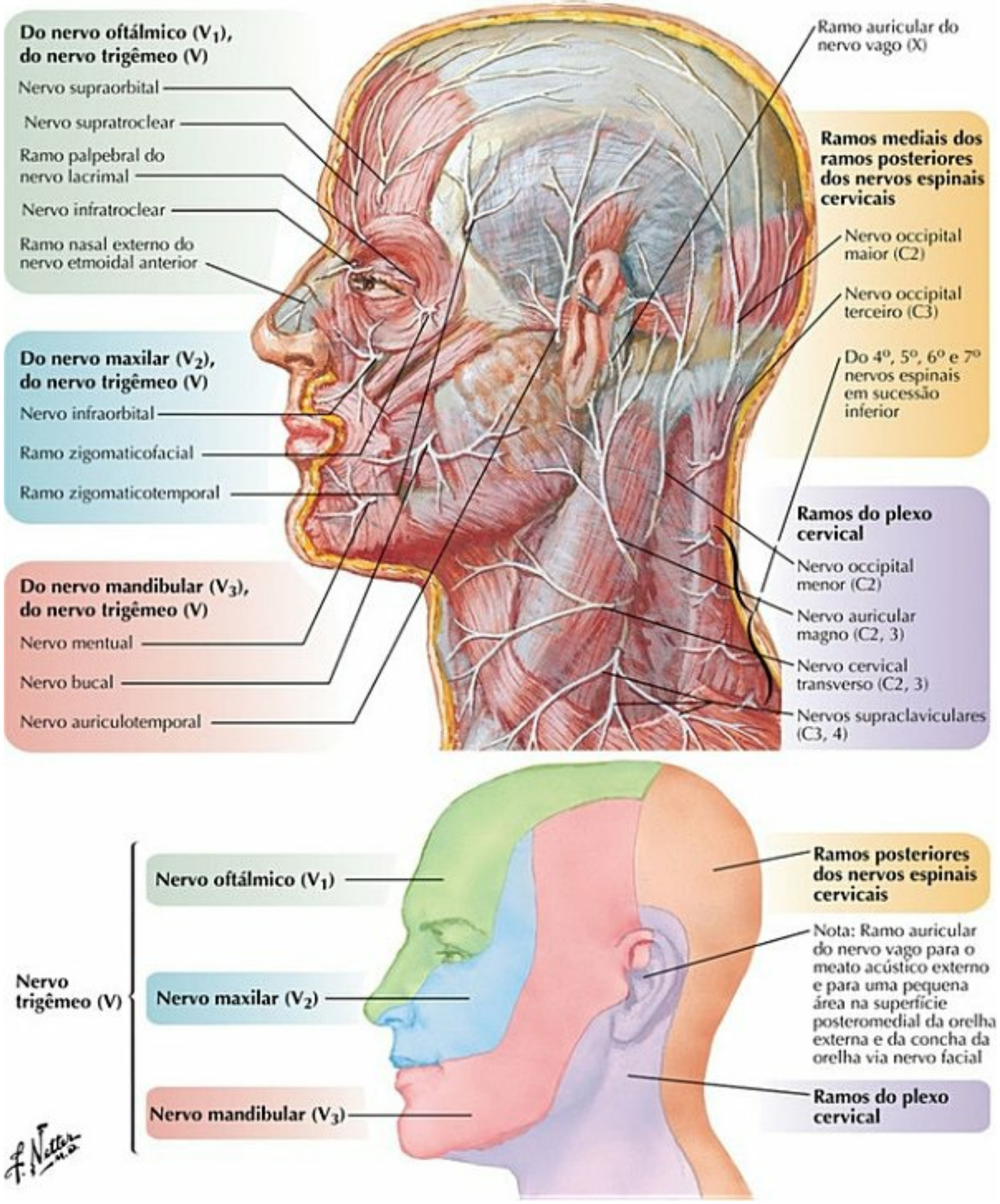

PRANCHA 2 Cabeça e Pescoço – Região Superficial
Veja também **Pranchas 32**, **35**, **52**

Artérias e Veias Superficiais da Face e do "Couro Cabeludo"

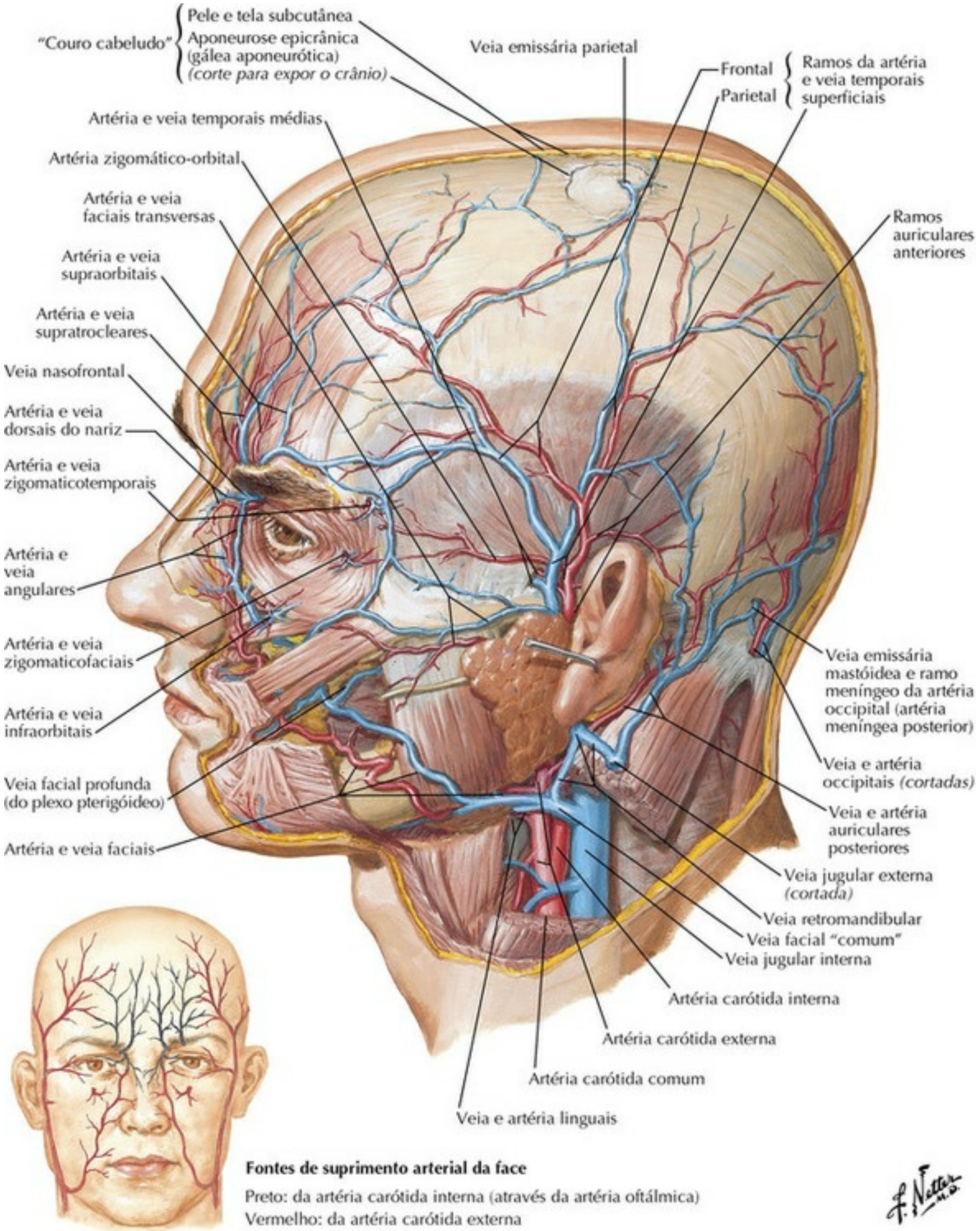

PRANCHA 3 Cabeça e Pescoço – Região Superficial

Veja também **Pranchas 51, 72, 73**

Crânio: Vista Anterior – Norma Frontal

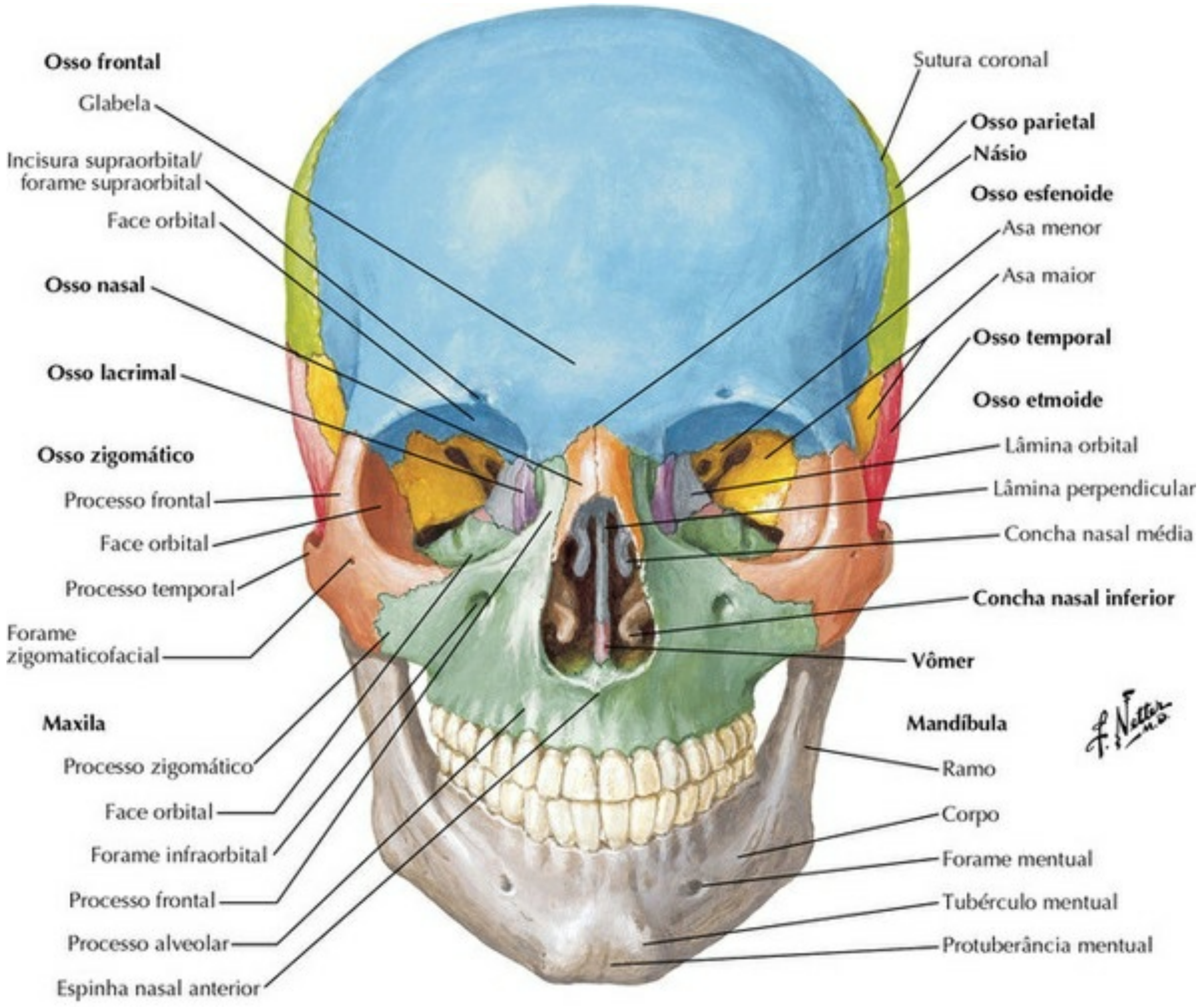

PRANCHA 4 Ossos e Ligamentos

Crânio: Radiografia Anteroposterior

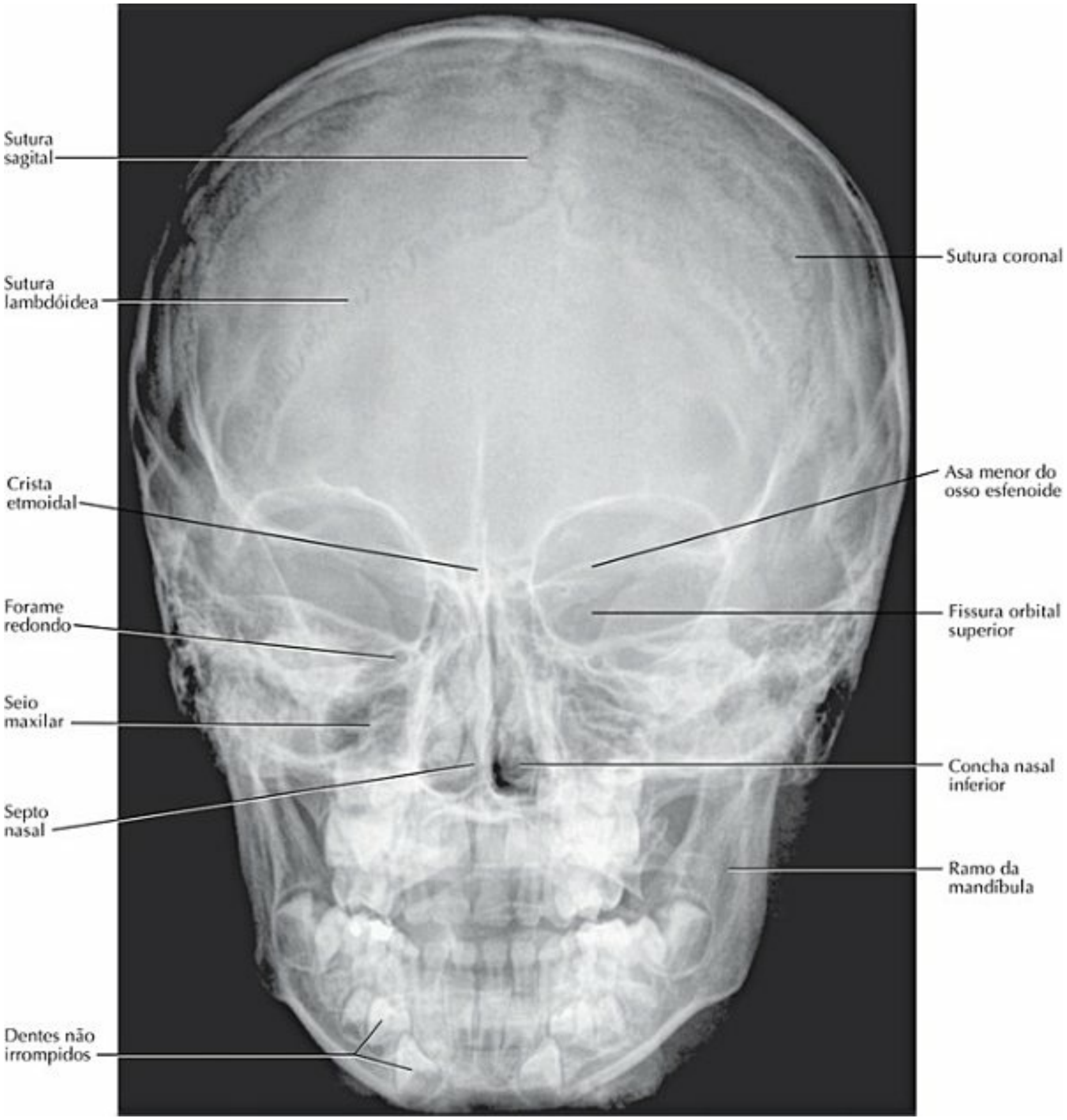

PRANCHA 5 Ossos e Ligamentos

Veja também **Prancha 4**

Crânio: Vista Lateral – Norma Lateral

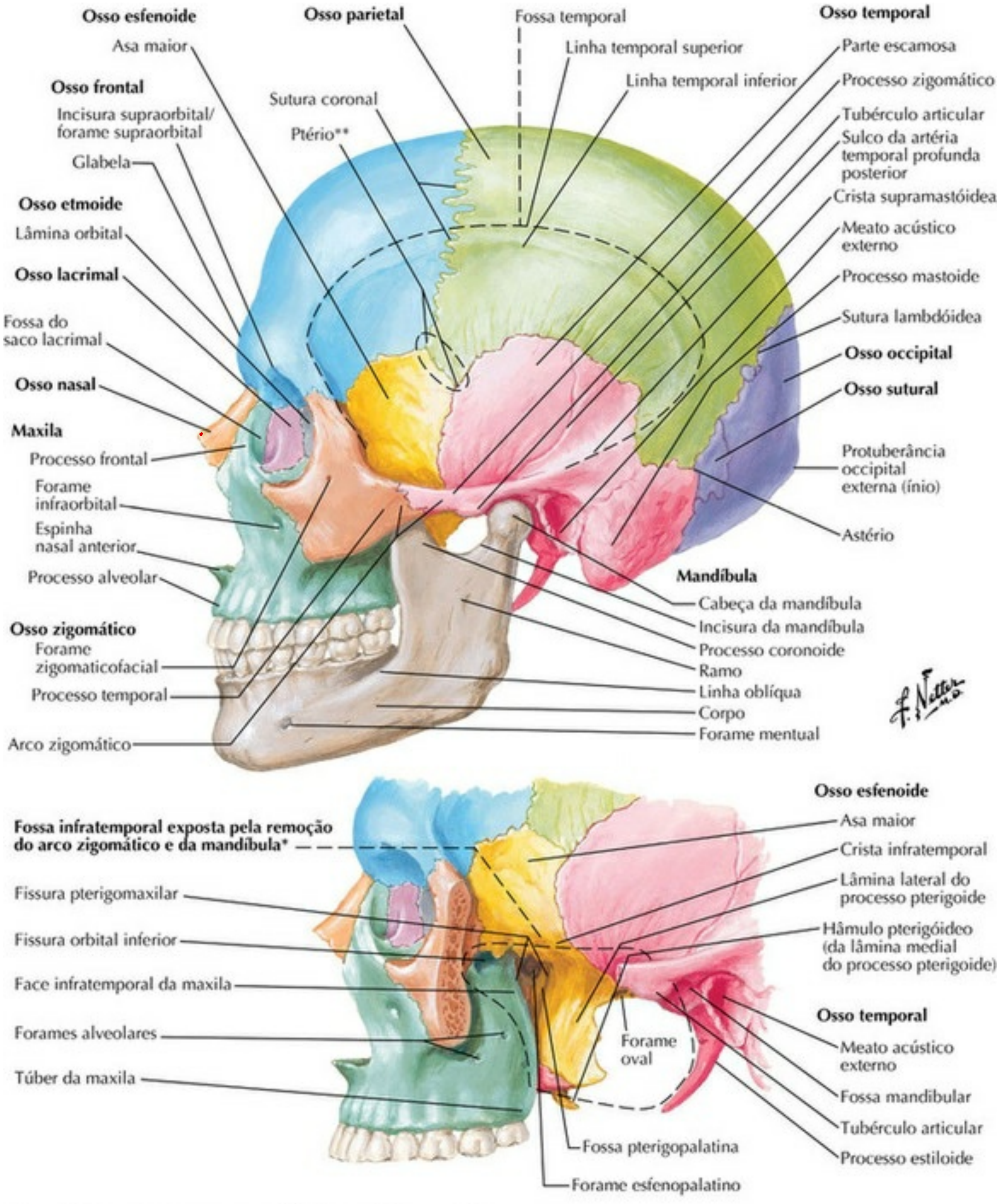

*Superficialmente, o processo mastoide forma o limite posterior.

**Nota da Revisão Científica: Apesar de ser referido como um ponto craniométrico, em realidade se trata da região de encontro dos quatro ossos.

PRANCHA 6 Ossos e Ligamentos

Veja também **Pranchas 7, 8, 15**

Crânio: Radiografia Lateral

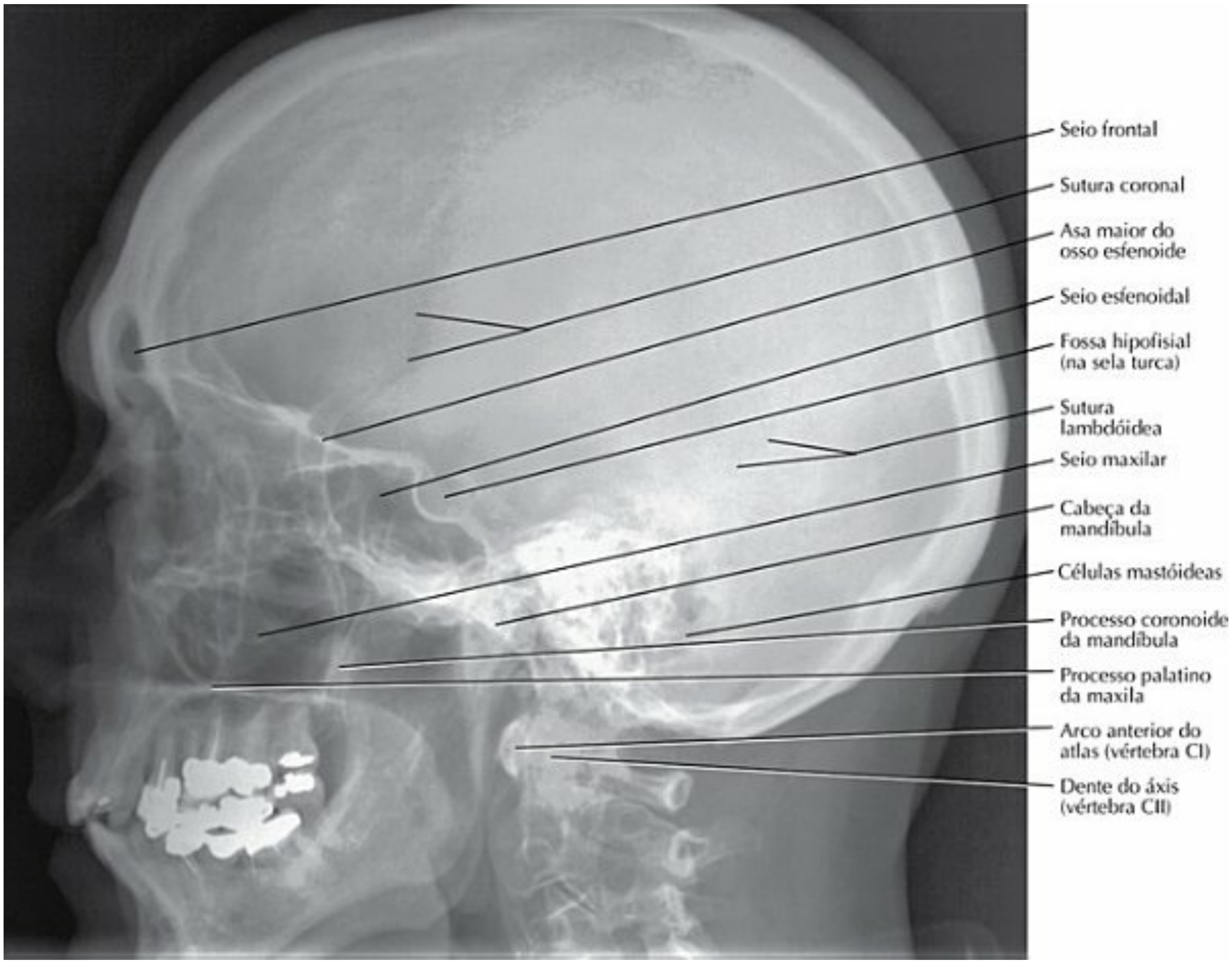

PRANCHA 7 Ossos e Ligamentos

Veja também **Prancha 8**

Crânio: Corte Sagital Mediano

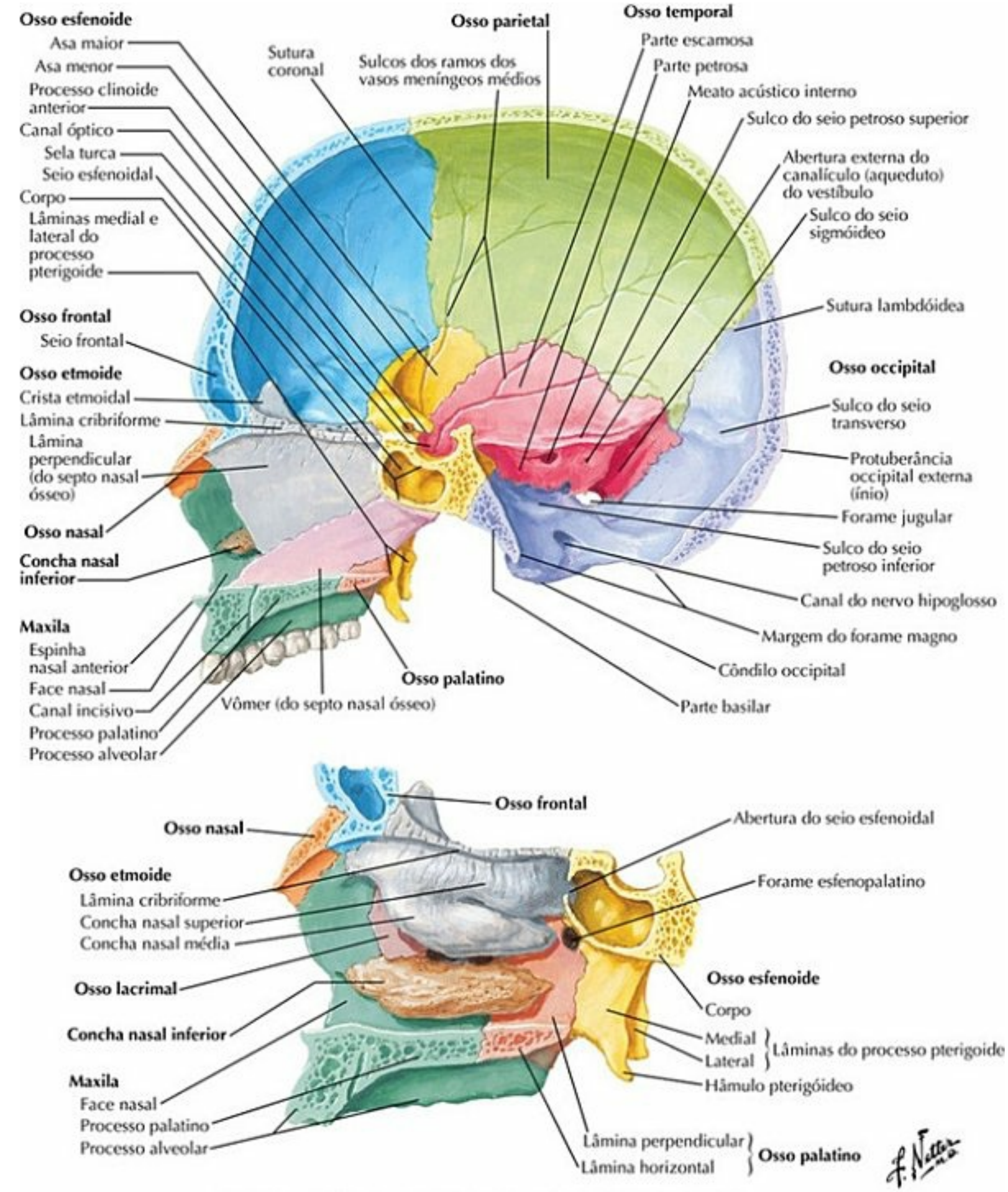

Vista da parede lateral da cavidade nasal com o septo nasal removido

PRANCHA 8 Ossos e Ligamentos

Veja também **Pranchas 37, 39**

Calvária

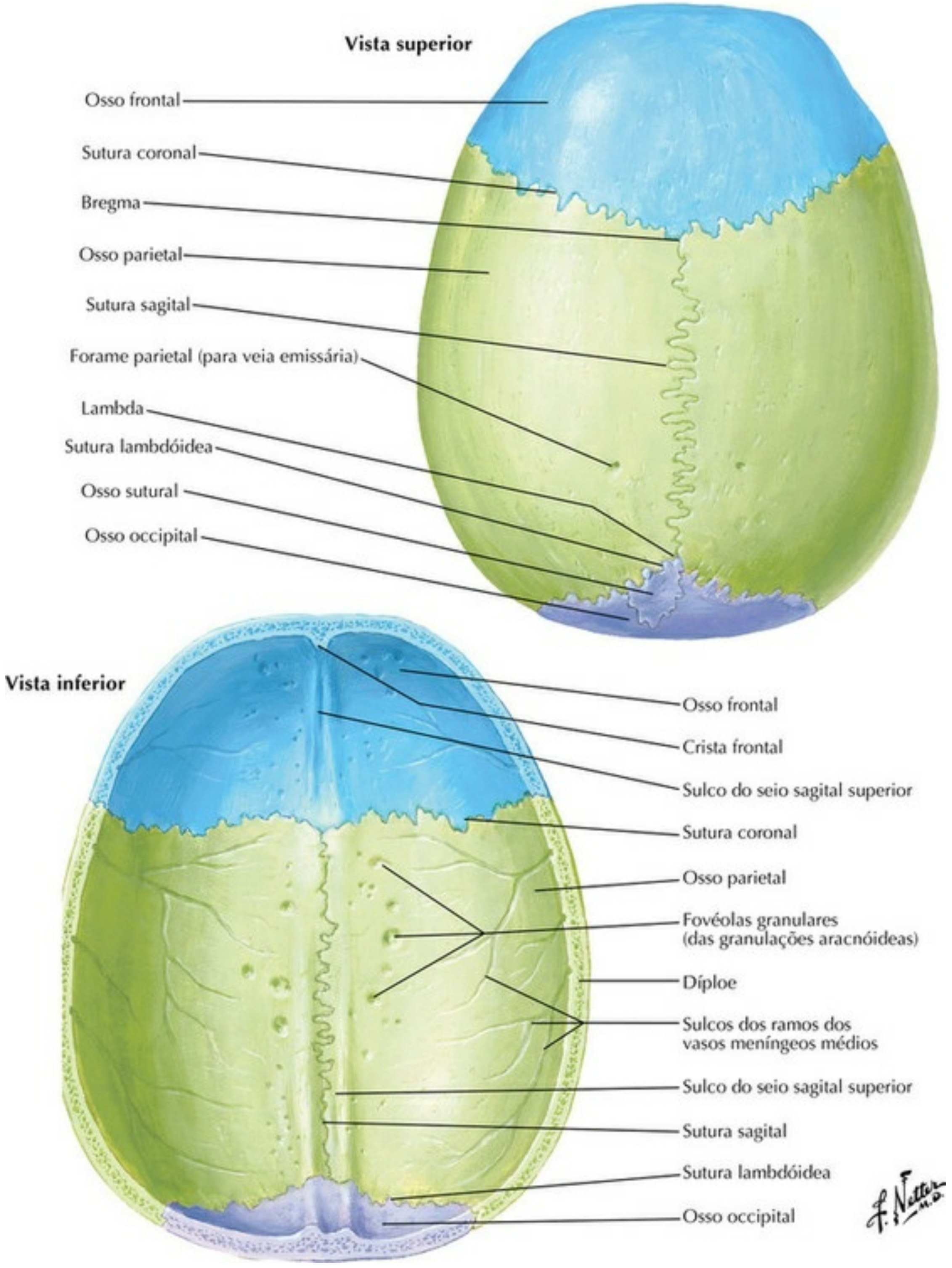

PRANCHA 9 Ossos e Ligamentos

Veja também **Pranchas 101**, **102**

Base Externa do Crânio: Vista Inferior – Norma Basilar

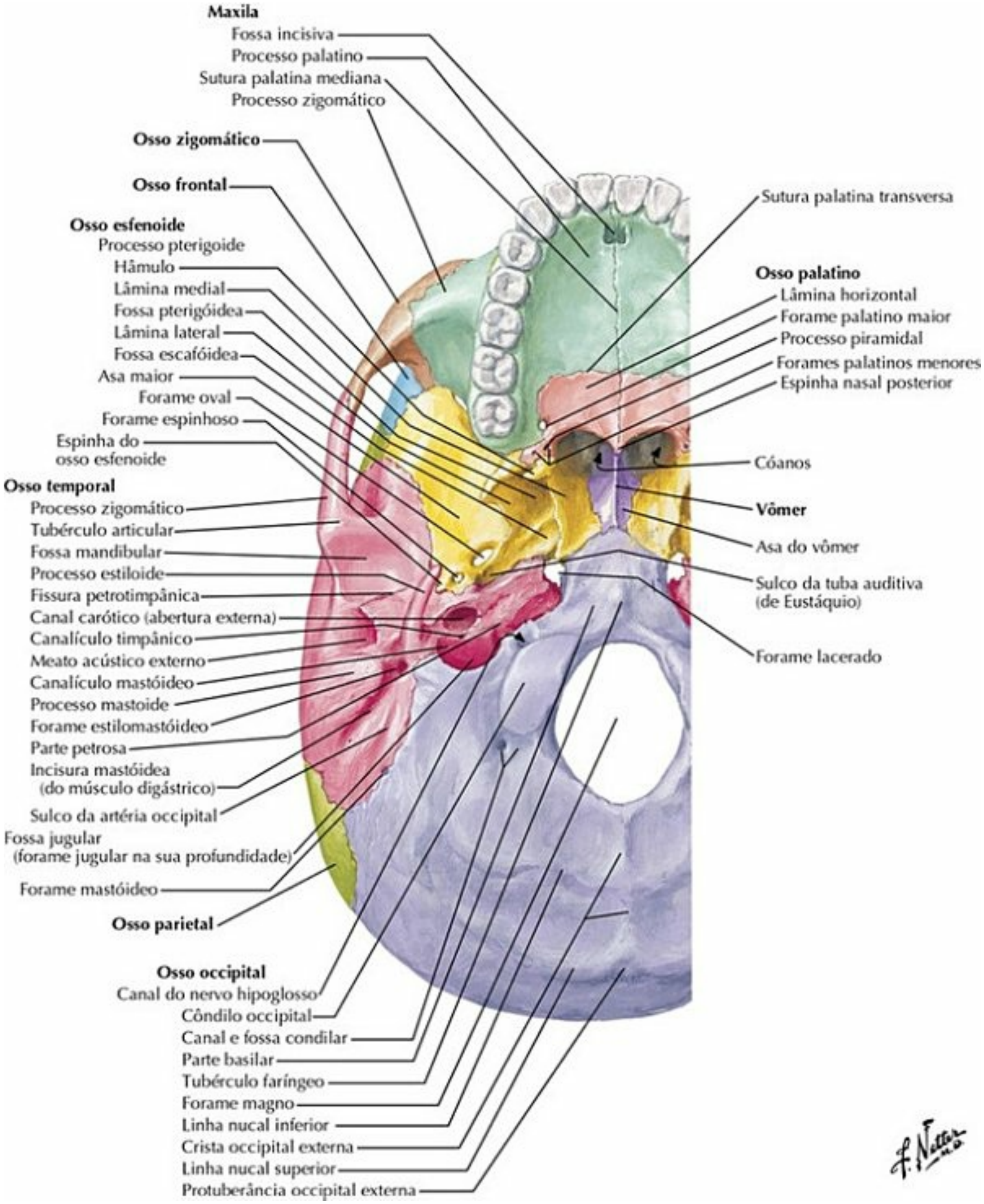

PRANCHA 10 Ossos e Ligamentos

Veja também **Prancha 12**

Ossos da Base Interna do Crânio: Vista Superior

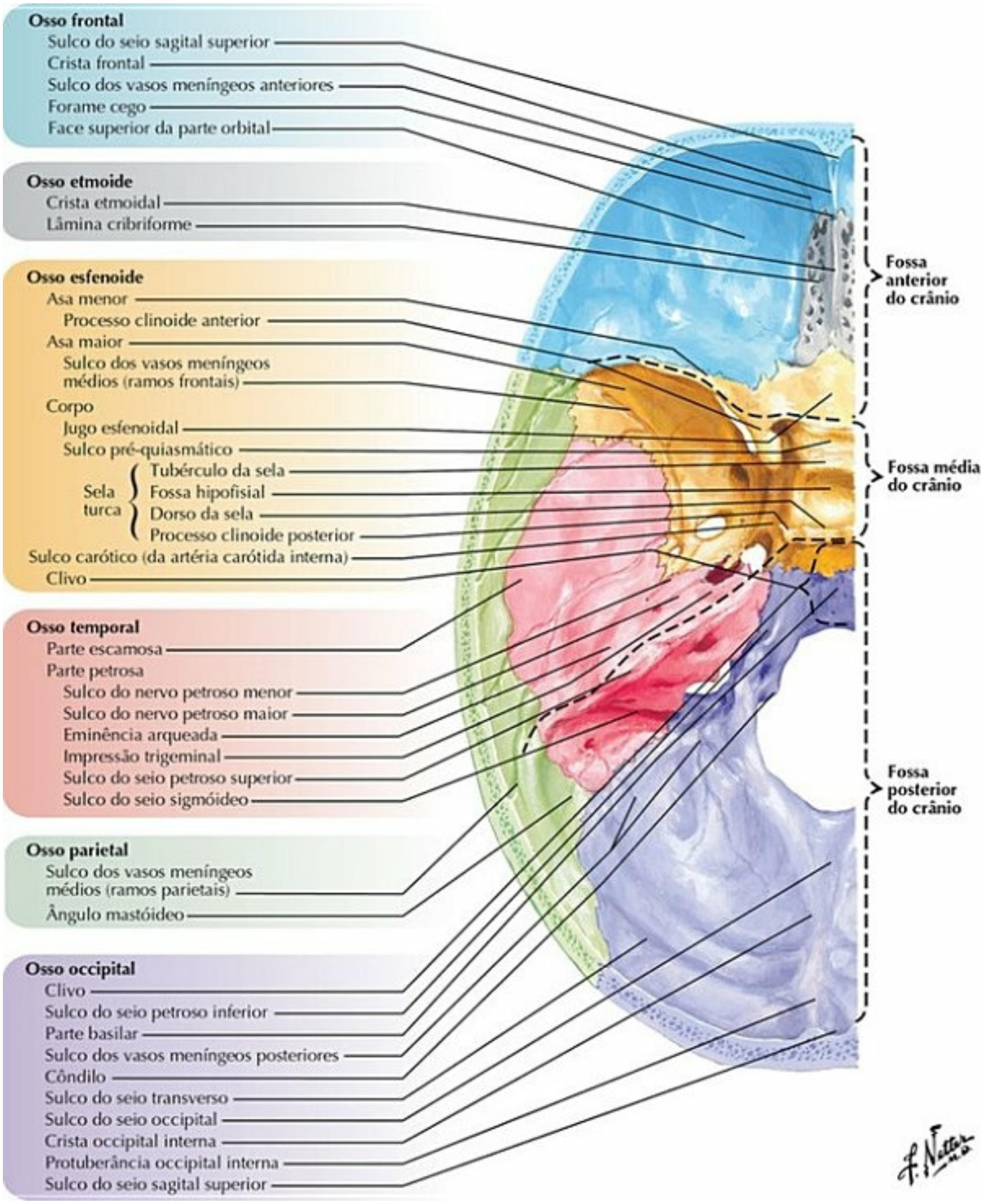

PRANCHA 11 Ossos e Ligamentos

Forames e Canais da Base Externa do Crânio: Vista Inferior

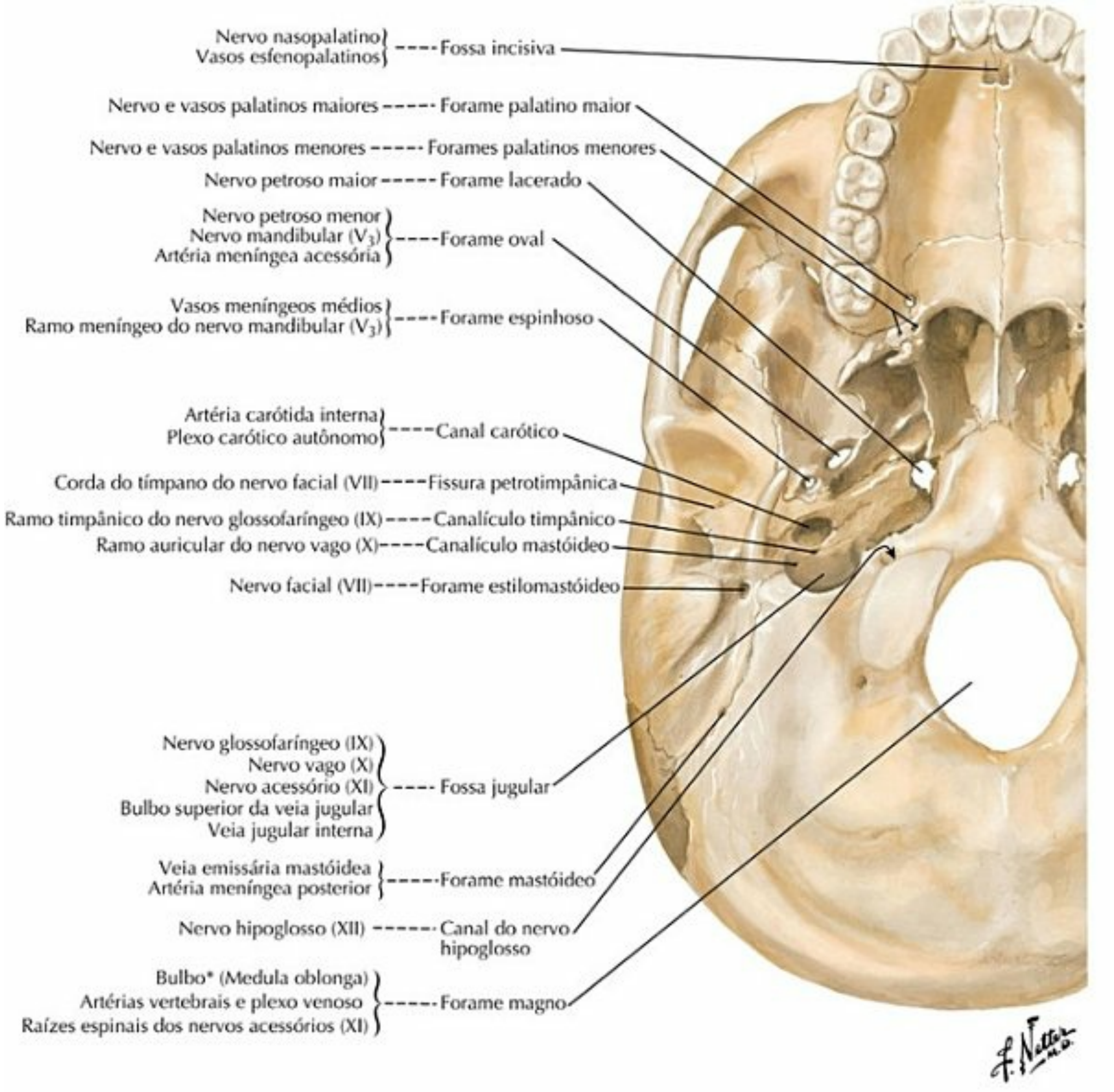

**Nota da Revisão Científica: O forame magno normalmente é considerado o limite anatômico entre a medula espinal, inferiormente, e o bulbo (parte do encéfalo), superiormente.*

PRANCHA 12 Ossos e Ligamentos

Veja também **Prancha 10**

Forames e Canais da Base Interna do Crânio: Vista Superior

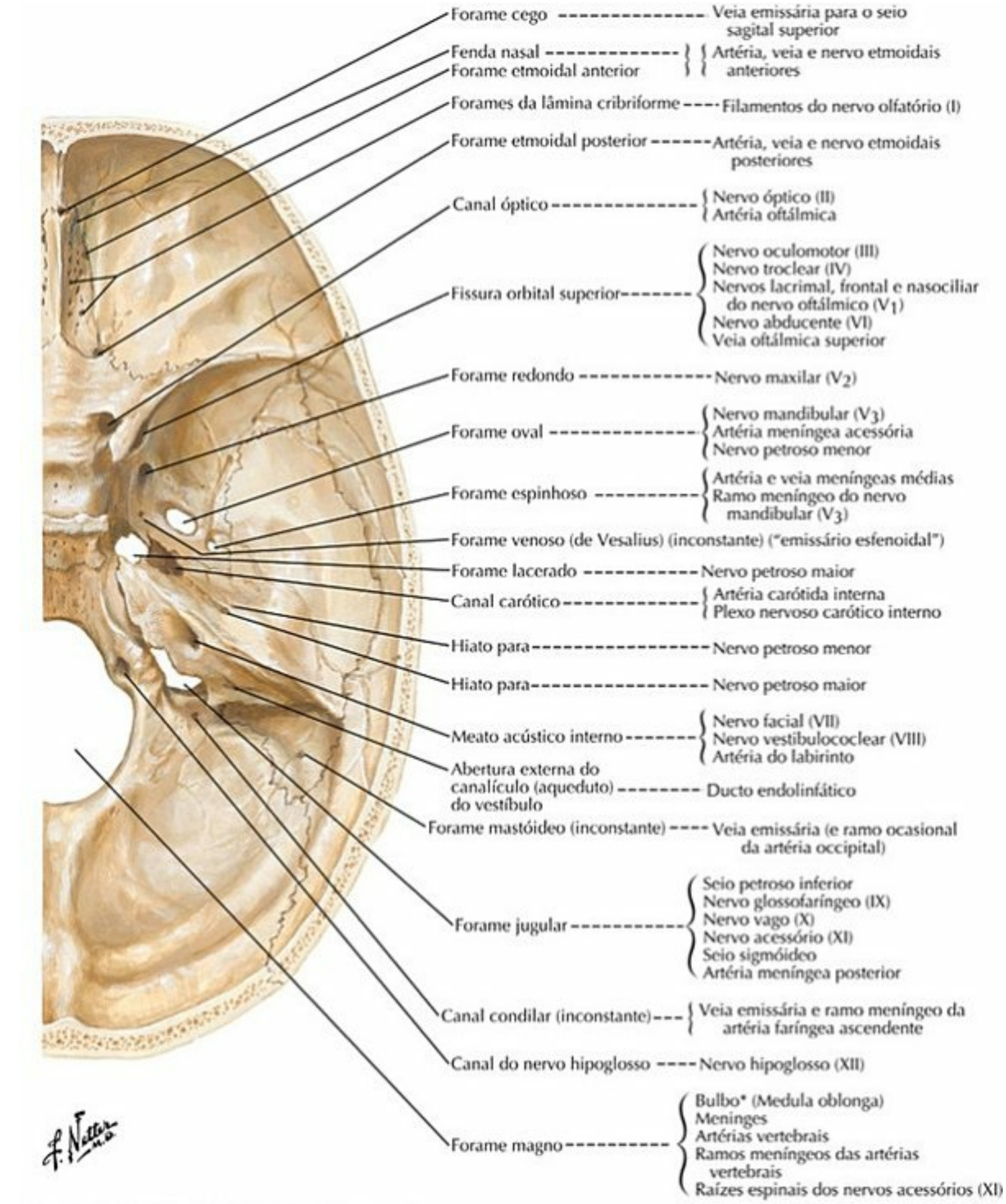

**Nota da Revisão Científica: Veja nota na Prancha 12.*

PRANCHA 13 Ossos e Ligamentos

Veja também **Prancha 11**

Crânio de Recém-nascido

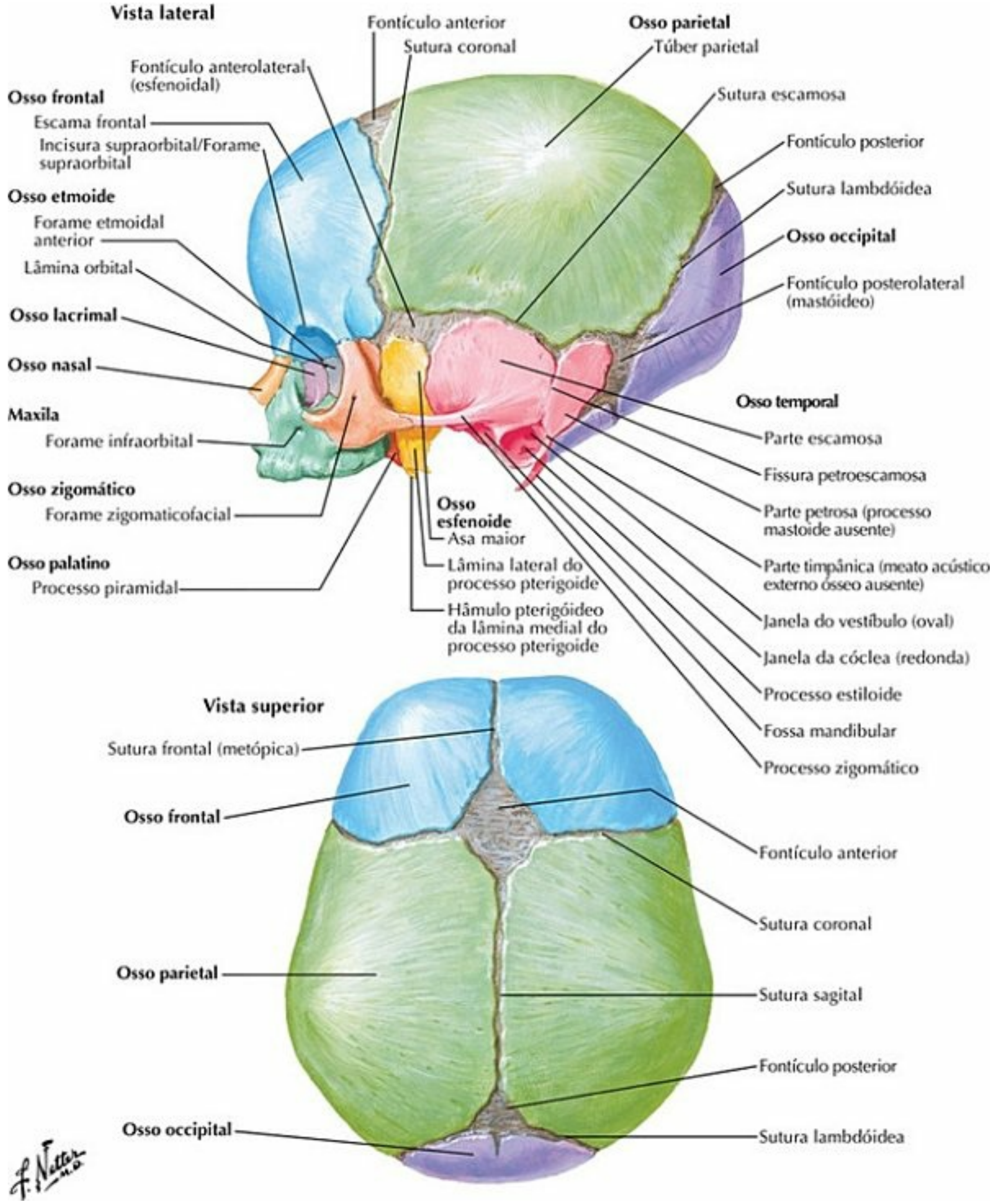

PRANCHA 14 Ossos e Ligamentos

Veja também **Prancha 6**

Arcabouço Ósseo da Cabeça e do Pescoço

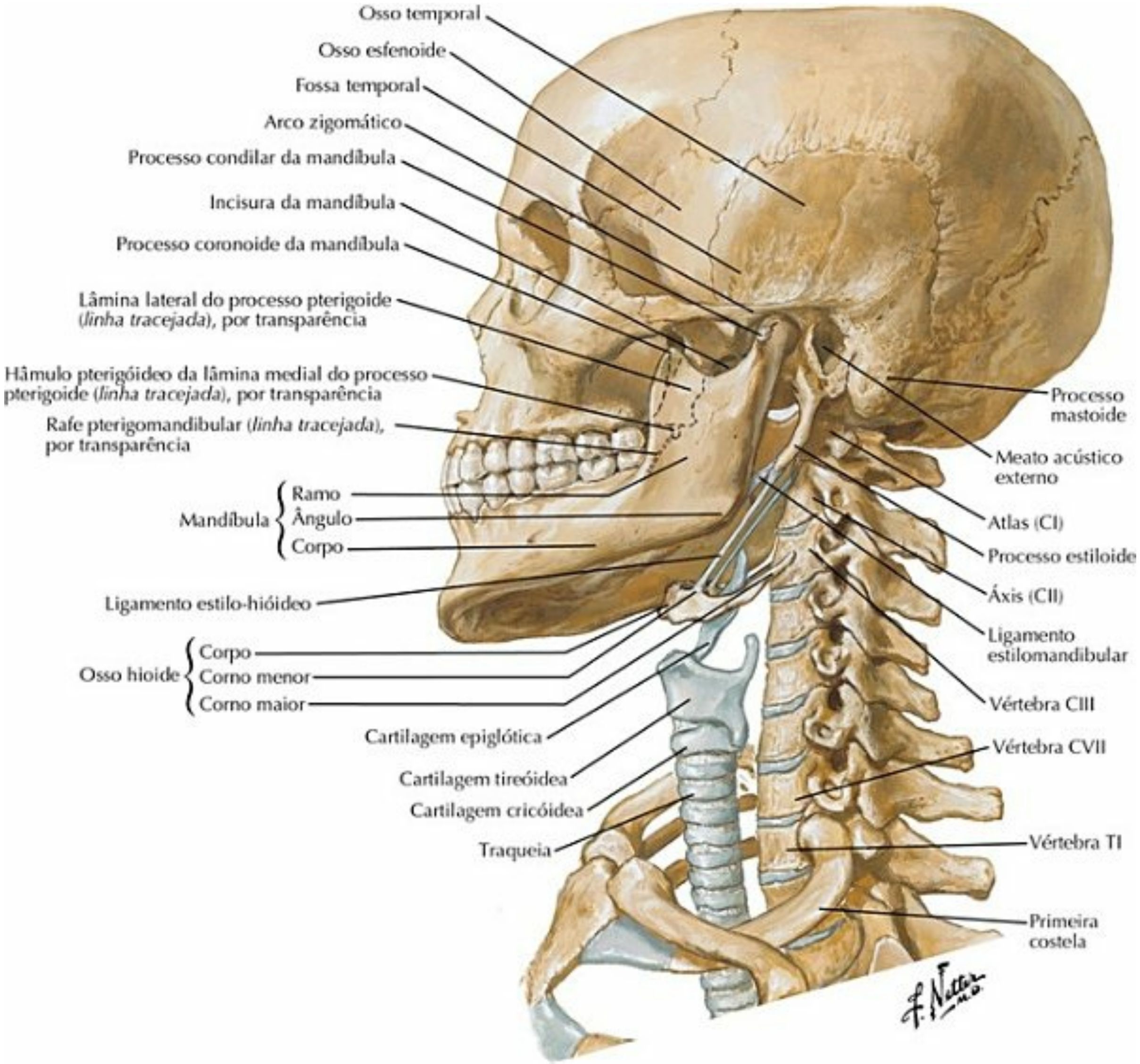

PRANCHA 15 Ossos e Ligamentos

Veja também **Pranchas 6, 19**

Fossas Pterigóideas: Vistas Posterior e Inferolateral

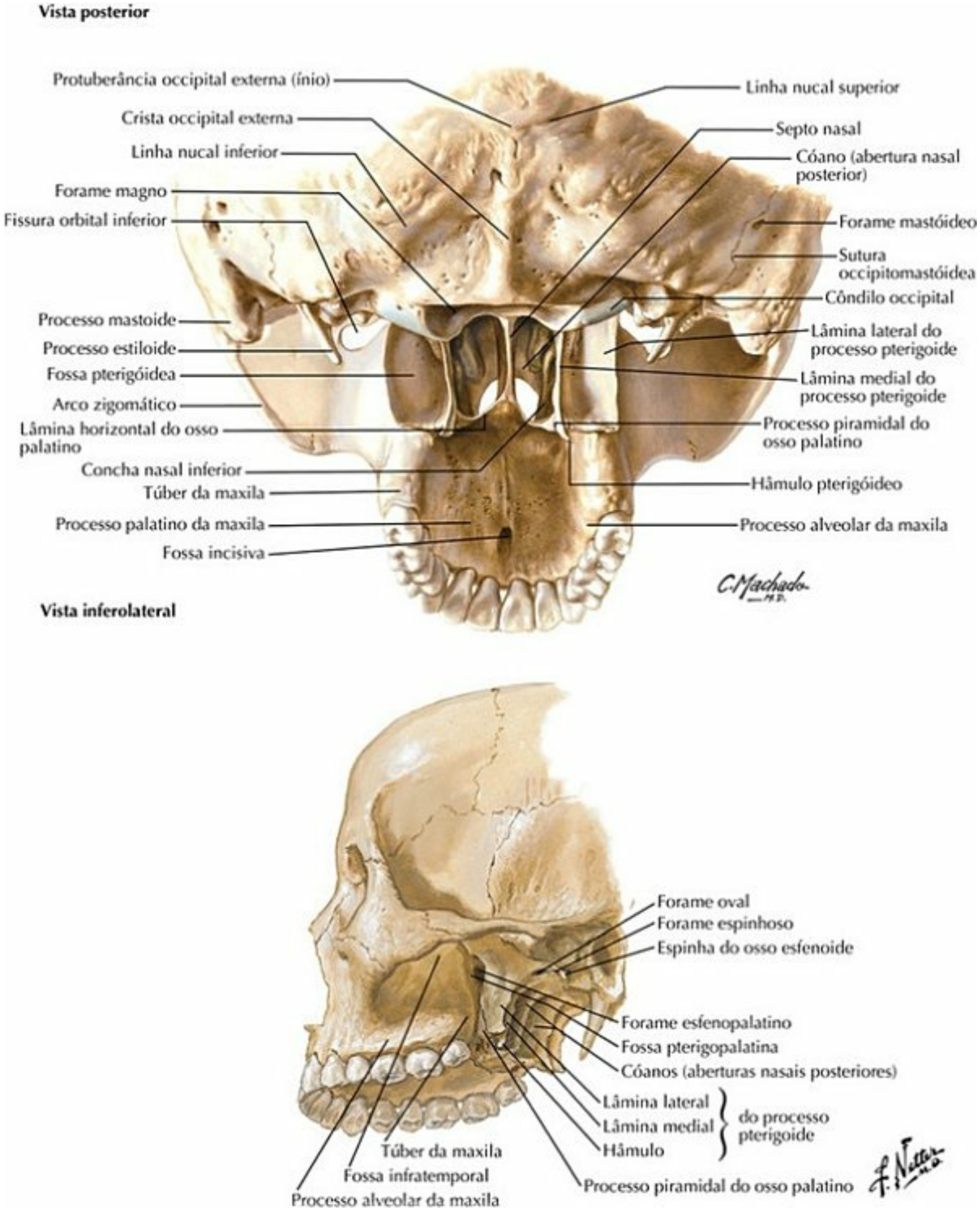

PRANCHA 16 Ossos e Ligamentos

Veja também **Pranchas 39, 40, 41**

Mandíbula

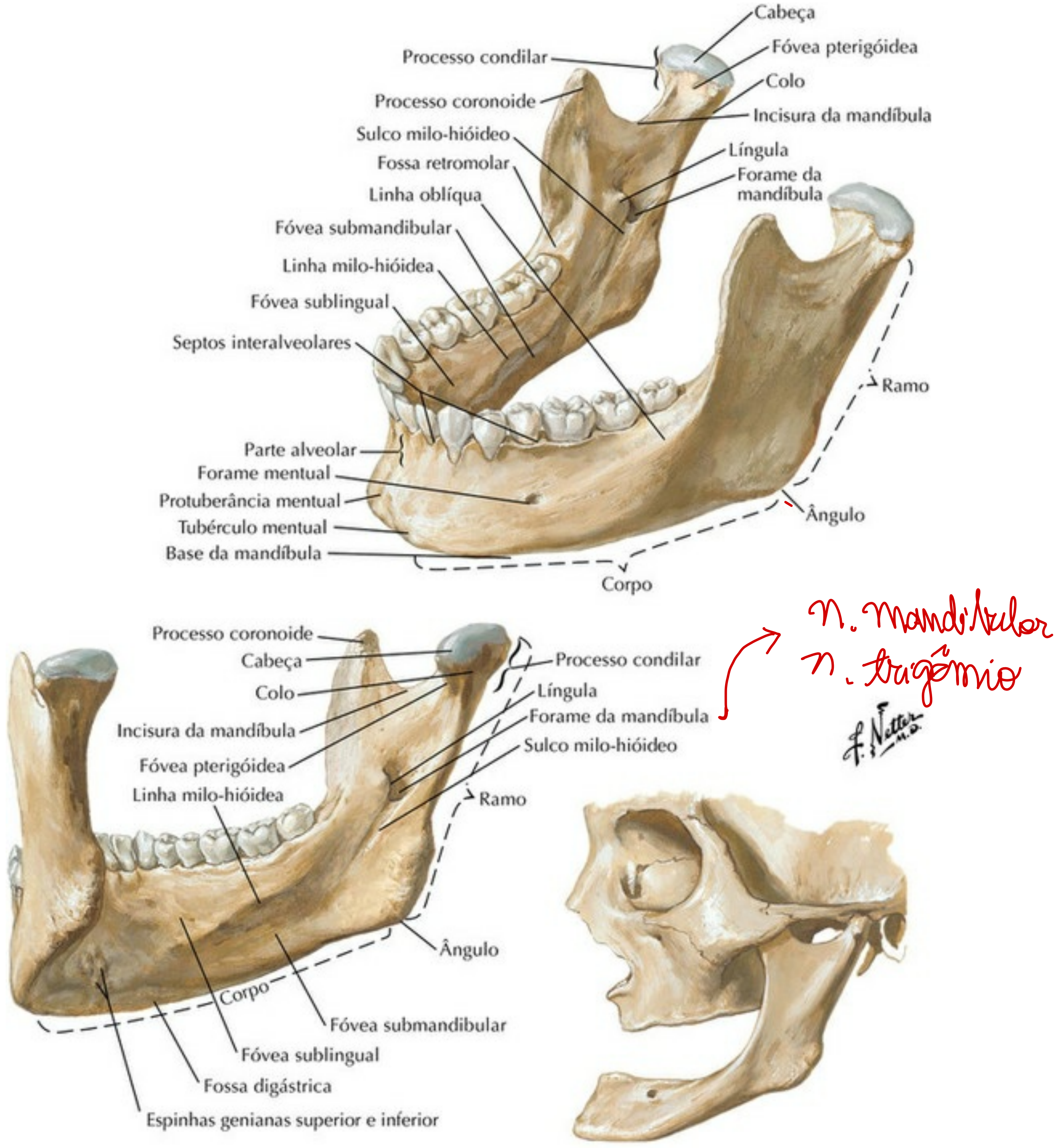

Mandíbula de um idoso (desdentada)

PRANCHA 17 Ossos e Ligamentos

Veja também **Prancha 49**

Articulação Temporomandibular

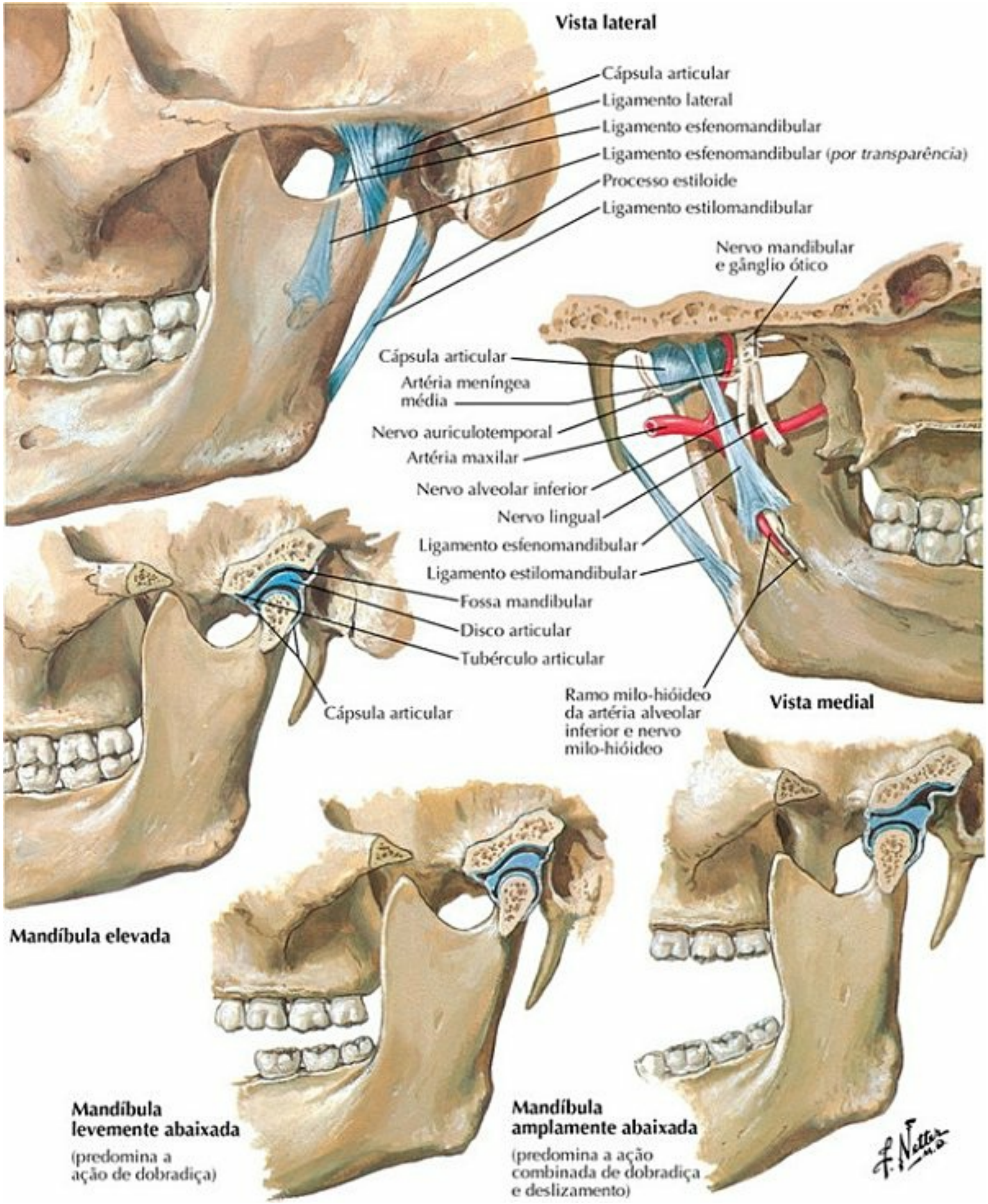

PRANCHA 18 Ossos e Ligamentos

Vértebras Cervicais: Atlas e Áxis

Atlas (CI): vista superior

Áxis (CII): vista anterior

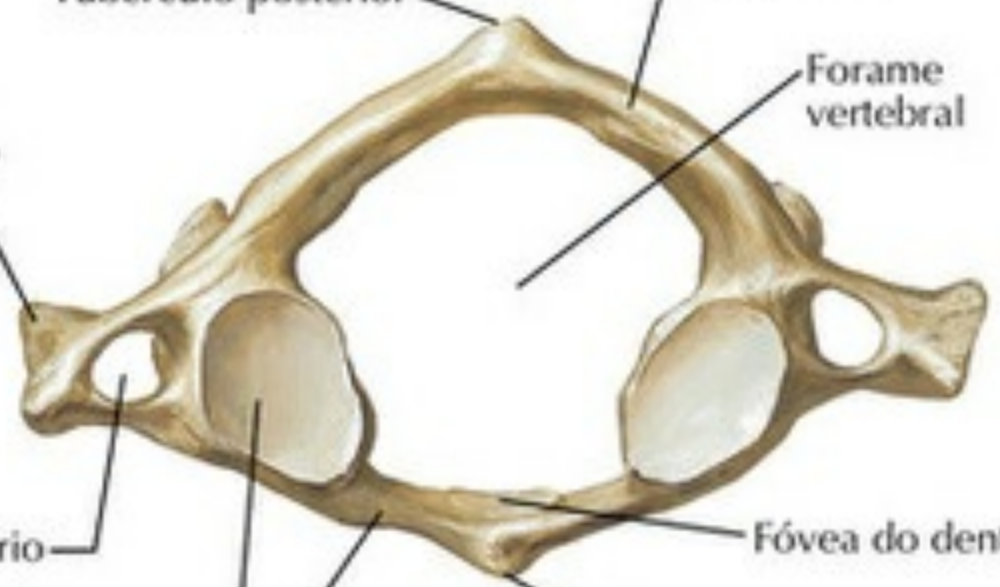

Atlas (CI): vista inferior

Áxis (CII): vista posterossuperior

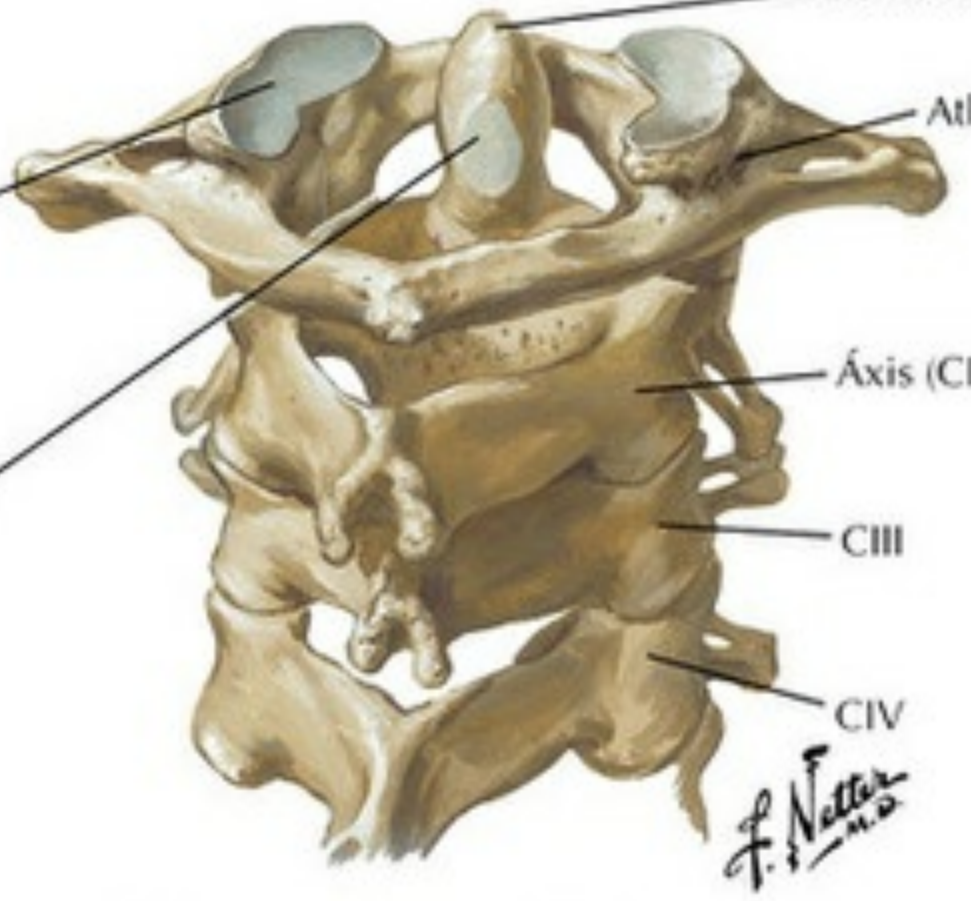

Vértebras cervicais superiores articuladas: vista posterossuperior

PRANCHA 19 Ossos e Ligamentos

Veja também **Pranchas 21, 22**

Vértebras Cervicais (continuação)

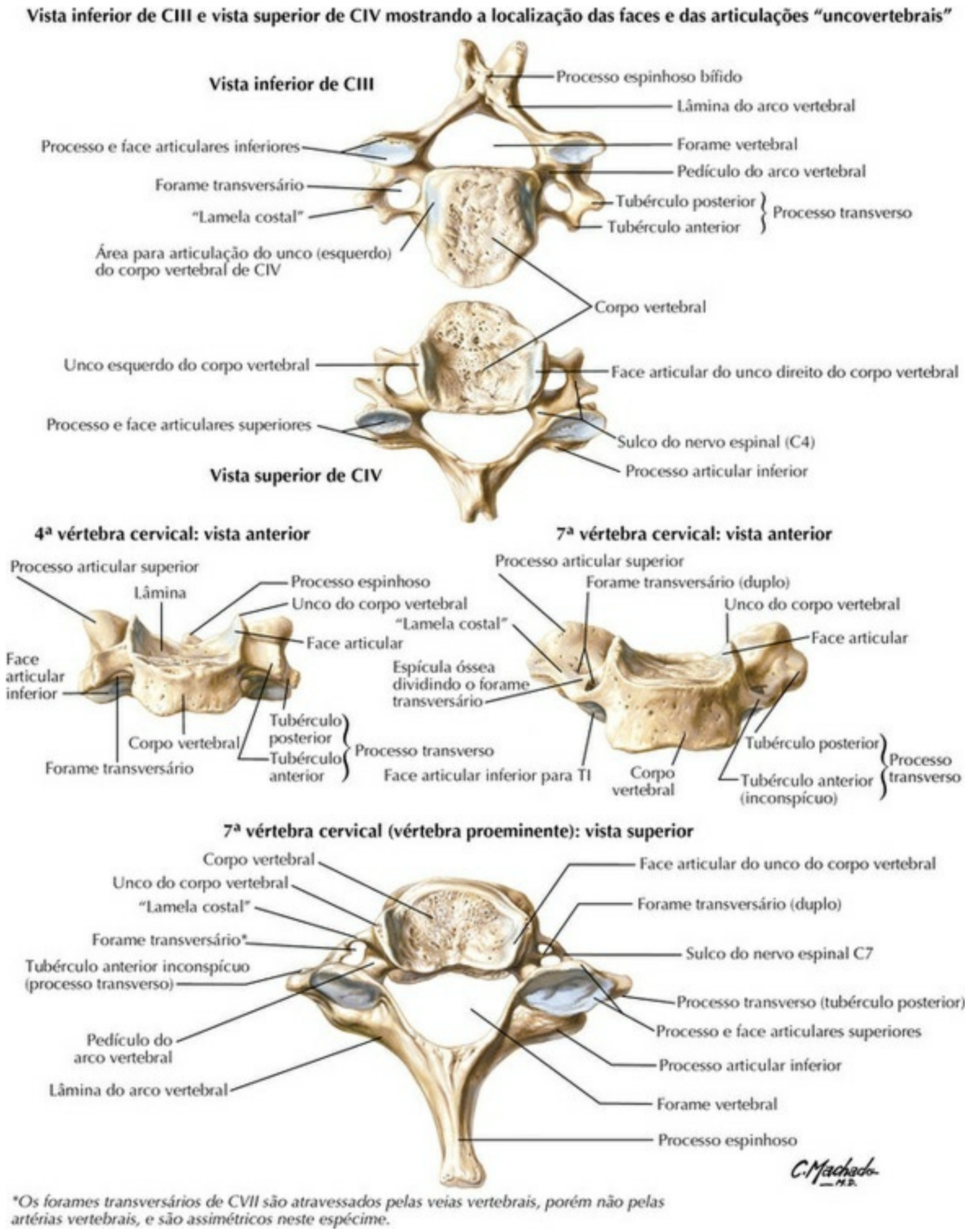

PRANCHA 20 Ossos e Ligamentos

Veja também **Pranchas 21, 22**

Vértebras Cervicais: Articulações "Uncovertebrais"

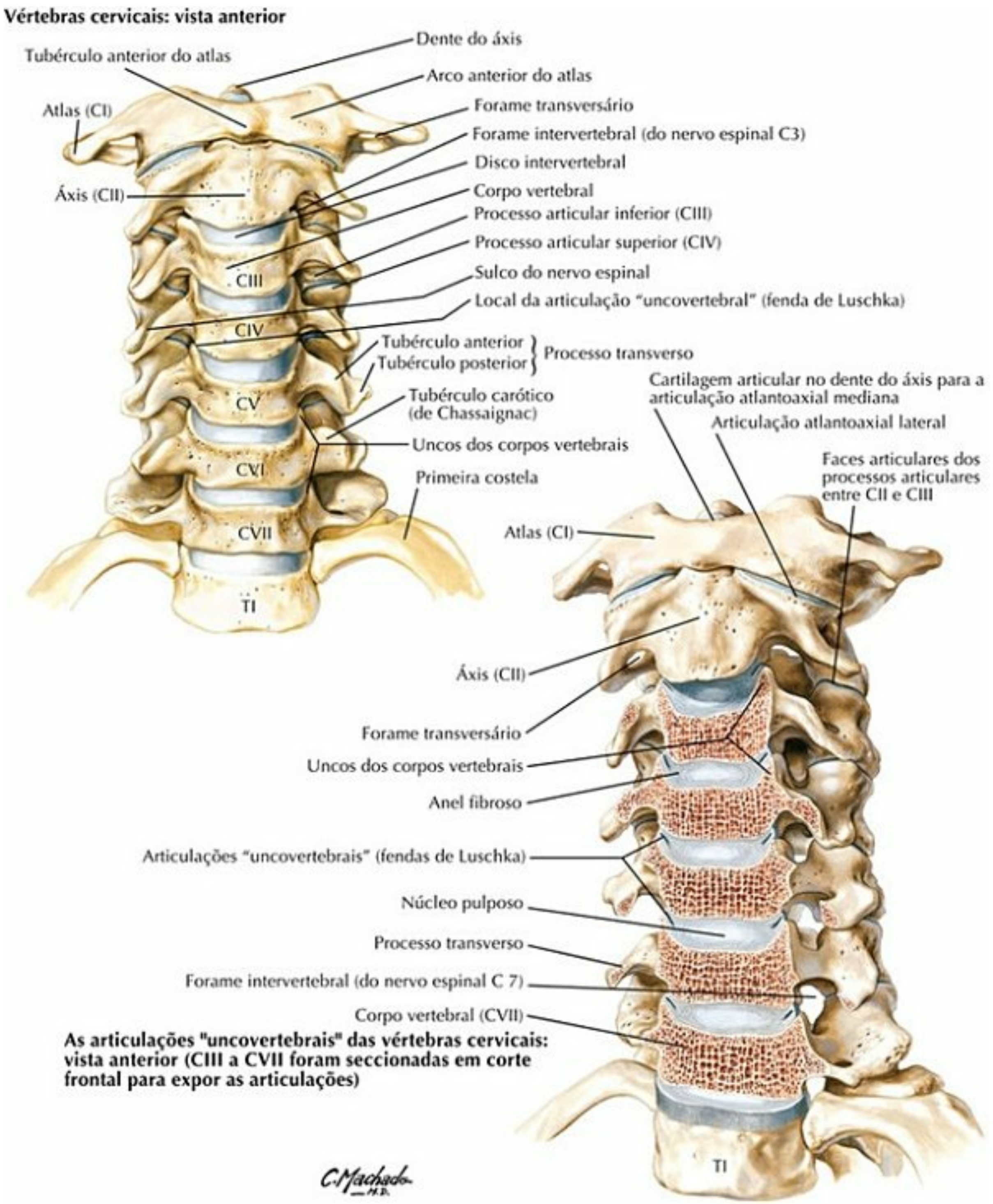

PRANCHA 21 Ossos e Ligamentos

Veja também **Pranchas 46, 124**

Ligamentos Craniocervicais Externos

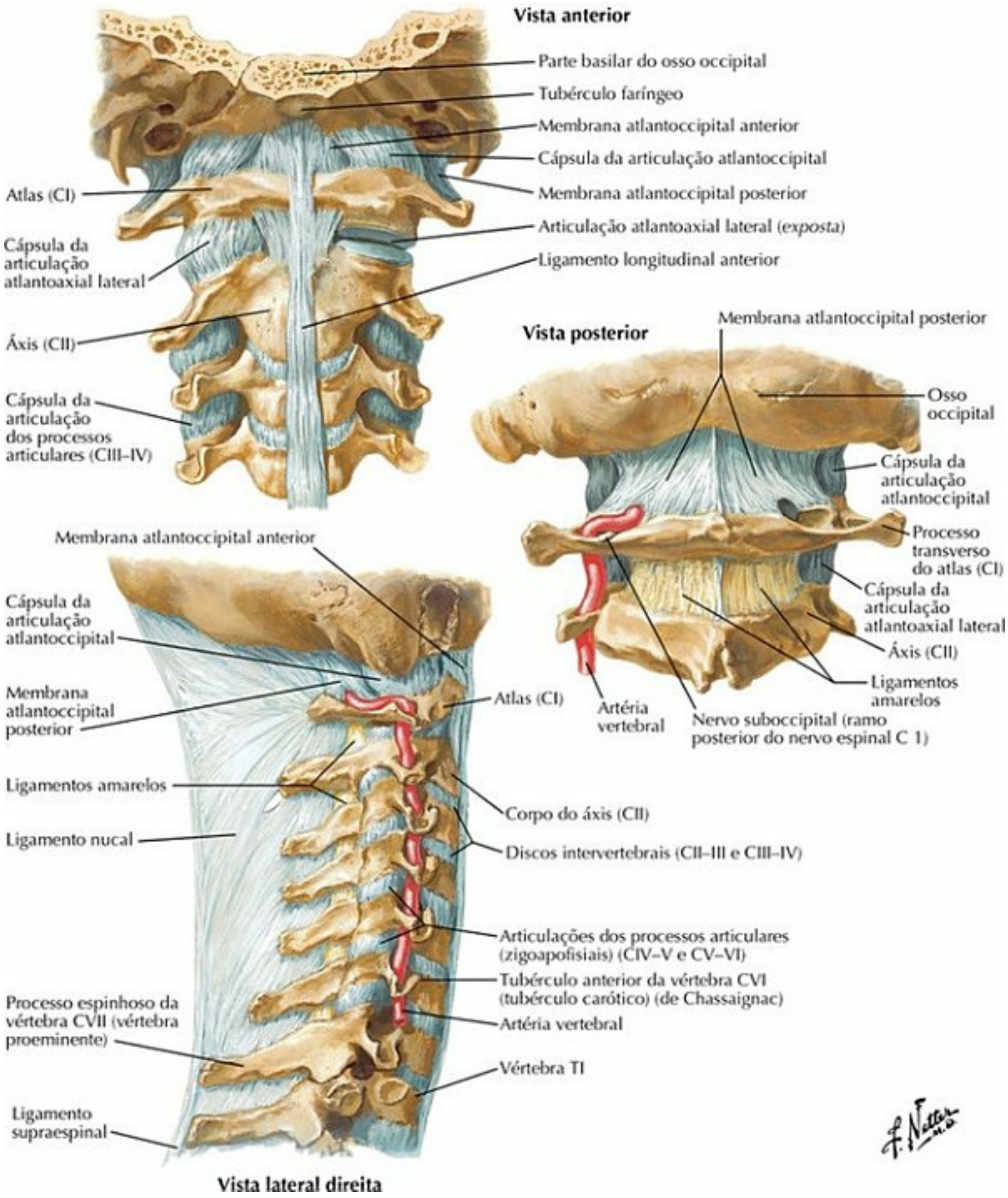

PRANCHA 22 Ossos e Ligamentos

Ligamentos Craniocervicais Internos

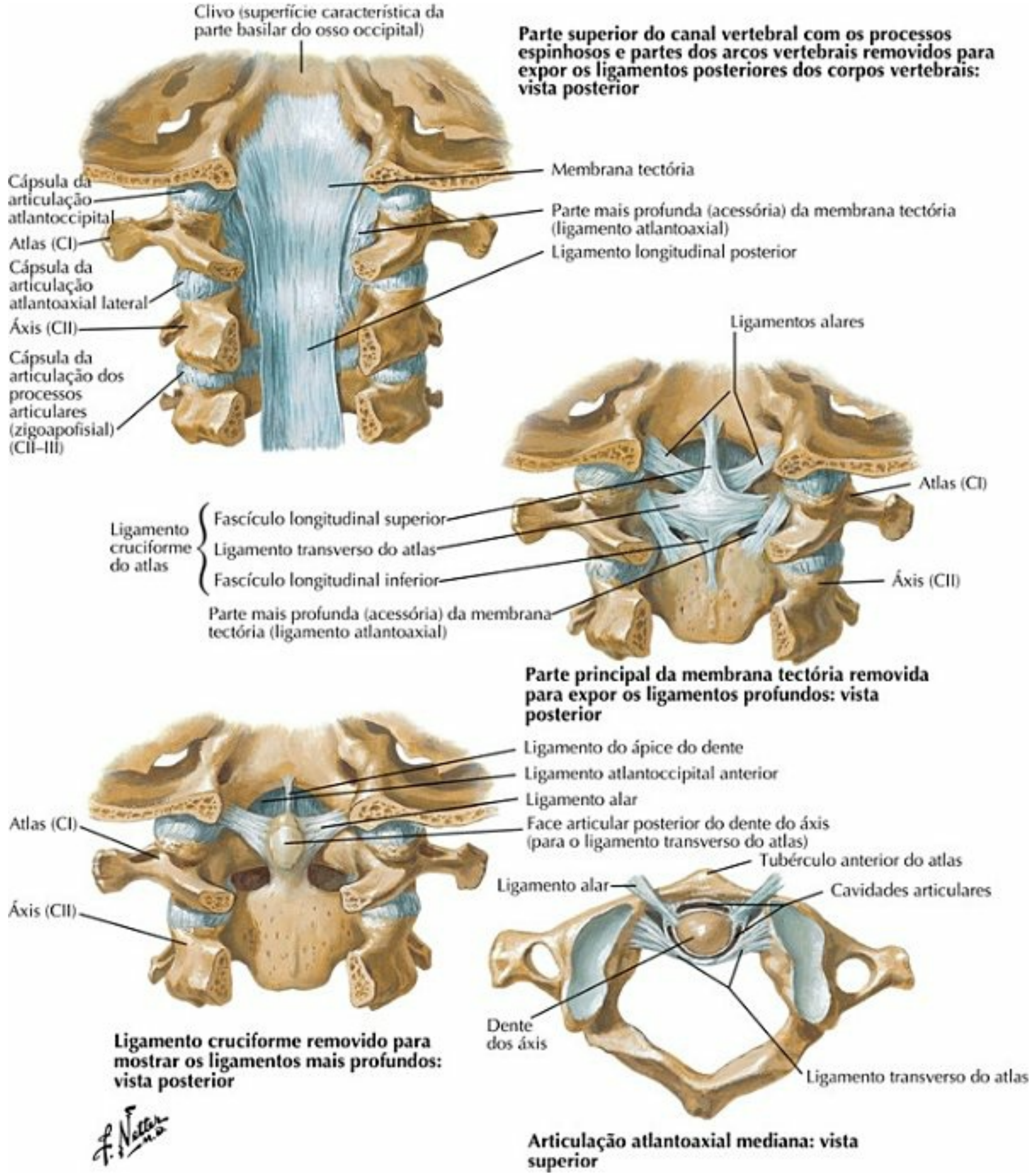

PRANCHA 23 Ossos e Ligamentos

Veja também **Pranchas 46, 124**

Ramos do Nervo Facial e Glândula Parótida

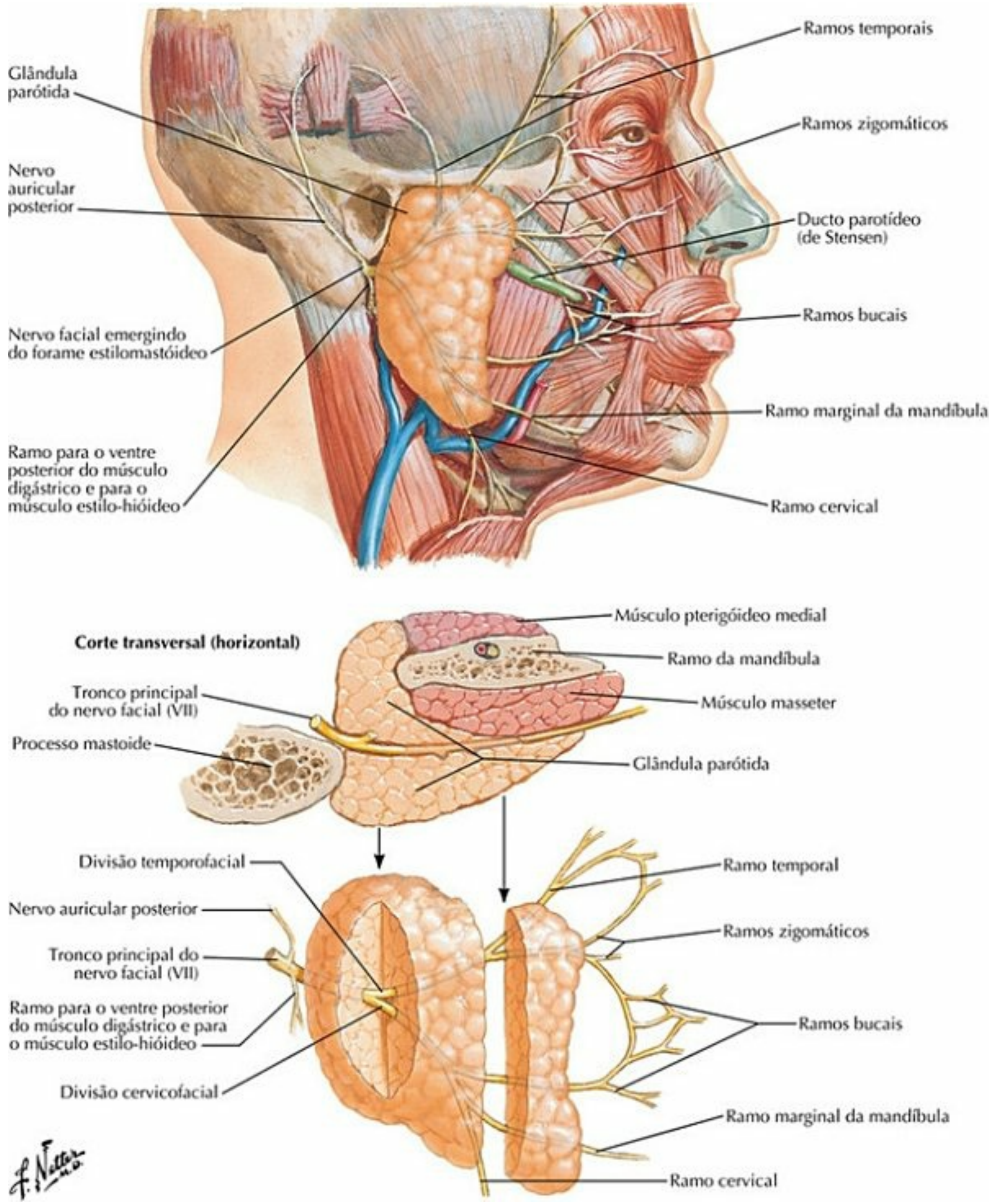

PRANCHA 24 Face – Região Superficial

Veja também **Pranchas 46**, **124**

Músculos da Face: Vista Lateral

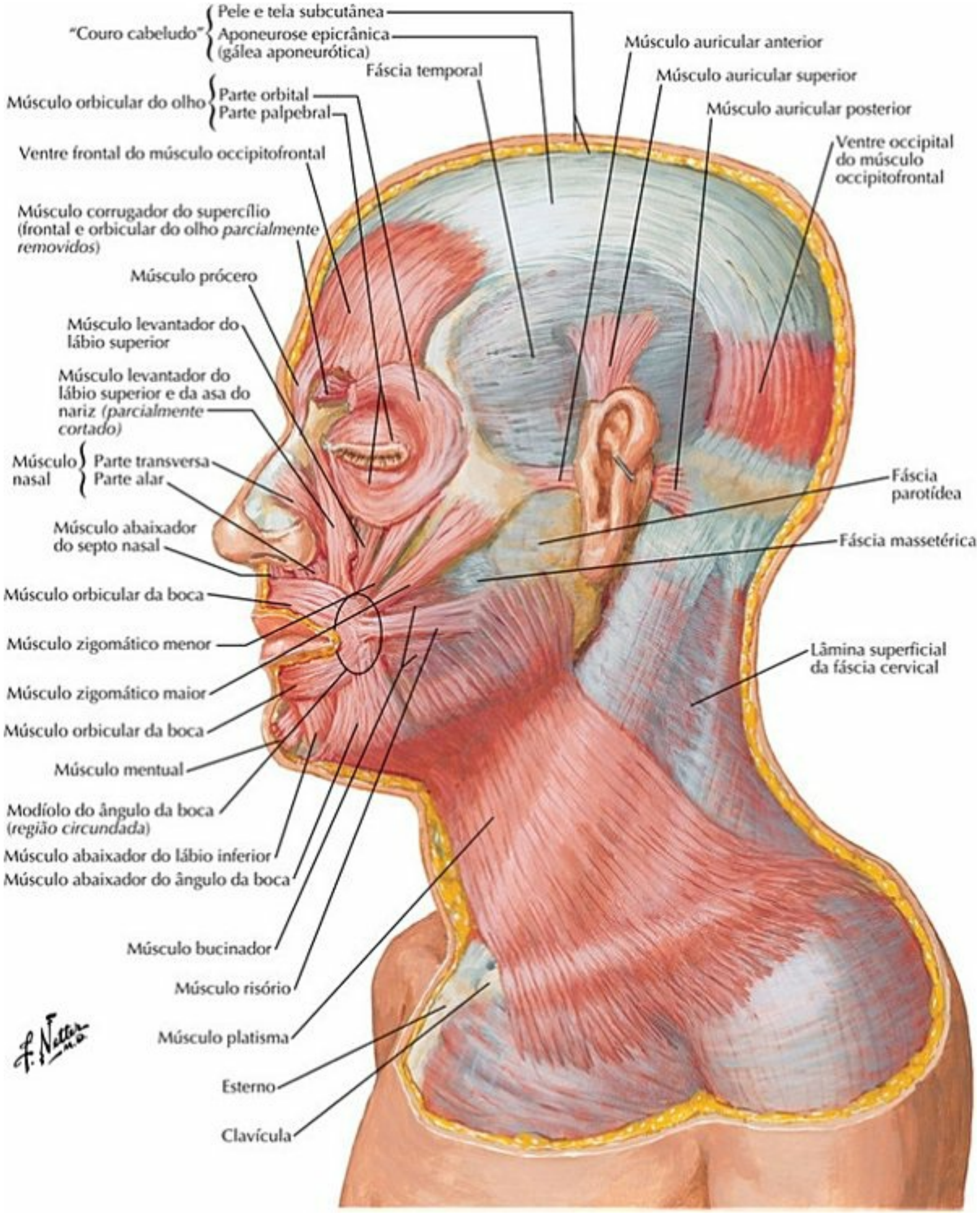

PRANCHA 25 Face – Região Superficial

Veja também **Pranchas 48, 49**

Lâminas Fasciais do Pescoço

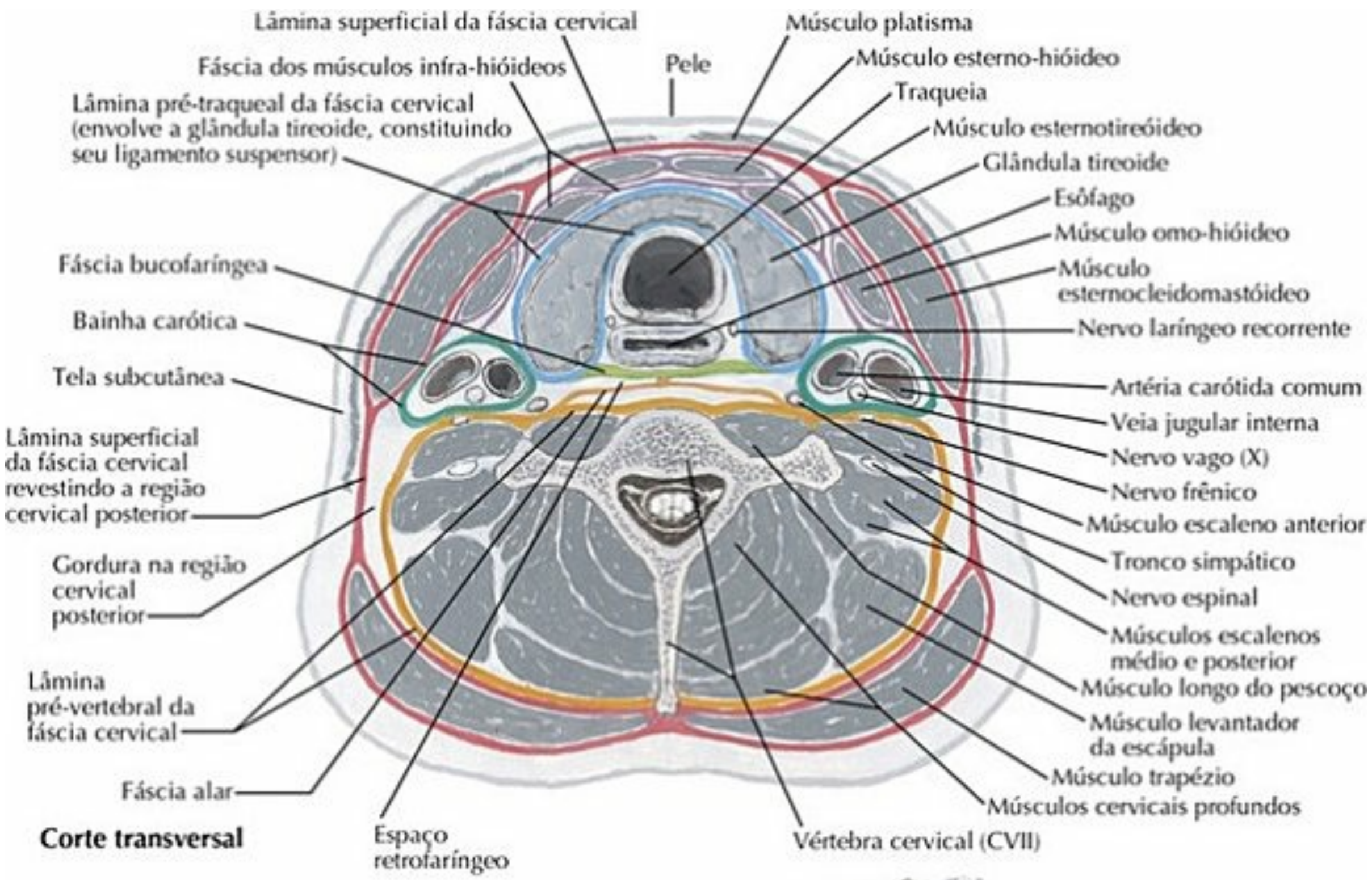

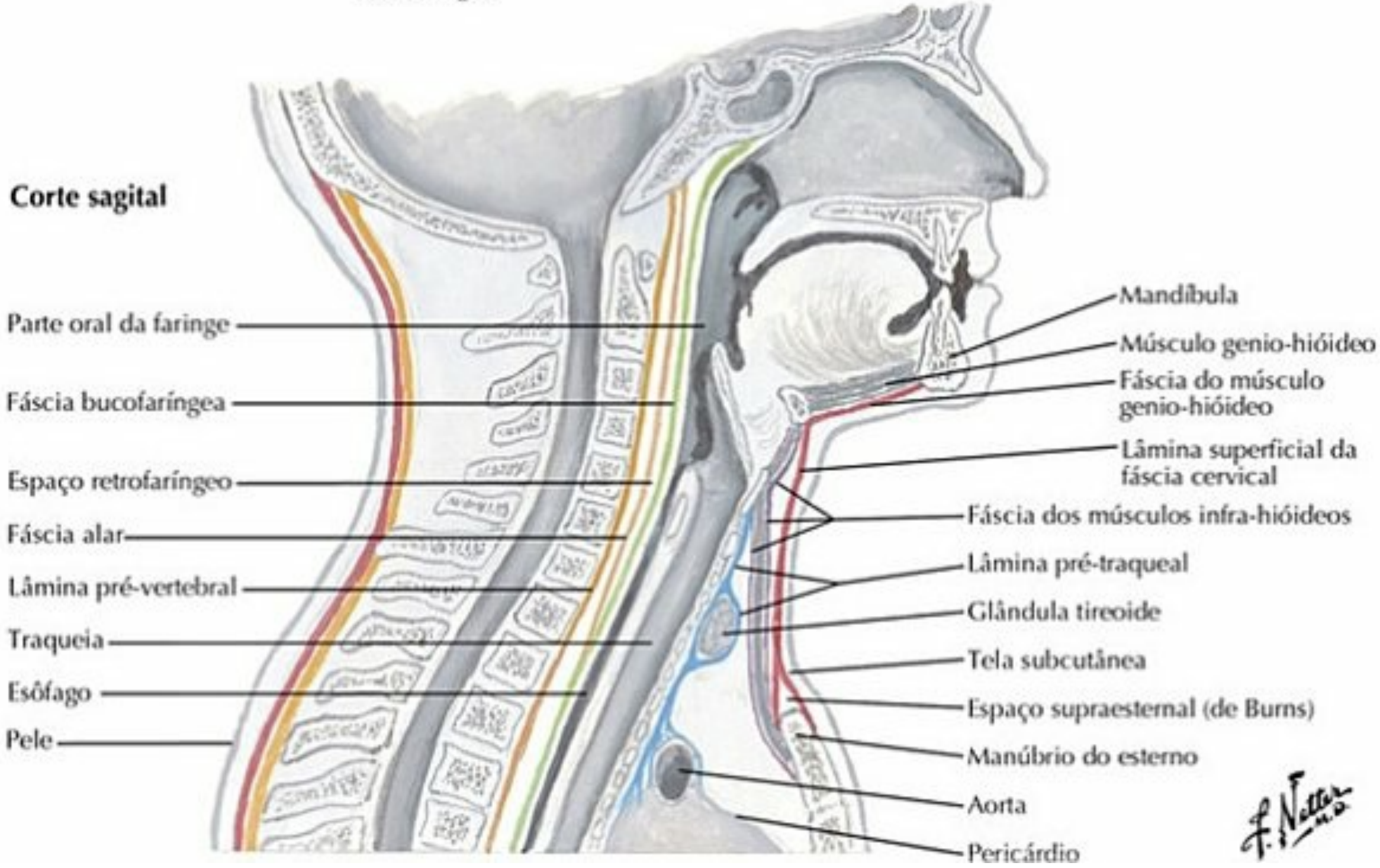

PRANCHA 26 Pescoço

Veja também a **Prancha 27**

Músculos do Pescoço: Vista Anterior

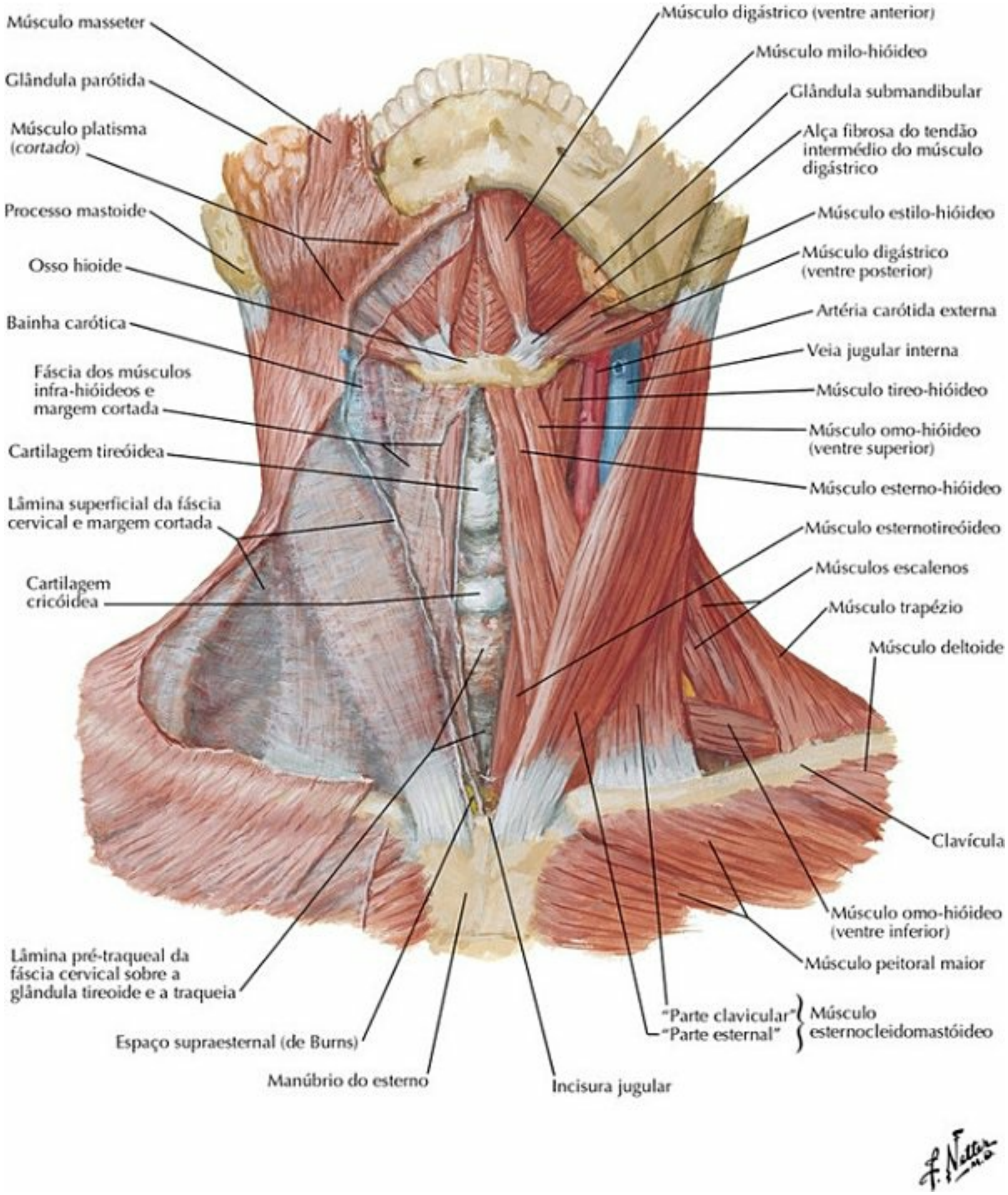

PRANCHA 27 Pescoço

Veja também **Pranchas 26**, **28**, **31**

Músculos Infra-hióideos e Supra-hióideos

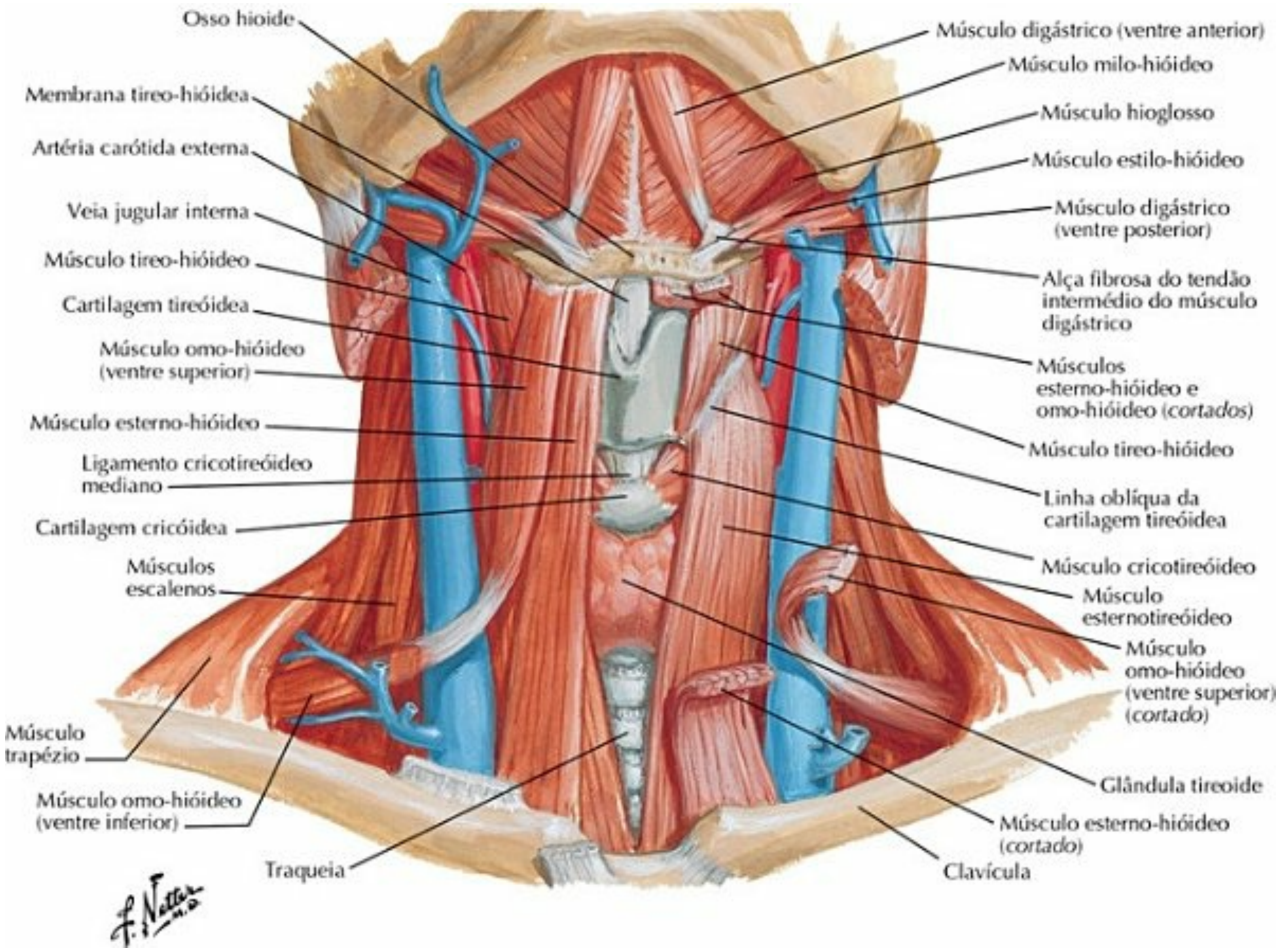

PRANCHA 28 Pescoço

Veja também **Pranchas 27**, **29**, **58**

Músculos do Pescoço: Vista Lateral

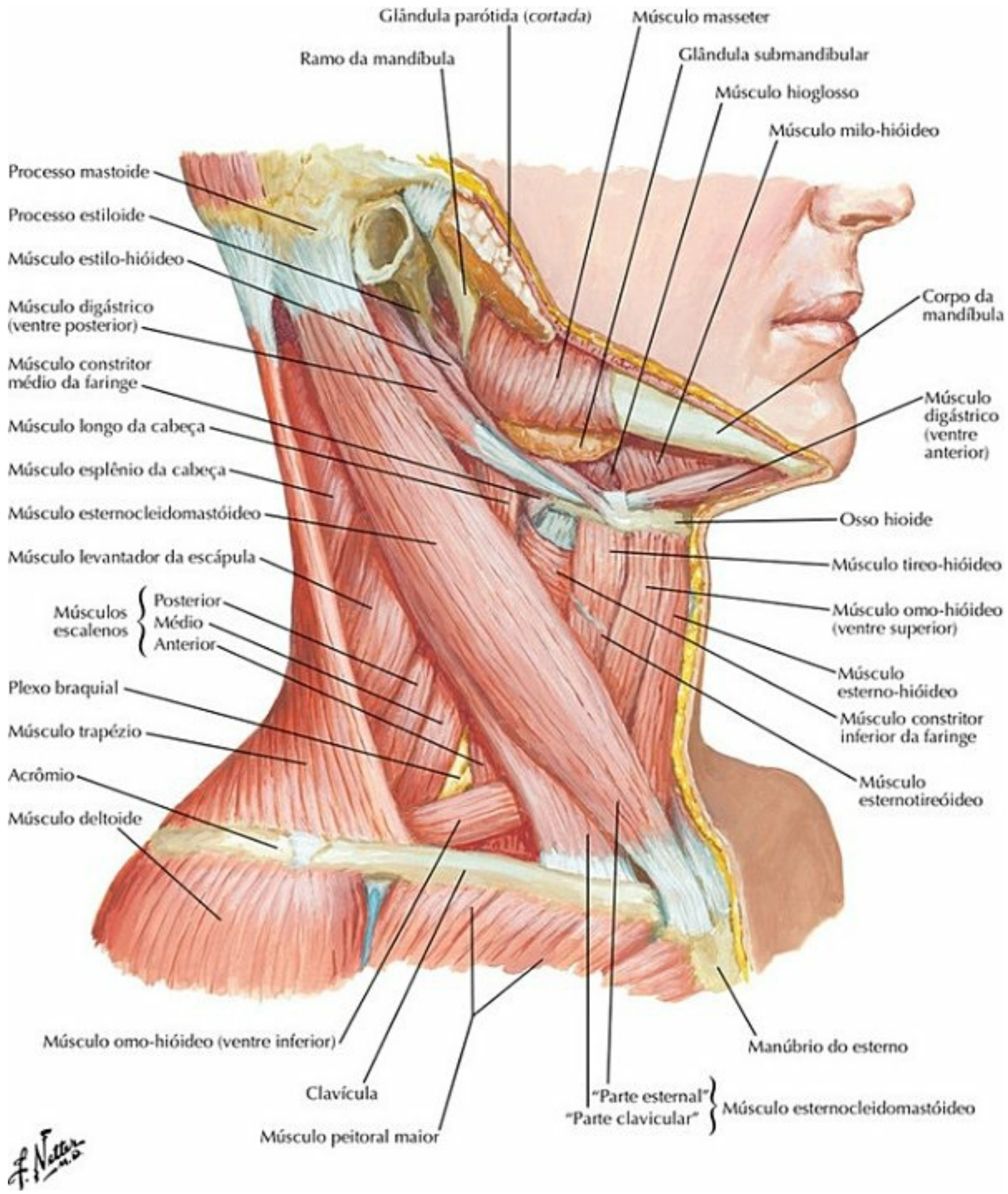

PRANCHA 29 Pescoço

Veja também **Pranchas 27**, **28**, **31**

Músculos Escalenos e Pré-vertebrais

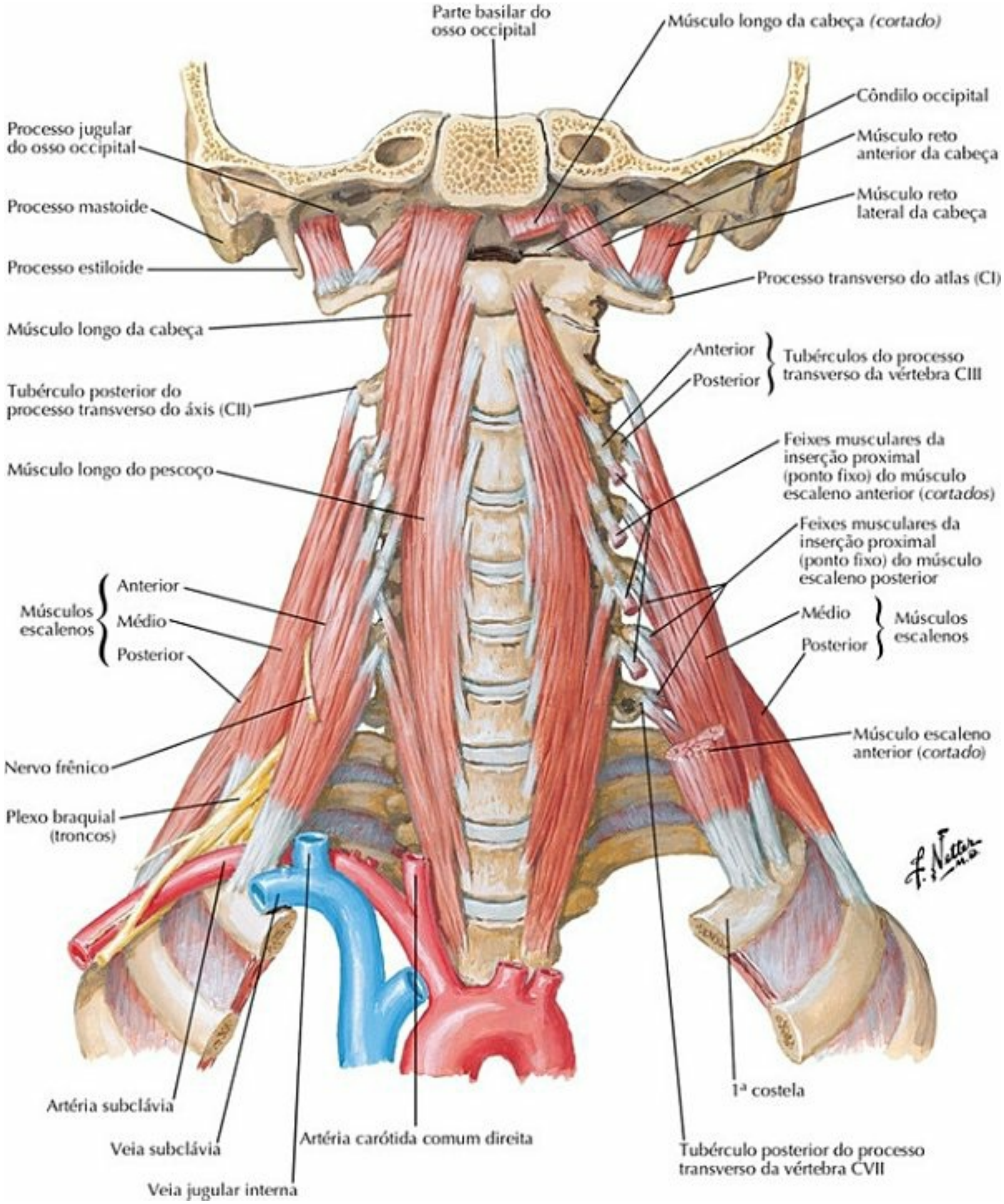

PRANCHA 30 Pescoço

Veias Superficiais e Nervos Cutâneos do Pescoço

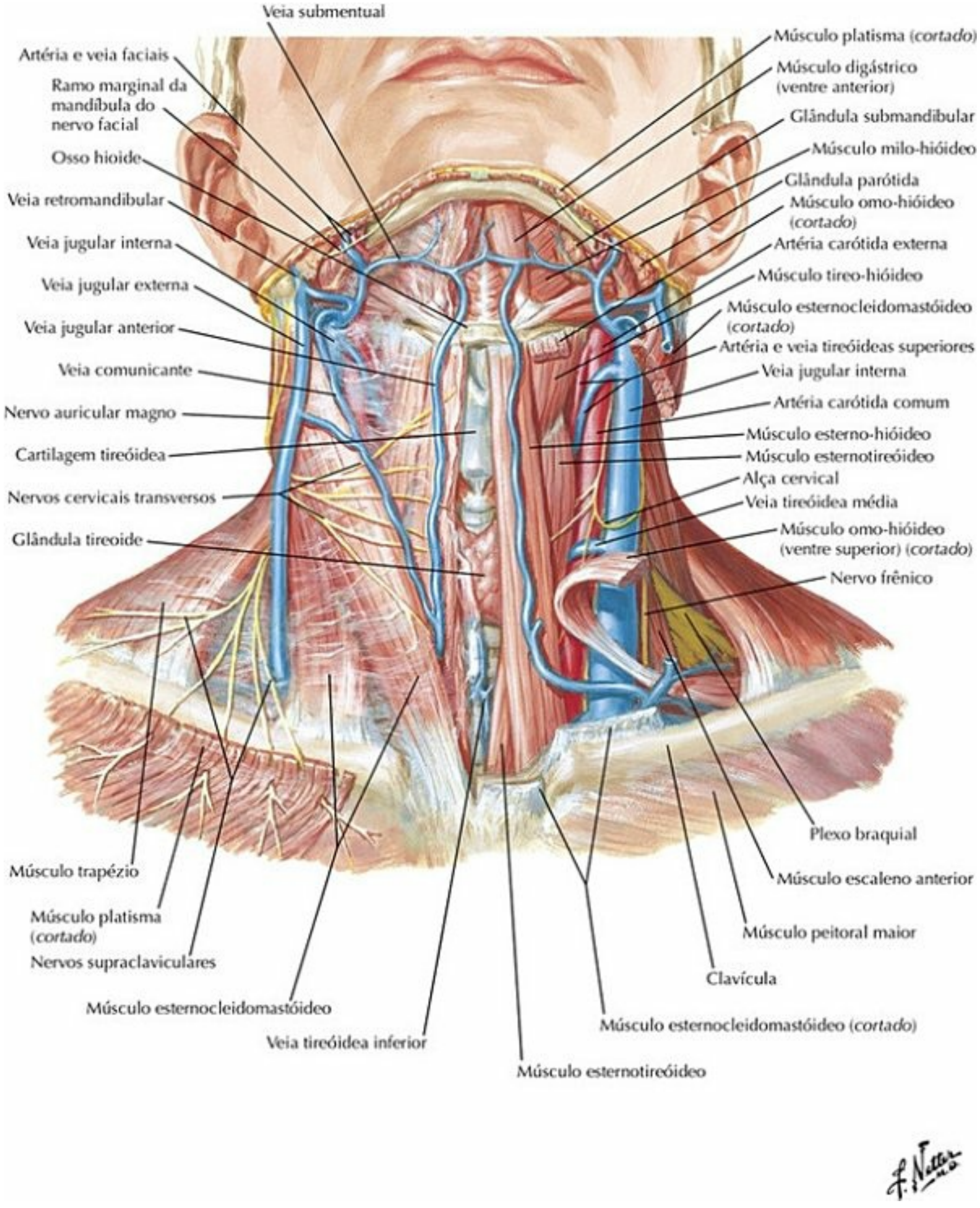

PRANCHA 31 Pescoço

Para veias profundas do pescoço veja **Prancha 73**

Nervos e Vasos do Pescoço

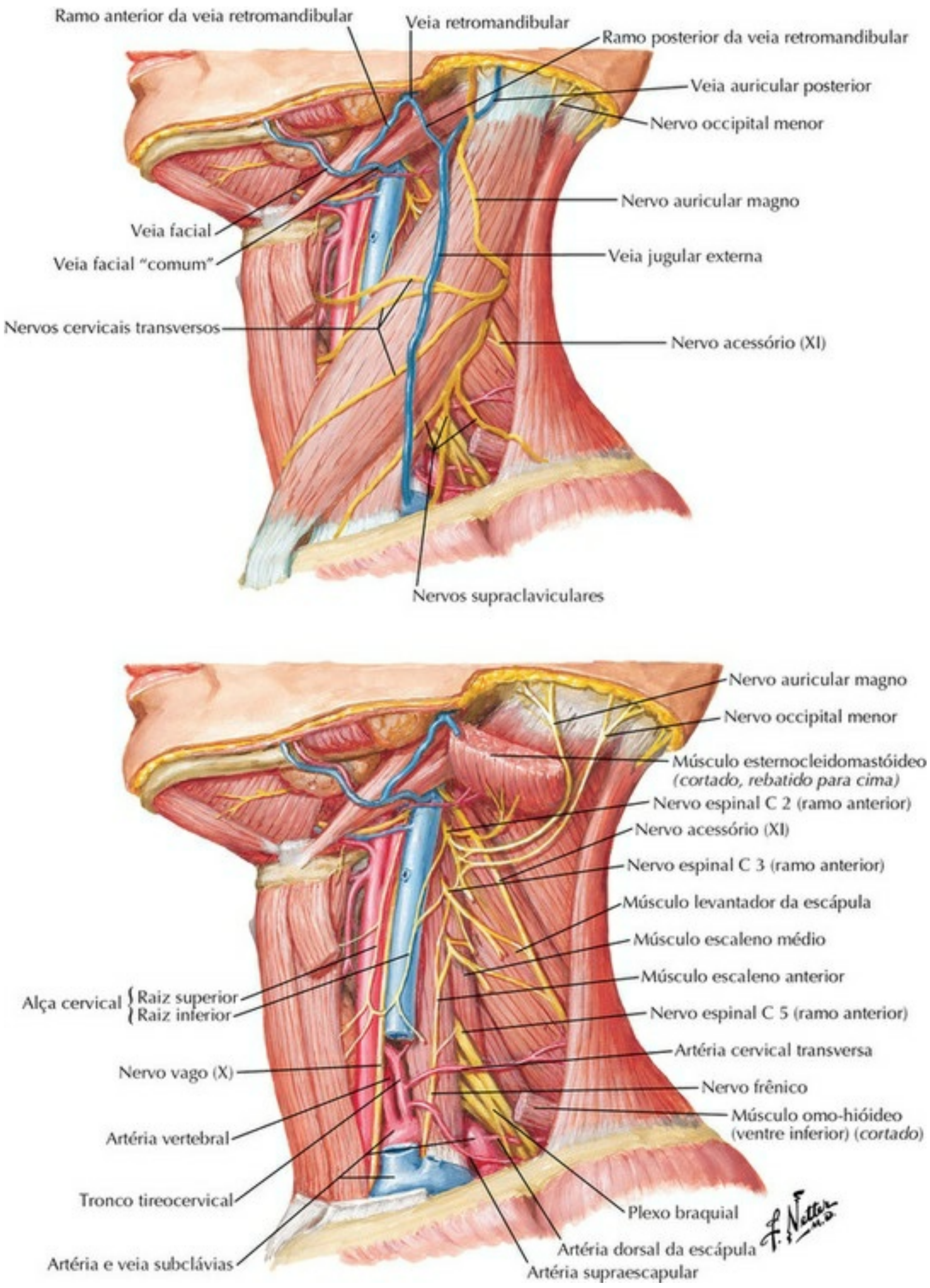

PRANCHA 32 Pescoço

Veja também **Pranchas 128–130**

Nervos e Vasos do Pescoço (continuação)

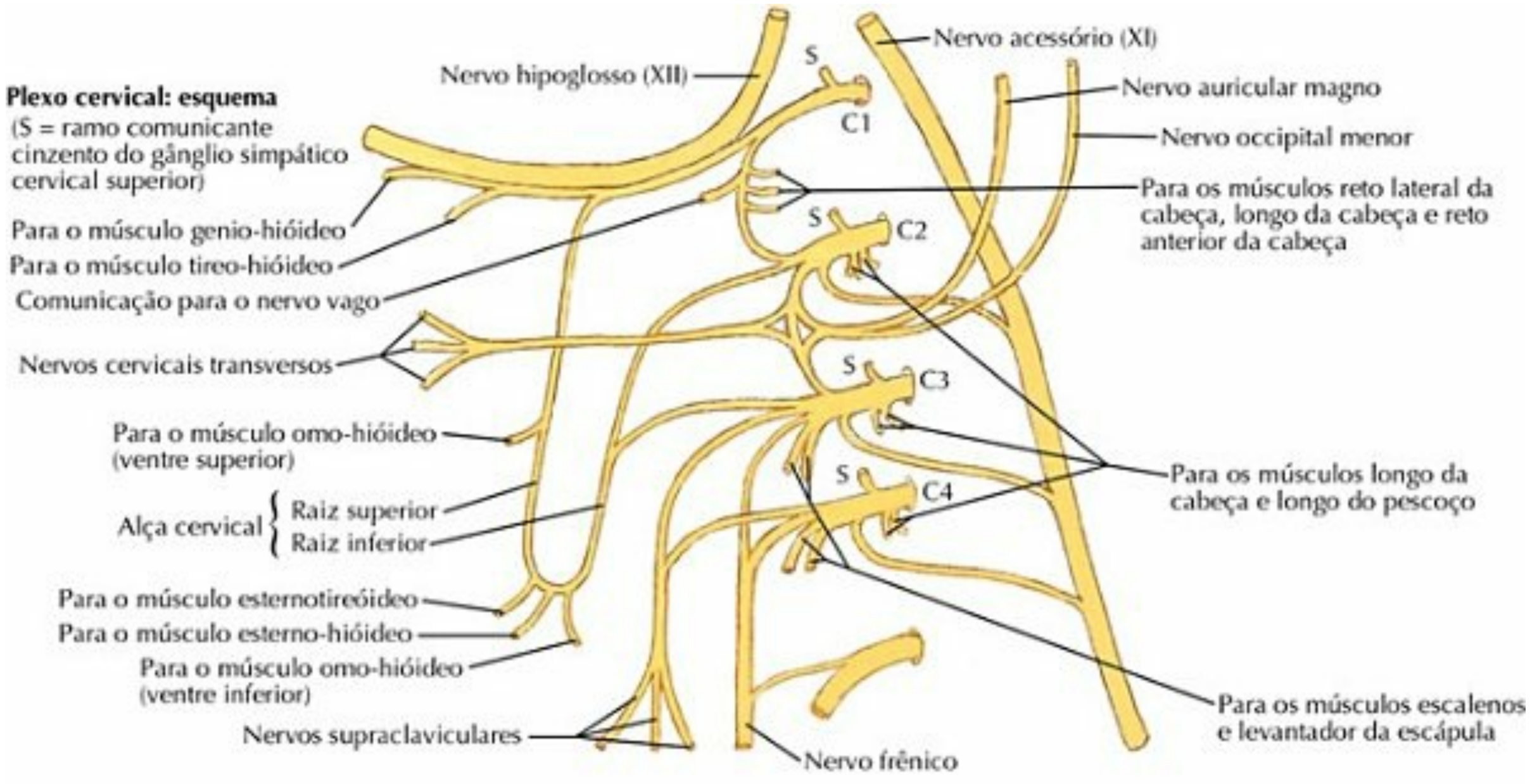

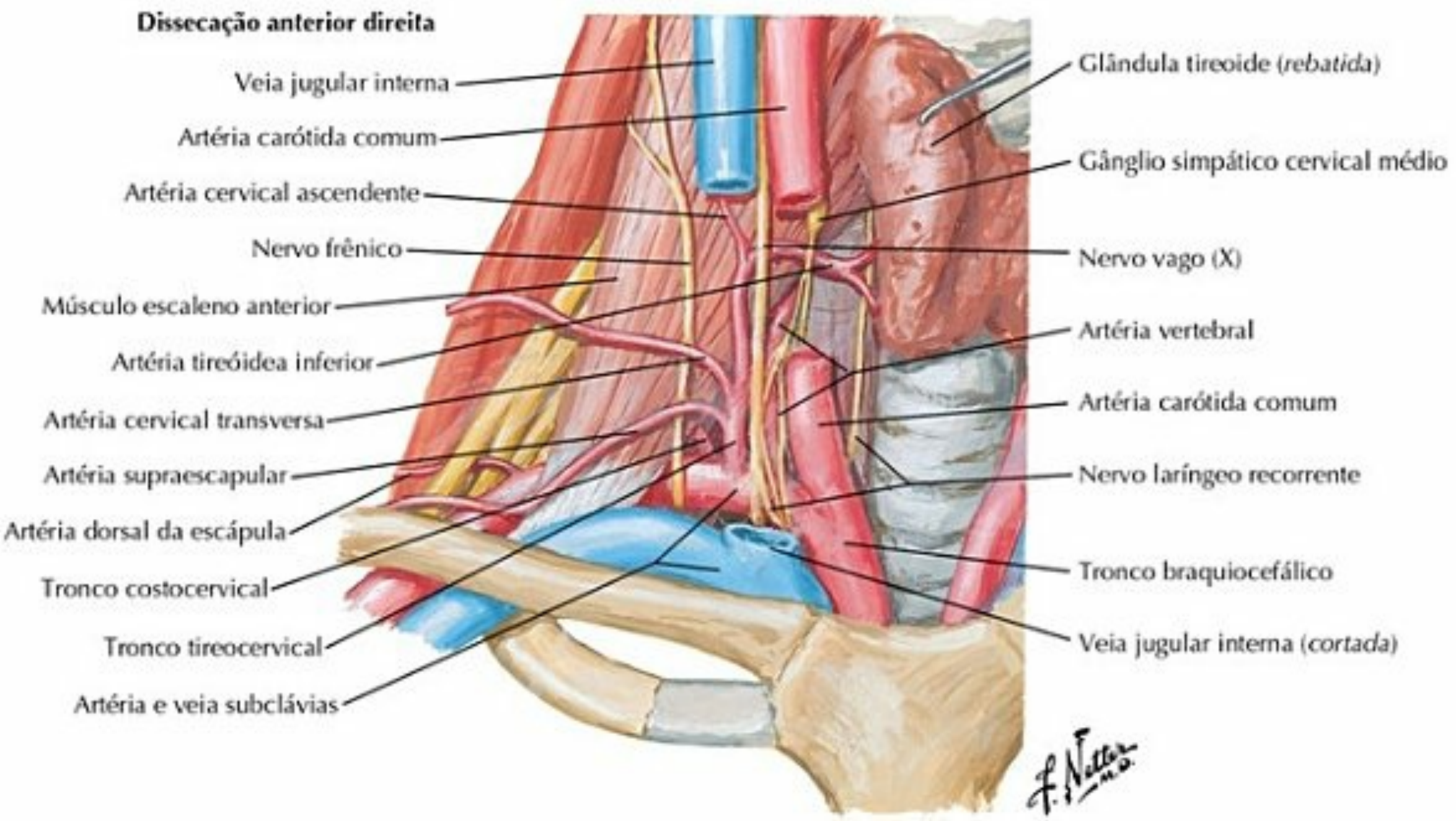

PRANCHA 33 Pescoço

Veja também **Prancha 130**

Artérias Carótidas

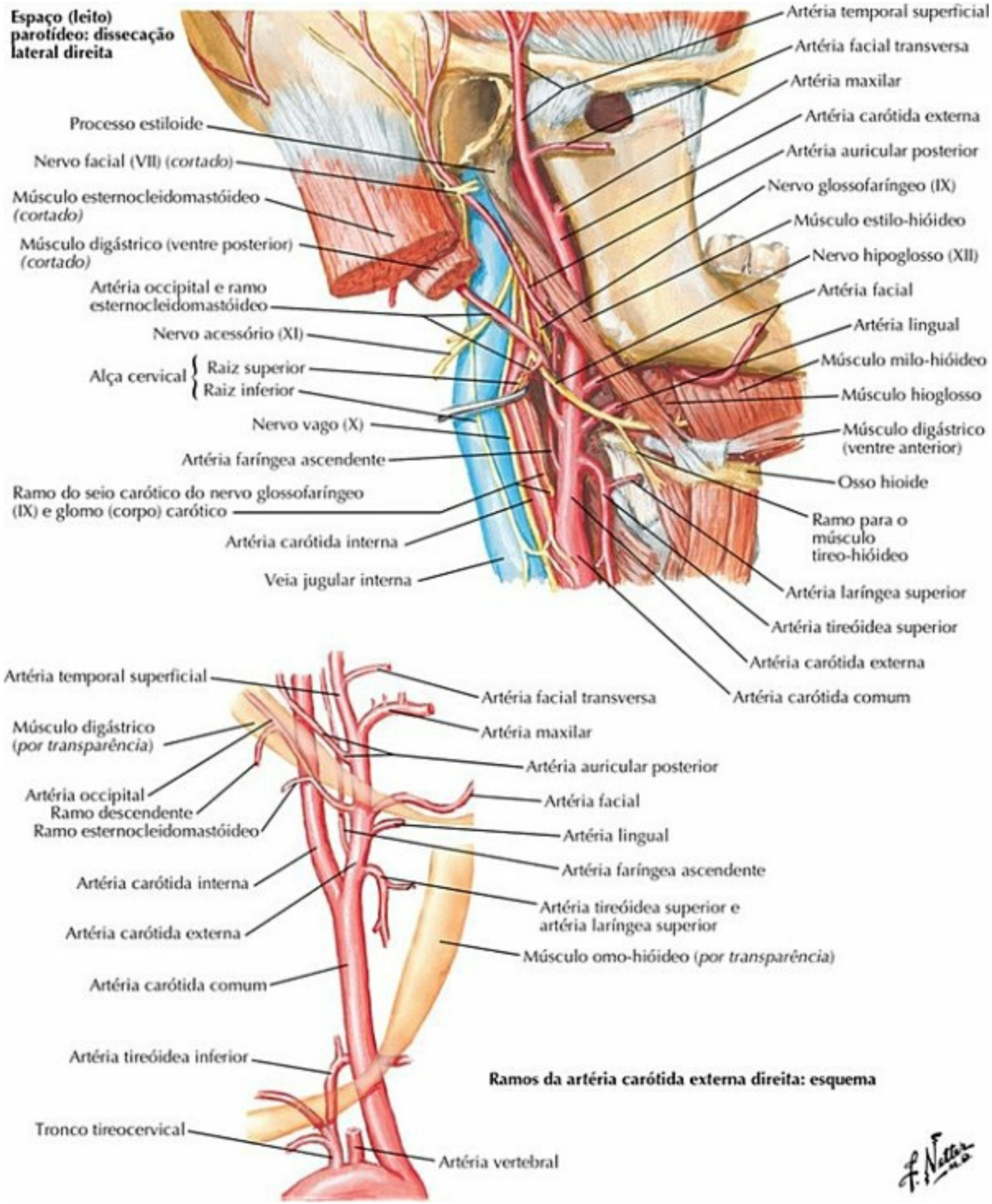

PRANCHA 34 Pescoço

Veja também **Pranchas 3**, **137**, **139**

Nariz

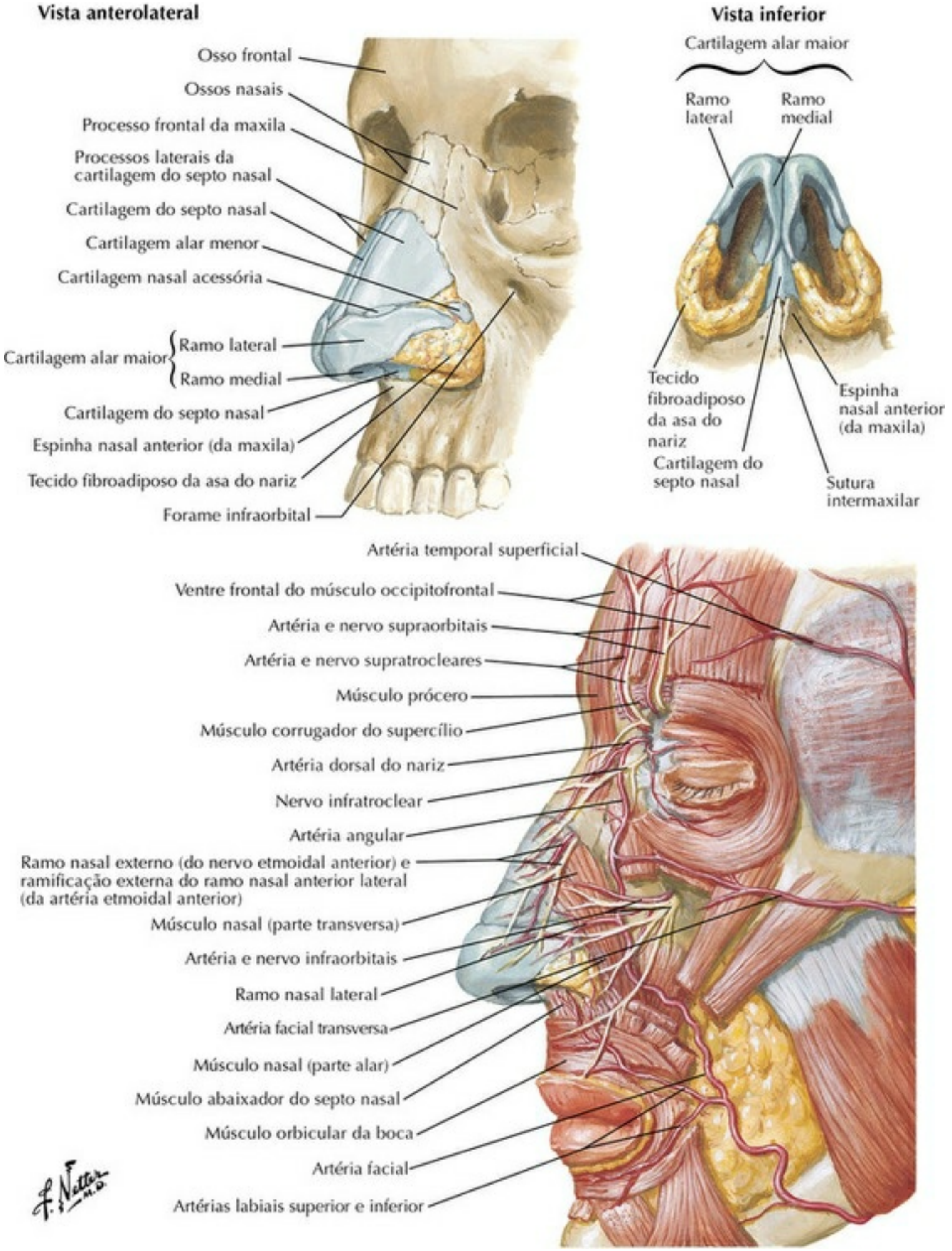

PRANCHA 35 Região Nasal

Cavidade Nasal: Parede Lateral

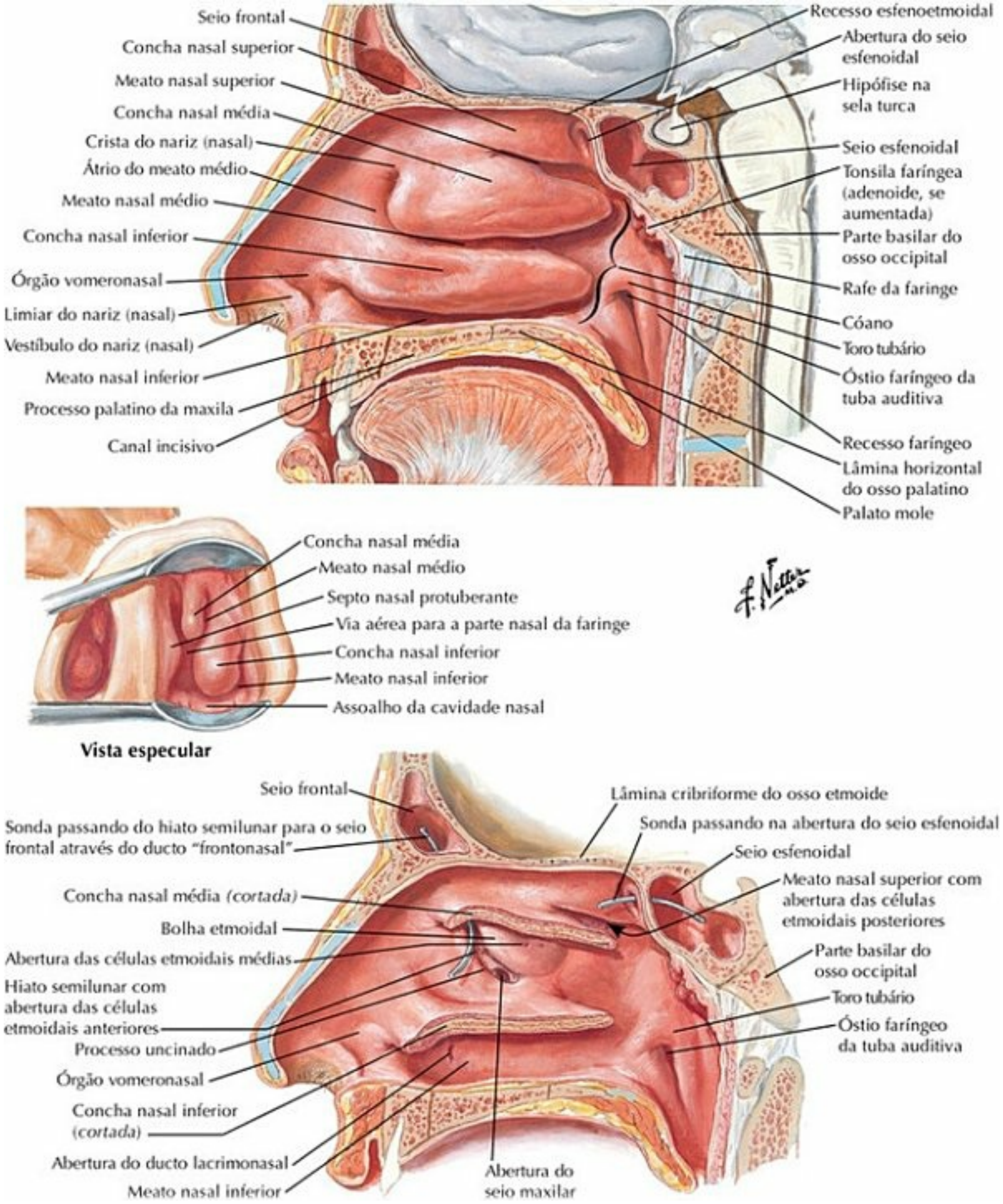

PRANCHA 36 Região Nasal

Cavidade Nasal: Parede Lateral (continuação)

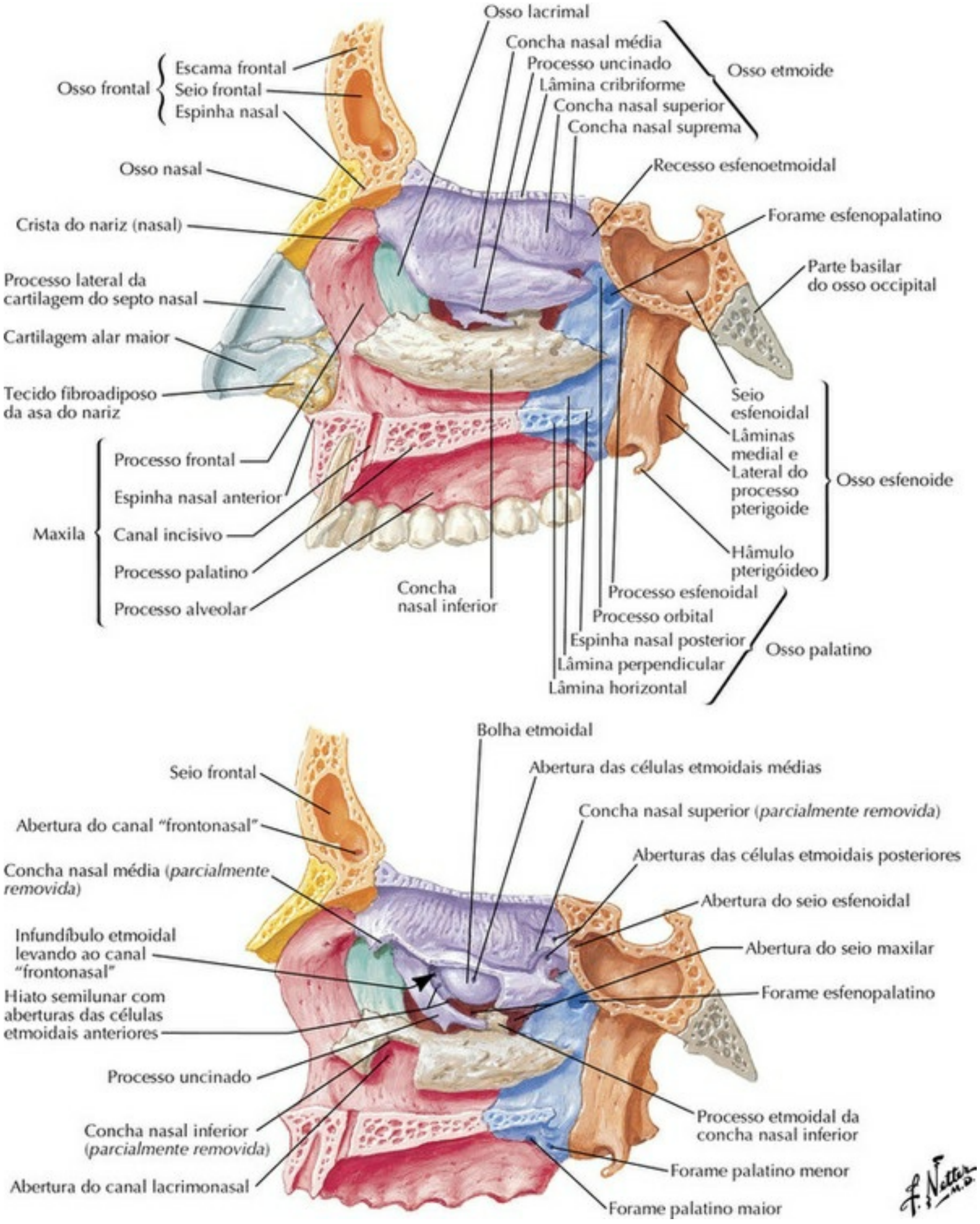

PRANCHA 37 Região Nasal

Veja também **Prancha 36**

Cavidade Nasal: Parede Medial (Septo Nasal)

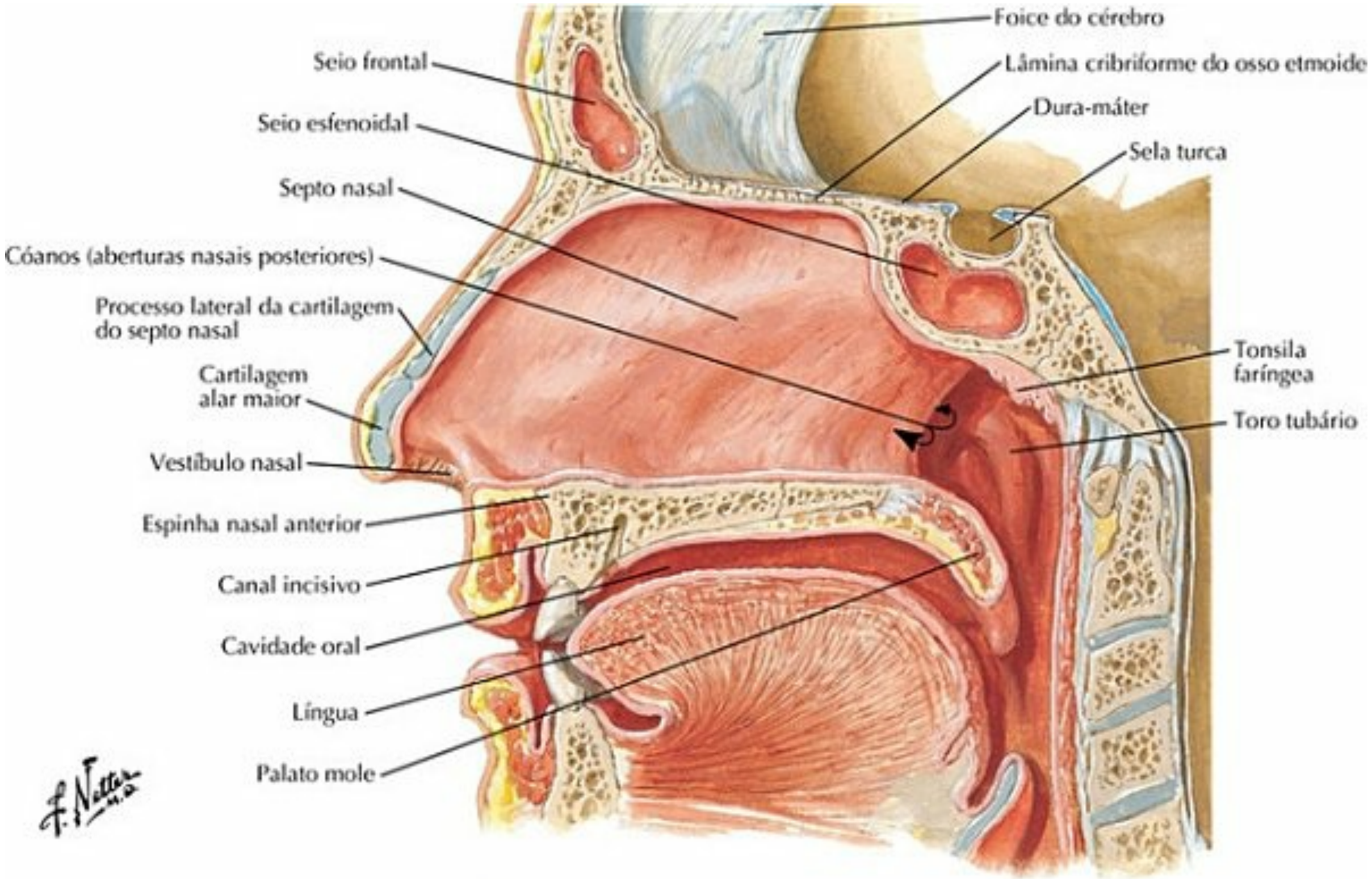

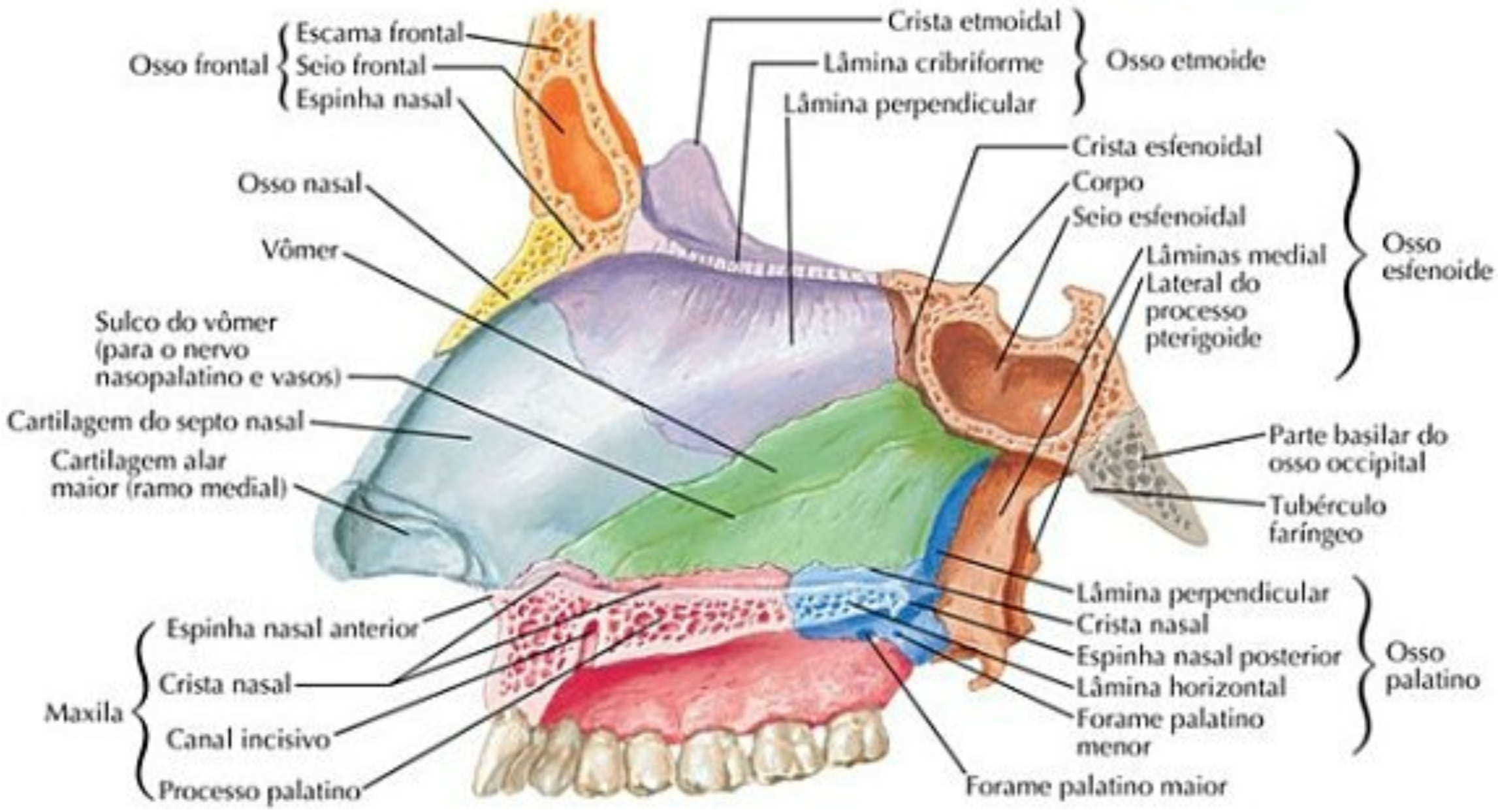

PRANCHA 38 Região Nasal

Veja também **Prancha 8**

Nervos da Cavidade Nasal

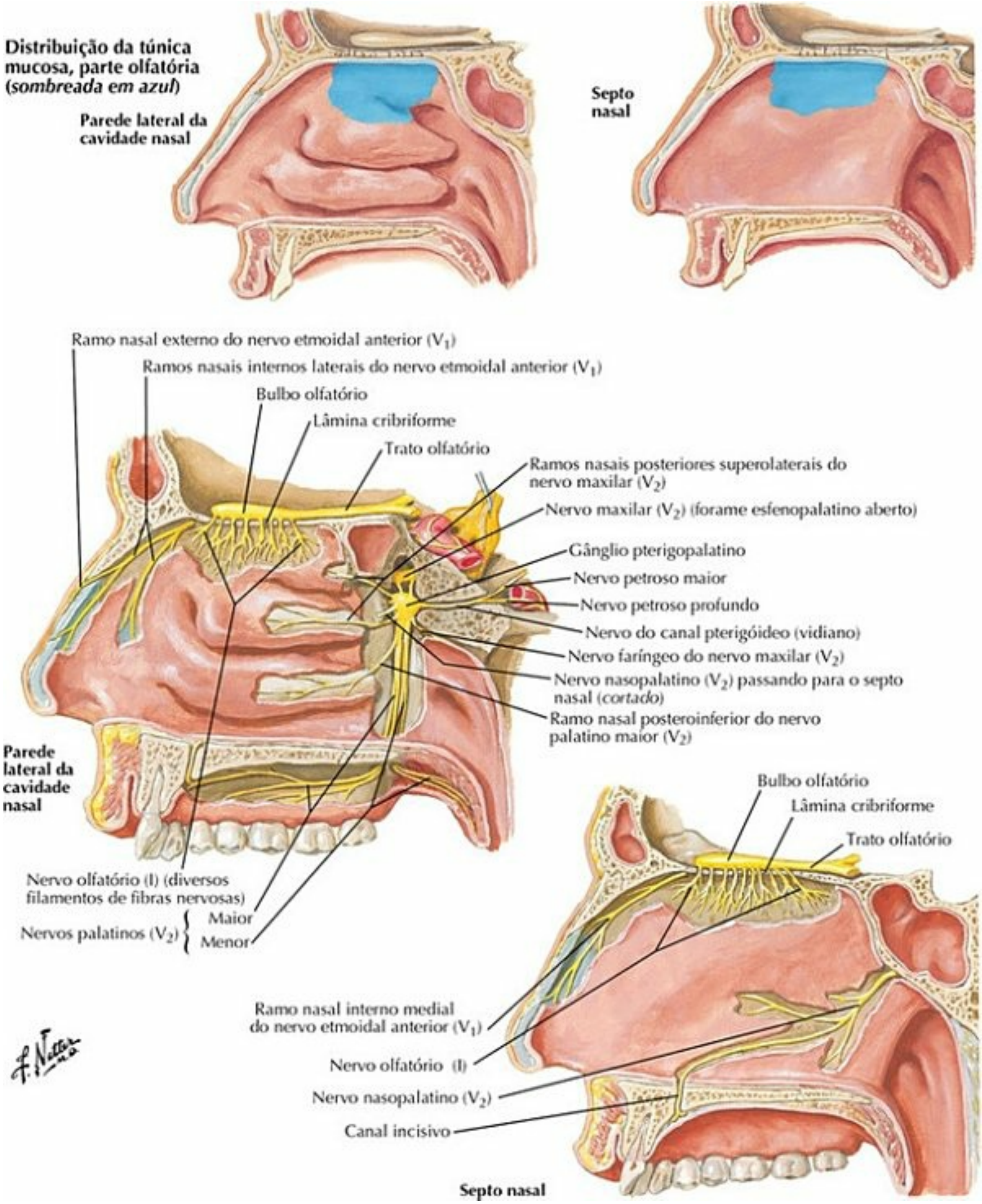

PRANCHA 39 Região Nasal

Veja também **Pranchas 54, 62, 120**

Artérias da Cavidade Nasal: Septo Nasal Rebatido para Cima

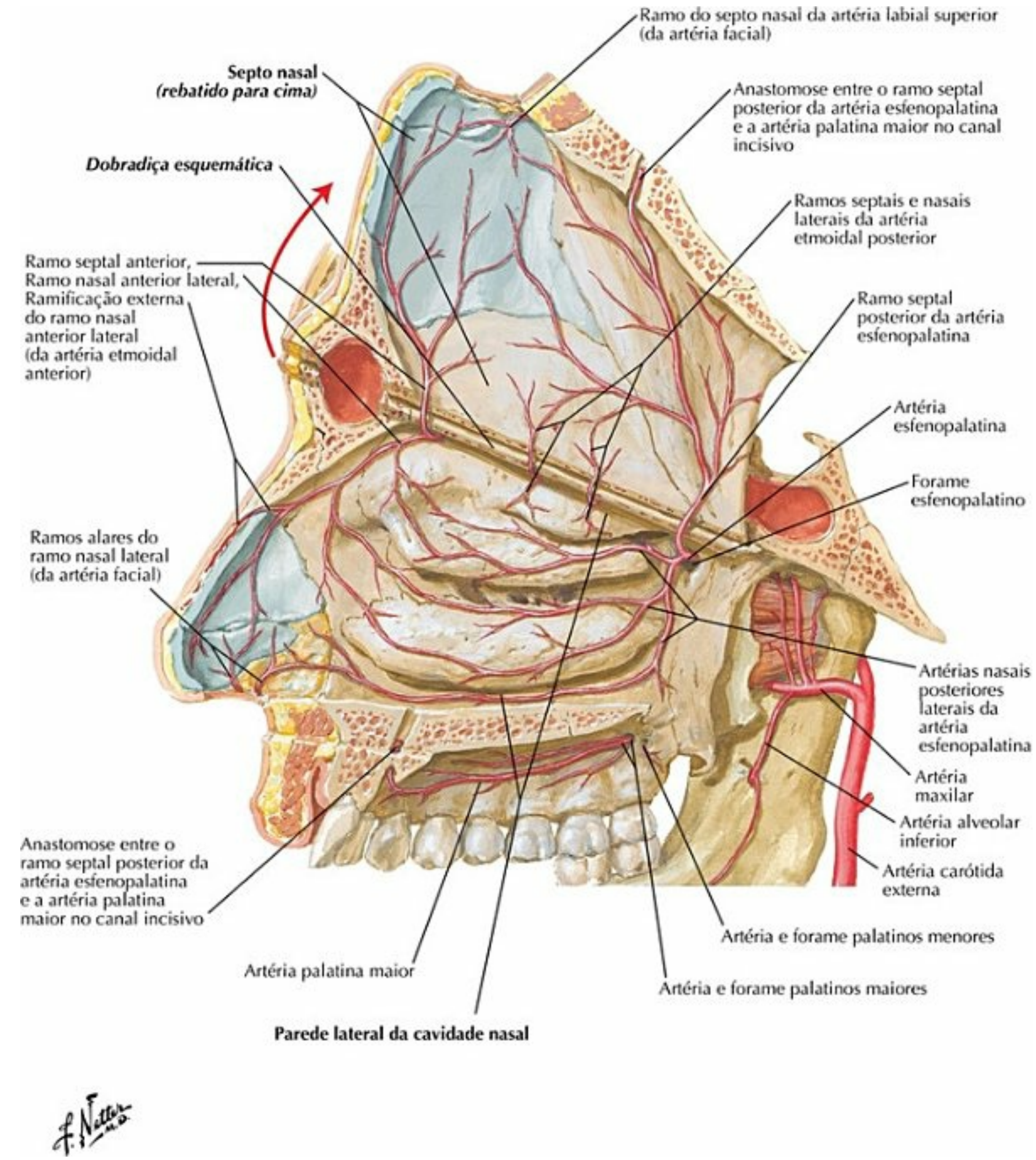

PRANCHA 40 Região Nasal

Veja também **Prancha 57**

Nervos da Cavidade Nasal: Septo Nasal Rebatido para Cima

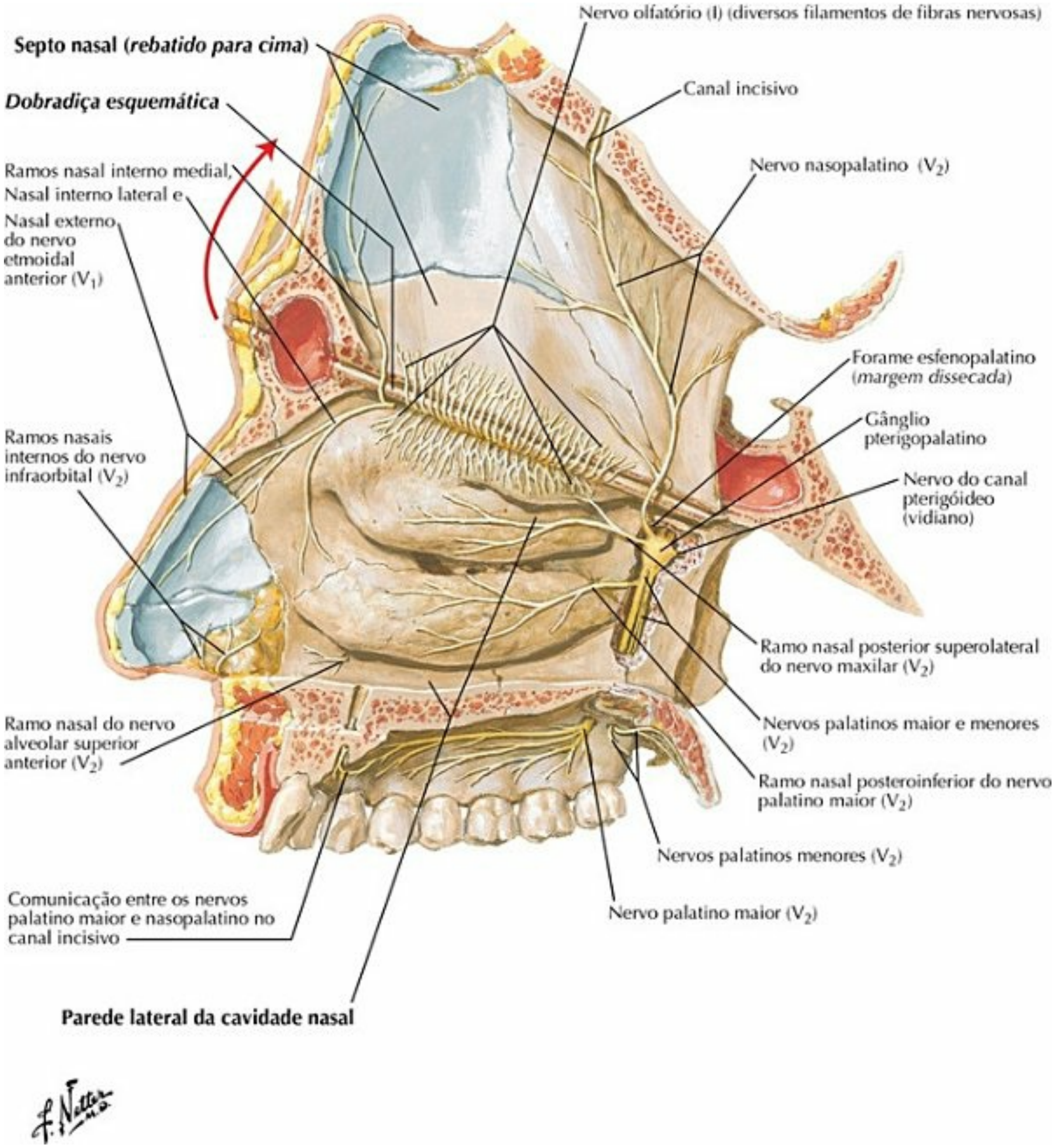

PRANCHA 41 Região Nasal

Veja também **Pranchas 52, 53**

Nariz e Seio Maxilar: Corte Transversal

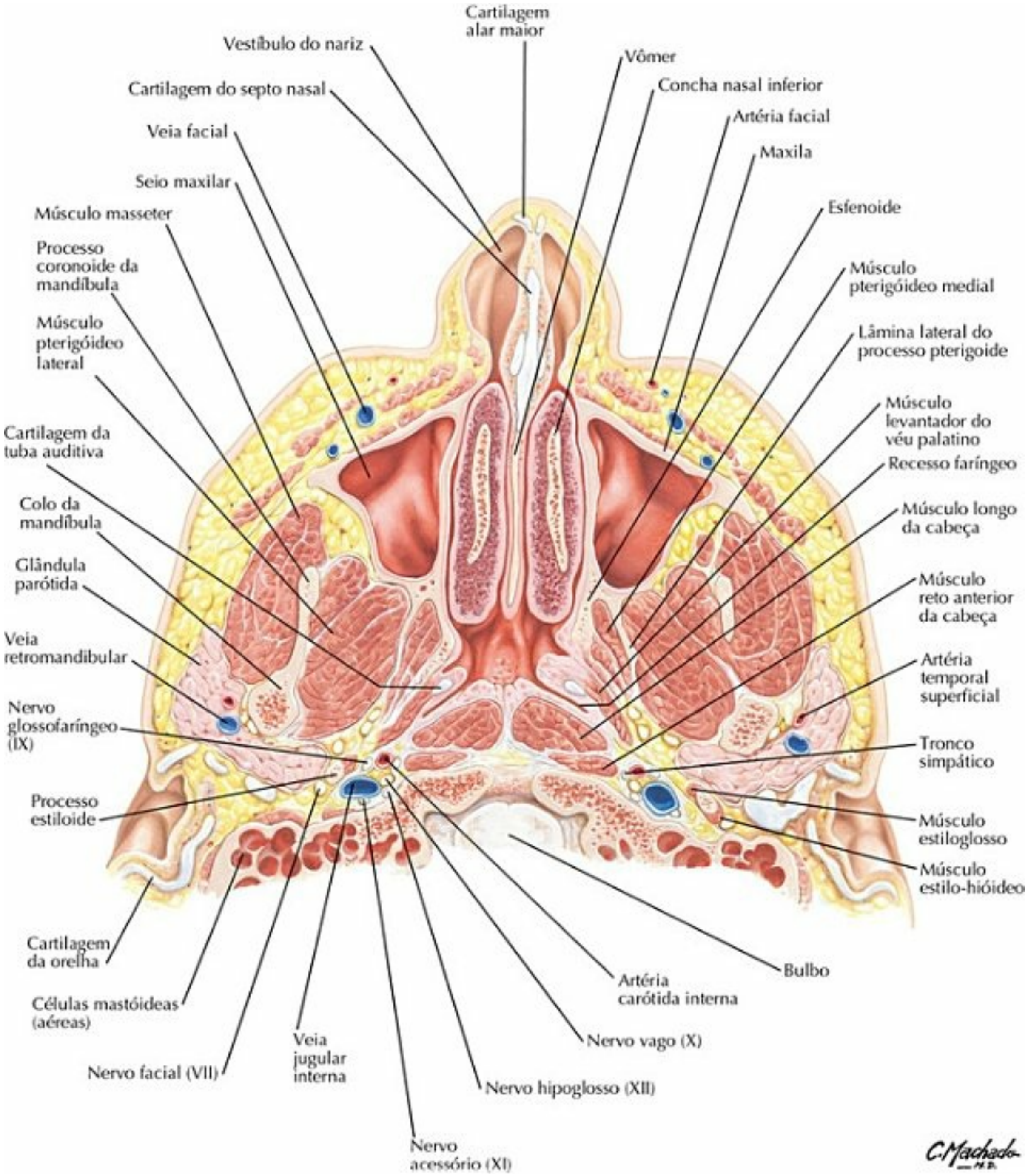

PRANCHA 42 Região Nasal

Seios Paranasais

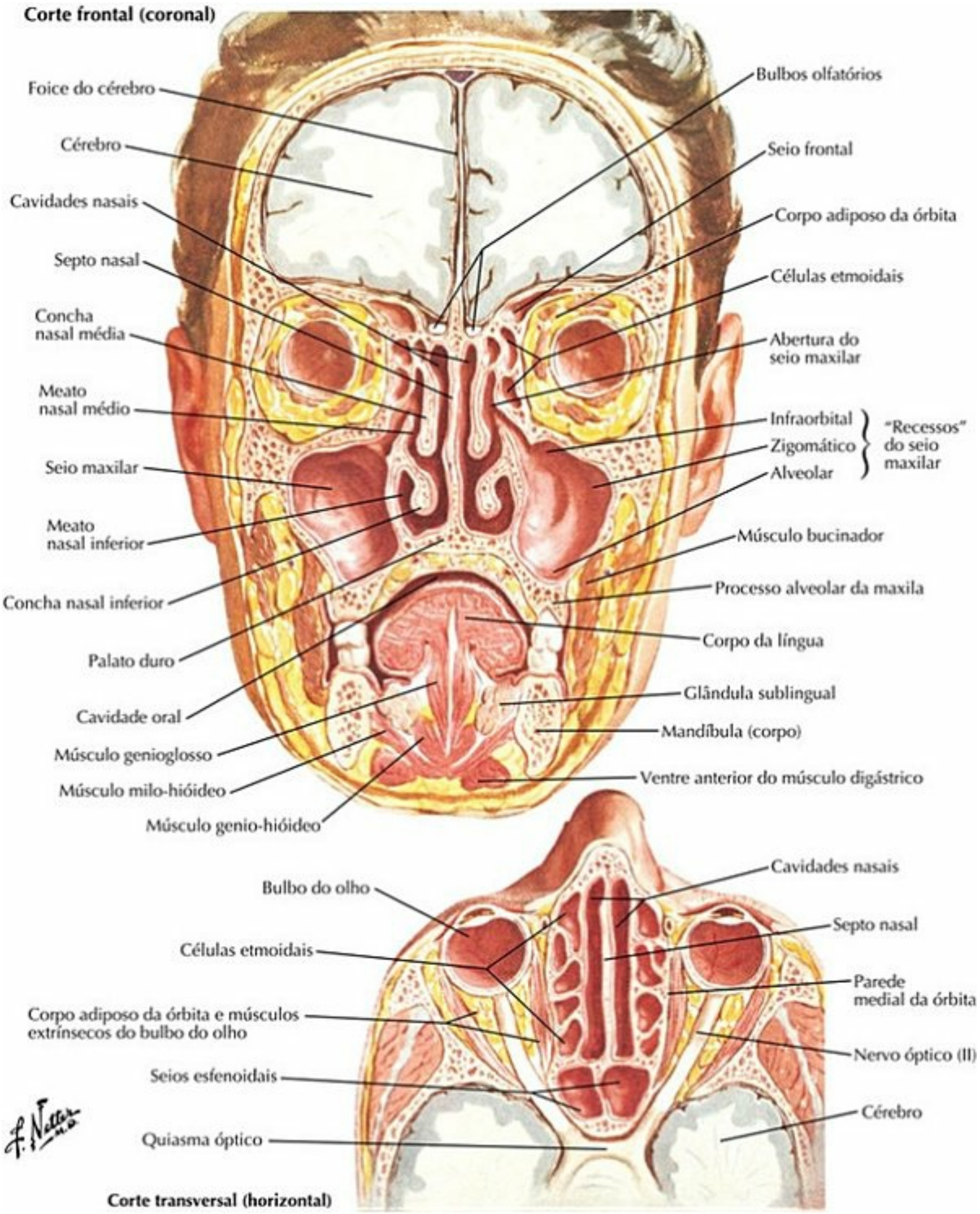

PRANCHA 43 Região Nasal

Seios Paranasais (continuação)

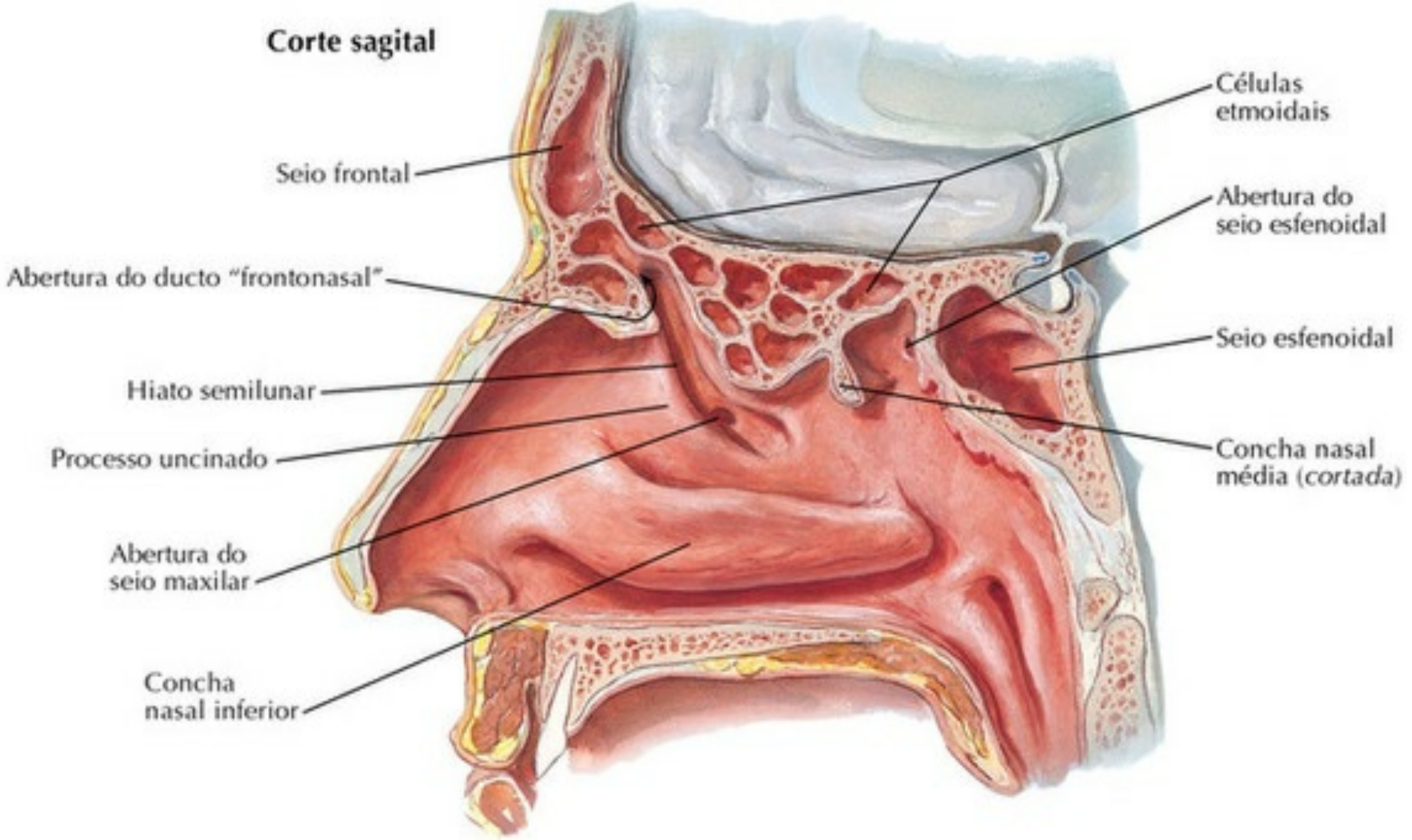

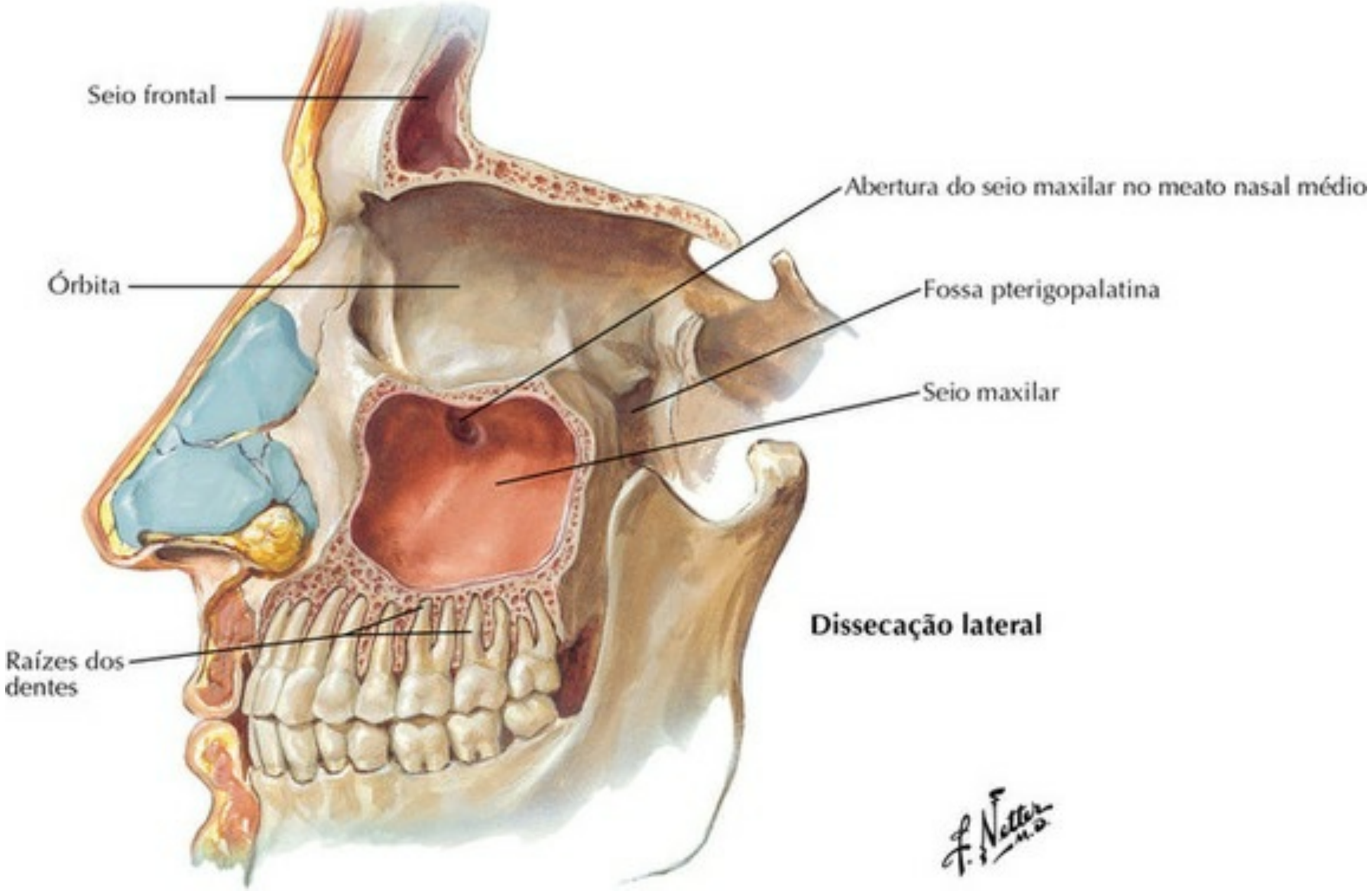

PRANCHA 44 Região Nasal

Veja também **Prancha 52**

Seios Paranasais: Alterações com a Idade

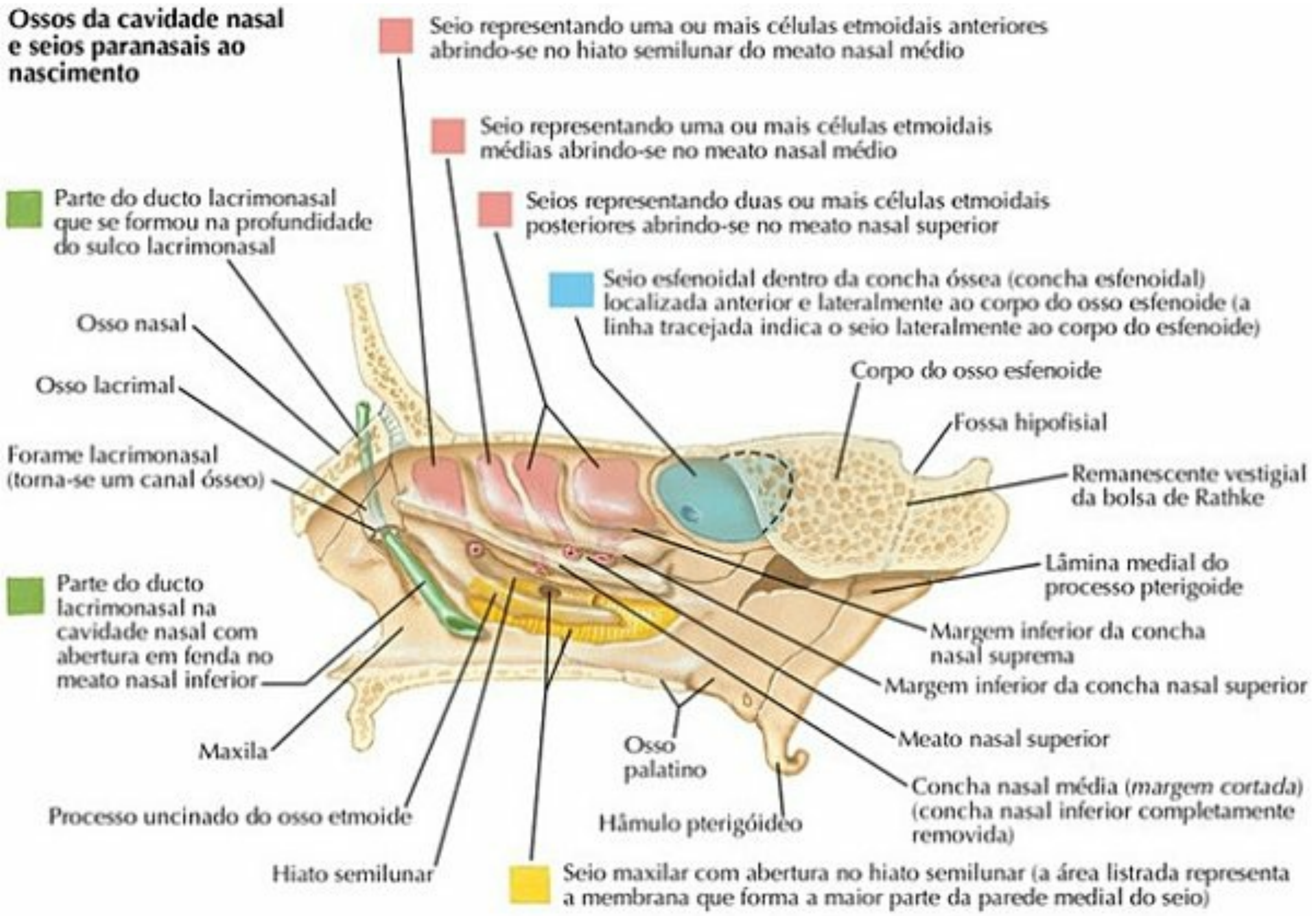

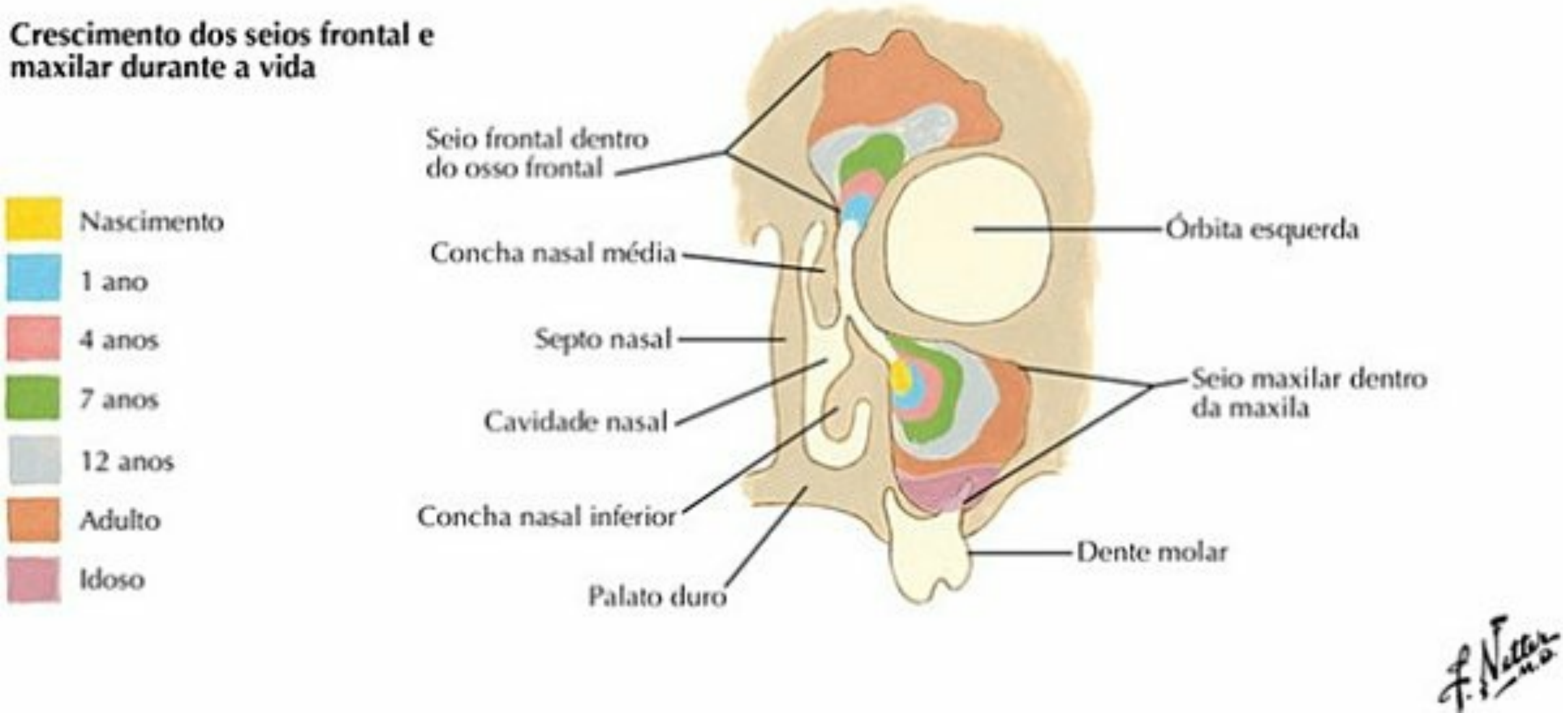

PRANCHA 45 Região Nasal

Glândulas Salivares

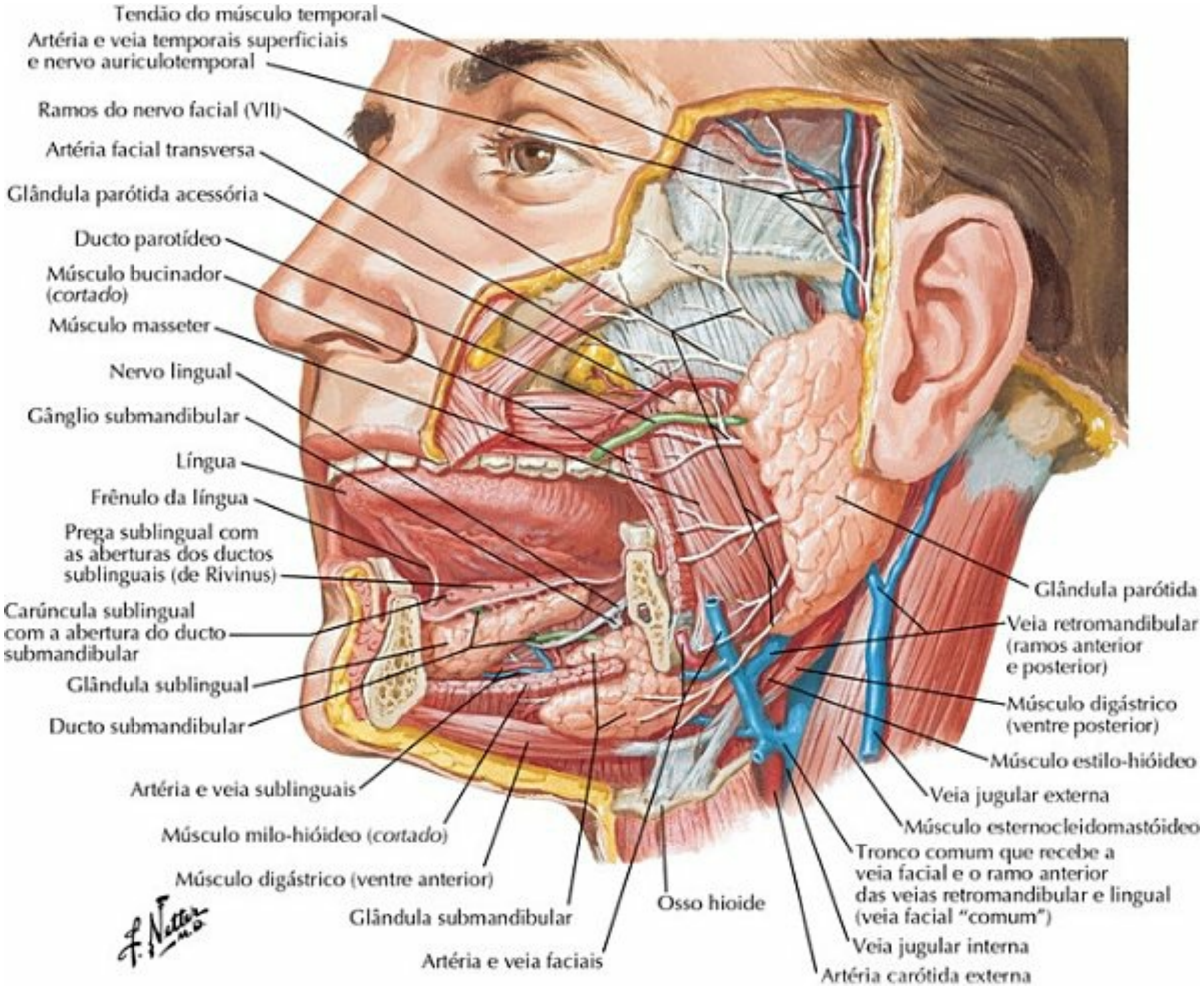

PRANCHA 46 Região Nasal

Veja também **Pranchas 24, 134, 135**

Língua e Glândulas Salivares: Cortes

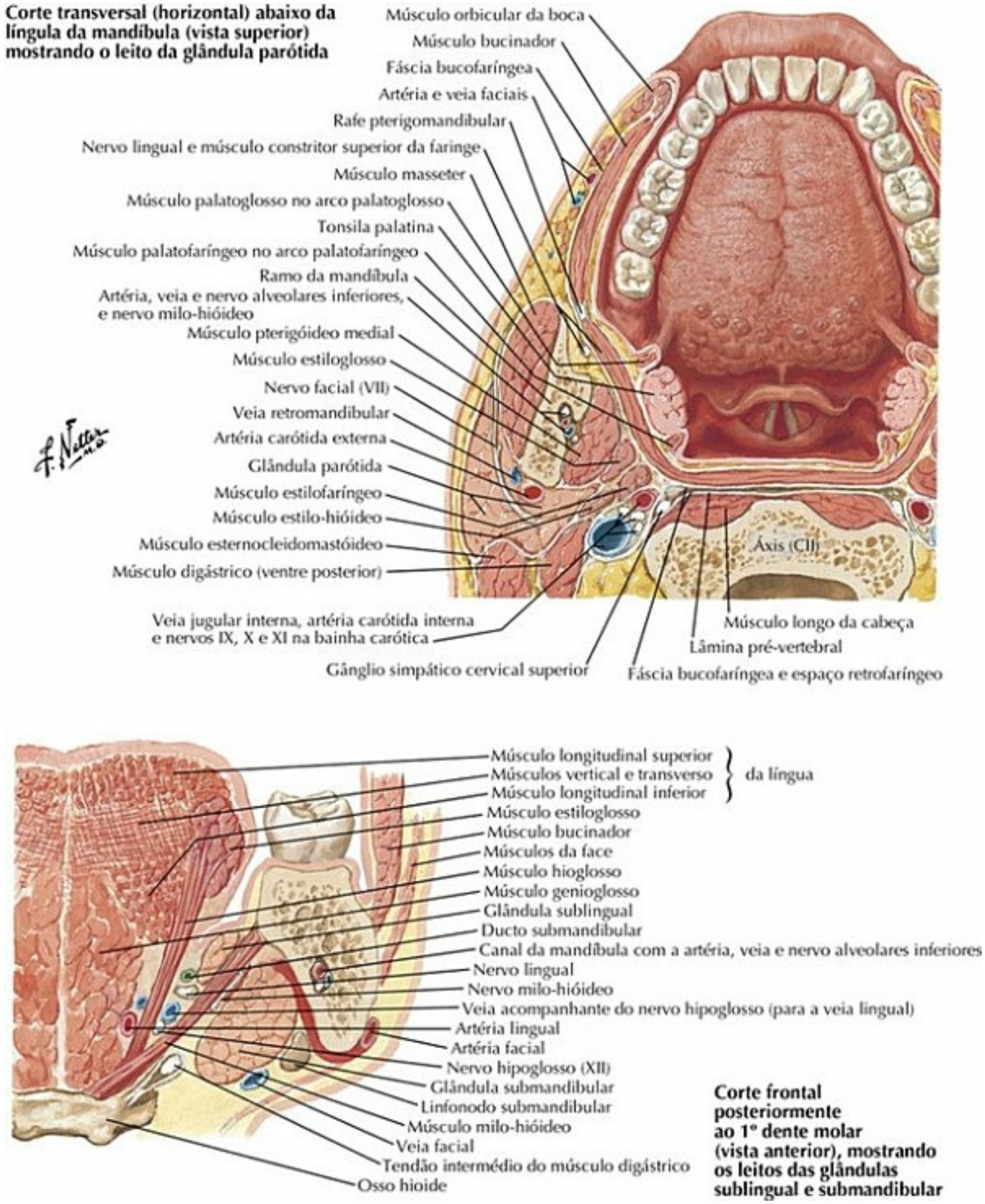

PRANCHA 47 Região Nasal

Músculos da Mastigação

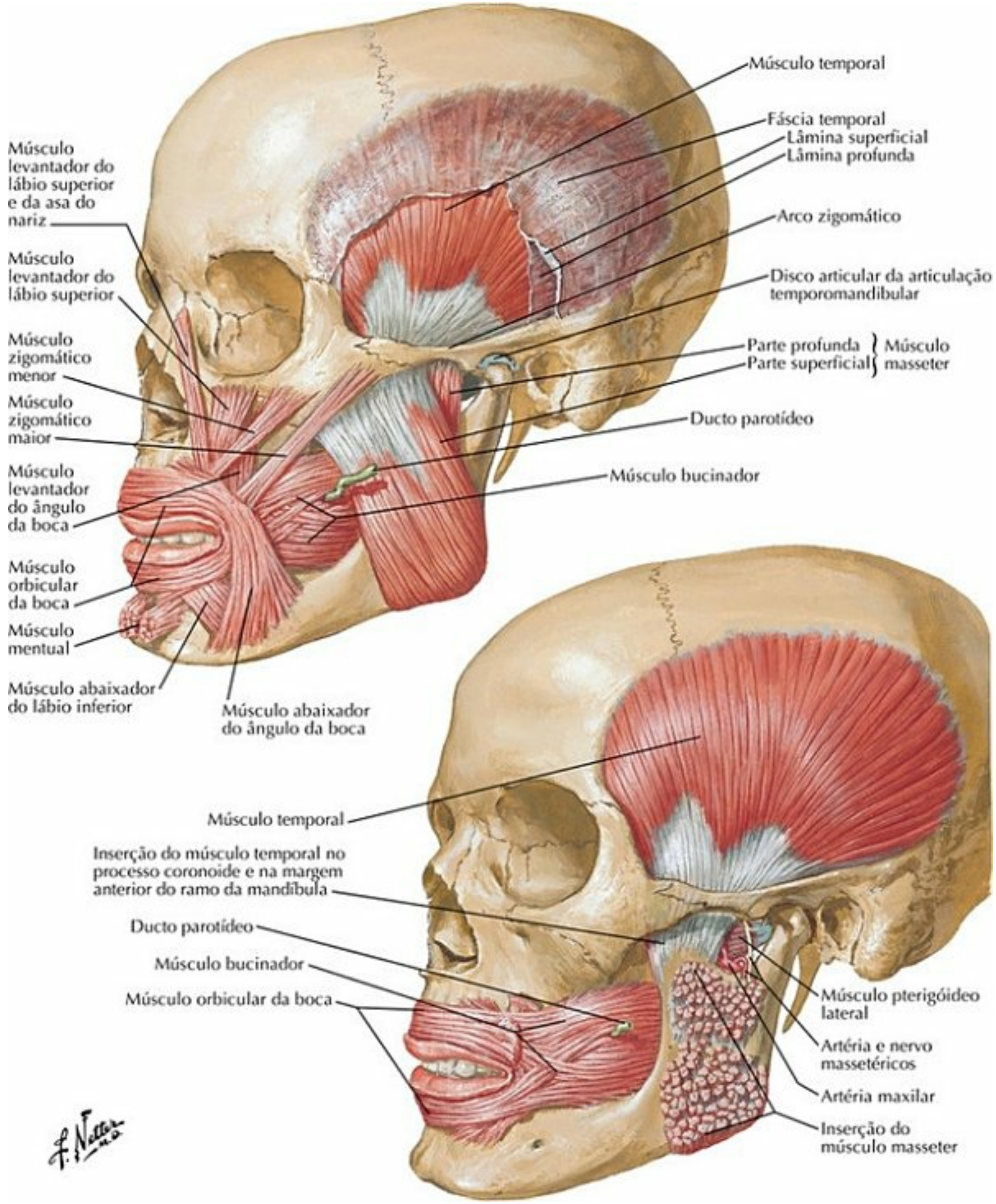

PRANCHA 48 Região Nasal

Para os músculos da face veja **Prancha 25**

Músculos da Mastigação (continuação)

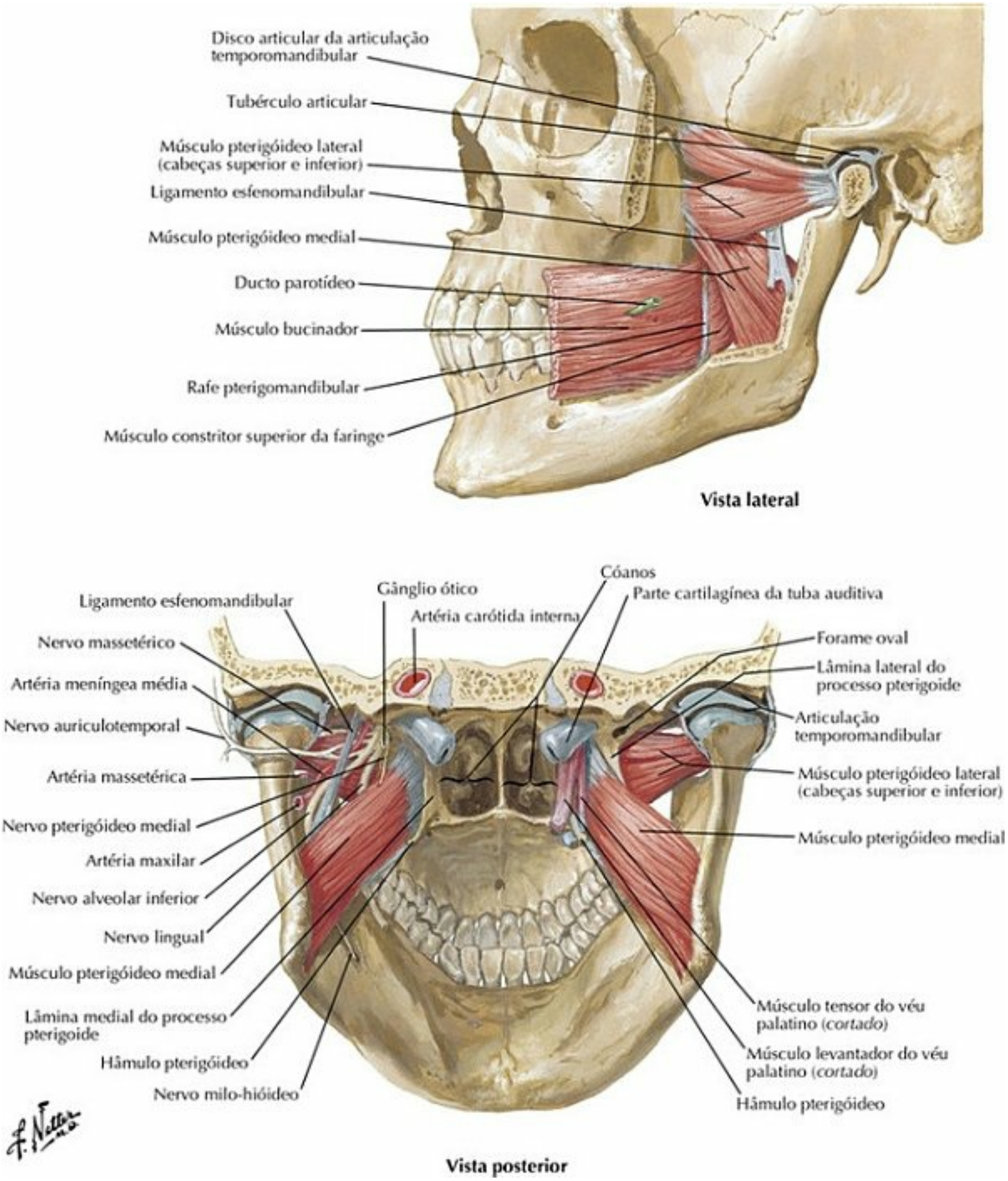

PRANCHA 49 Região Nasal

Veja também **Pranchas 18, 68**

Nervo Mandibular (V_3)

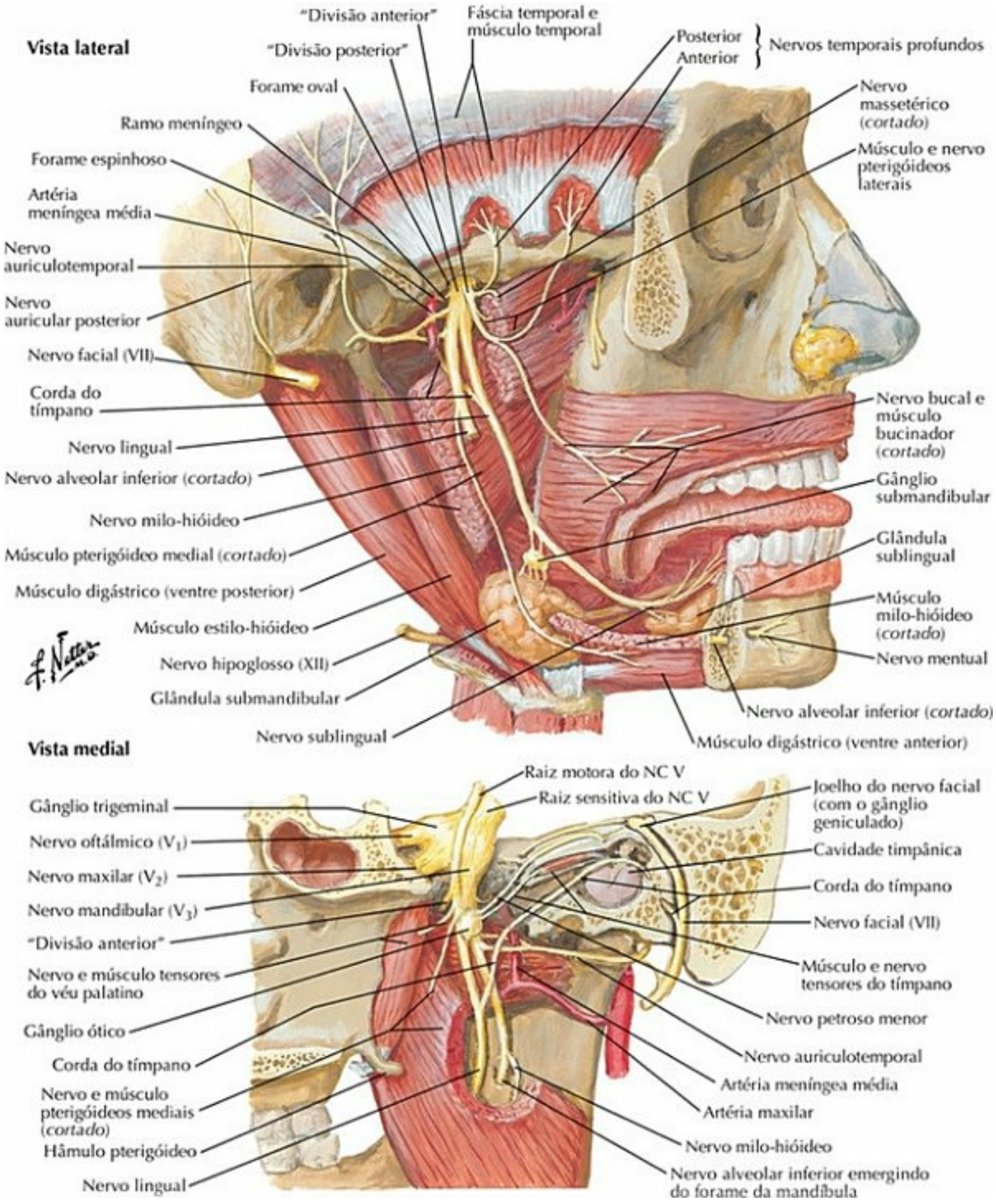

PRANCHA 50 Região Nasal

Veja também **Pranchas 71, 123**

Artéria Maxilar

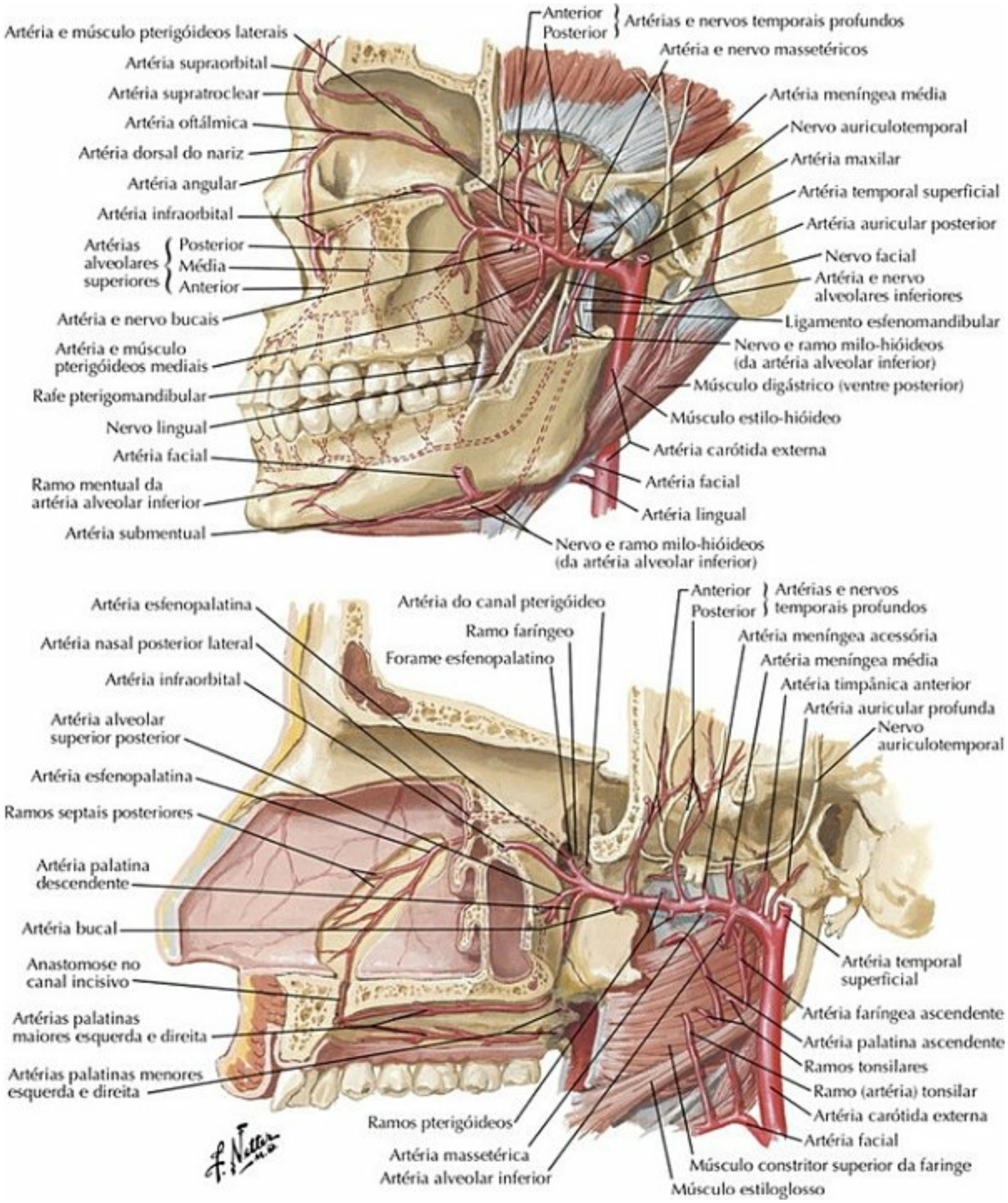

PRANCHA 51 Região Nasal

Veja também **Pranchas 34, 72**

Nervos Oftálmico (V_1) e Maxilar (V_2)

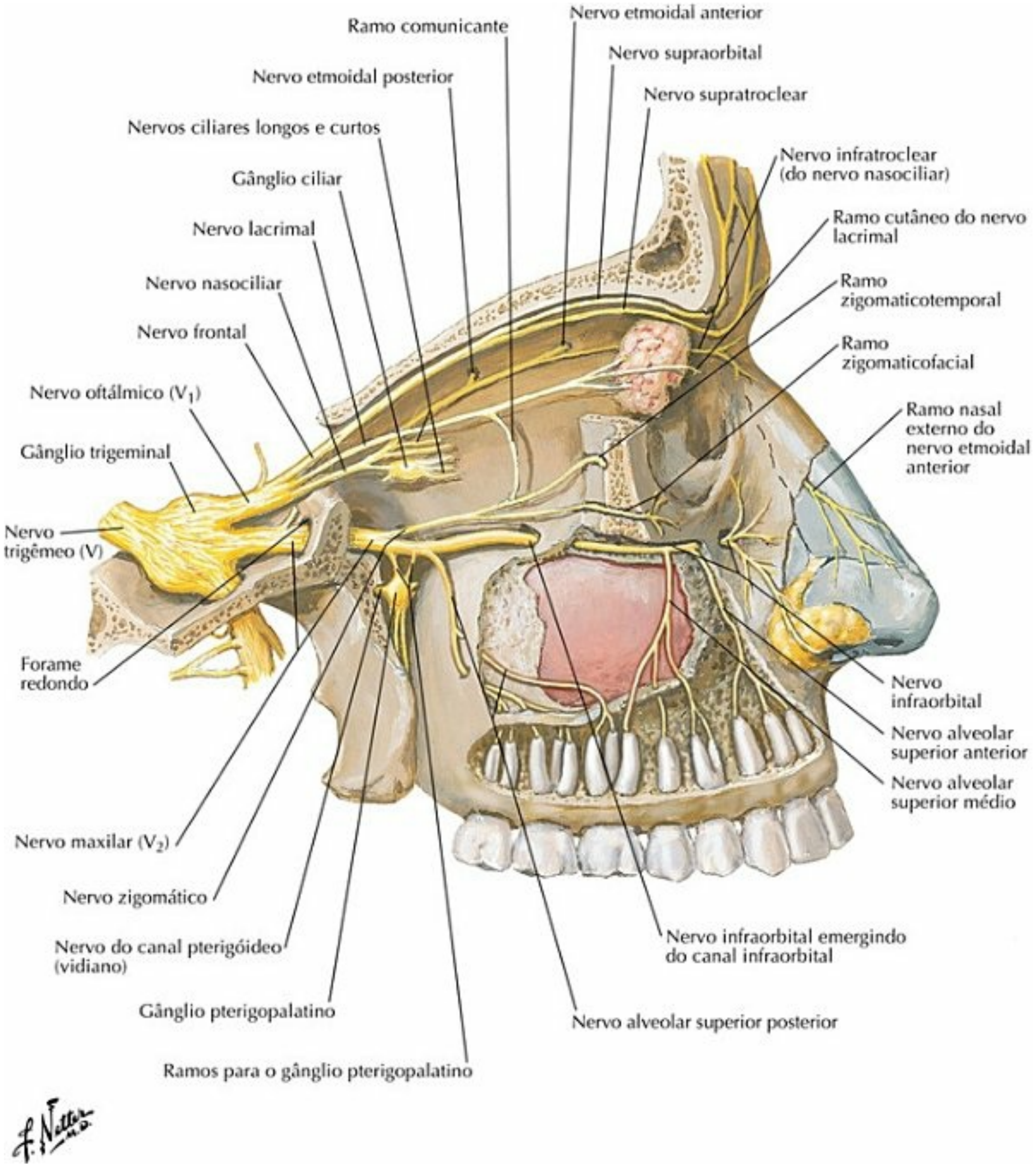

PRANCHA 52 Região Nasal

Veja também **Prancha 44**

Inervação Autônoma da Cavidade Nasal

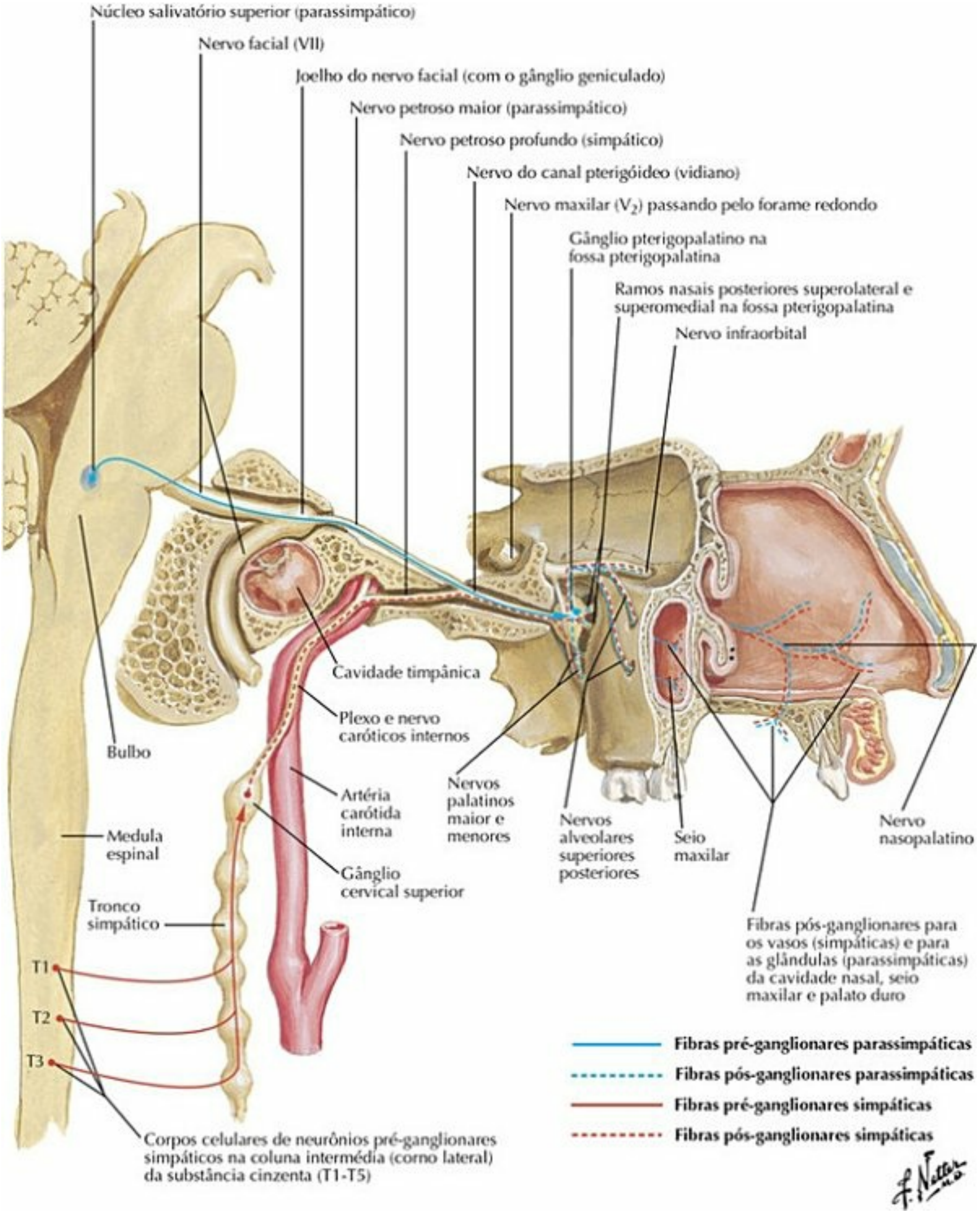

PRANCHA 53 Região Nasal

Veja também **Pranchas 123, 132, 134**

Fossa Pterigopalatina

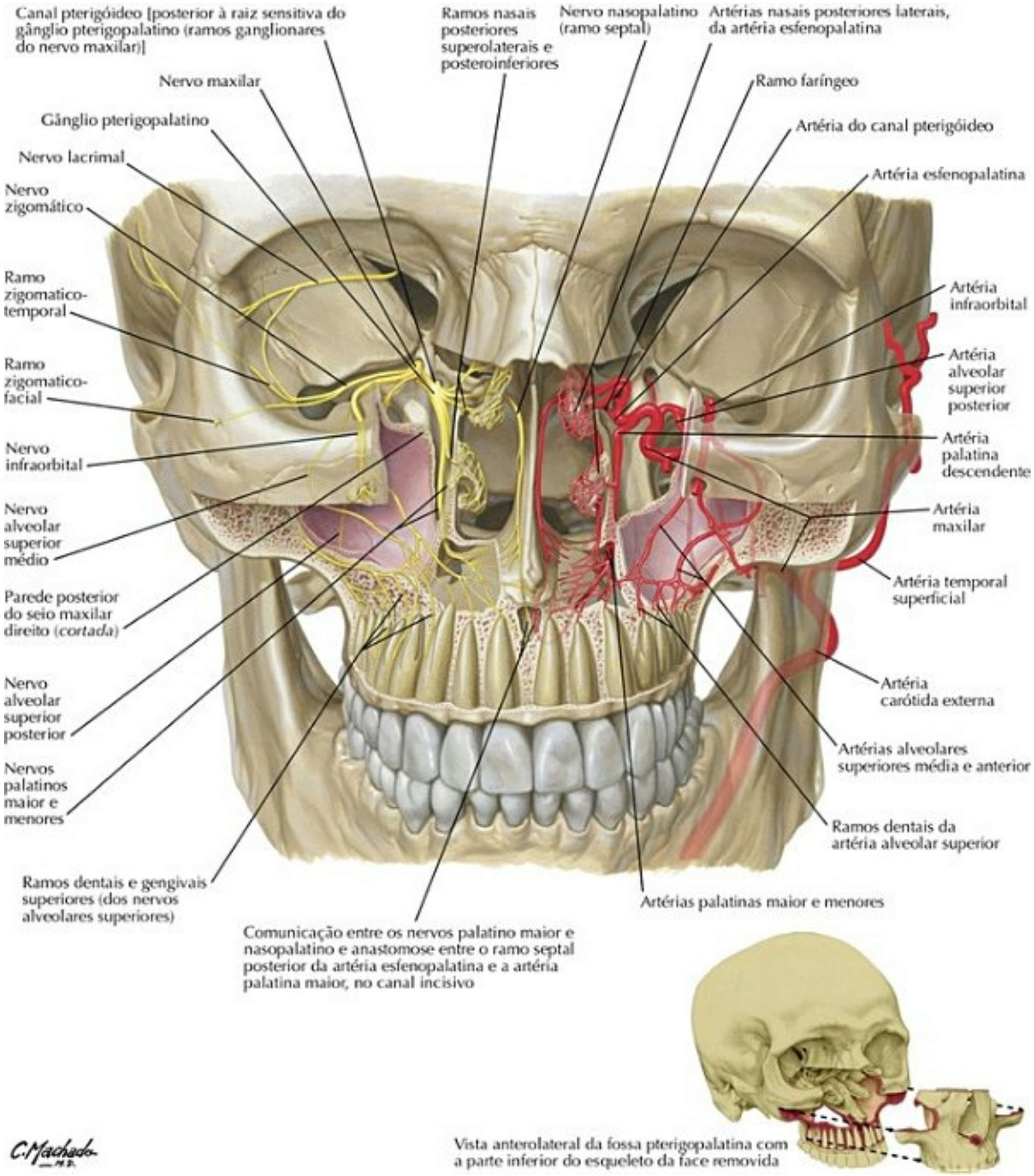

PRANCHA 54 Região Nasal

Veja também **Pranchas 39, 41, 52**

Orientação dos Nervos e dos Vasos Sanguíneos da Base do Crânio

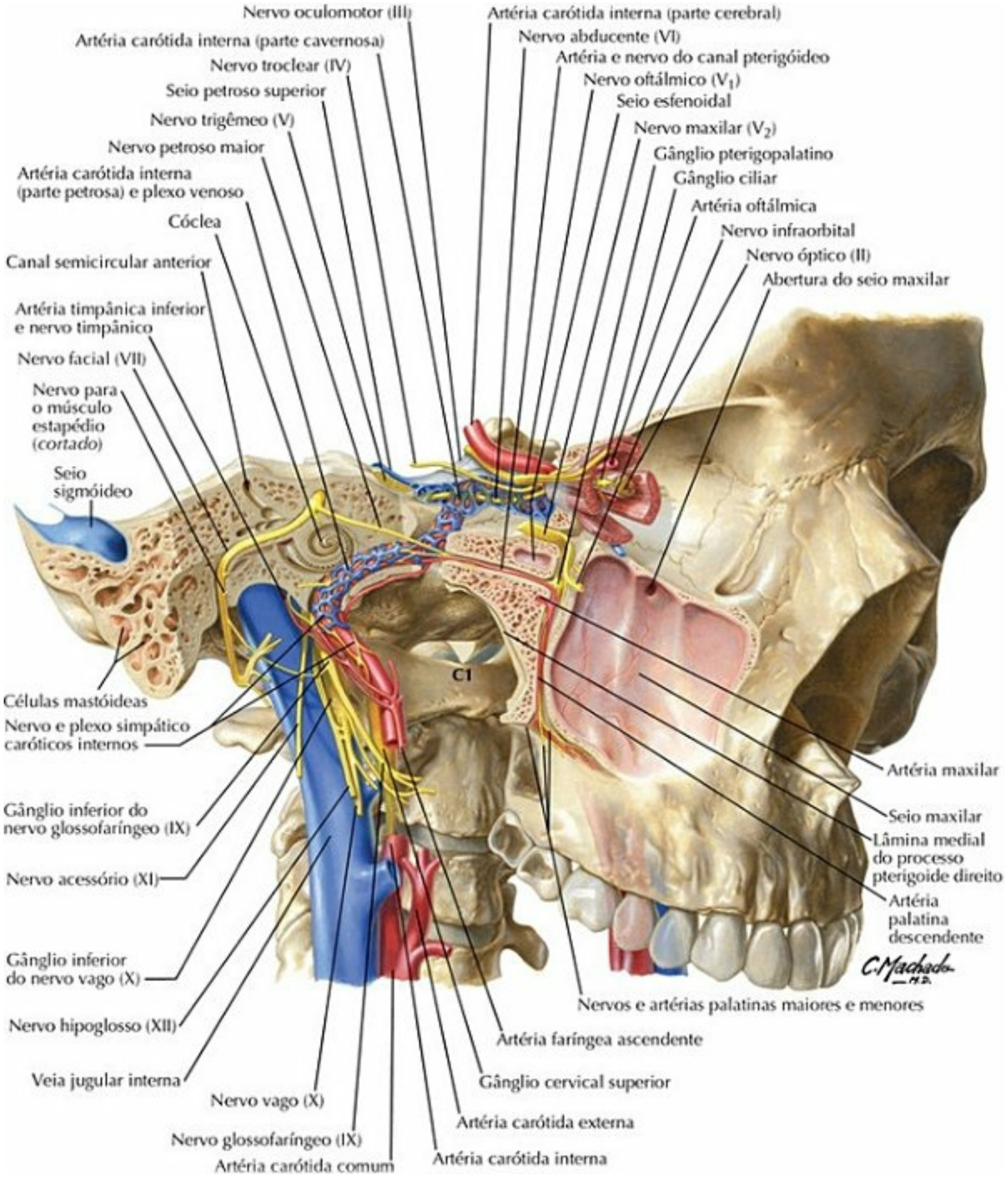

PRANCHA 55 Região Nasal

Veja também **Pranchas 105**, **132**, **137**

Inspeção da Cavidade Oral

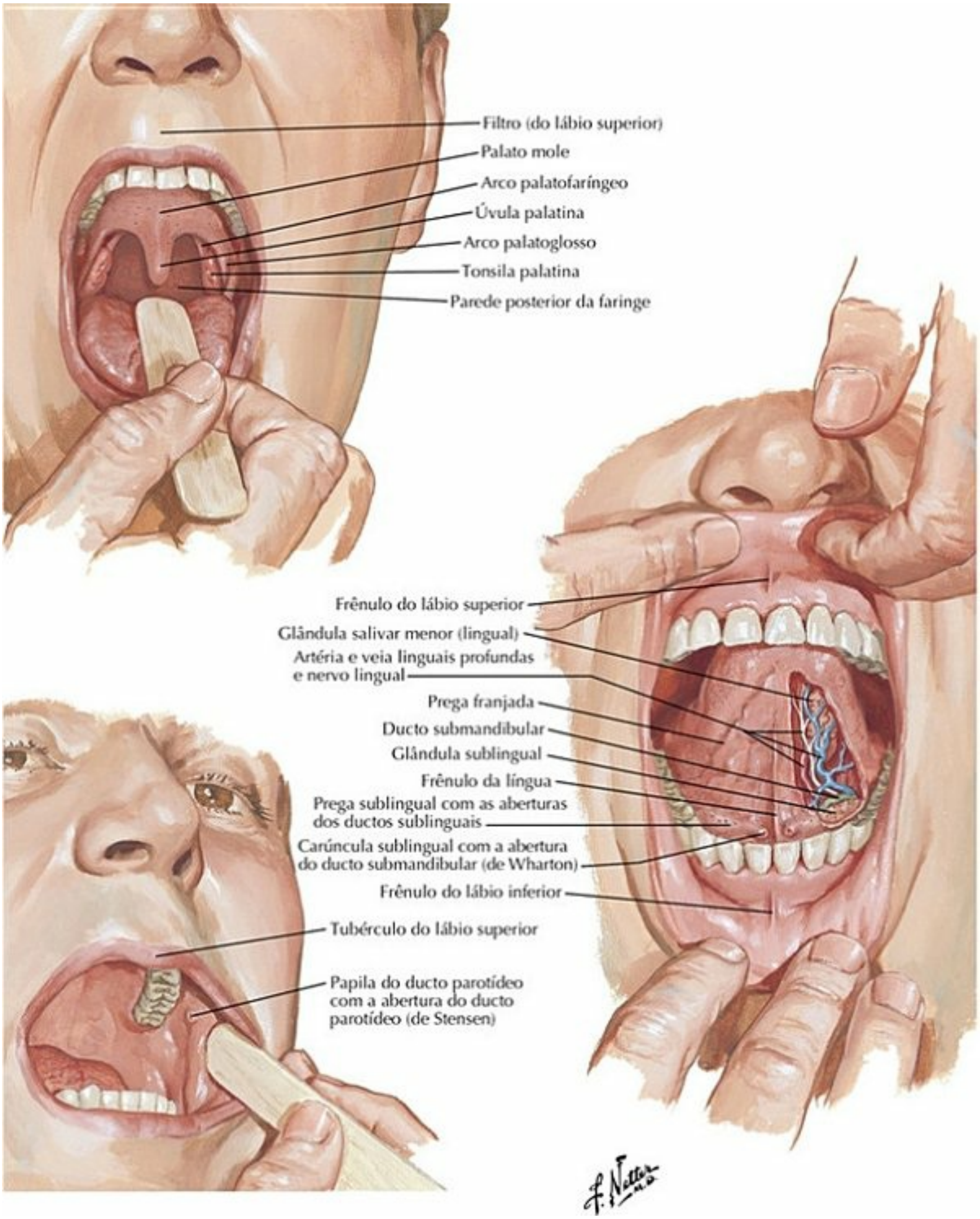

PRANCHA 56 Região Oral

Teto da Cavidade Oral

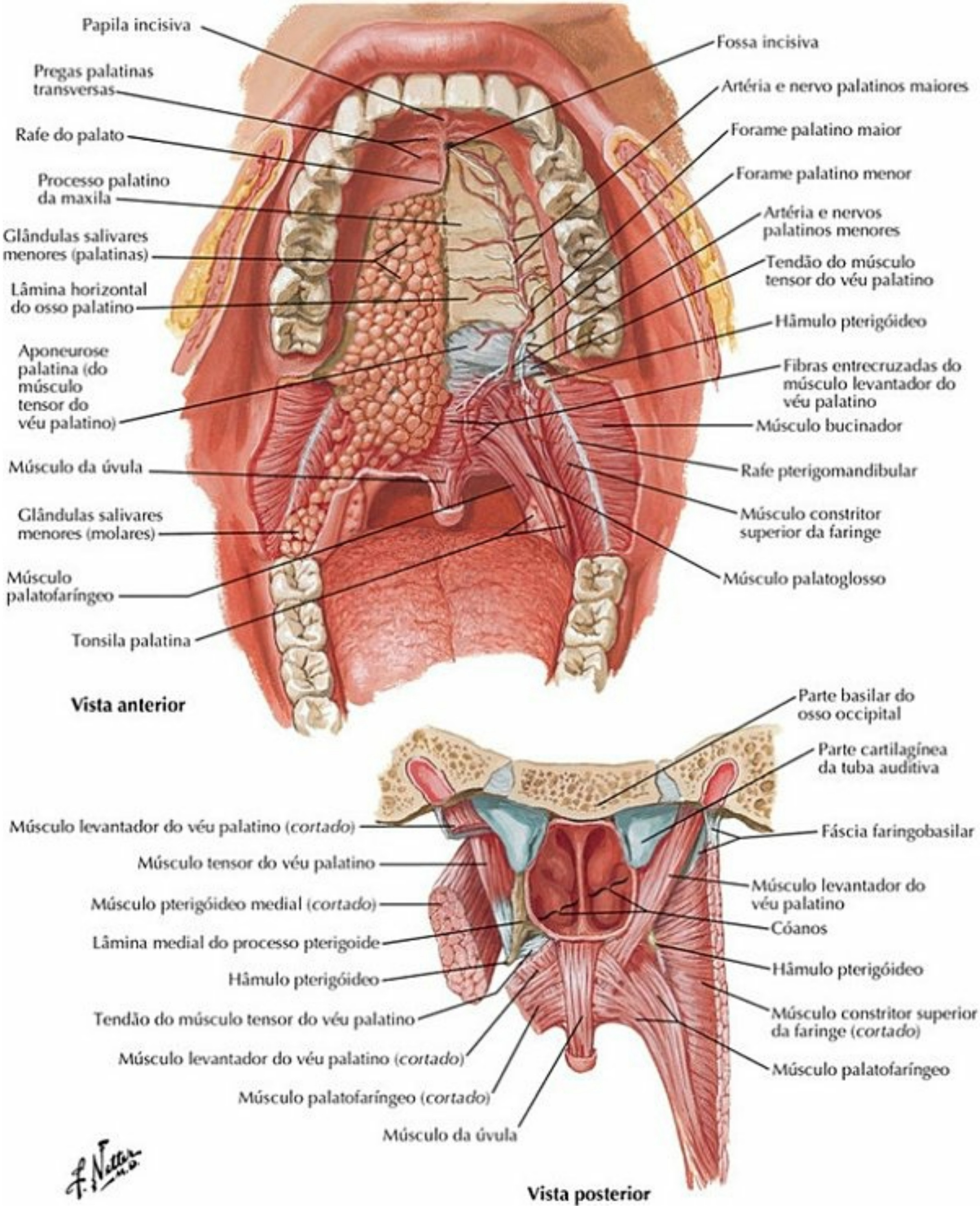

PRANCHA 57 Região Oral

Veja também **Prancha 41**

Assoalho da Cavidade Oral

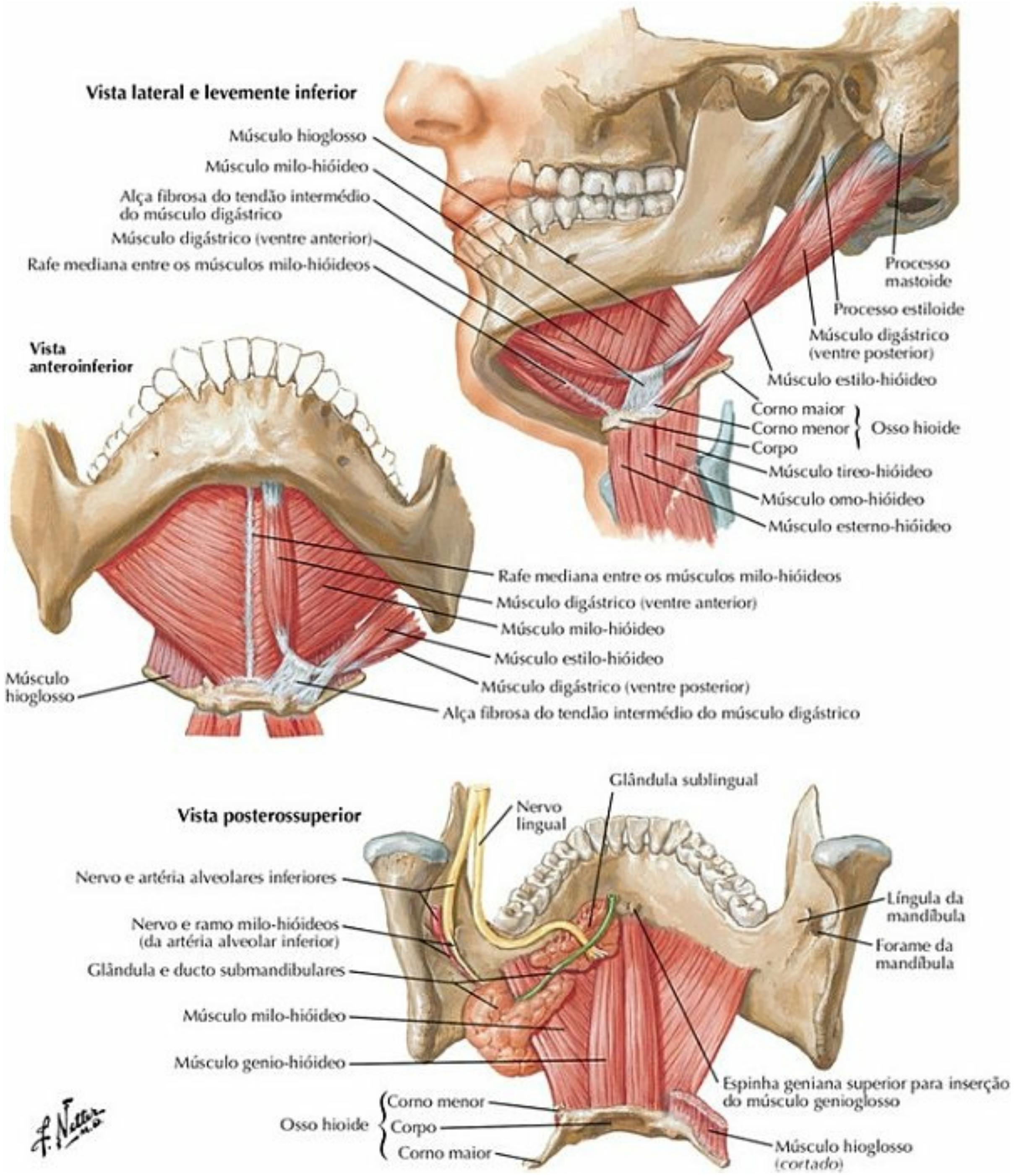

PRANCHA 58 Região Oral

Veja também **Prancha 28**

Língua

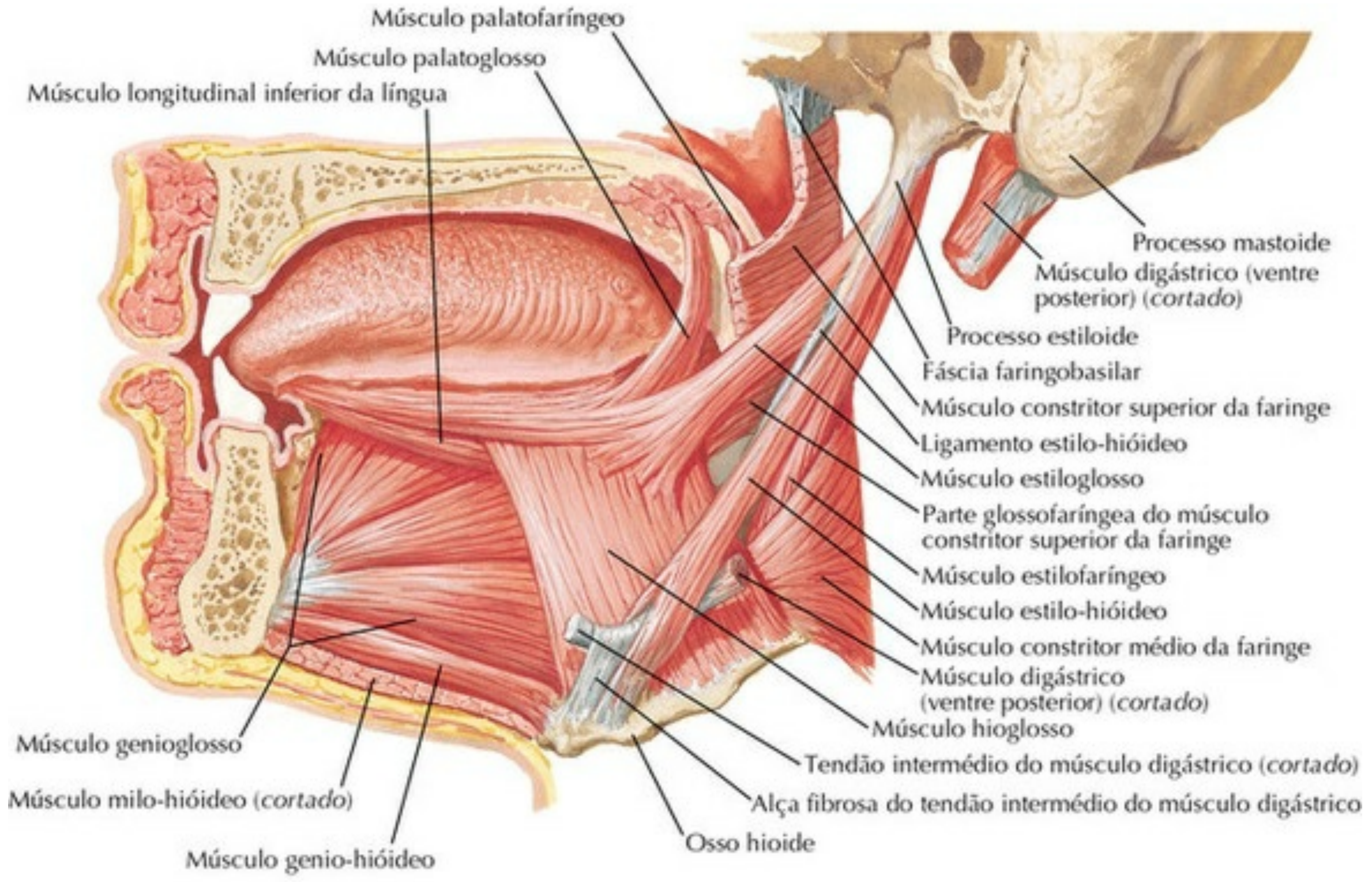

Vista lateral

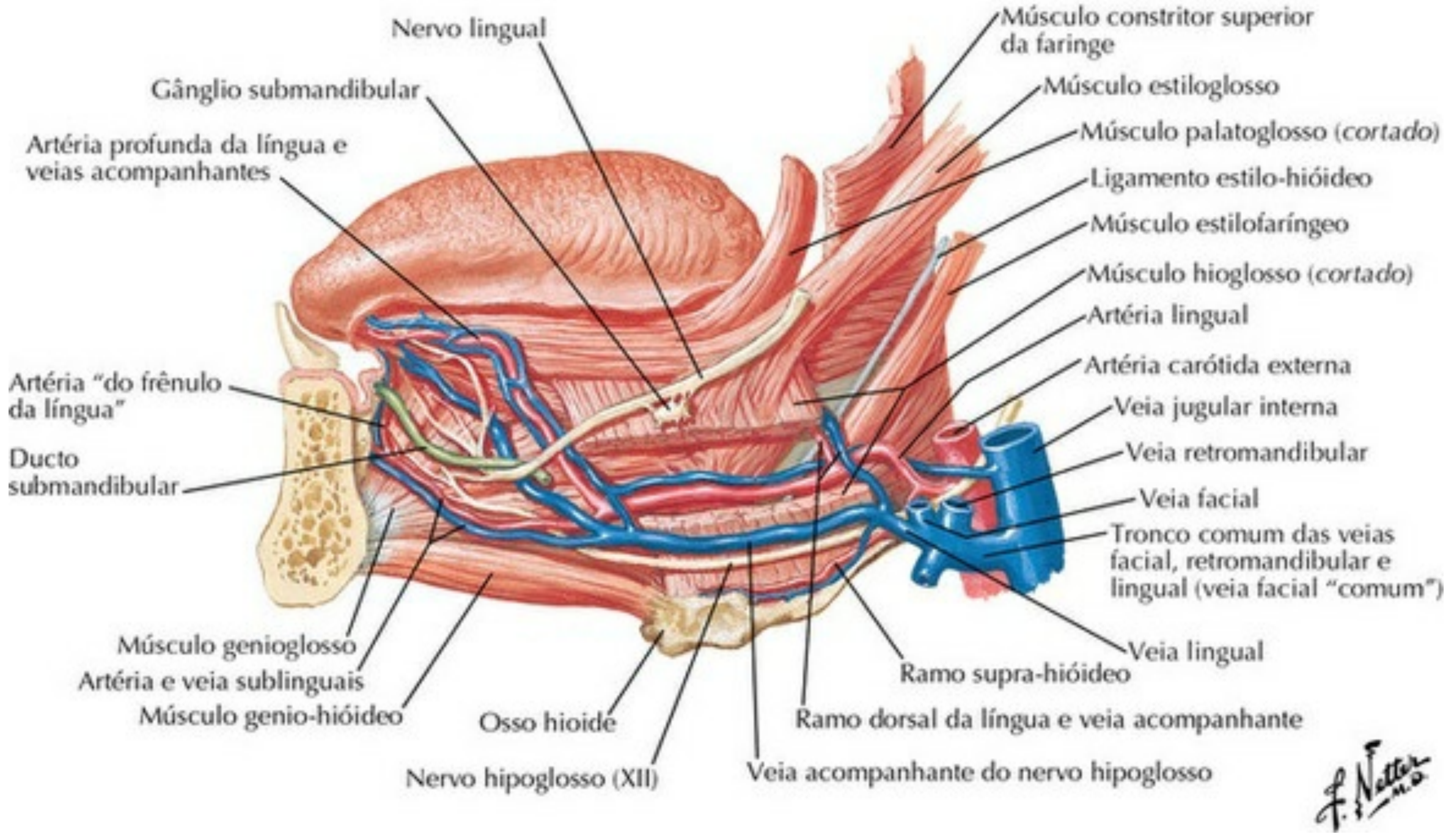

PRANCHA 59 Região Oral

Veja também **Pranchas 58, 129**

Língua (continuação)

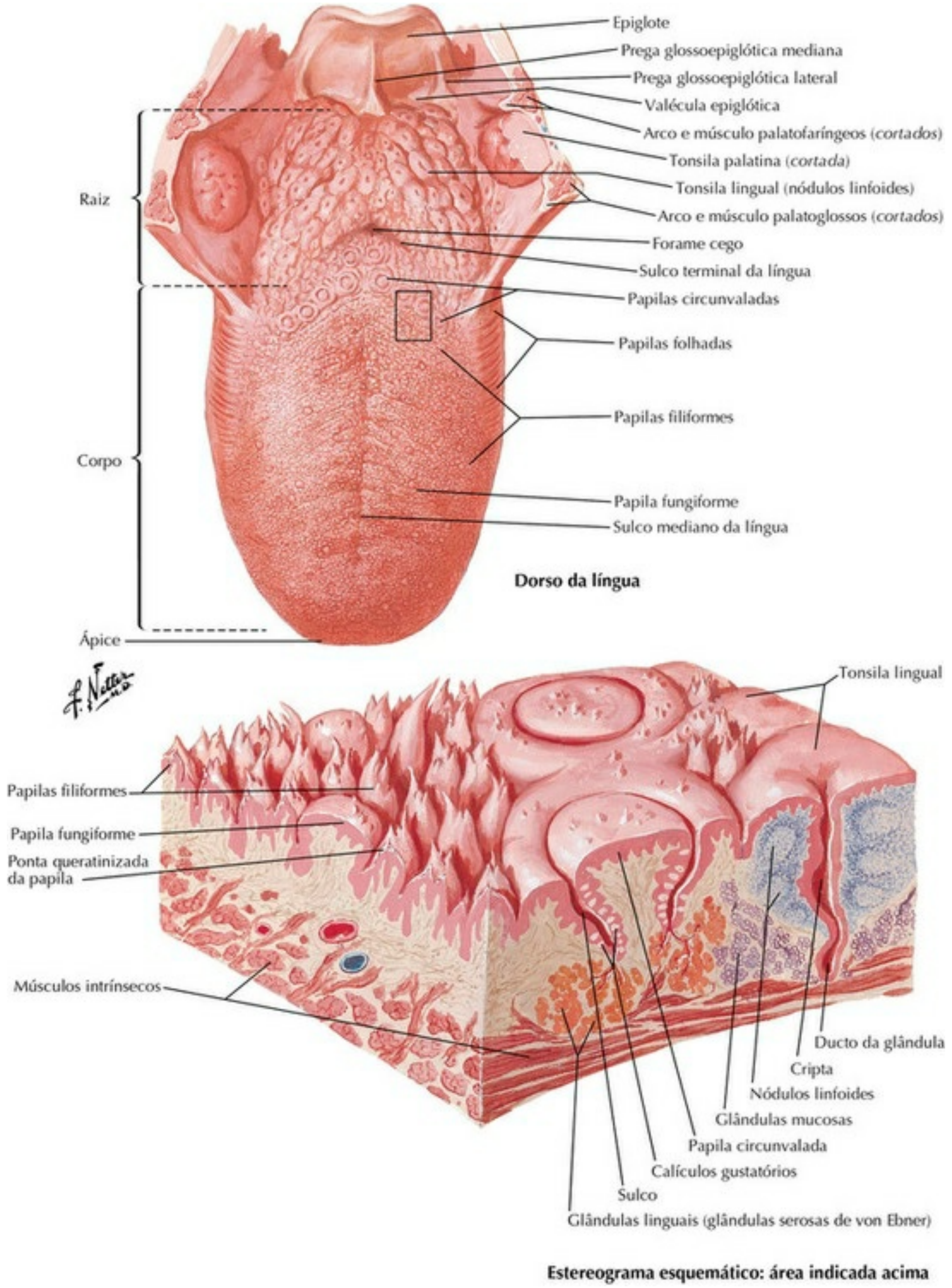

PRANCHA 60 Região Oral

Inervação Sensitiva da Cavidade Oral e da Faringe

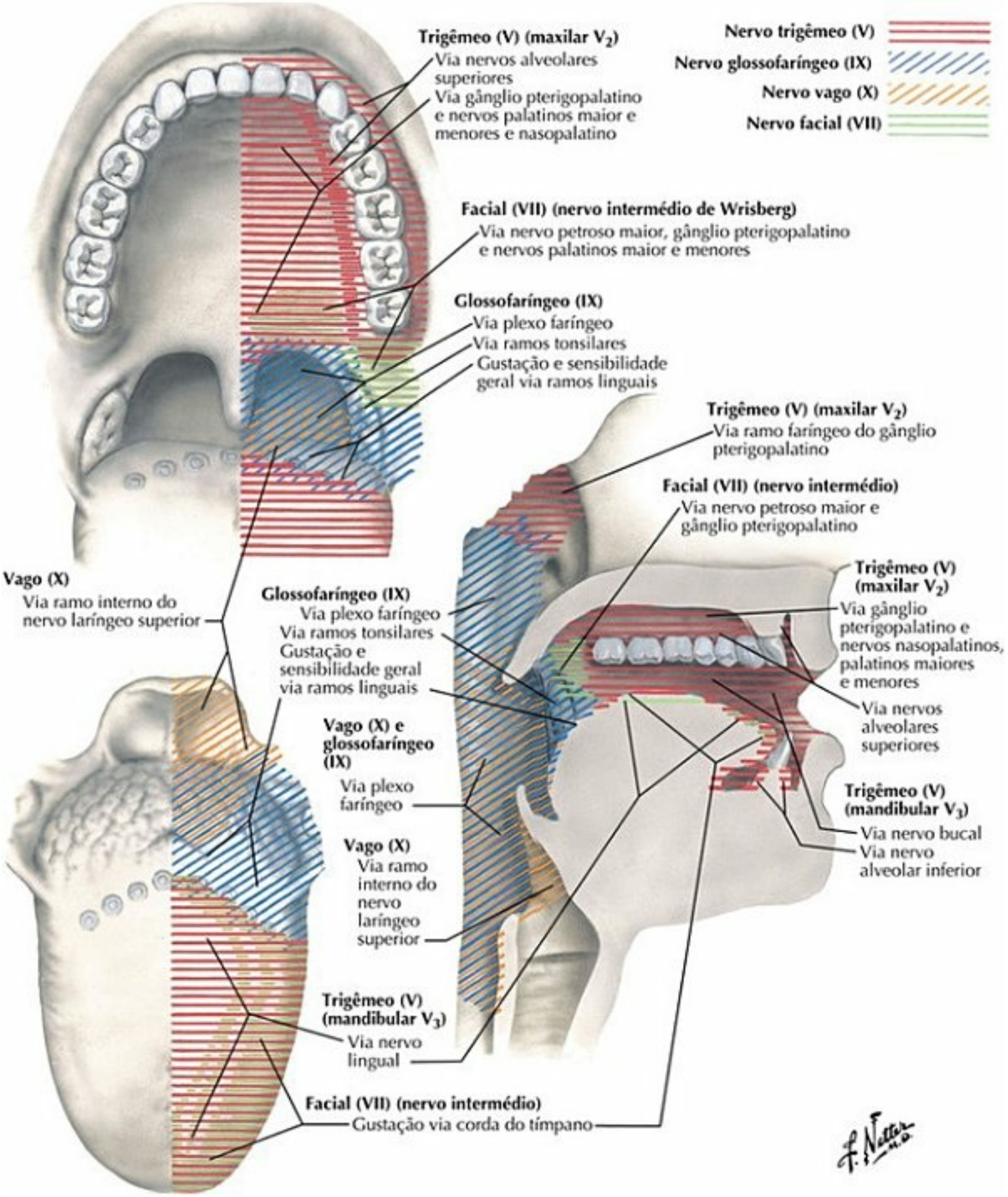

PRANCHA 61 Região Oral

Veja também **Pranchas 126, 134, 136**

Dentes

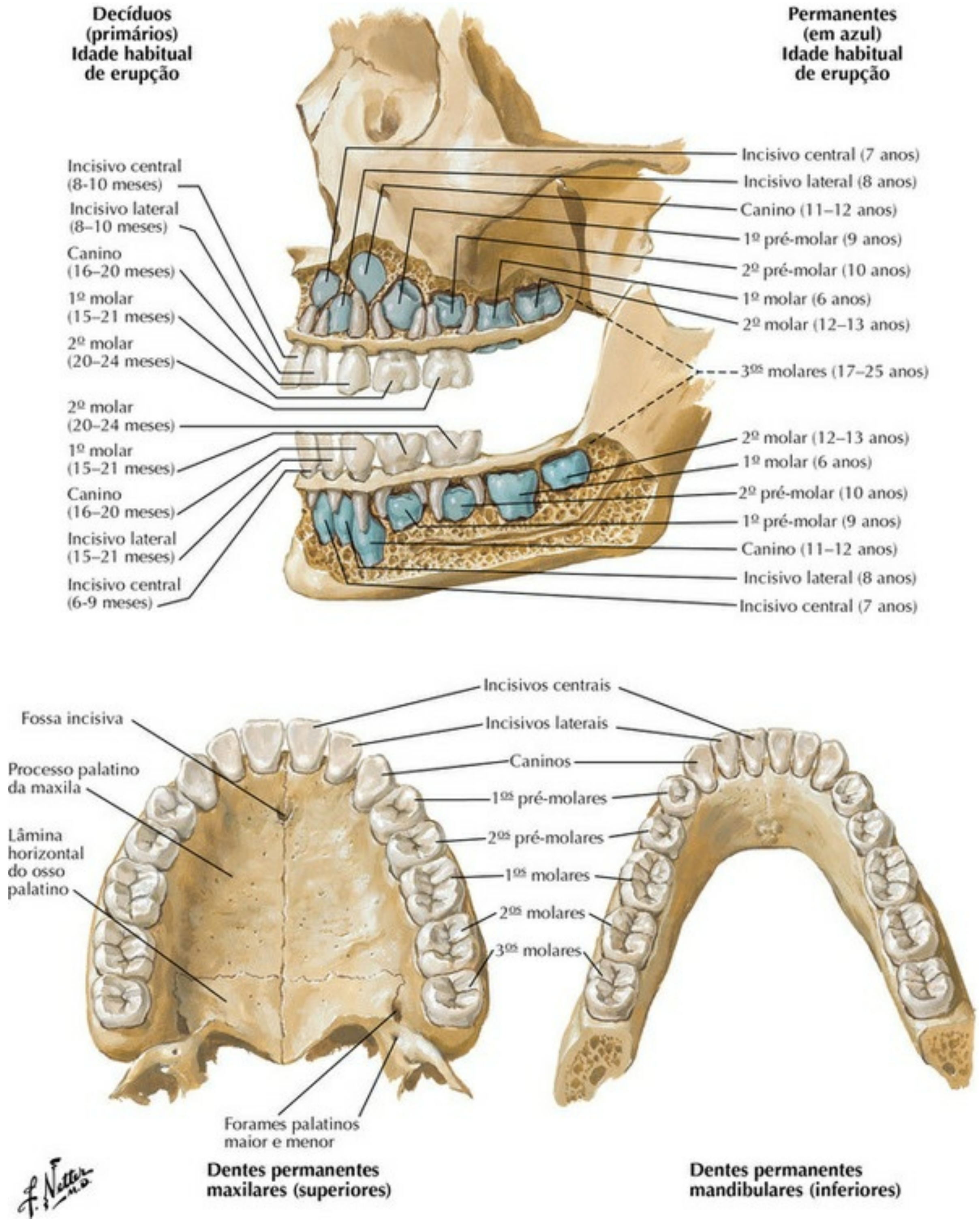

PRANCHA 62 Região Oral

Veja também **Pranchas 40**, **41**, **57**

Dentes (continuação)

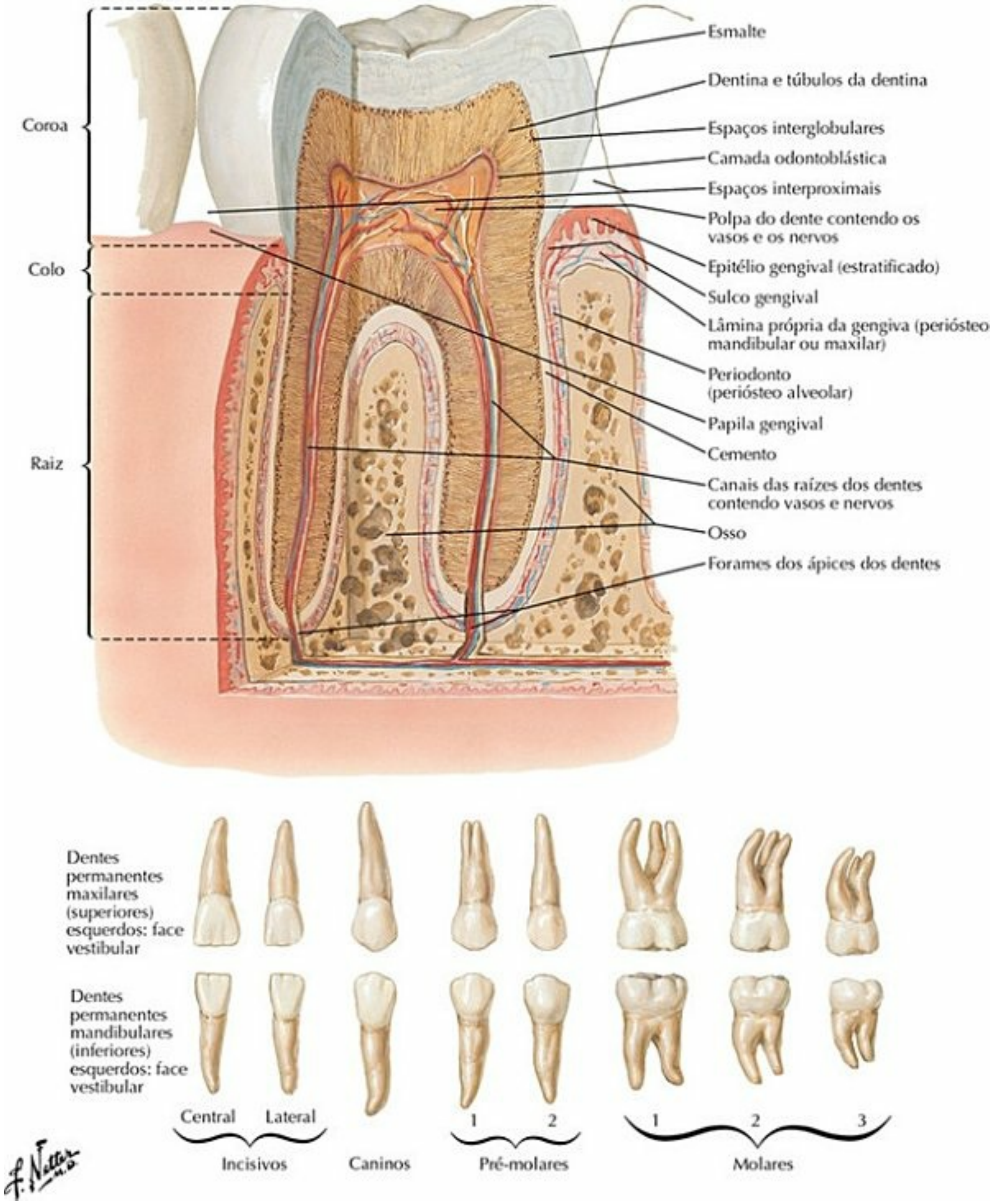

PRANCHA 63 Região Oral

Faringe: Corte Sagital Mediano

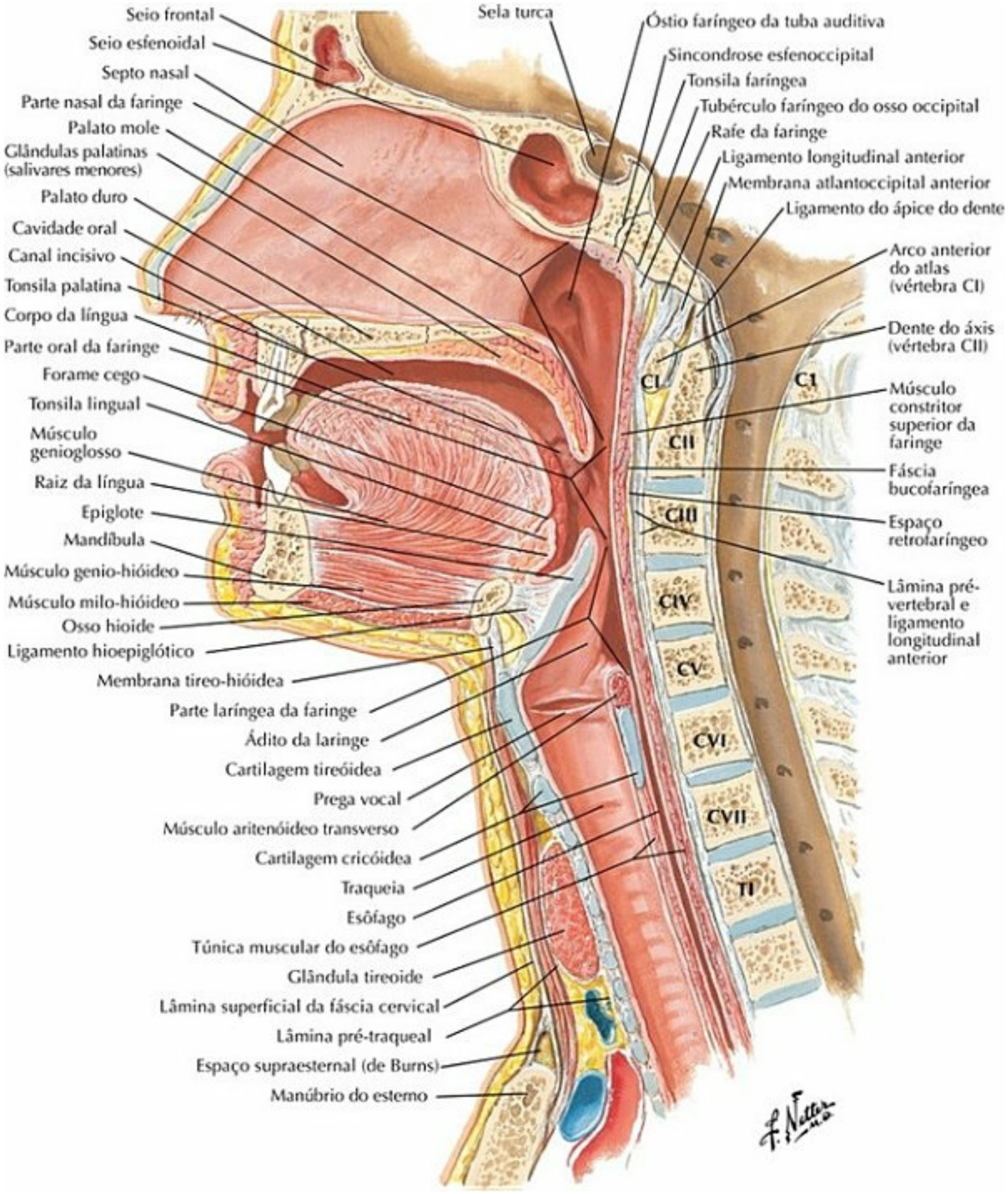

PRANCHA 64 Faringe

Músculos da Faringe: Corte Sagital

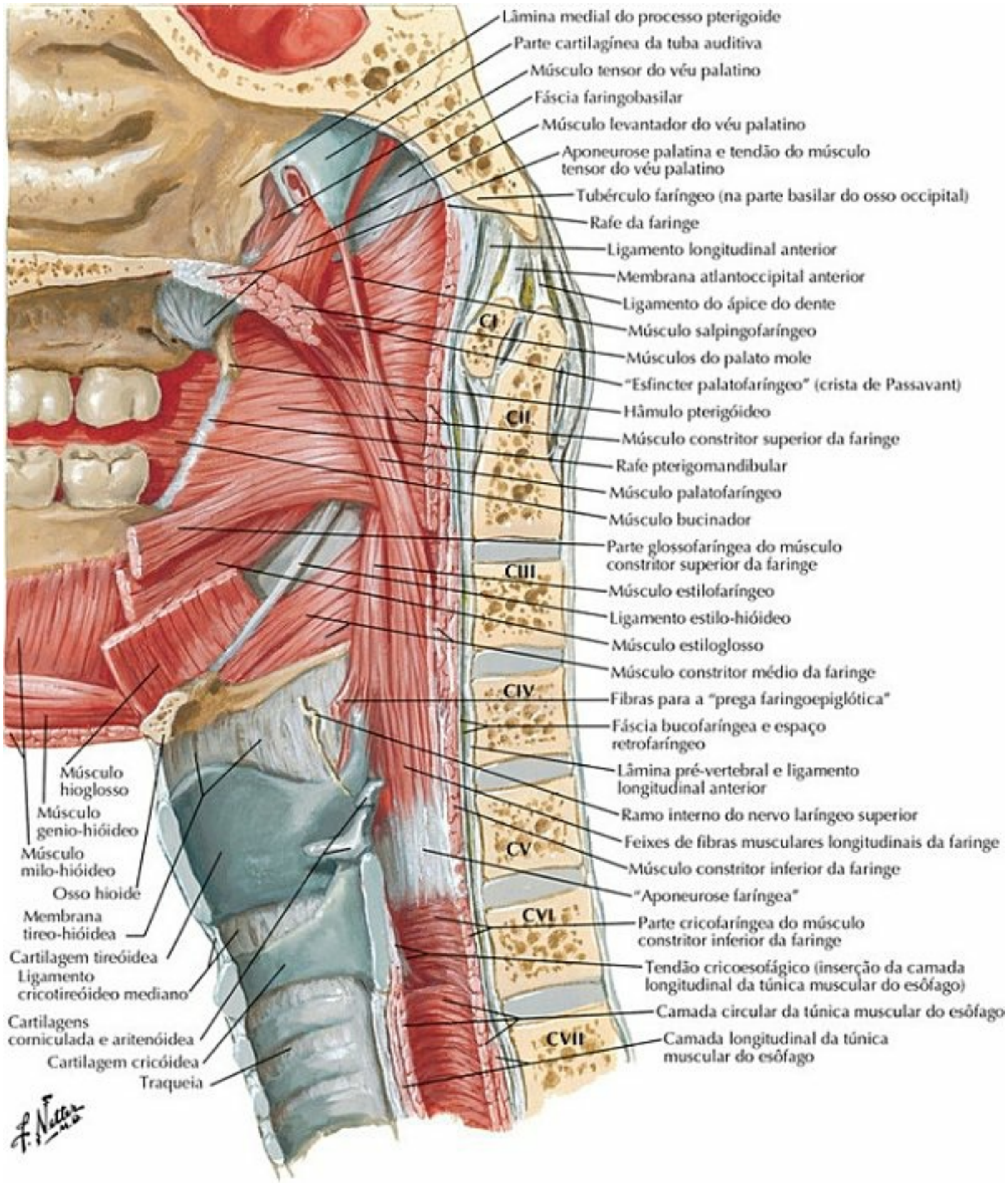

PRANCHA 65 Faringe

Faringe: Vista Posterior (Parede Posterior Aberta)

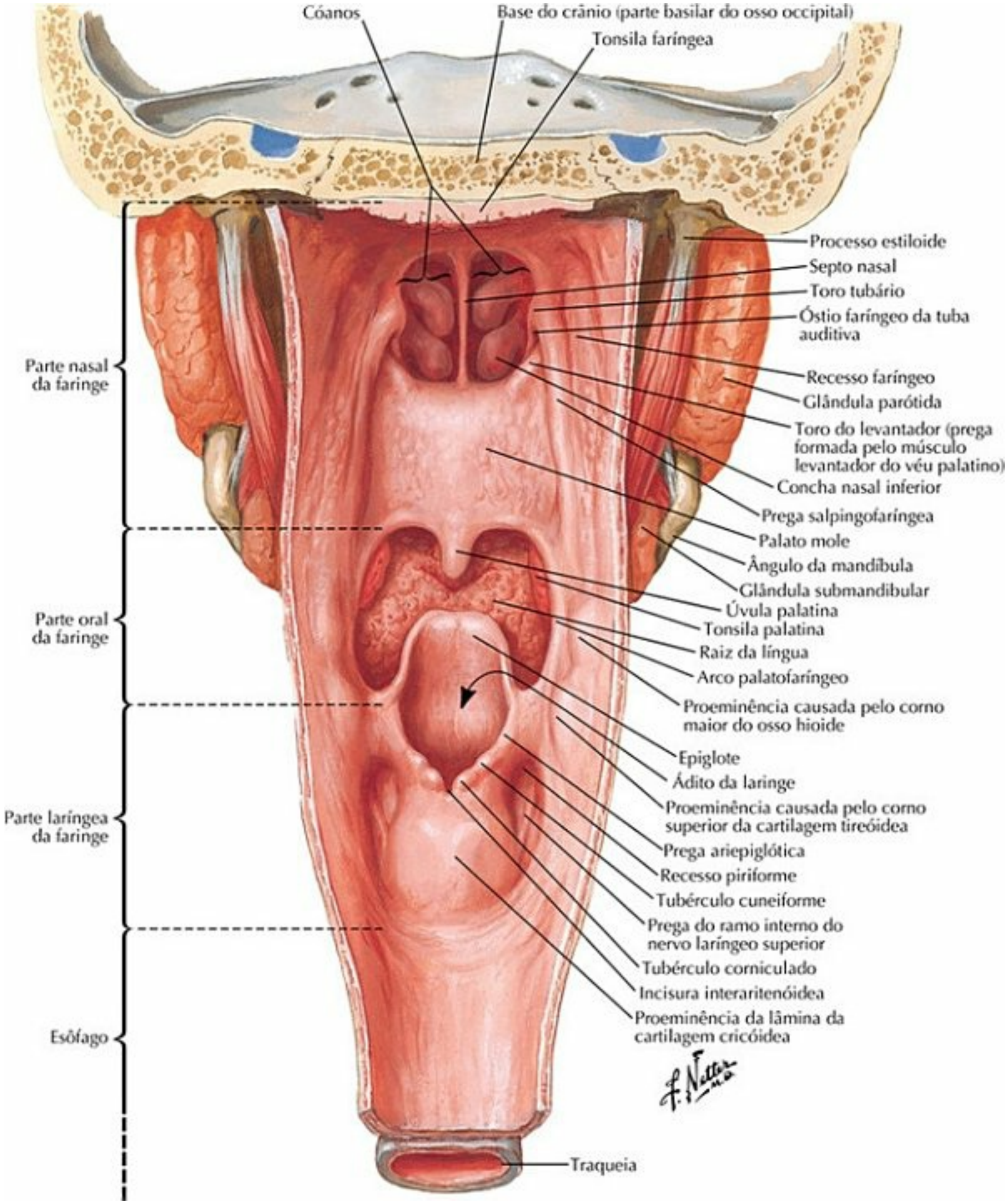

PRANCHA 66 Faringe

Músculos da Faringe: Vista Posterior (Parede Posterior Parcialmente Aberta)

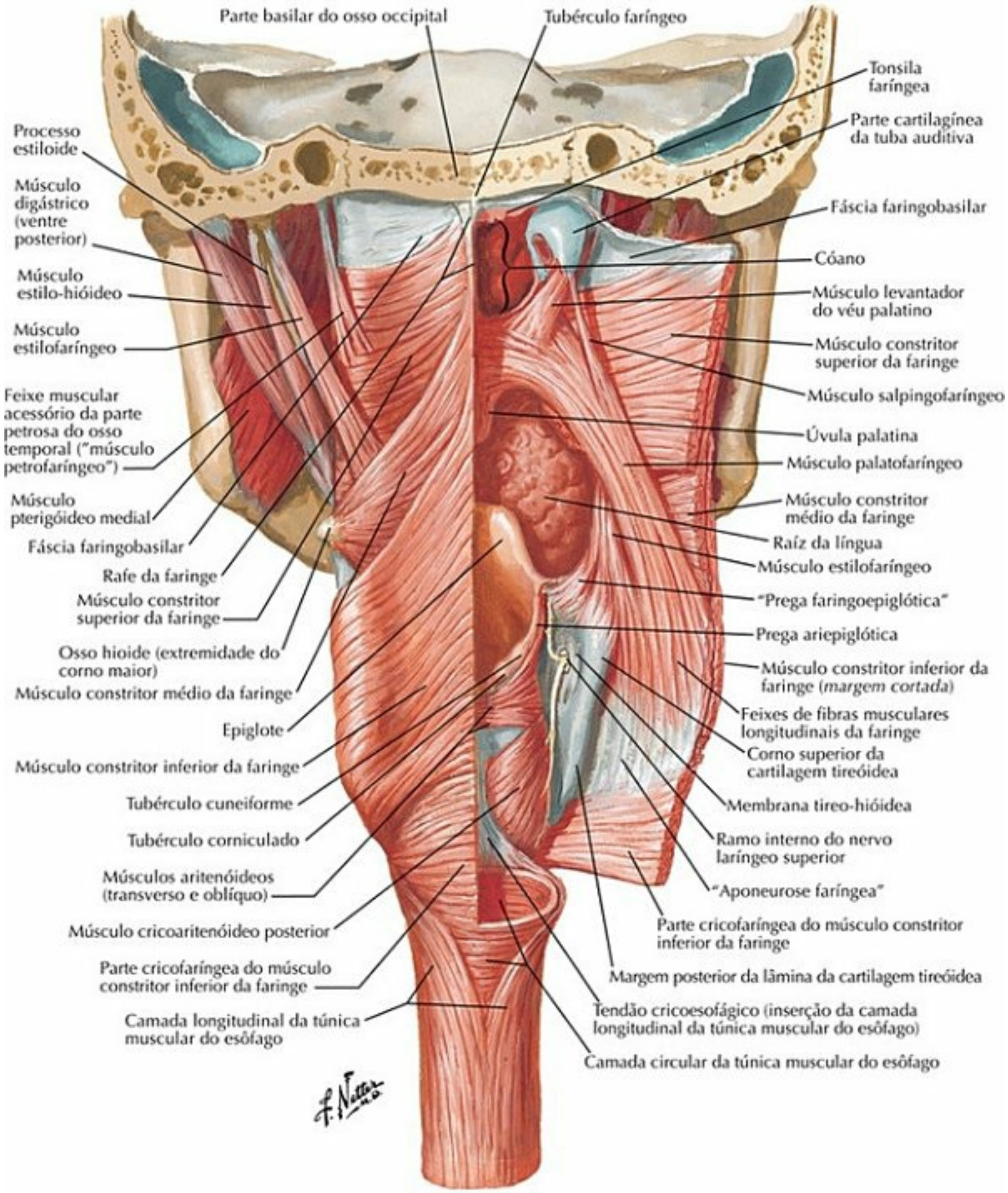

PRANCHA 67 Faringe

Veja também **Prancha 70**

Fauces

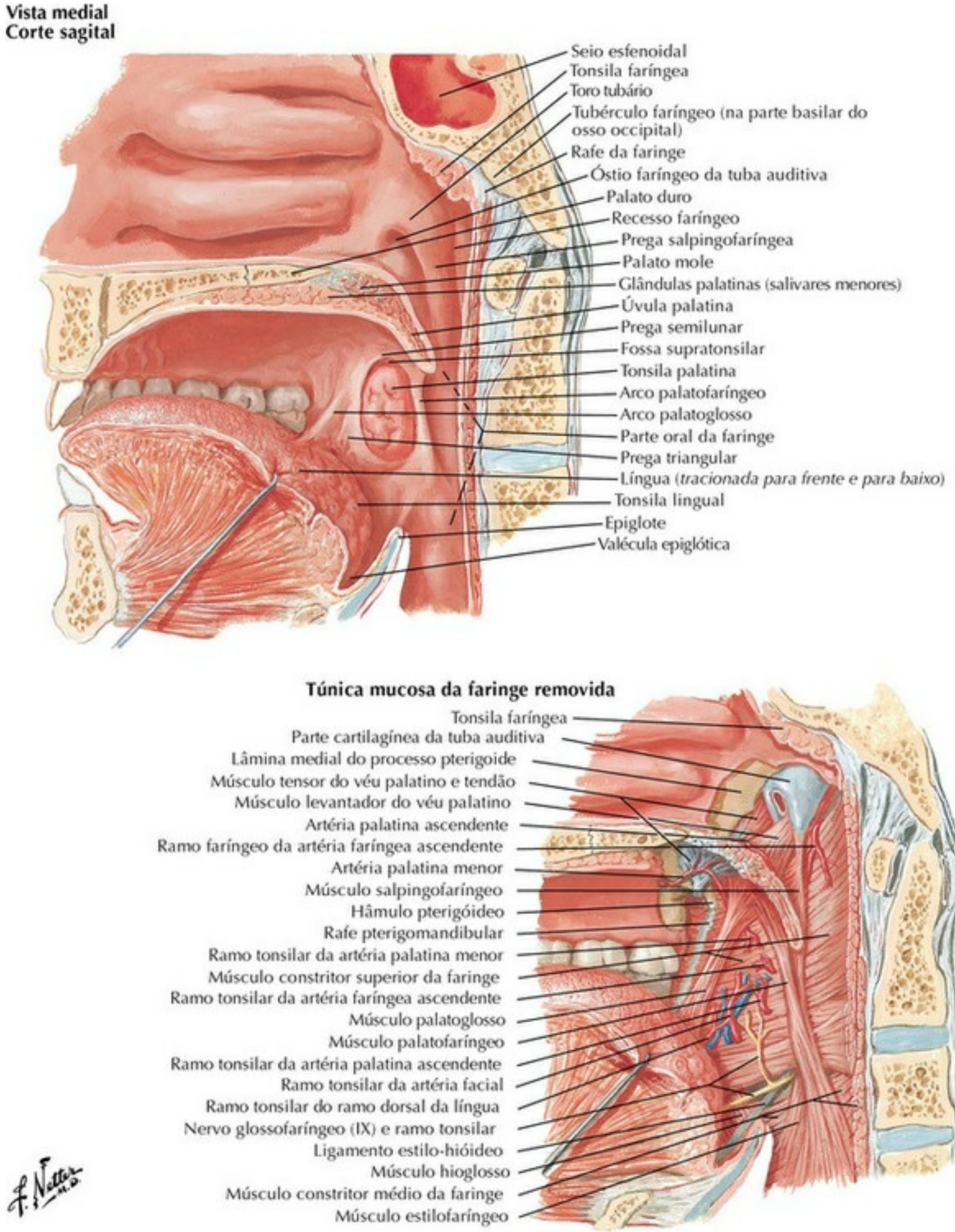

PRANCHA 68 Faringe

Junção Faringoesofágica

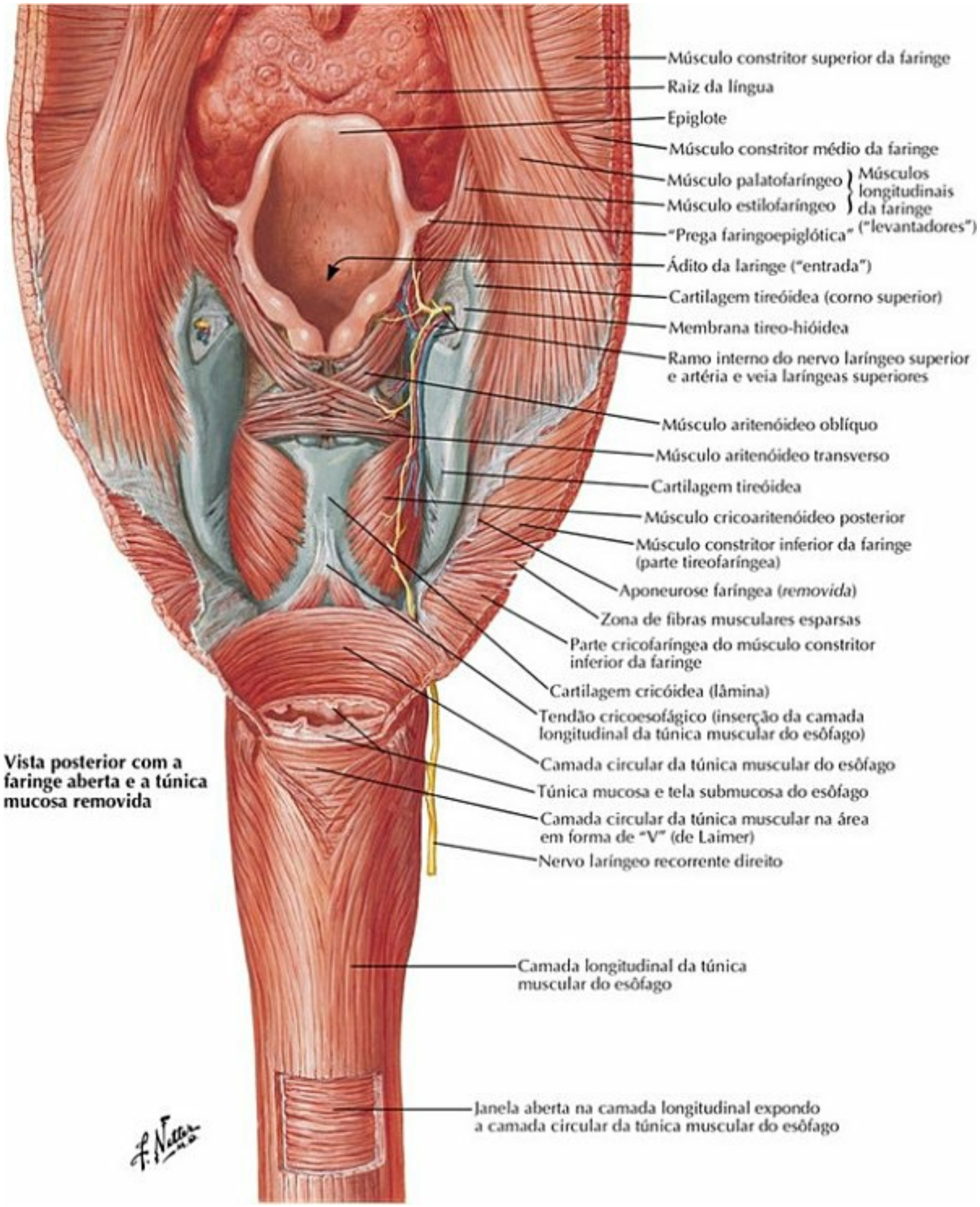

PRANCHA 69 Faringe

Músculos da Faringe: Vista Lateral

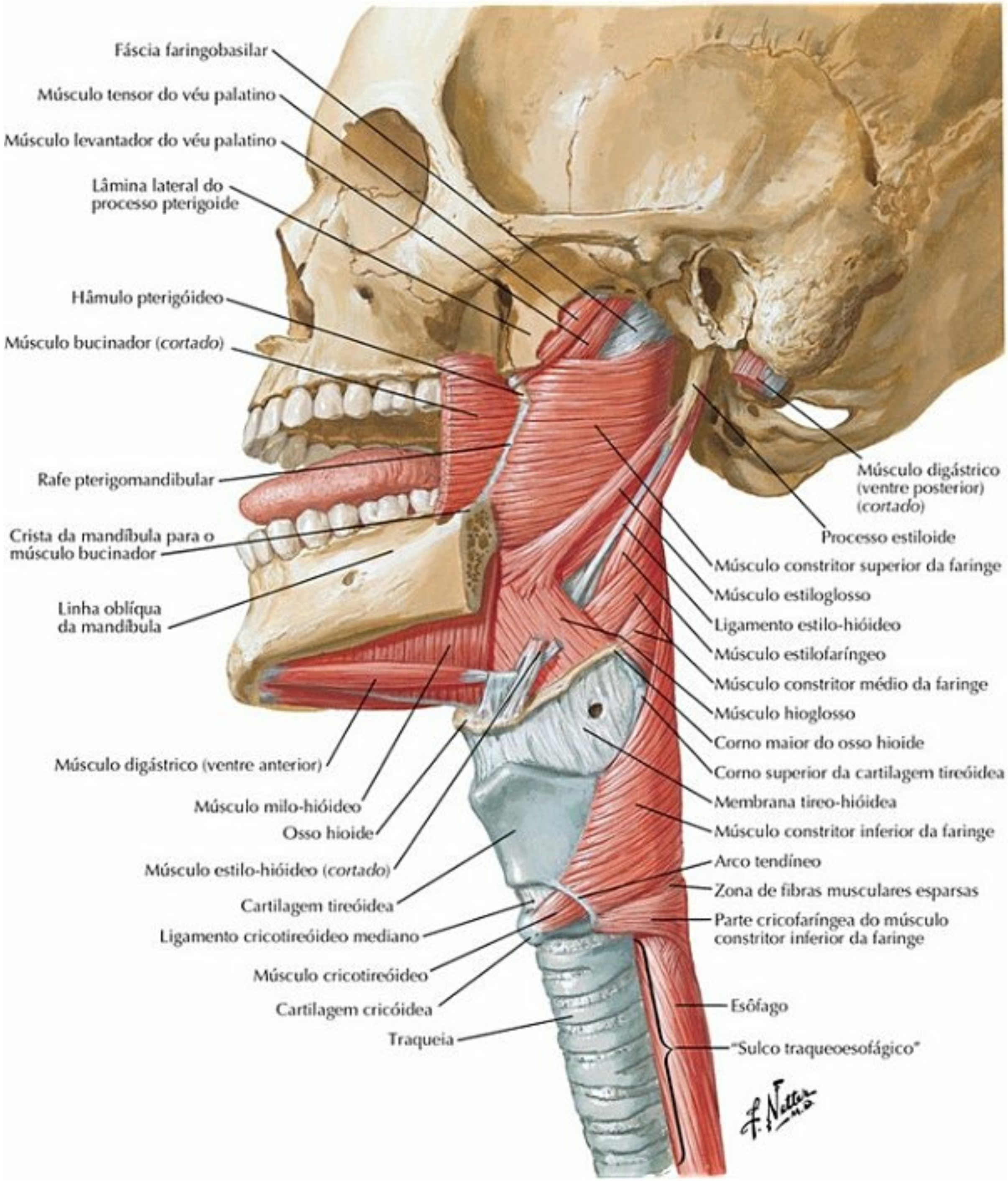

PRANCHA 70 Faringe

Veja também **Prancha 67**

Nervos das Regiões Oral e Faríngea

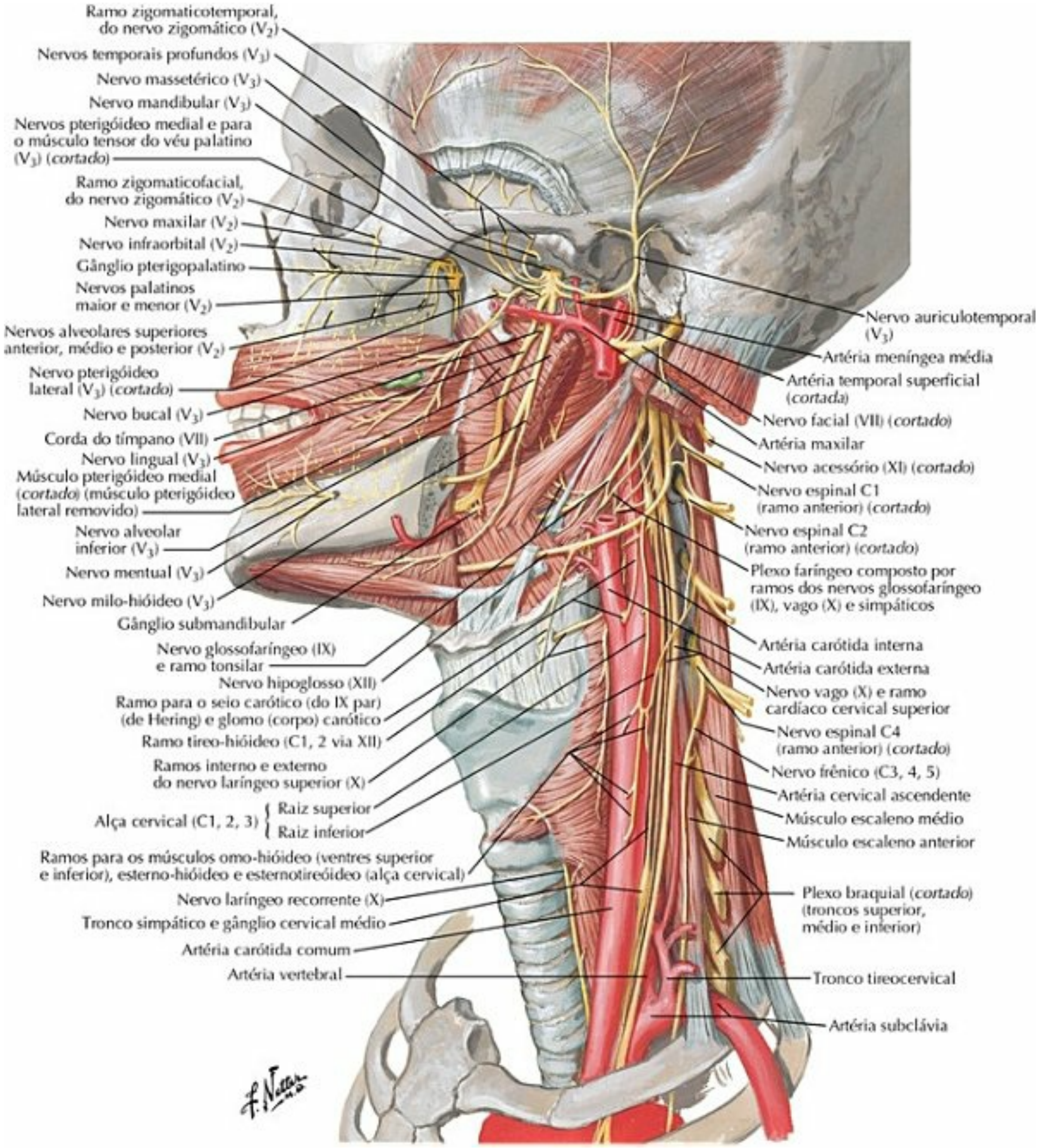

PRANCHA 71 Faringe

Veja também **Pranchas 50, 123, 126**

Artérias das Regiões Oral e Faríngea

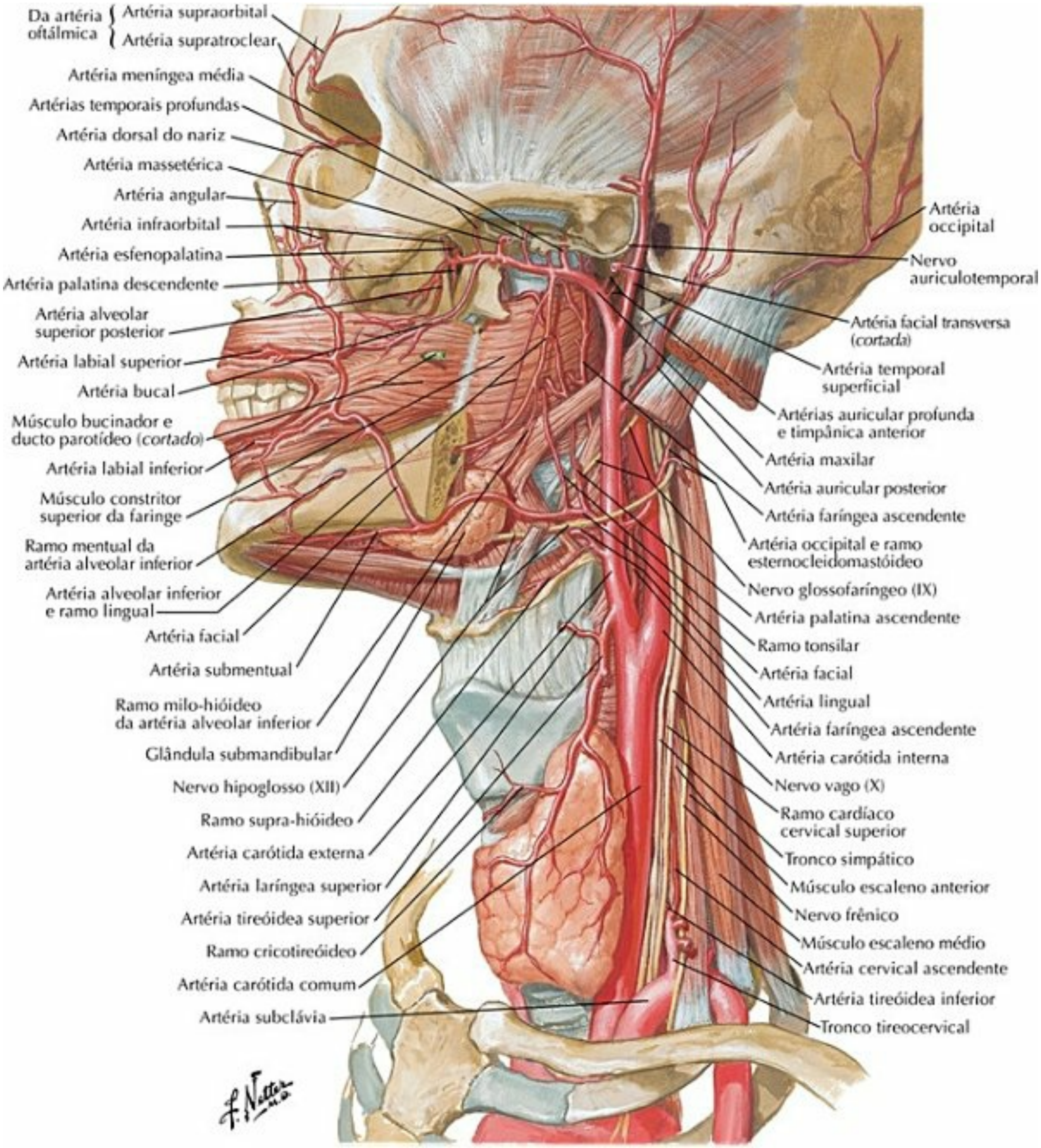

PRANCHA 72 Faringe

Veja também **Pranchas 34, 51**

Veias das Regiões Oral e Faríngea

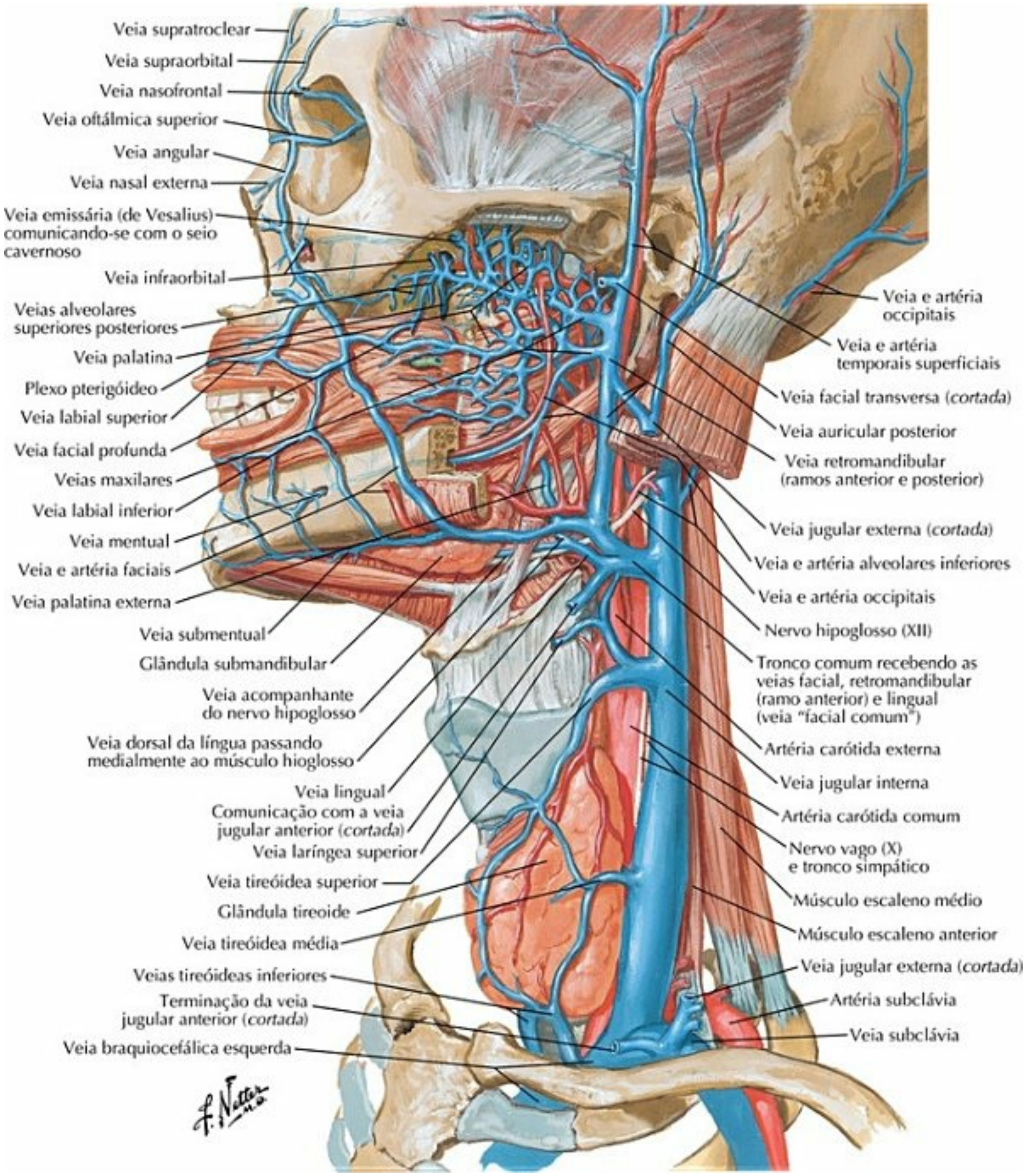

PRANCHA 73 Faringe

Veja também **Prancha 74**

Vasos Linfáticos e Linfonodos da Cabeça e do Pescoço

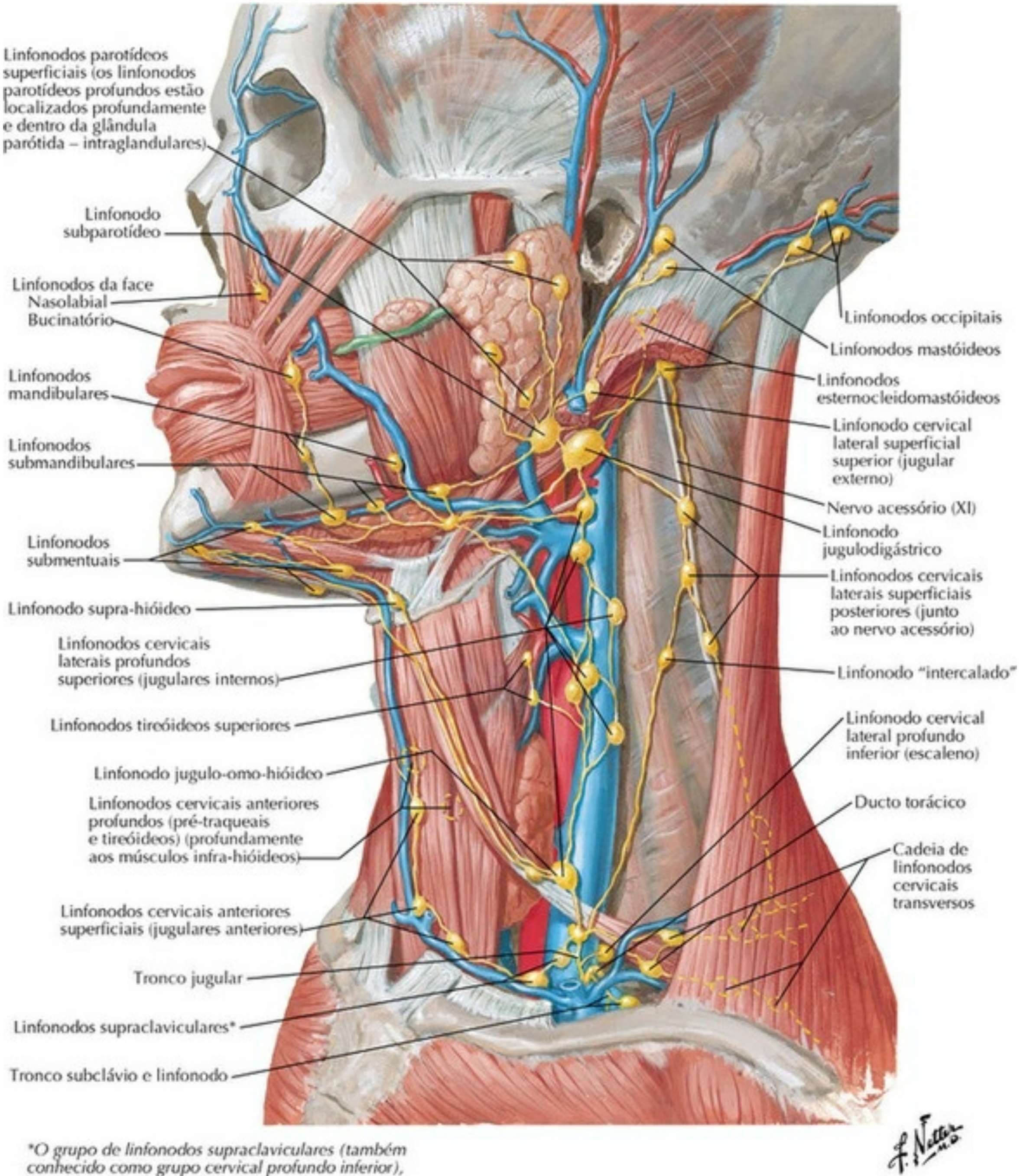

**O grupo de linfonodos supraclaviculares (também conhecido como grupo cervical profundo inferior), especialmente à esquerda, é às vezes referido como linfonodos sentinela ou sinalizadores de Virchow ou de Troisier, em especial quando suficientemente aumentados e palpáveis. Estes linfonodos (ou um linfonodo único) são assim denominados porque podem ser a primeira evidência supostamente reconhecida de doença maligna numa víscera.*

Nota da Revisão Científica: Alguns termos utilizados não constam da Terminologia Anatômica (2001), mas foram preservados porque são descritivos.

PRANCHA 74 Faringe

Veja também **Pranchas 73, 105**

Vasos Linfáticos e Linfonodos da Faringe e da Língua

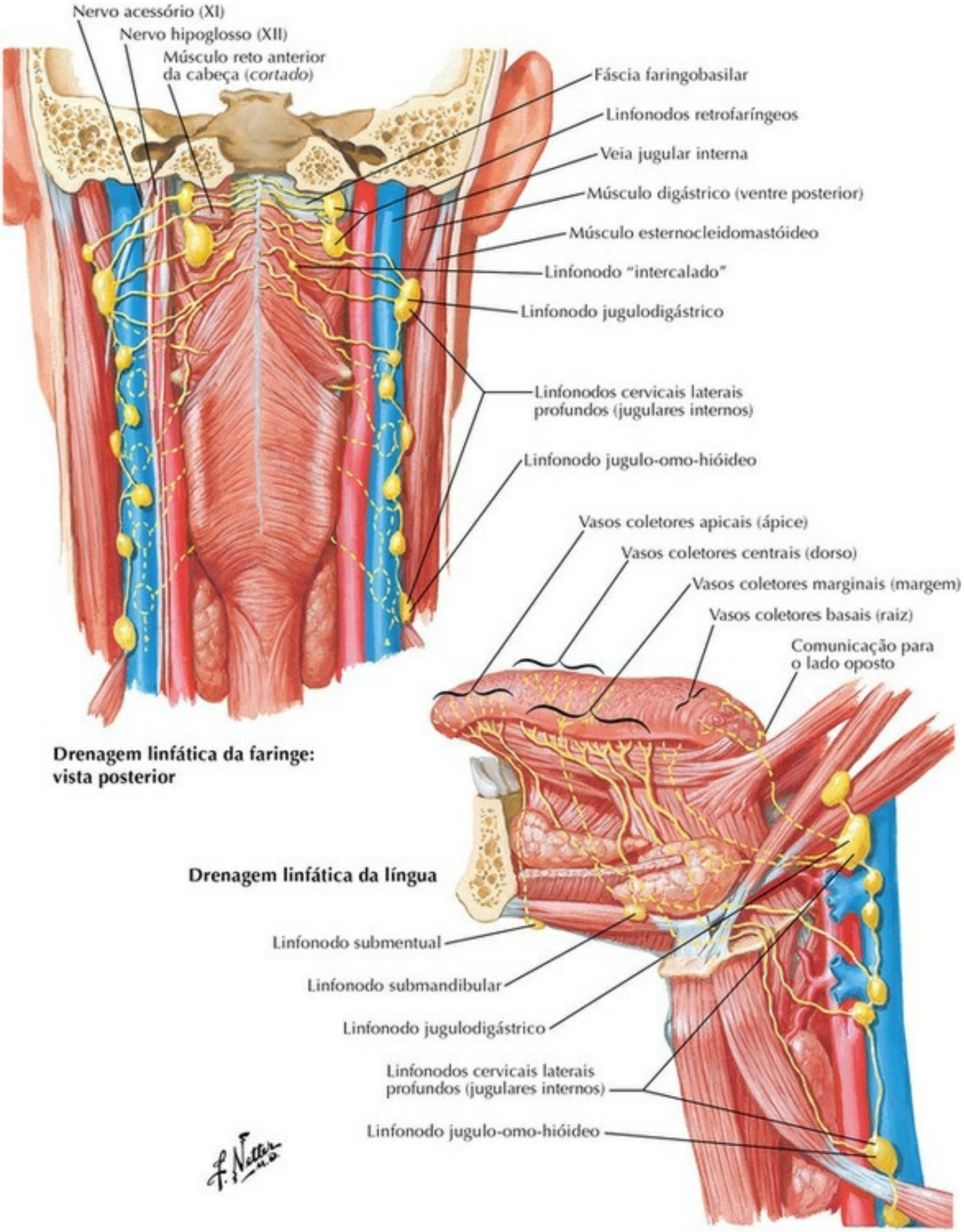

PRANCHA 75 Faringe

Glândula Tireoide: Vista Anterior

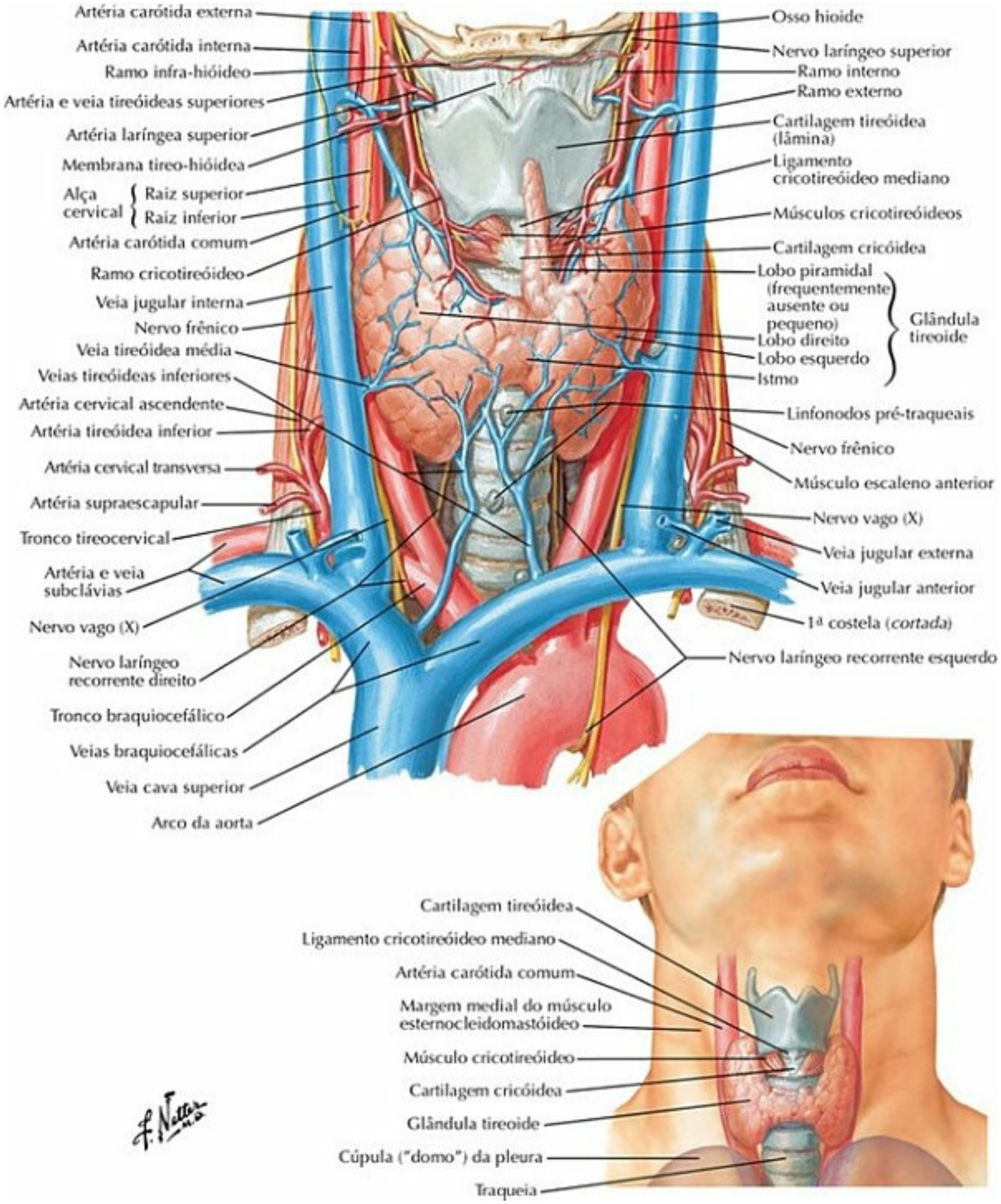

PRANCHA 76 Glândula Tireoide e Laringe

Glândula Tireoide e Faringe: Vista Posterior

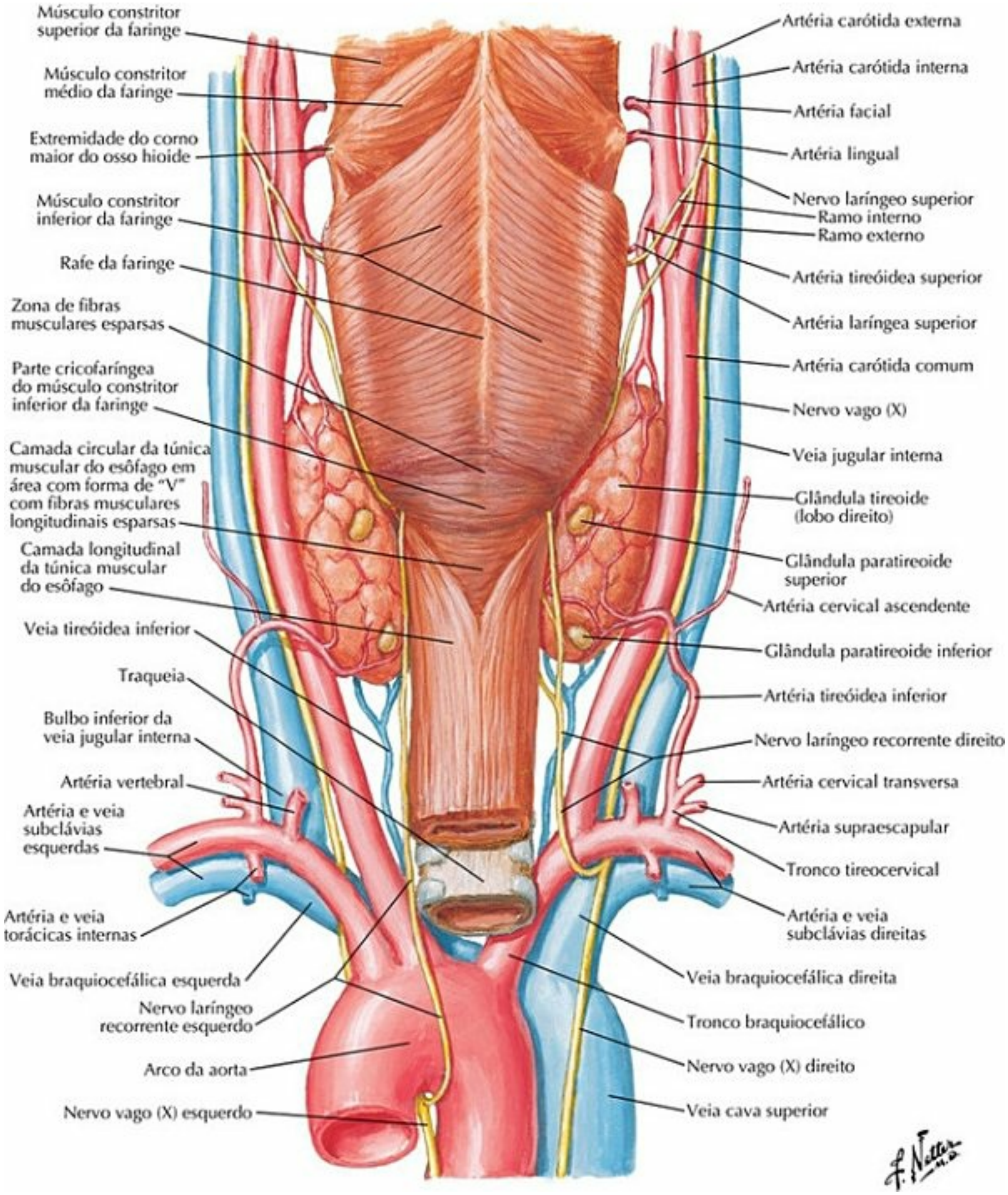

PRANCHA 77 Glândula Tireoide e Laringe

Veja também **Prancha 78**

Glândulas Paratireoides

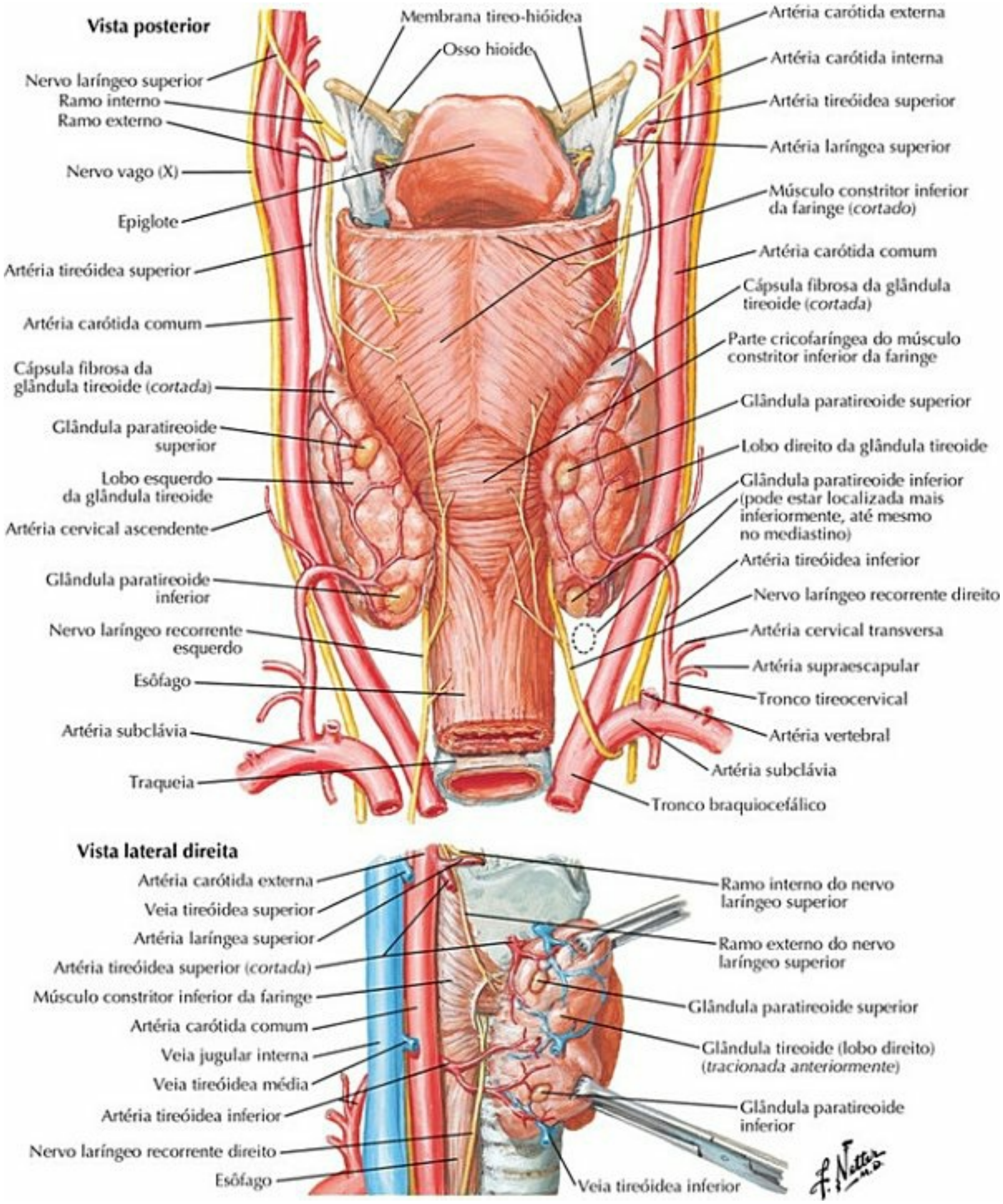

PRANCHA 78 Glândula Tireoide e Laringe

Veja também **Pranchas 69, 77, 82**

Cartilagens da Laringe

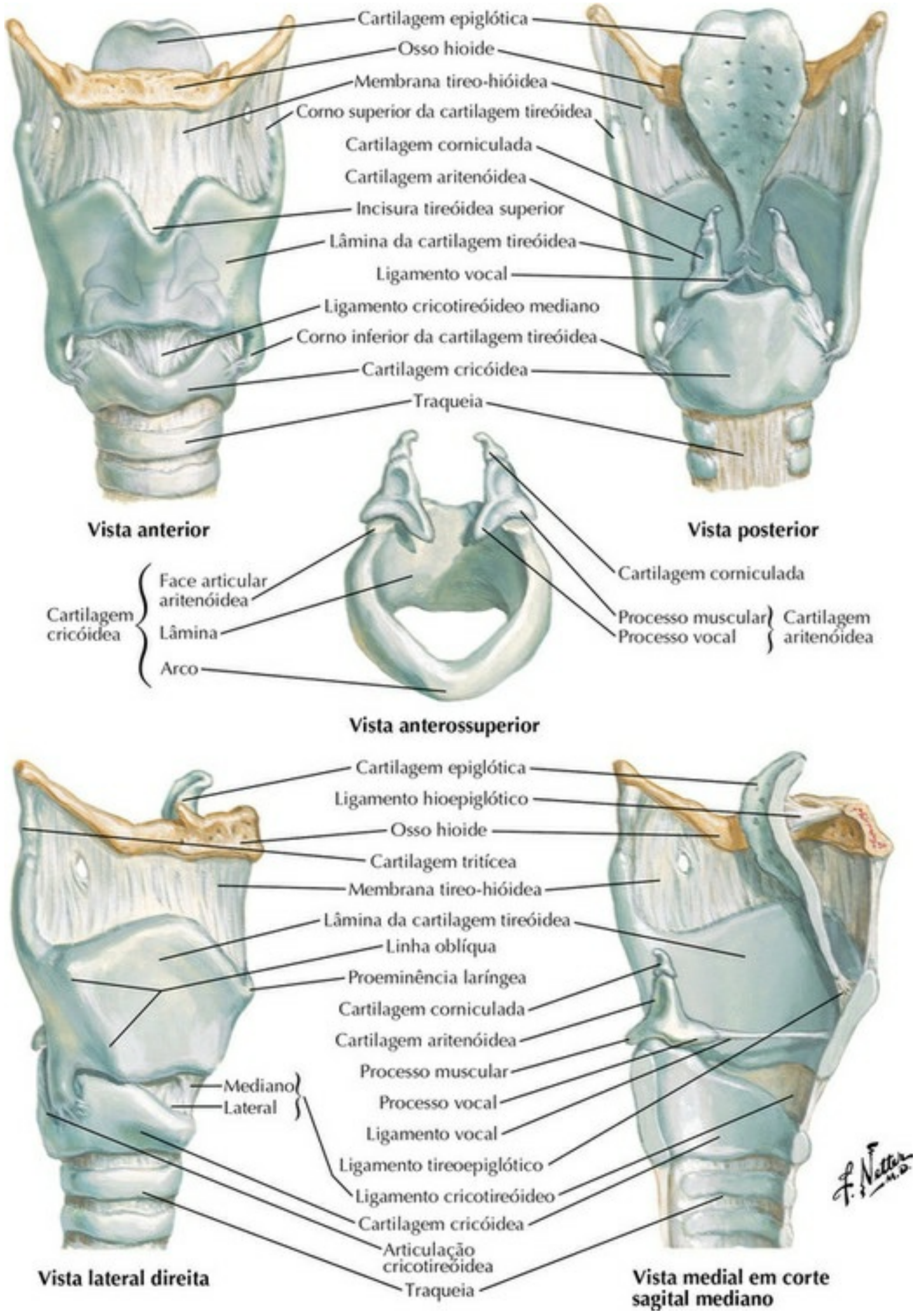

PRANCHA 79 Glândula Tireoide e Laringe

Veja também **Pranchas 80, 81, 82**

Músculos (Intrínsecos) da Laringe

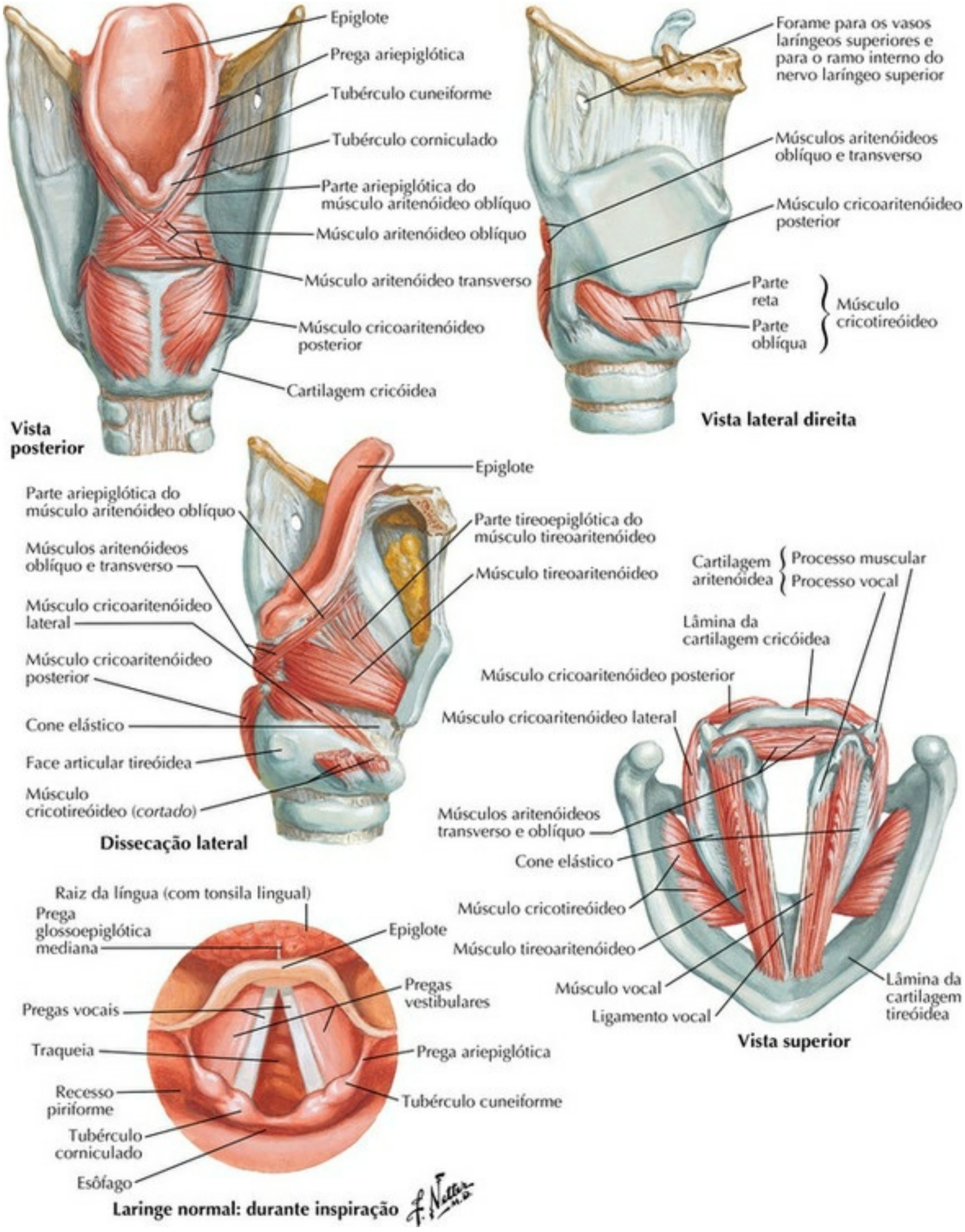

PRANCHA 80 Glândula Tireoide e Laringe

Veja também **Pranchas 79, 81, 82**

Ação dos Músculos (Intrínsecos) da Laringe

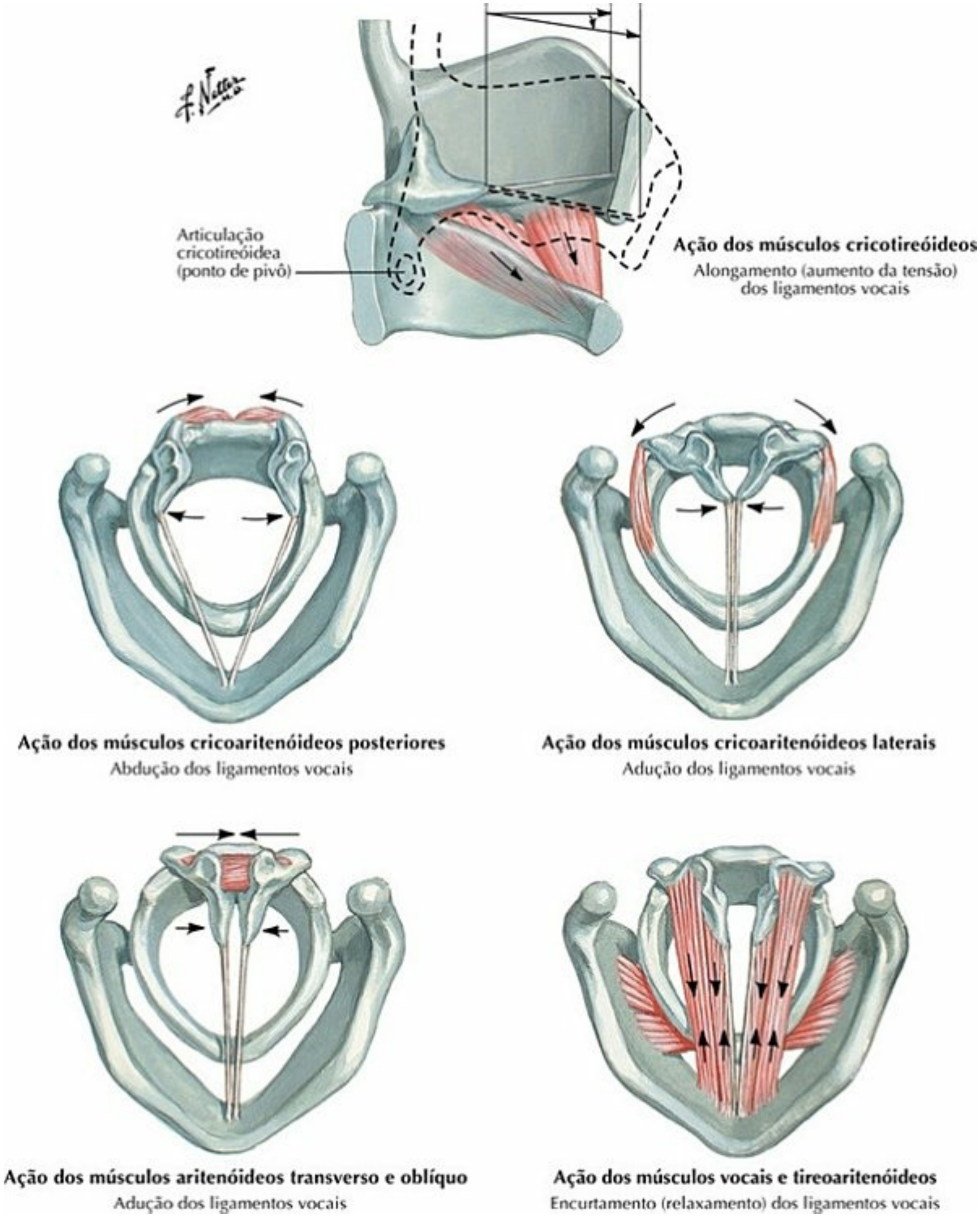

PRANCHA 81 Glândula Tireoide e Laringe

Veja também **Pranchas 79**, **80**, **82**

Nervos da Laringe

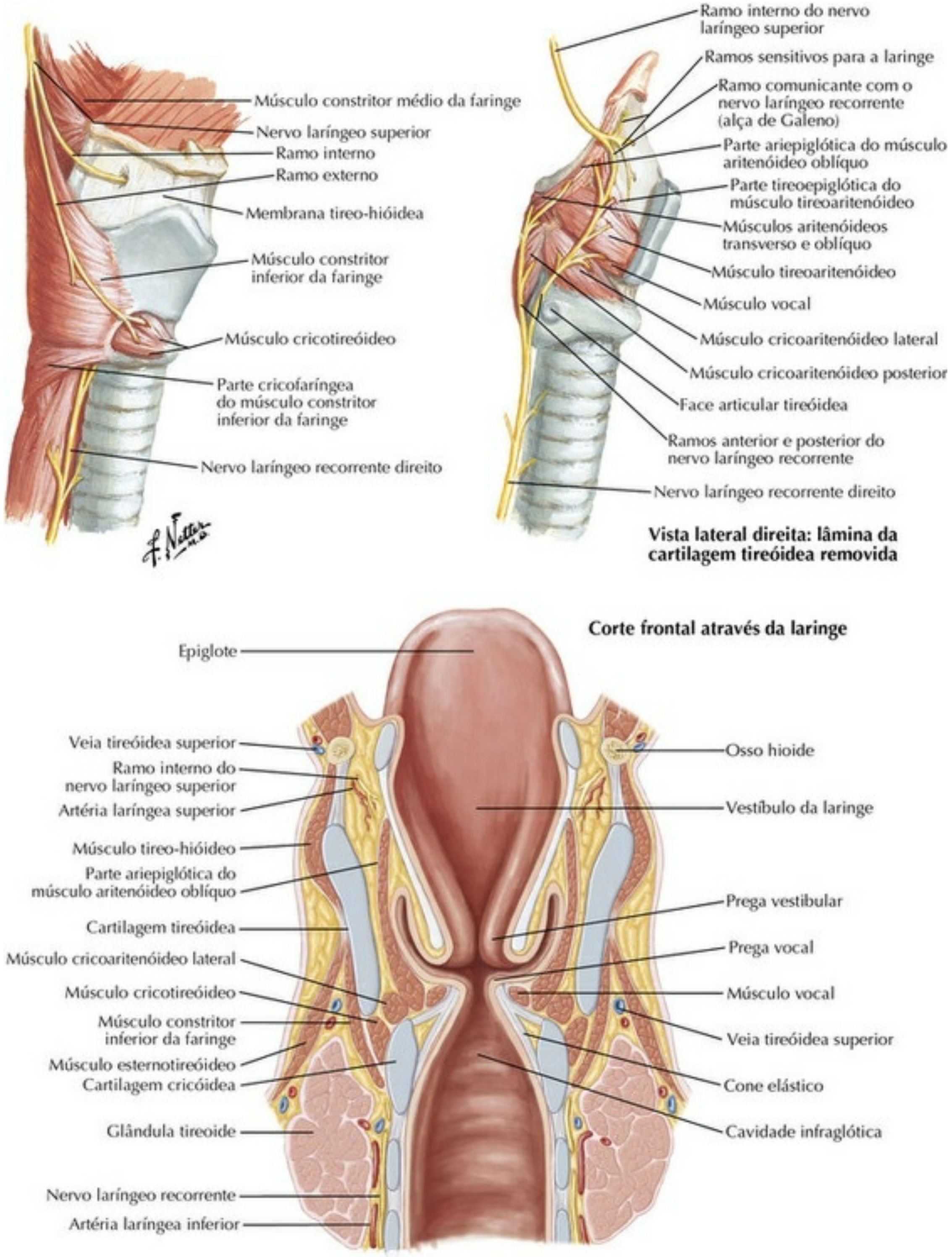

PRANCHA 82 Glândula Tireoide e Laringe

Veja também **Pranchas 79**, **80**, **81**

Pálpebras

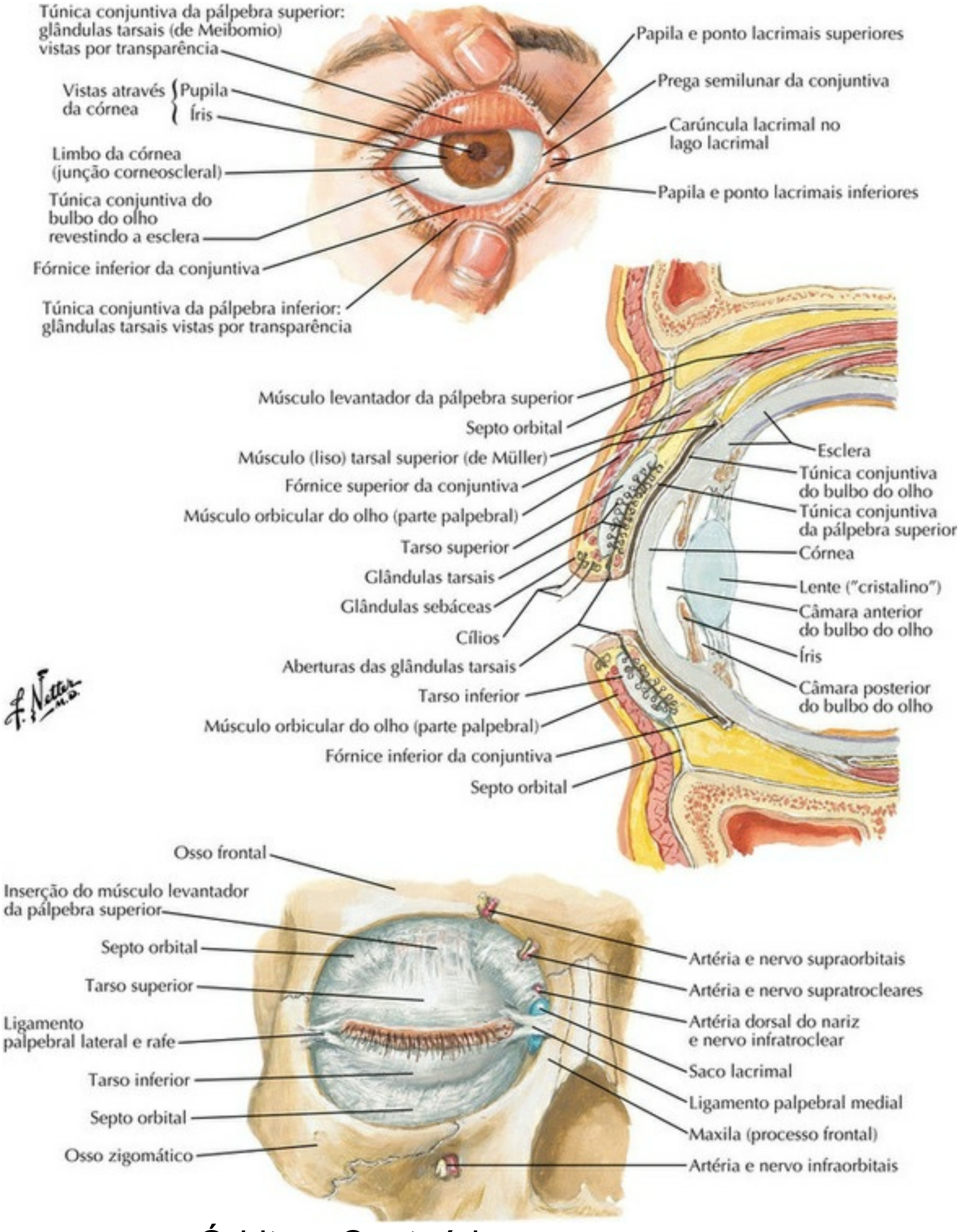

PRANCHA 83 Órbita e Conteúdo

Aparelho Lacrimal

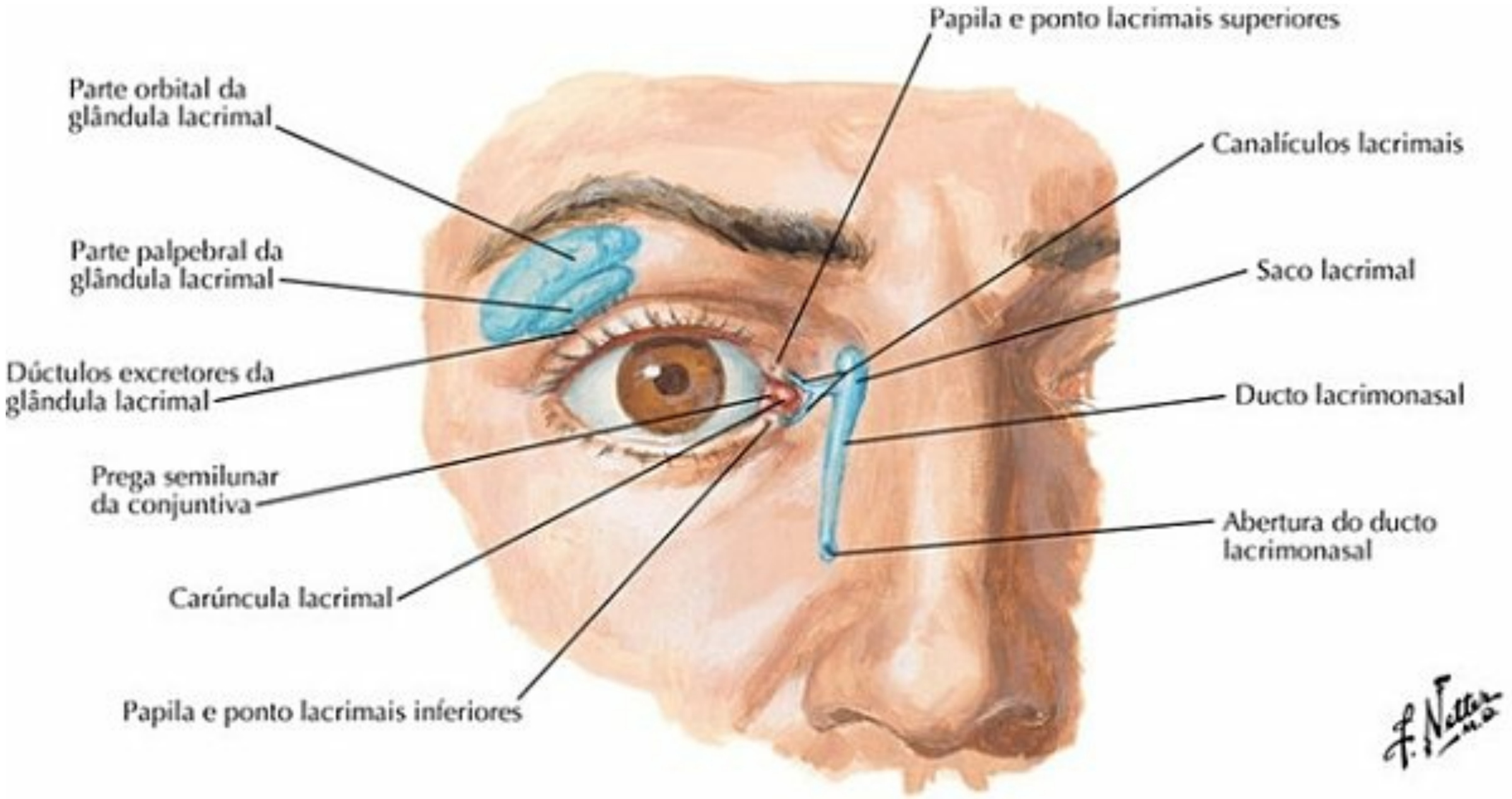

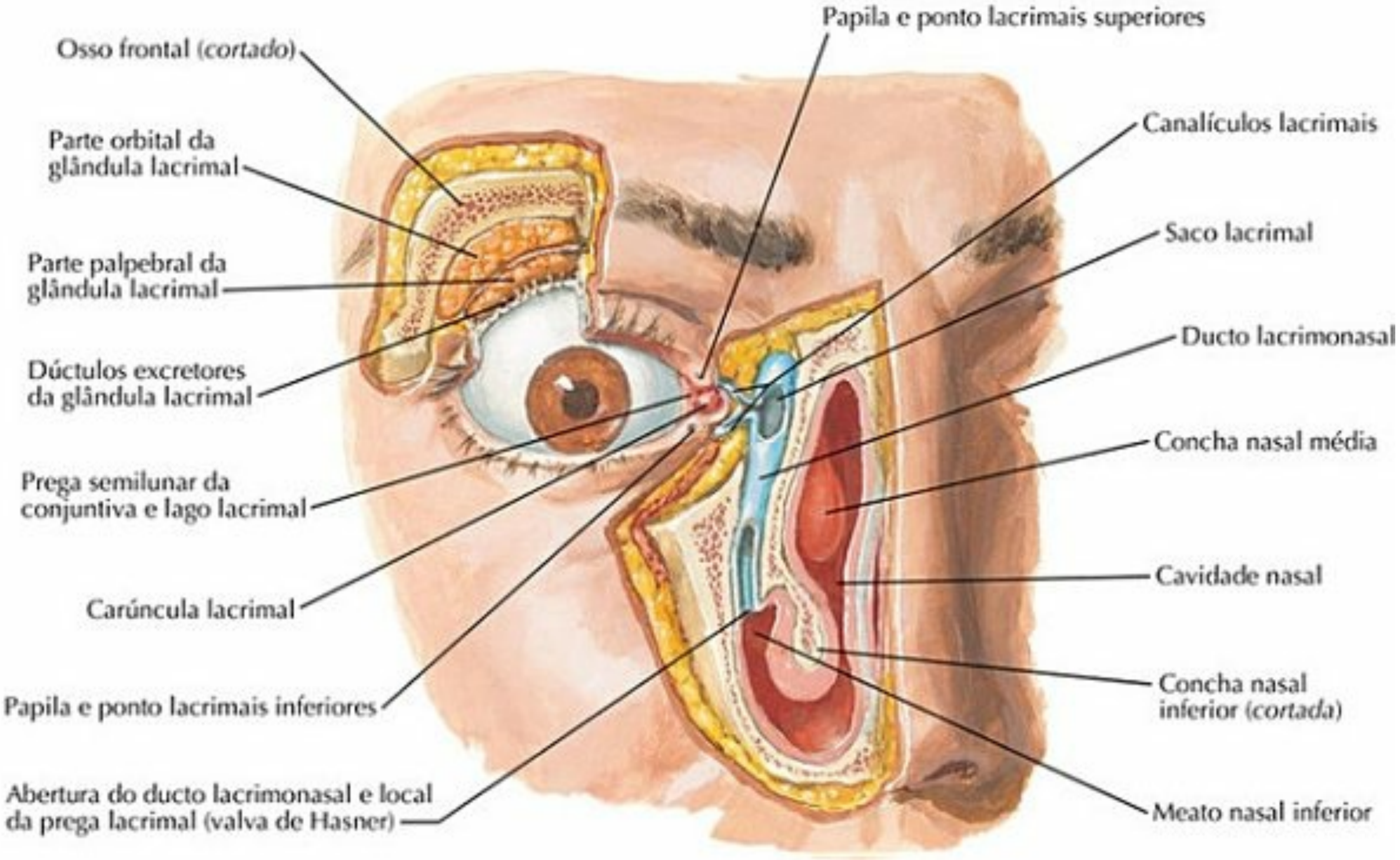

PRANCHA 84 Órbita e Conteúdo

Veja também **Prancha 134**

Fáscias da Órbita e do Bulbo do Olho

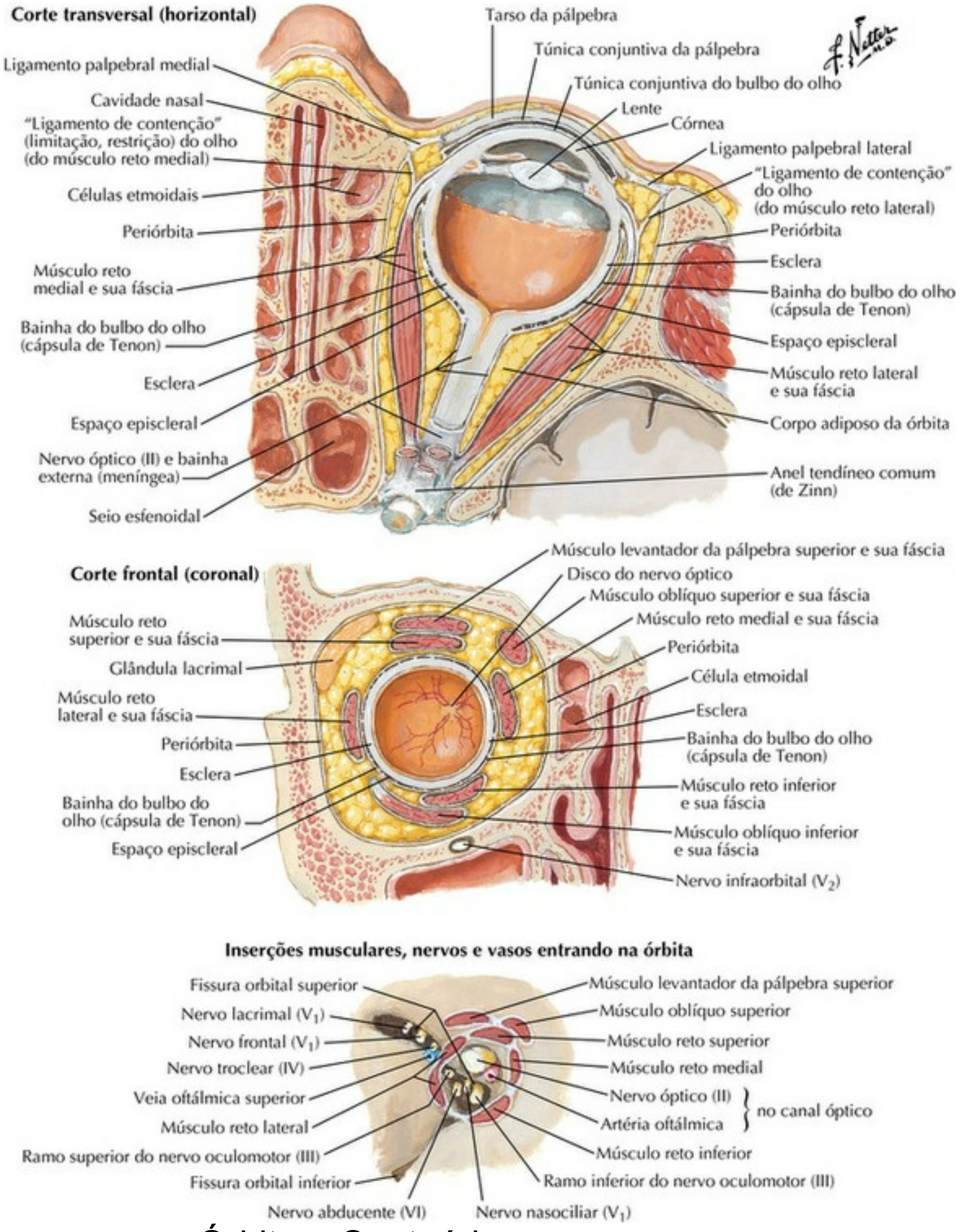

PRANCHA 85 Órbita e Conteúdo

Músculos Extrínsecos do Bulbo do Olho

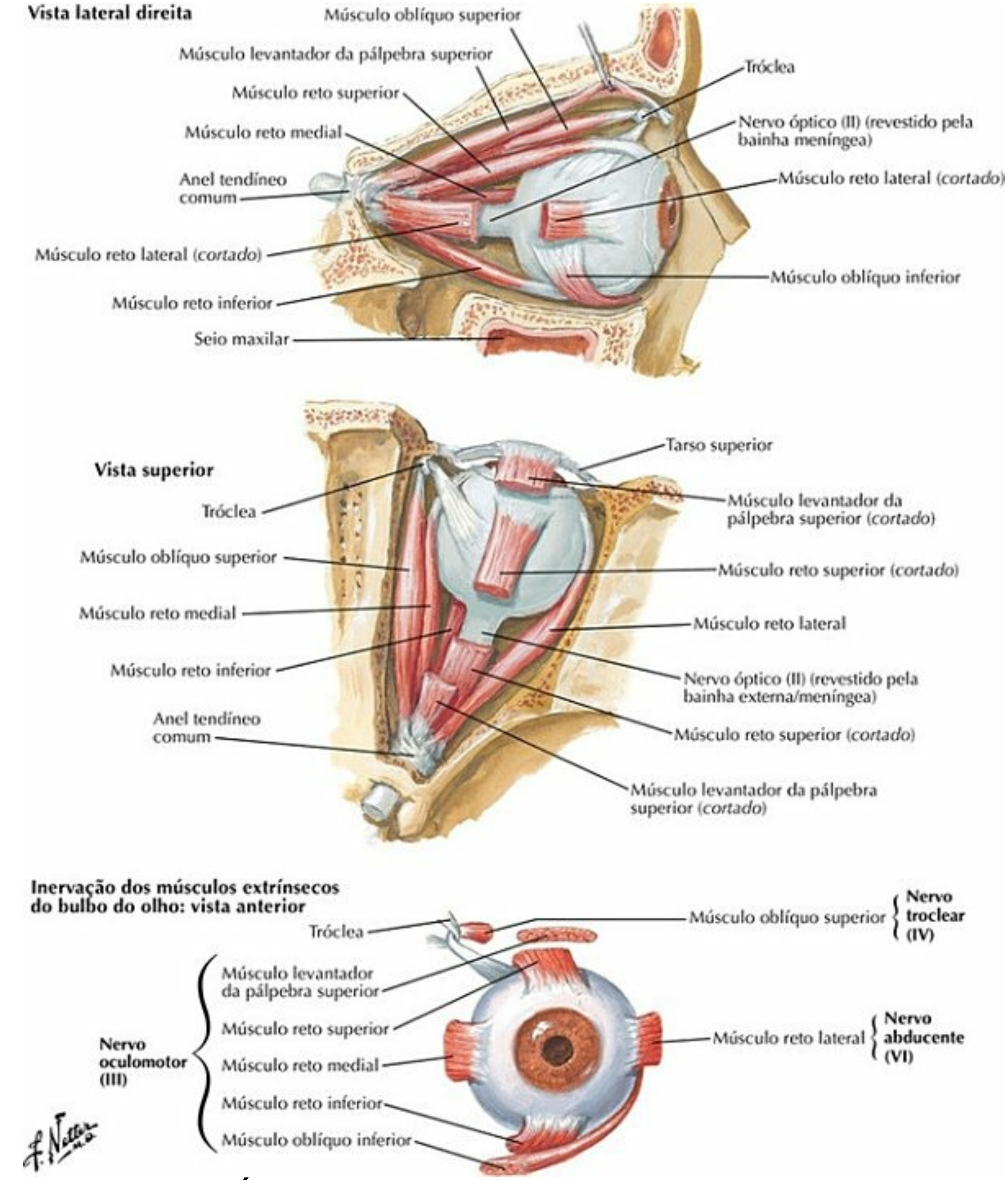

PRANCHA 86 Órbita e Conteúdo

Artérias e Veias da Órbita e das Pálpebras

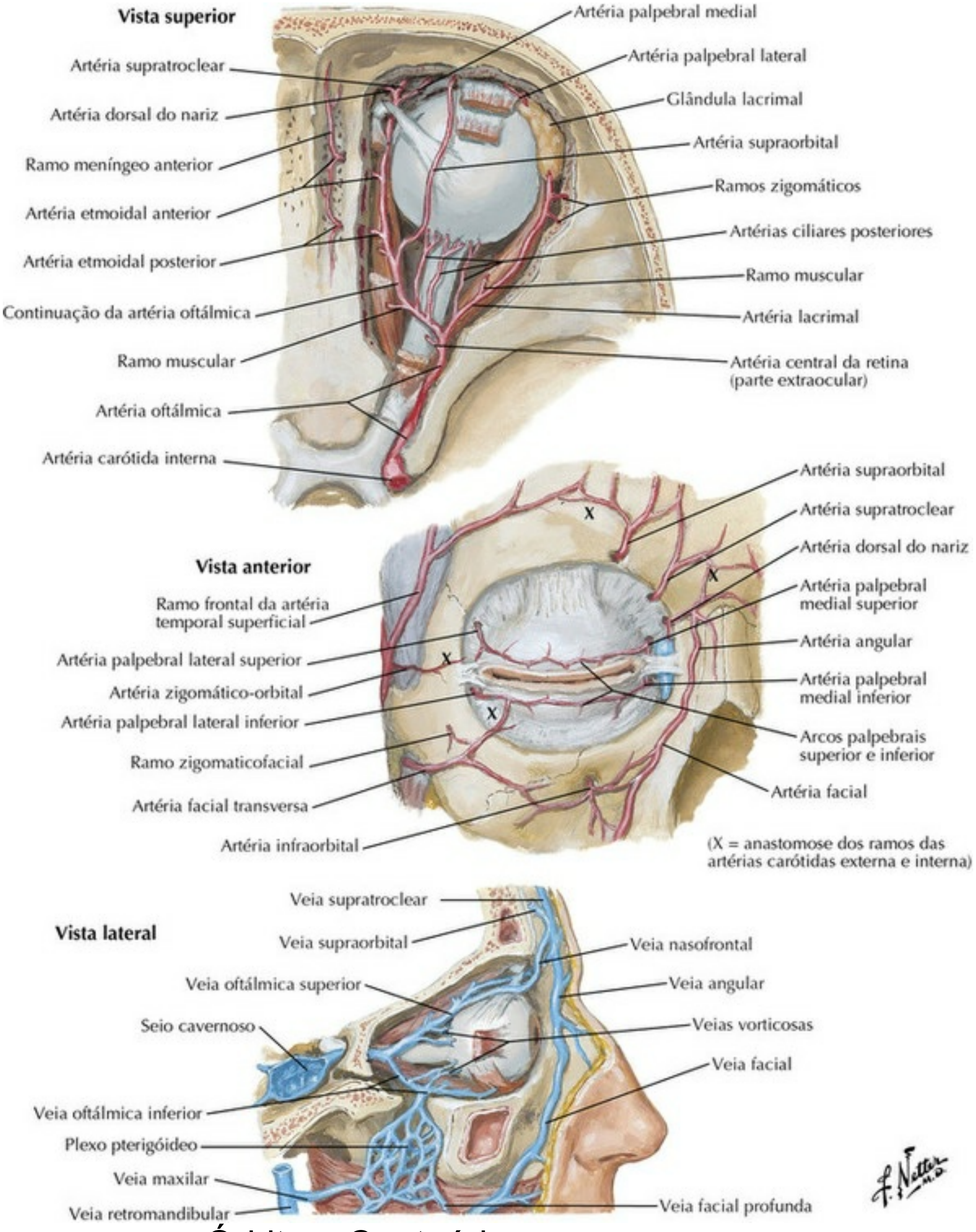

PRANCHA 87 Órbita e Conteúdo

Veja também **Pranchas 3, 105**

Nervos da Órbita

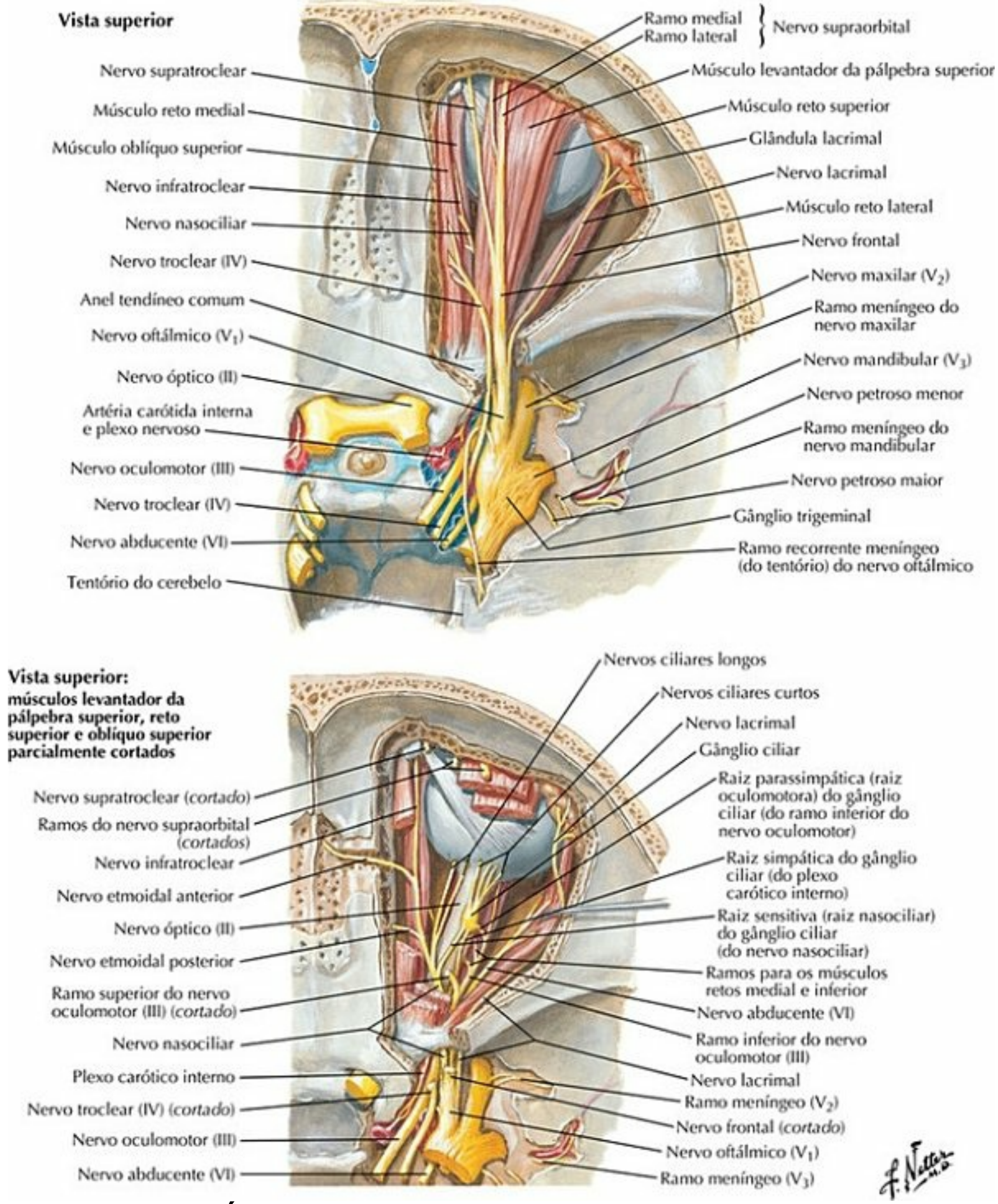

PRANCHA 88 Órbita e Conteúdo

Veja também **Pranchas 52**, **122**, **123**

Bulbo do Olho

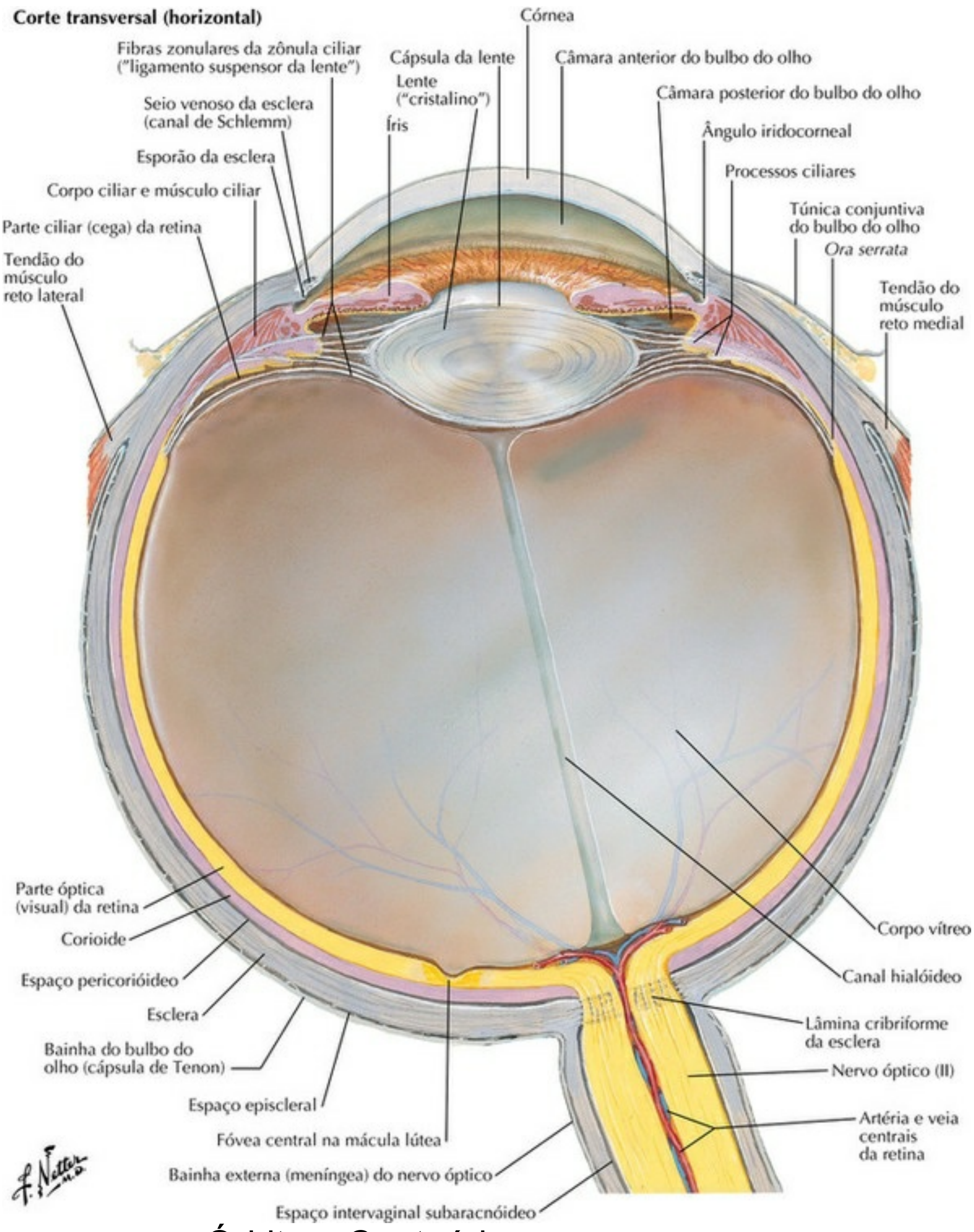

PRANCHA 89 Órbita e Conteúdo

Câmaras Anterior e Posterior do Bulbo do Olho

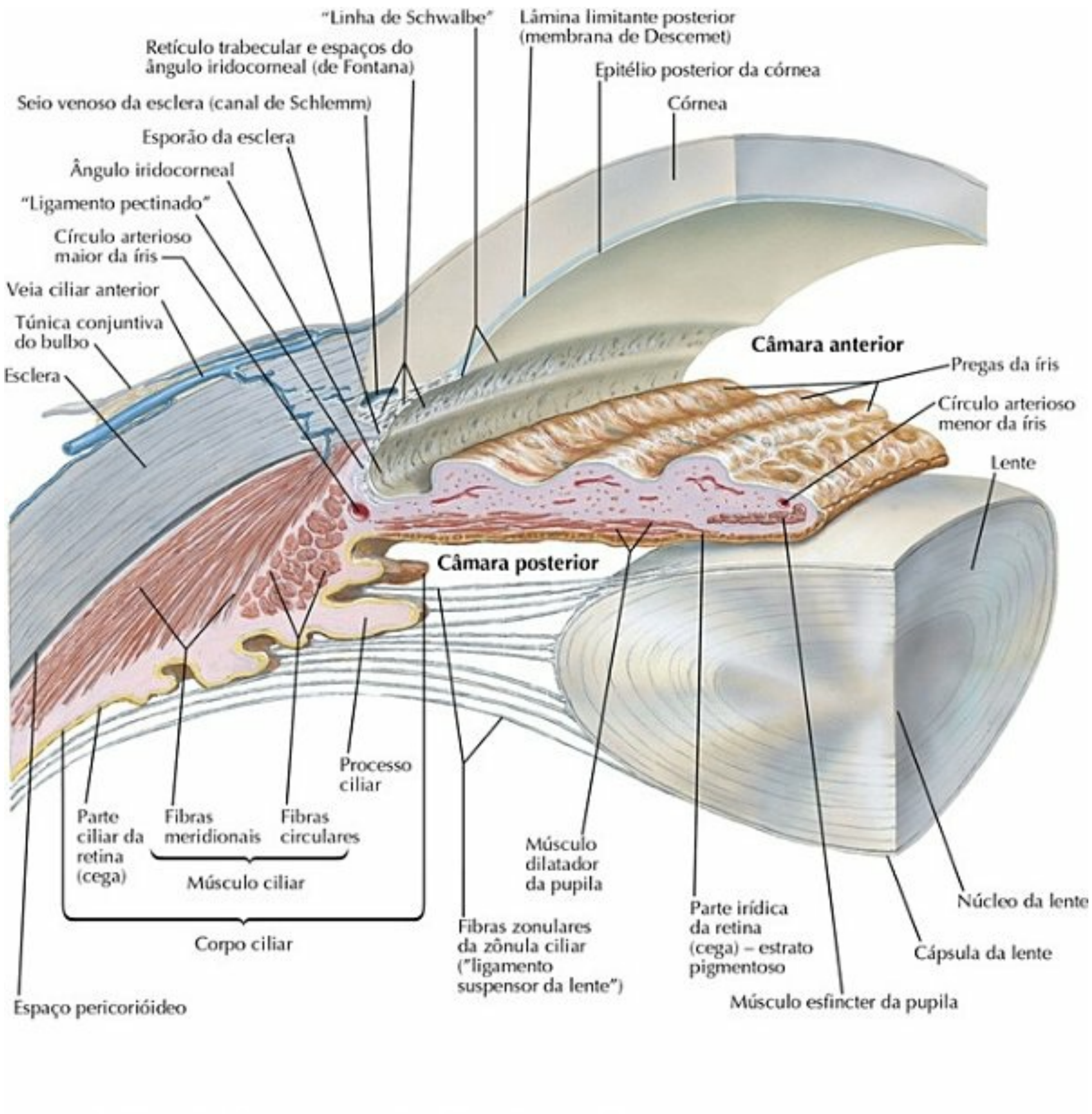

Nota: Para maior clareza, apenas um plano único de fibras zonulares é mostrado; na verdade, as fibras circundam toda a circunferência da lente.

PRANCHA 90 Órbita e Conteúdo

Lente e Estruturas de Sustentação

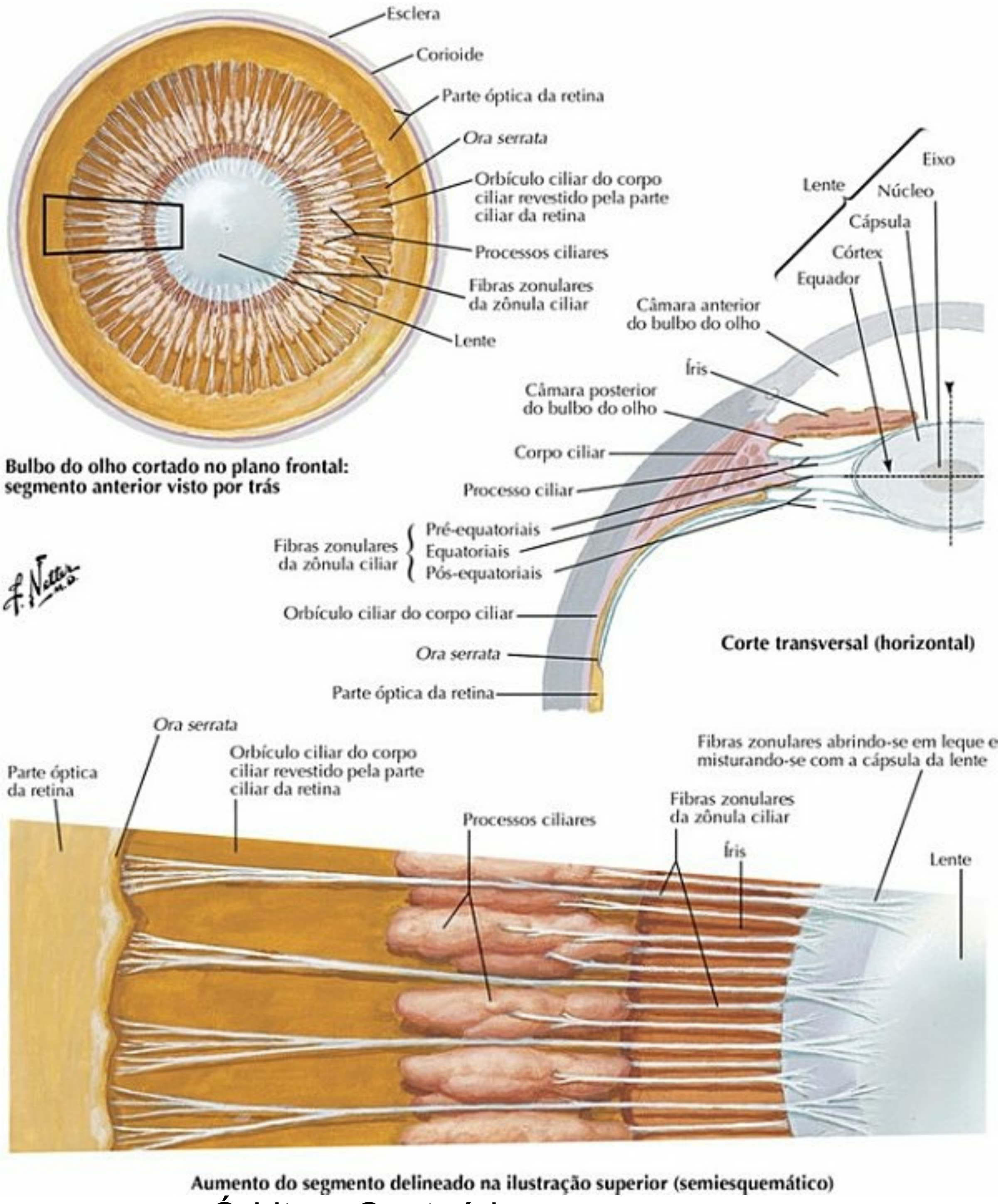

PRANCHA 91 Órbita e Conteúdo

Artérias e Veias (Intrínsecas) do Bulbo do Olho

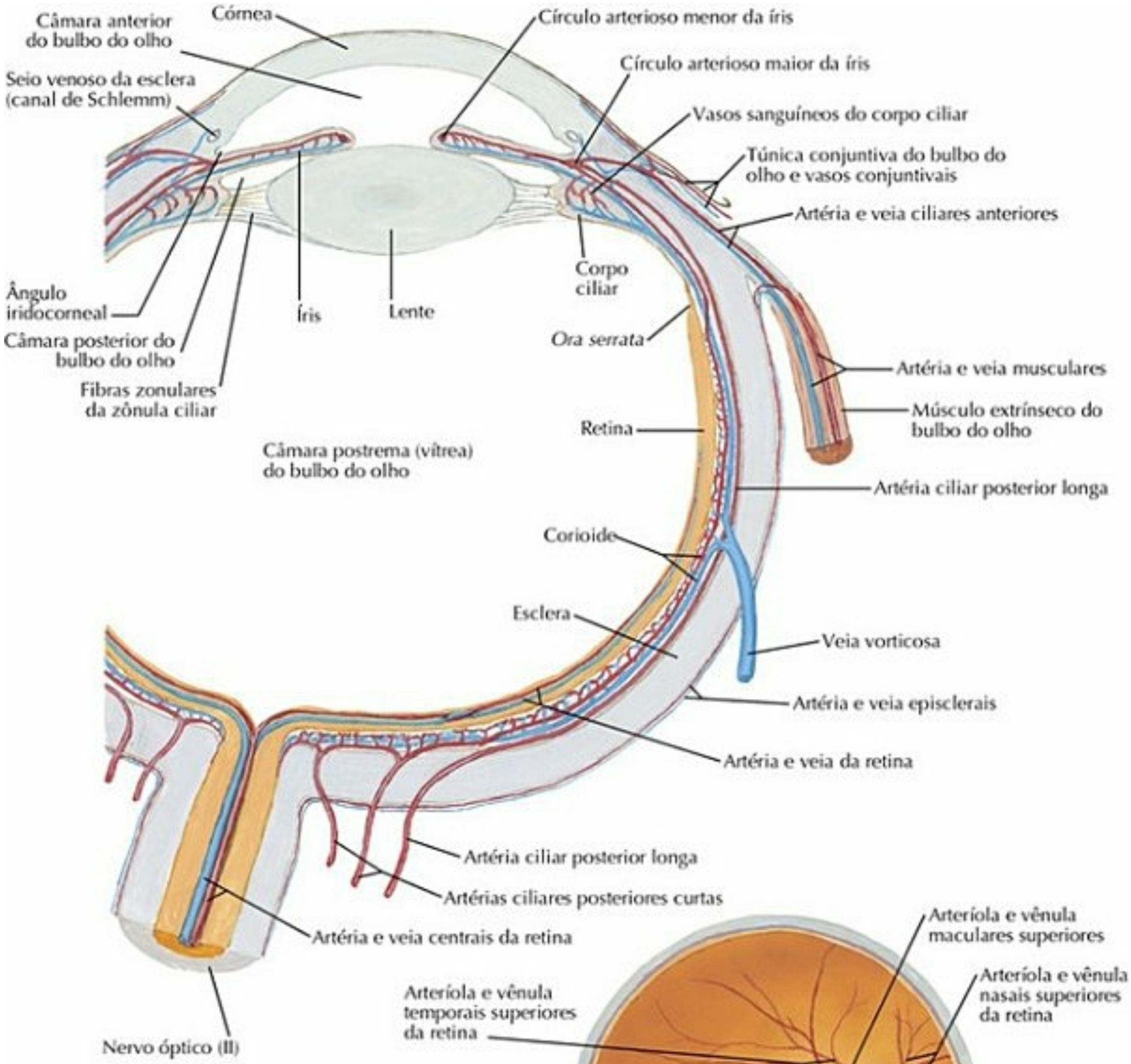

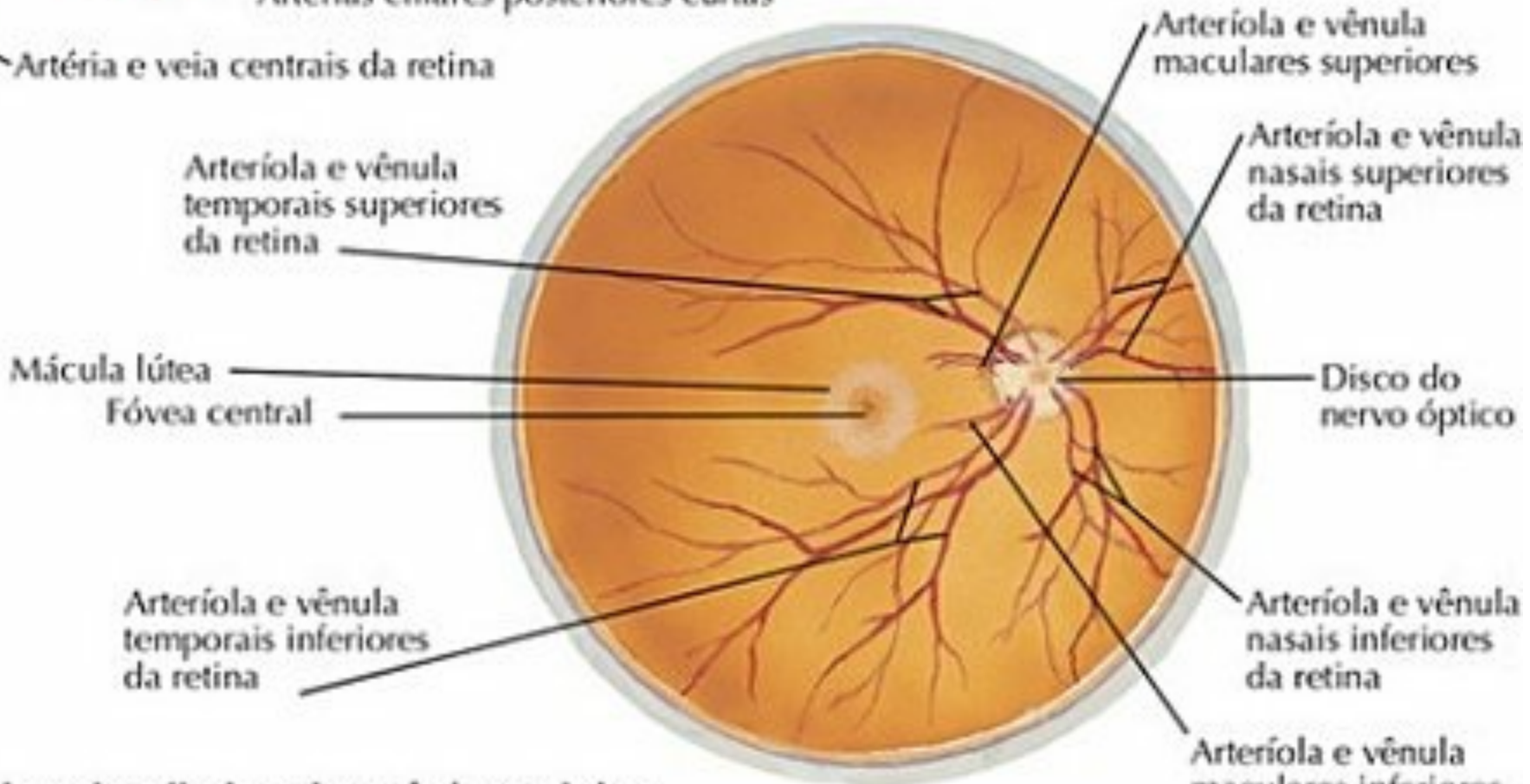

Vasos da retina direita: vista oftalmoscópica

PRANCHA 92 Órbita e Conteúdo

Suprimento Vascular do Bulbo do Olho

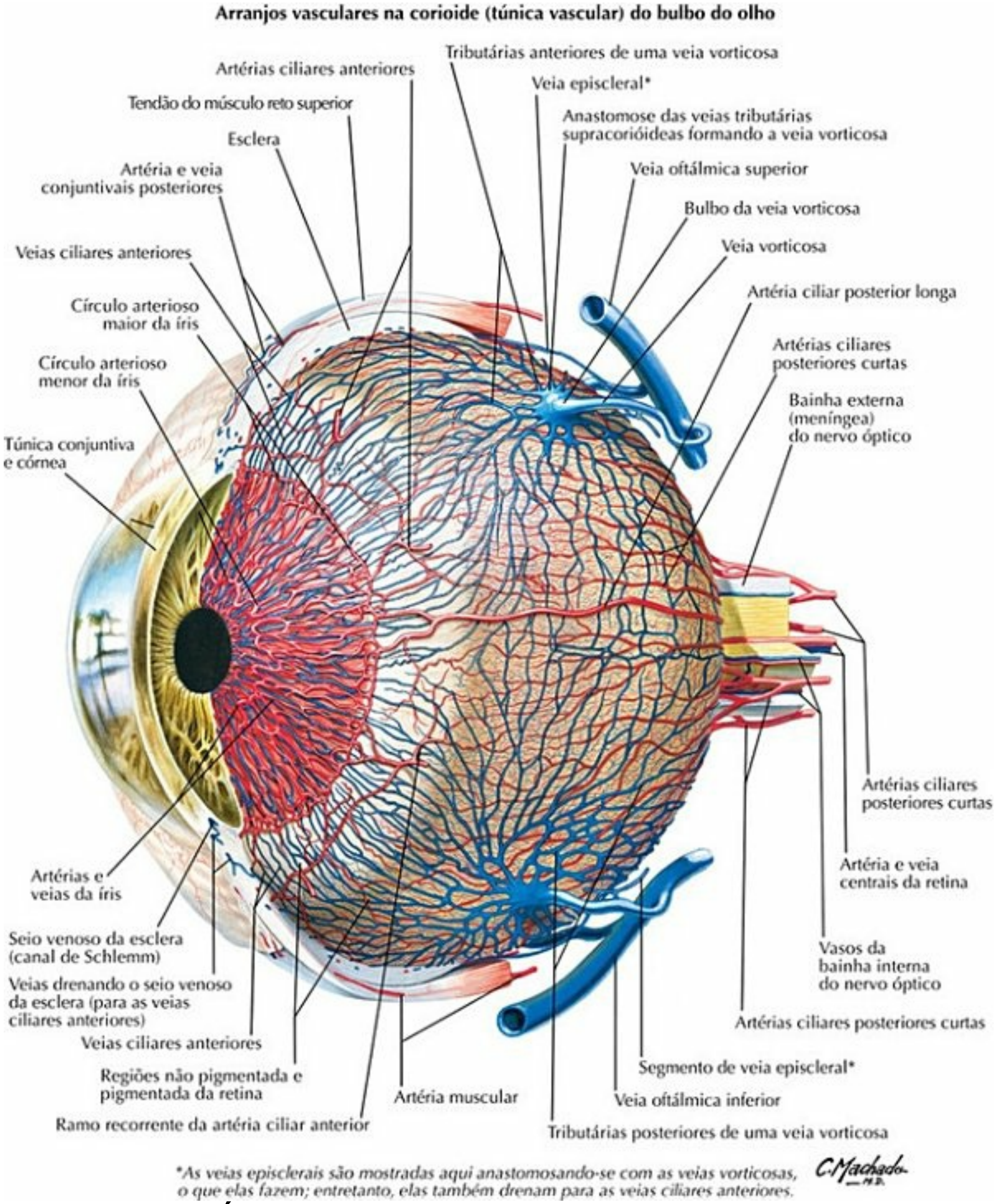

PRANCHA 93 Órbita e Conteúdo

Via da Recepção Sonora

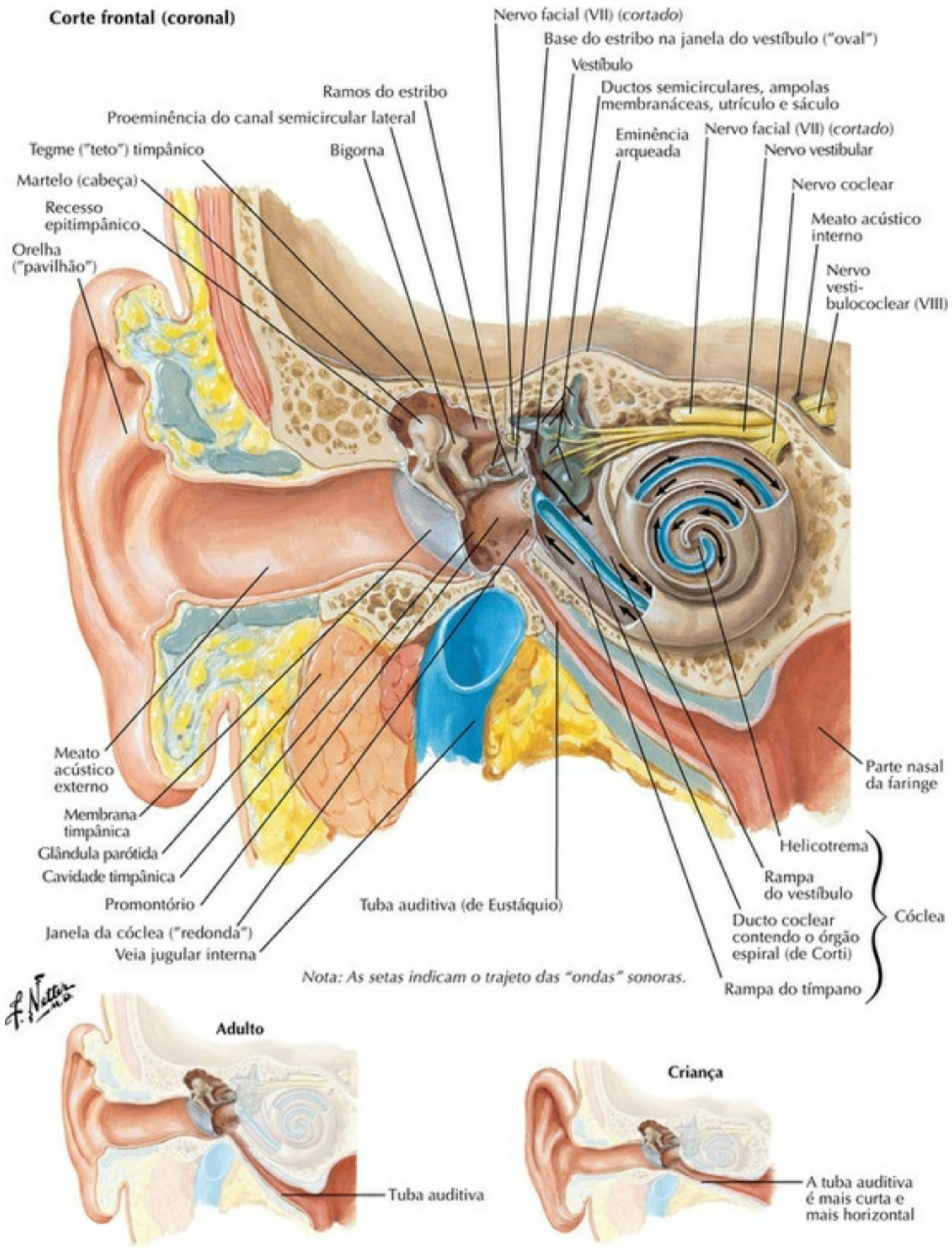

PRANCHA 94 Orelha

Orelha Externa e Orelha Média (Cavidade Timpânica)

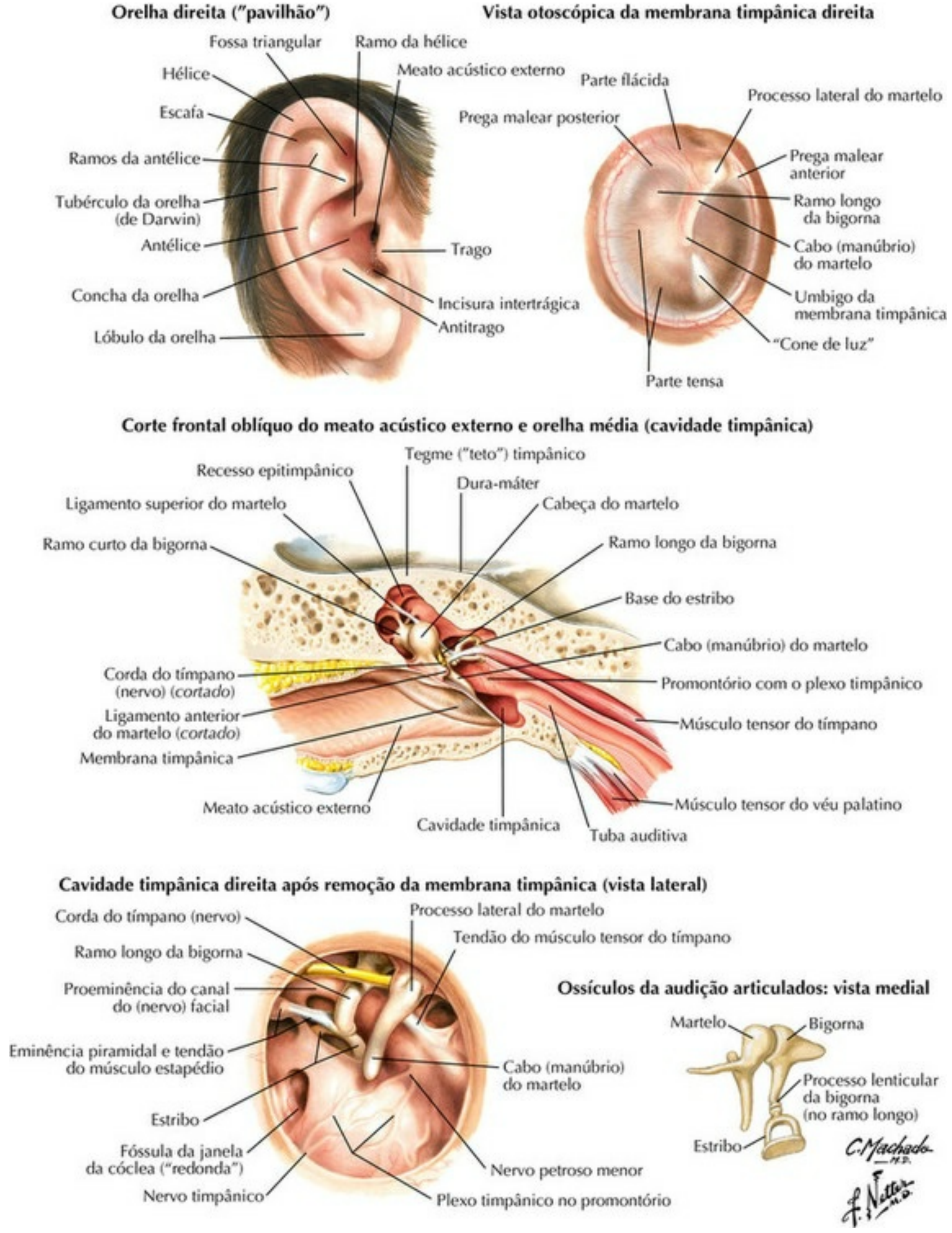

PRANCHA 95 Orelha

Orelha Média (Cavidade Timpânica)

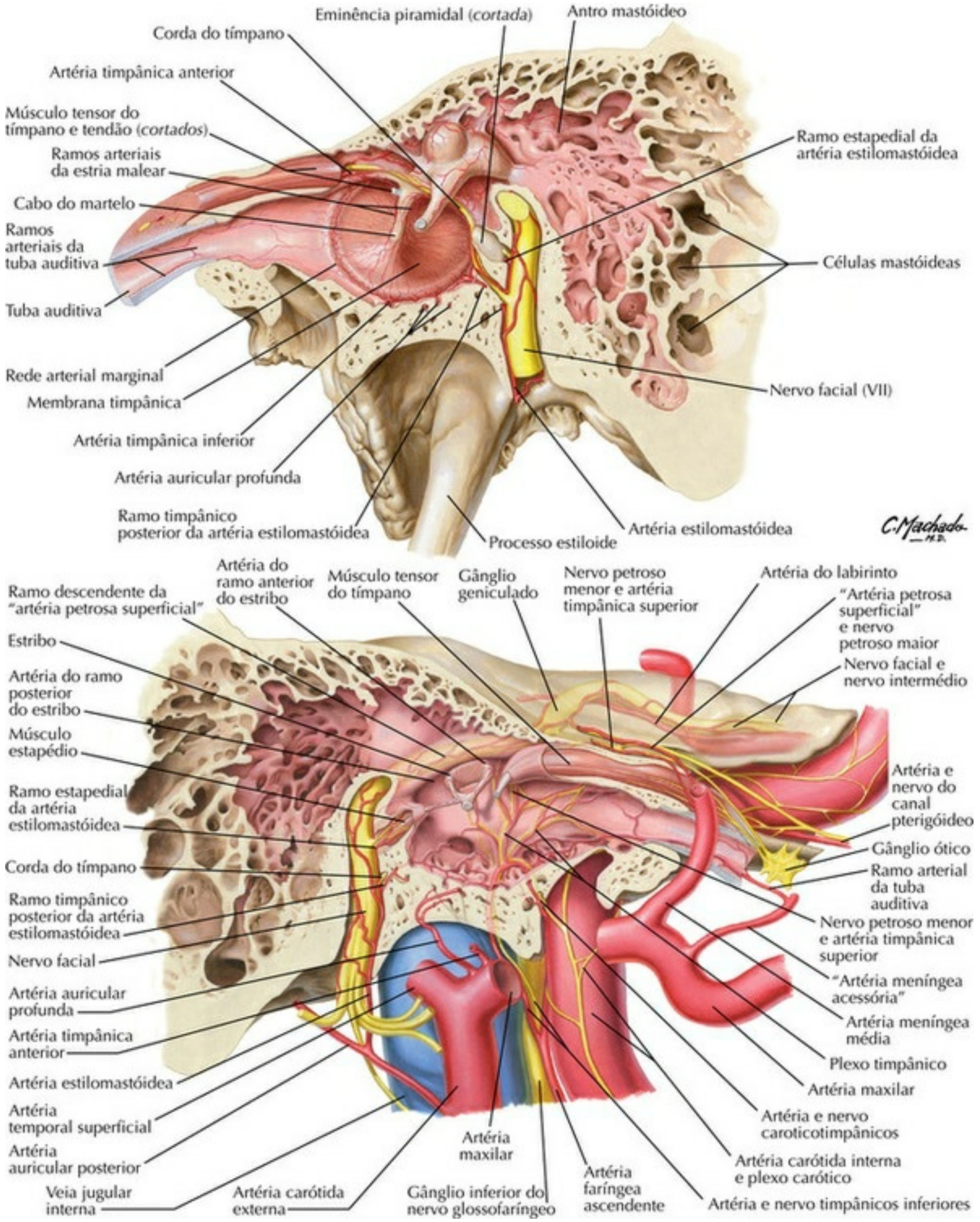

PRANCHA 96 Orelha

Veja também **Pranchas 50, 124, 136**

Labirintos Ósseo e Membranáceo

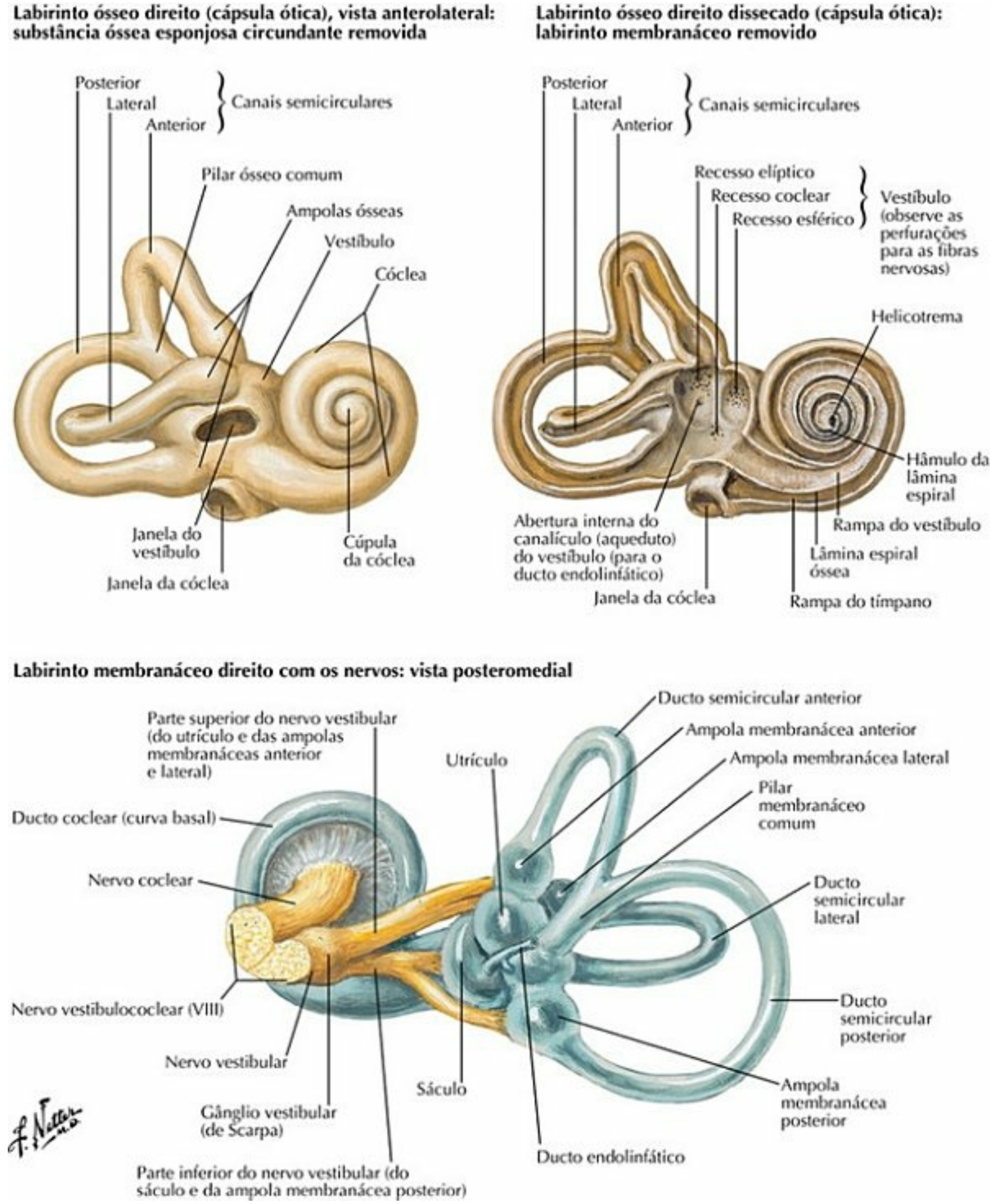

PRANCHA 97 Orelha

Veja também **Prancha 125**

Labirintos Ósseo e Membranáceo (continuação)

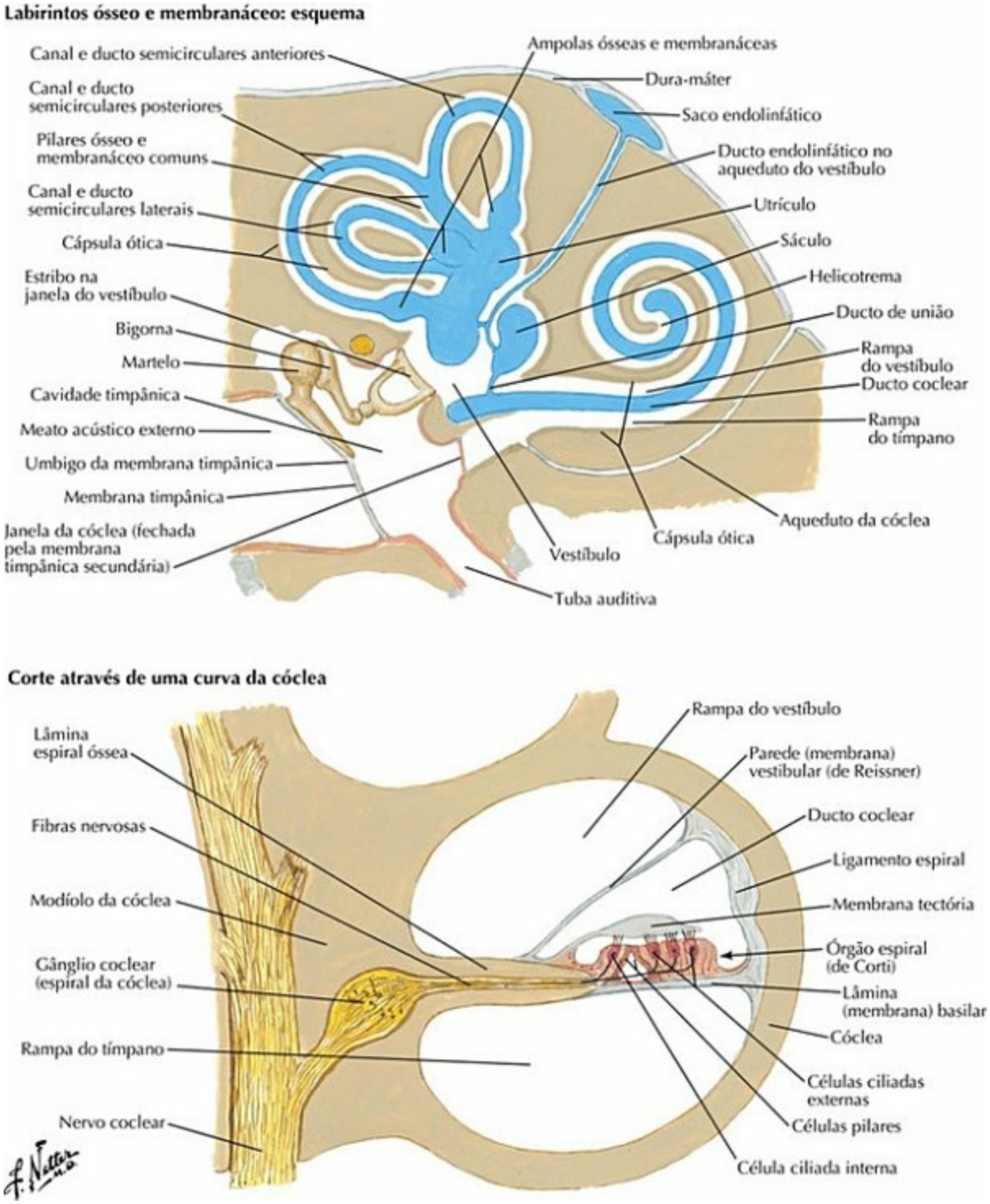

PRANCHA 98 Orelha

Orientação do Labirinto no Crânio

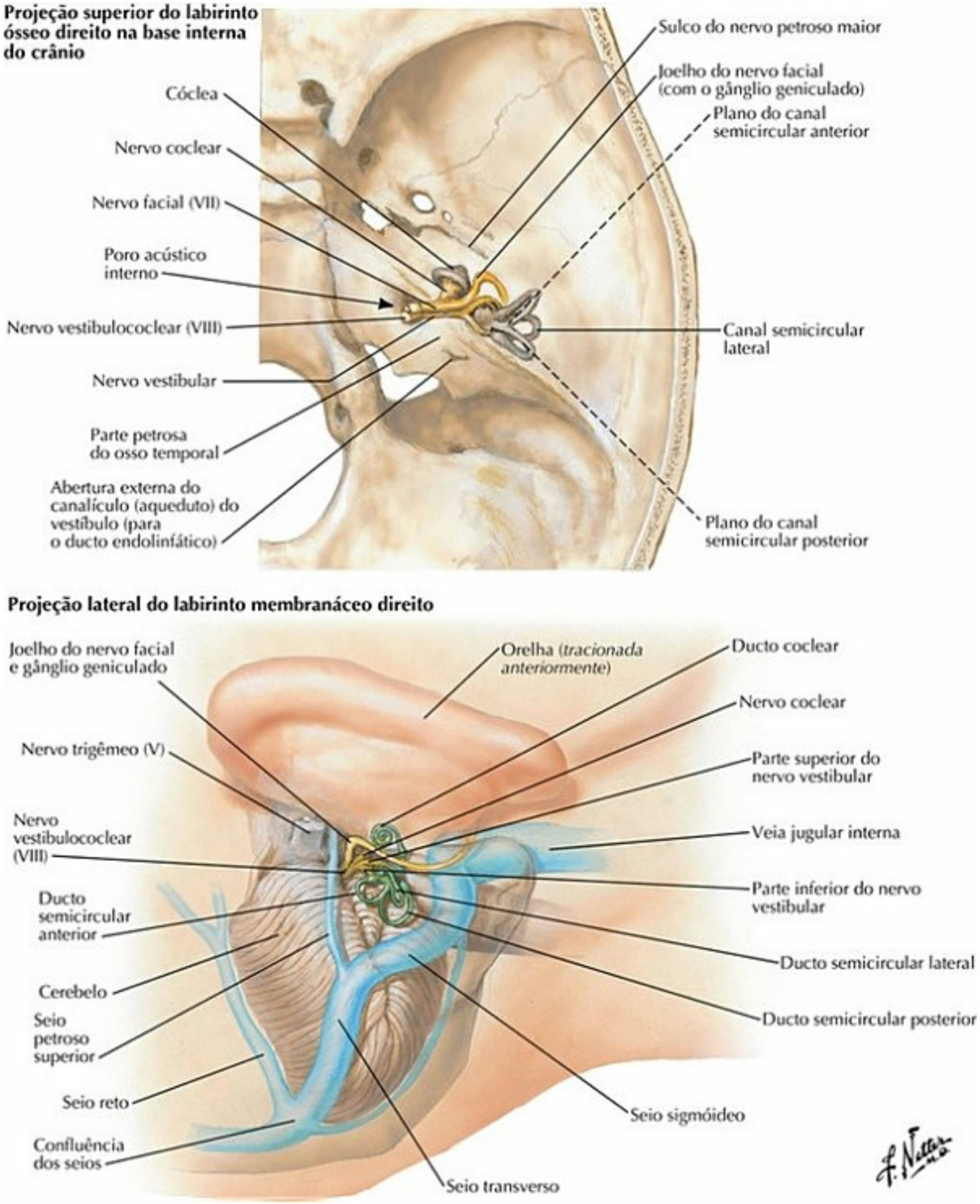

PRANCHA 99 Orelha

Tuba Auditiva

Parte cartilagínea da tuba auditiva na base externa do crânio: vista inferior

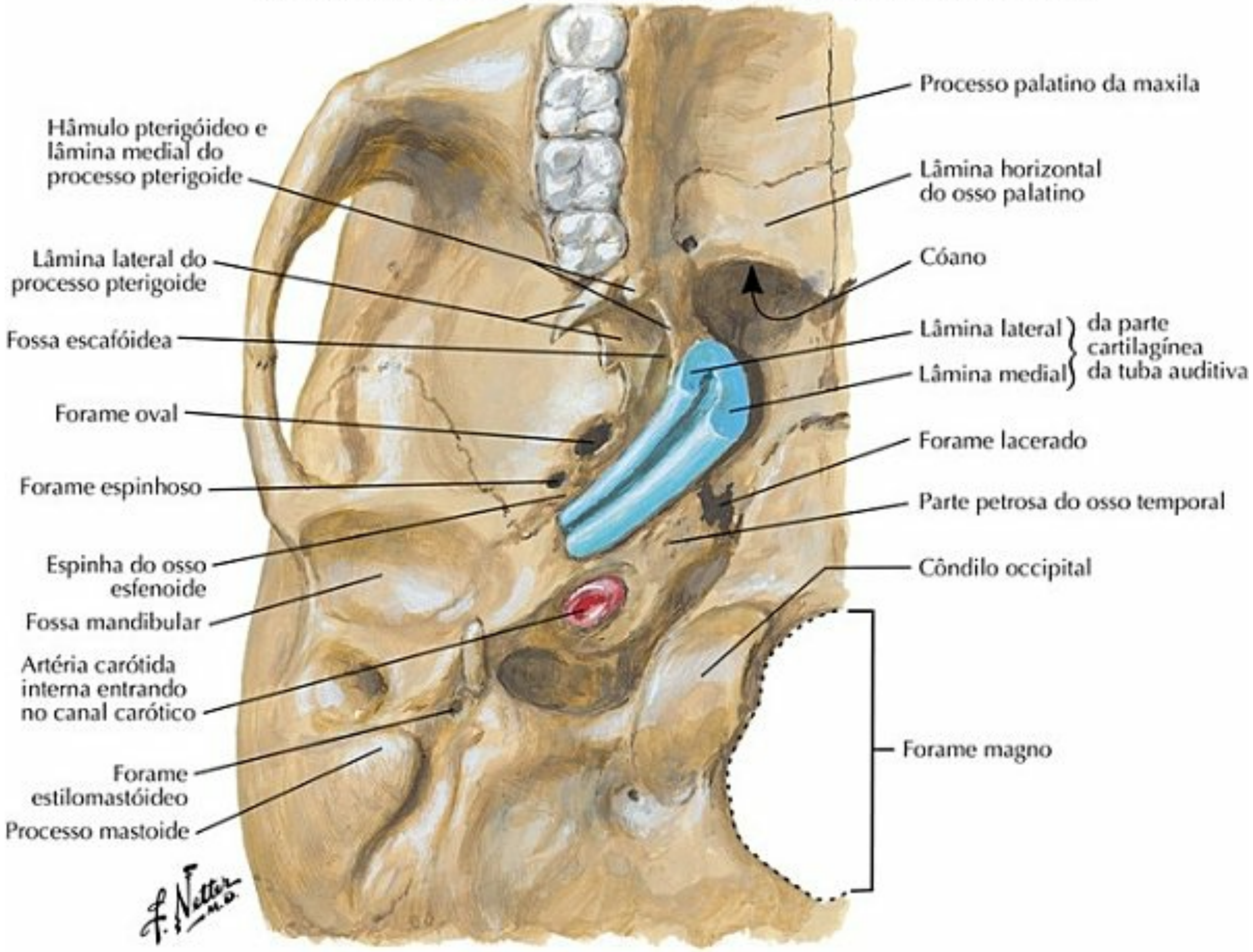

PRANCHA 100 Orelha

Veja também **Prancha 49**

Meninges e Veias Diploicas

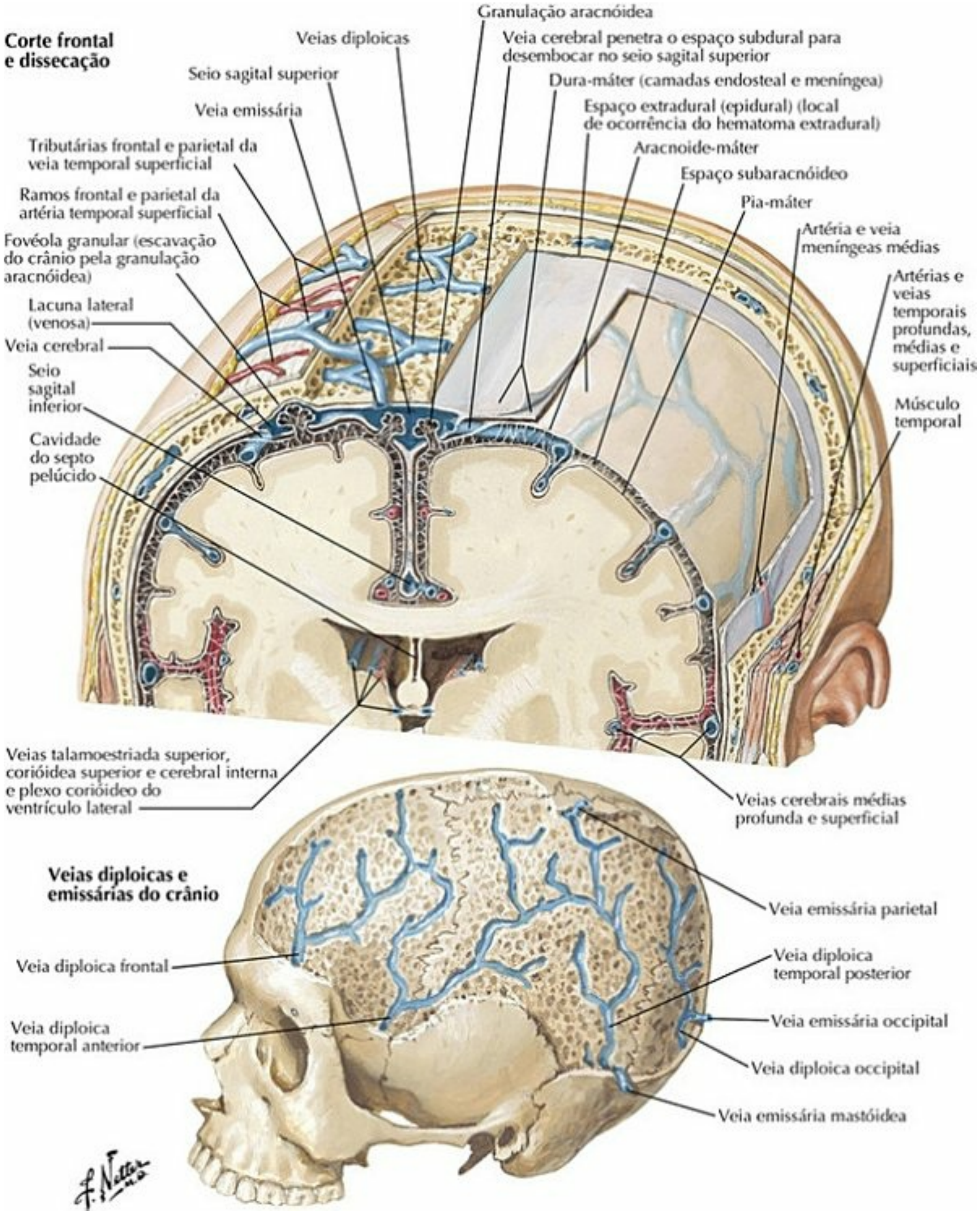

PRANCHA 101 Meninges e Encéfalo

Veja também **Prancha 3**

Artérias Meníngeas

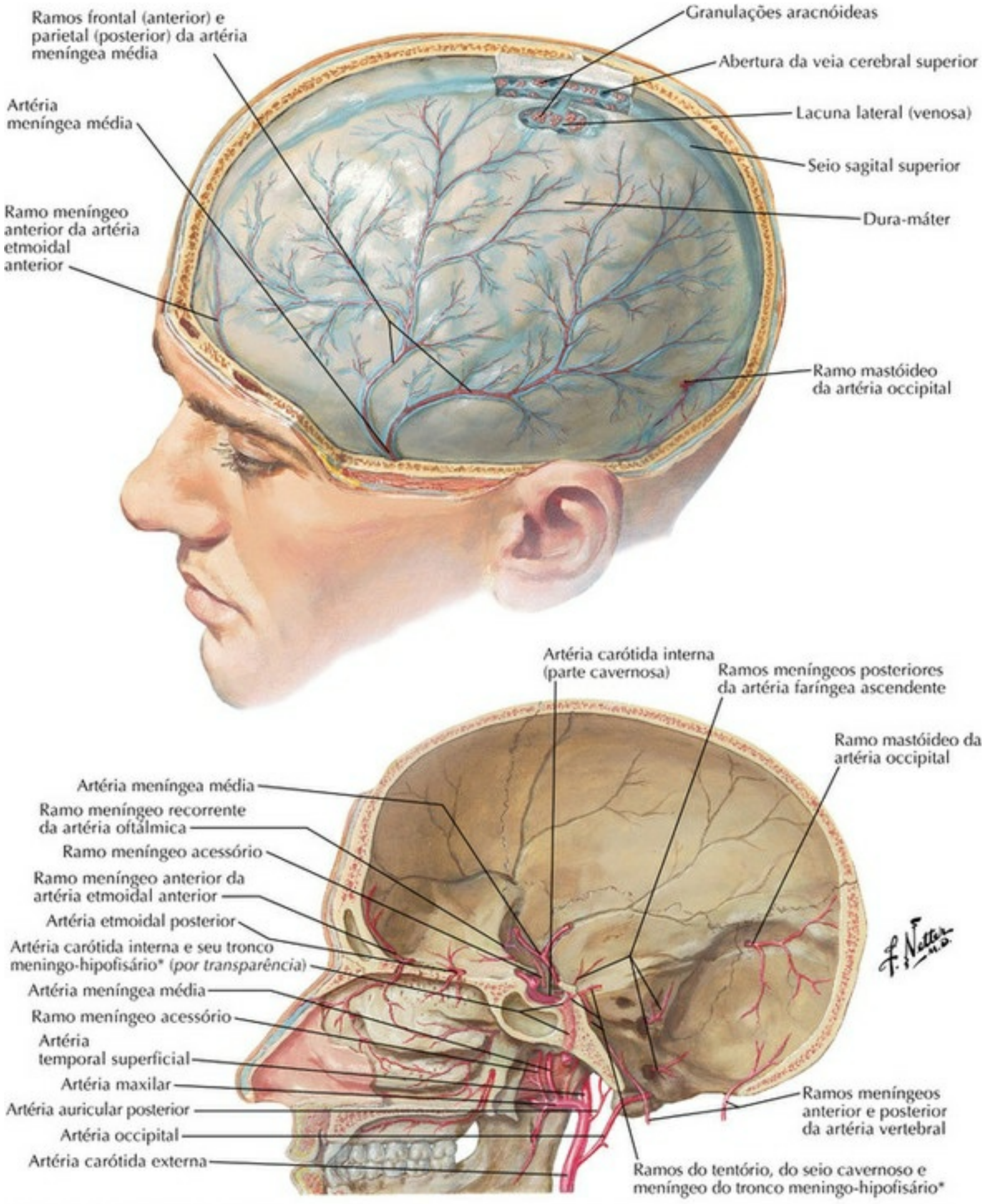

* *Nota da Revisão Científica: Variação anatômica, pois frequentemente esses ramos citados se originam diretamente da artéria carótida interna.*

PRANCHA 102 Meninges e Encéfalo

Veja também **Pranchas 9**, **51**, **137**

Meninges e Veias Cerebrais Superficiais

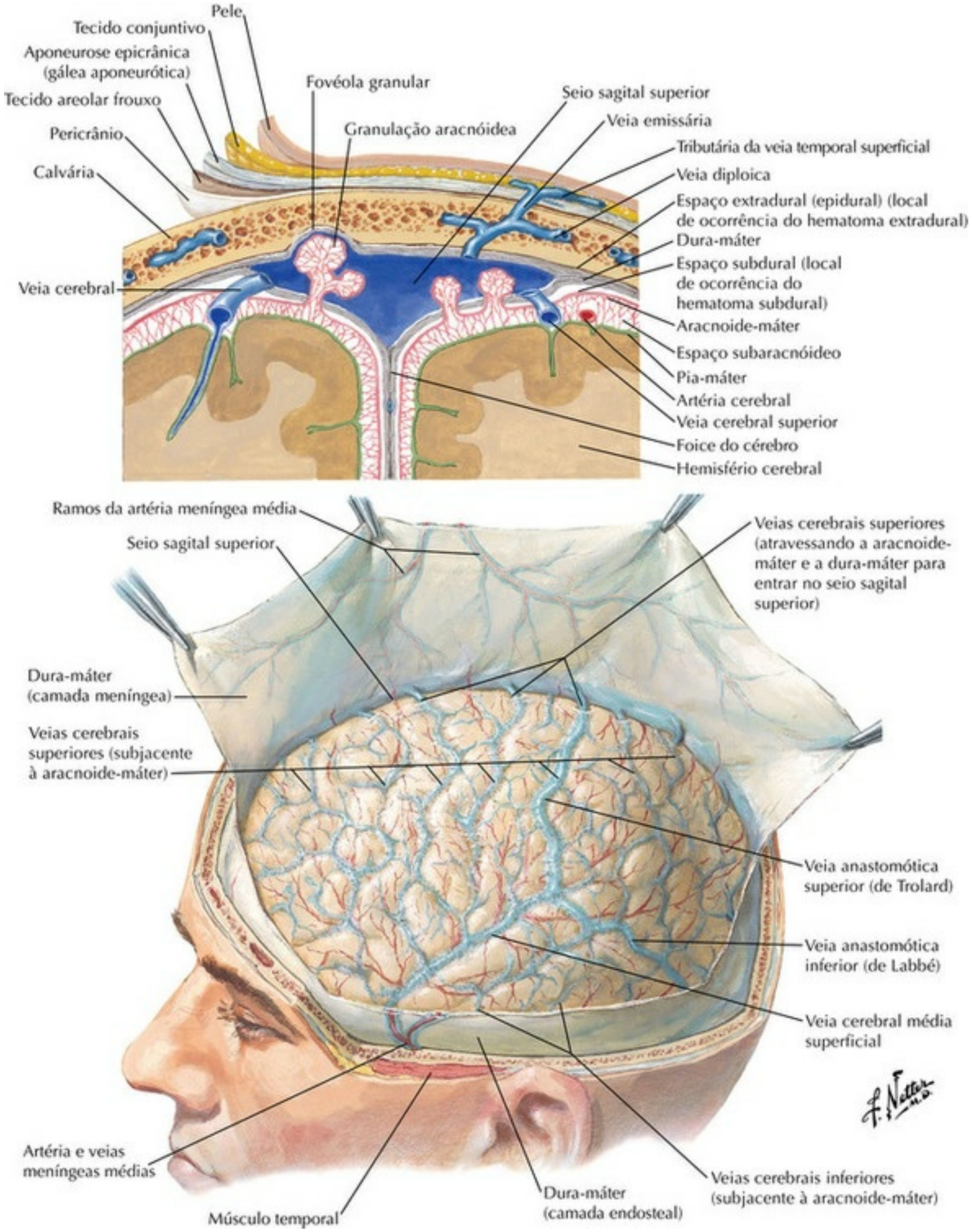

PRANCHA 103 Meninges e Encéfalo

Para as veias cerebrais profundas veja **Prancha 146**

Seios da Dura-máter (Venosos)

Corte sagital

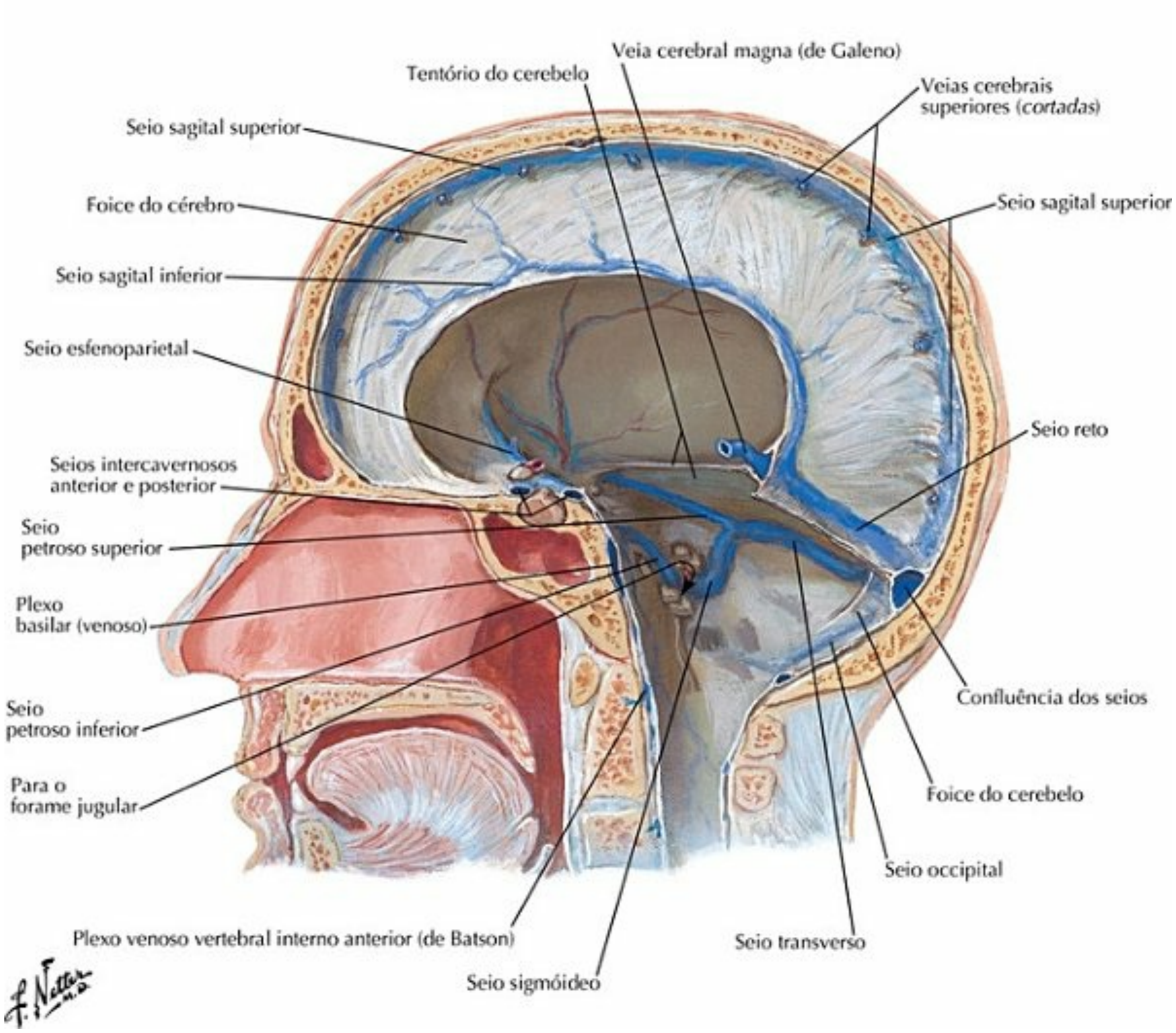

PRANCHA 104 Meninges e Encéfalo

Seios da Dura-máter (Venosos) (continuação)

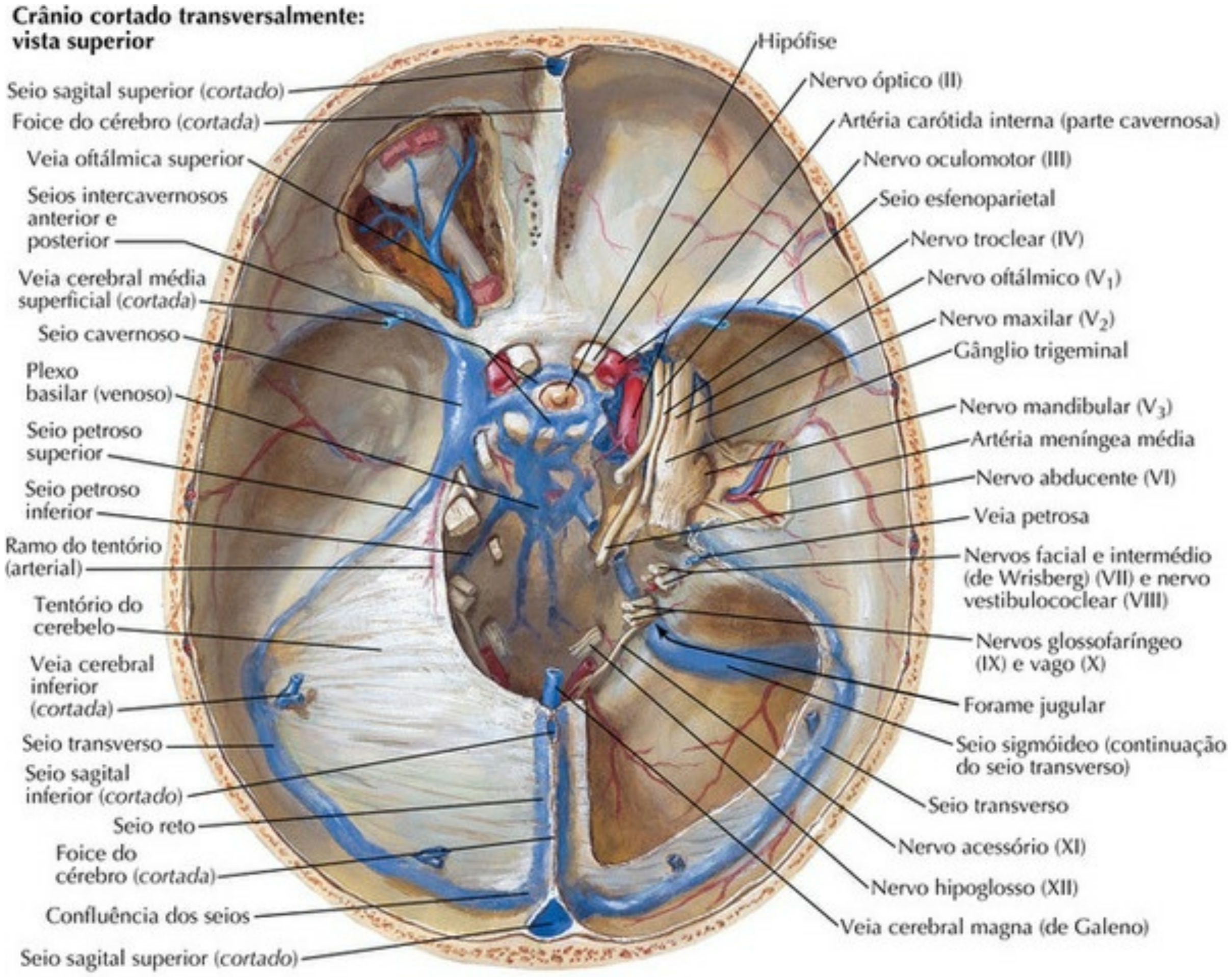

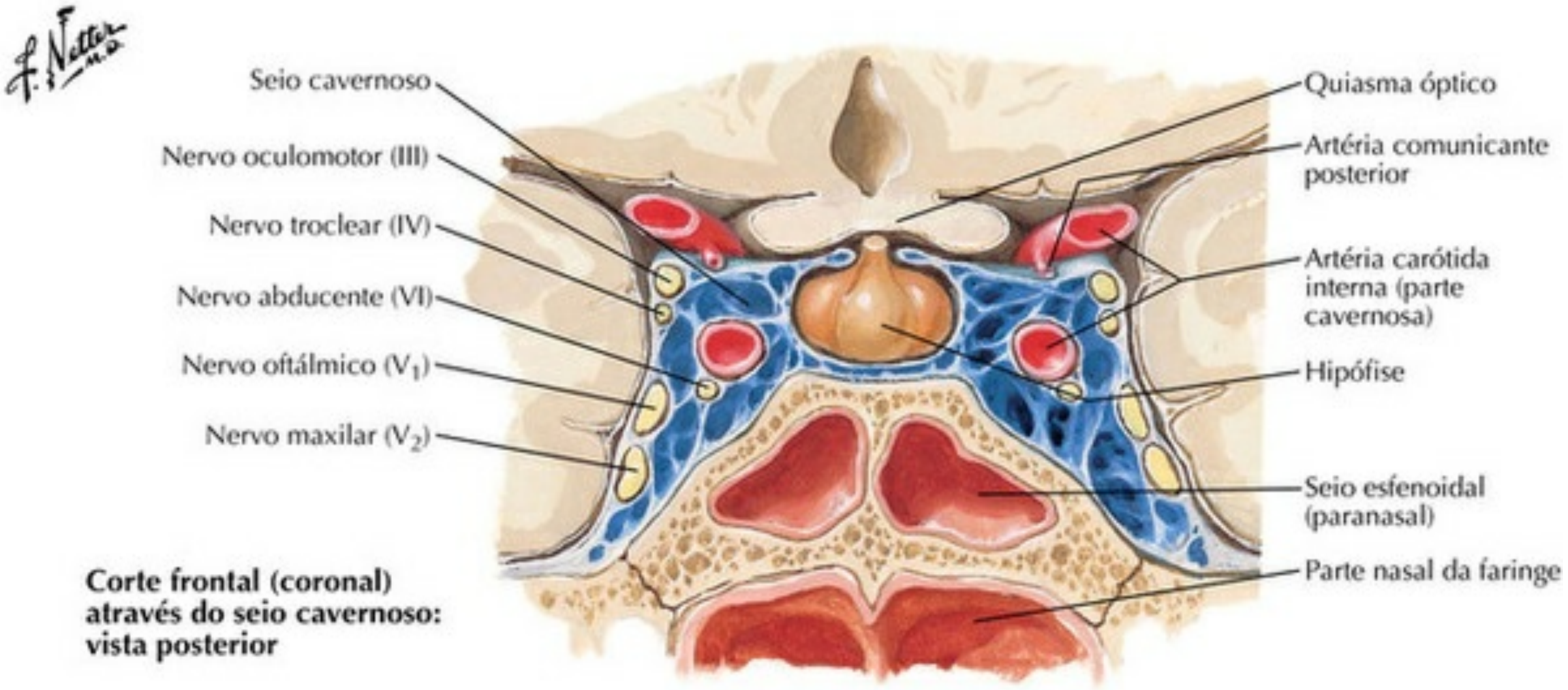

PRANCHA 105 Meninges e Encéfalo

Veja também **Prancha 87**

Cérebro: Vistas Laterais

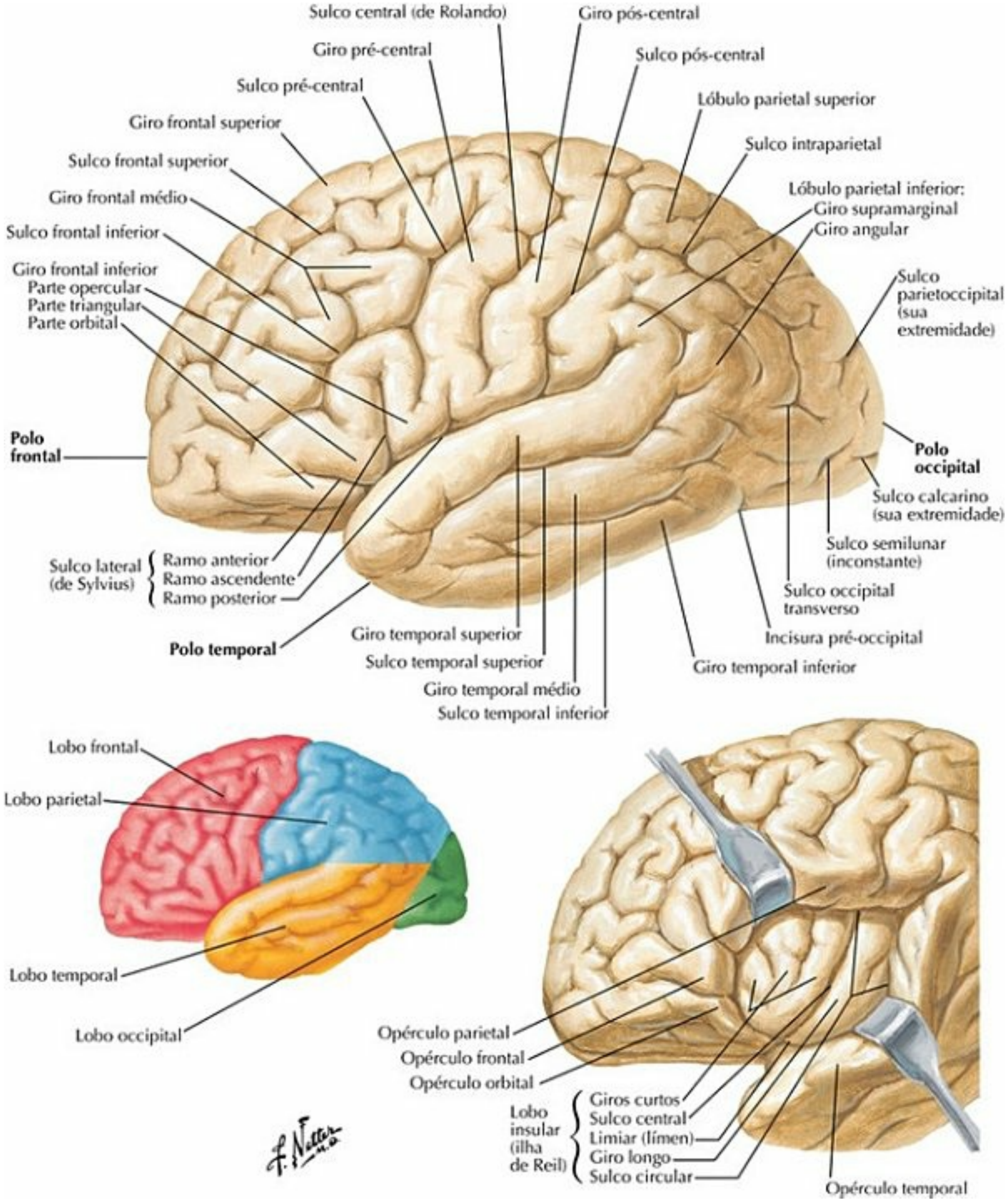

PRANCHA 106 Meninges e Encéfalo

Cérebro: Vistas Mediais

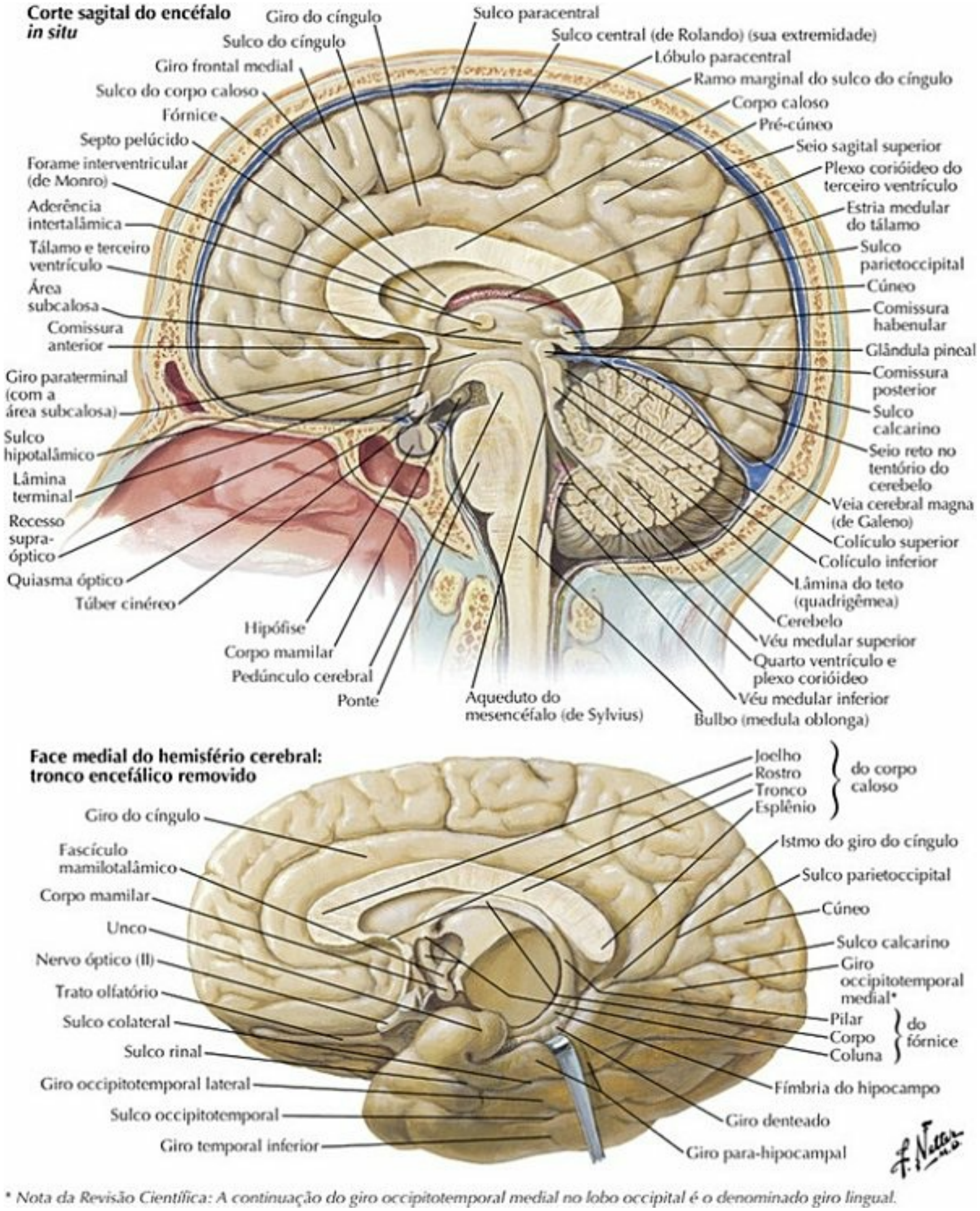

PRANCHA 107 Meninges e Encéfalo

Veja também **Prancha 148**

Cérebro: Vista Inferior

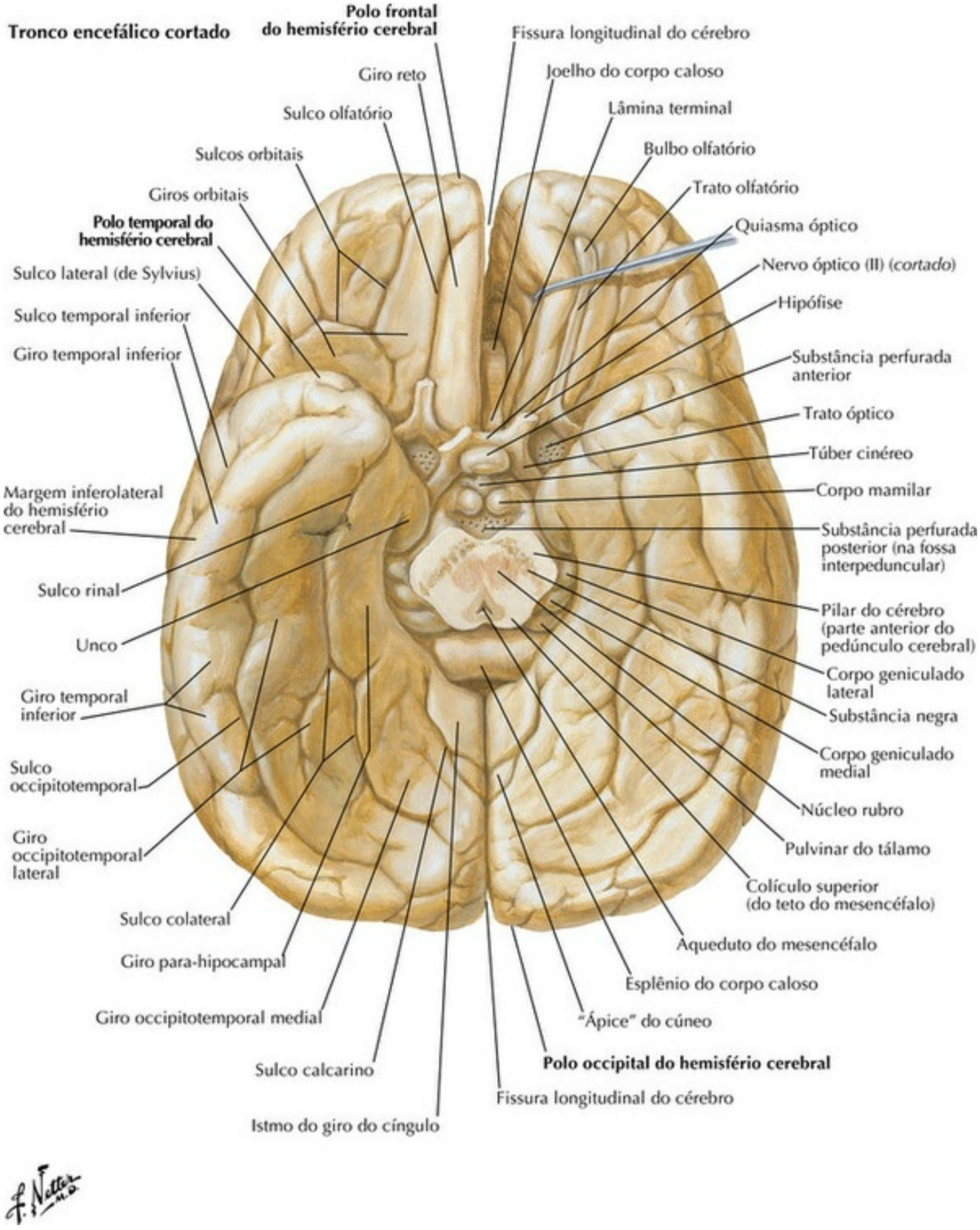

PRANCHA 108 Meninges e Encéfalo

Veja também **Prancha 148**

Ventrículos Encefálicos

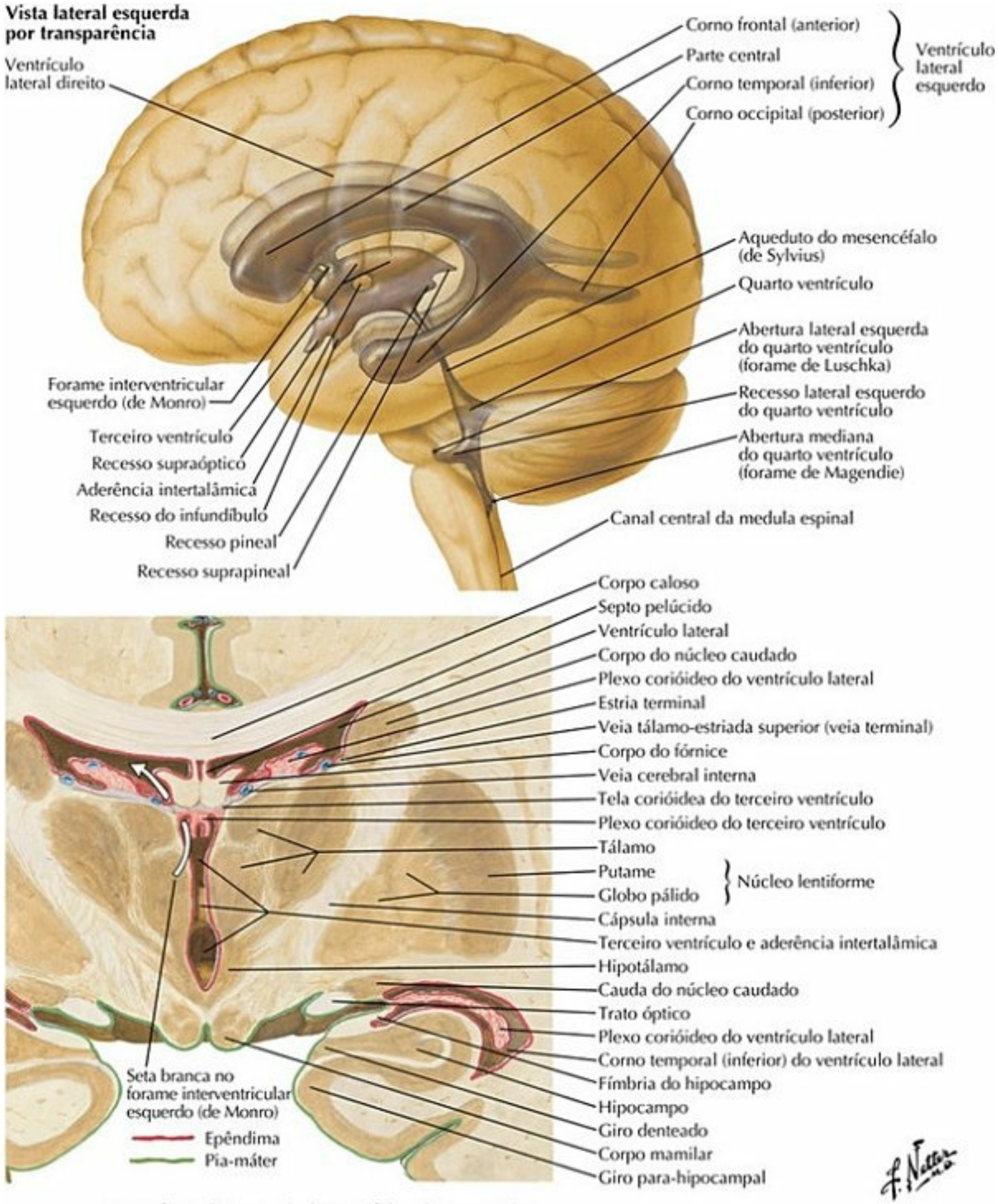

Corte frontal (coronal) do encéfalo: vista posterior

PRANCHA 109 Meninges e Encéfalo

Circulação do Líquido Cerebrospinal

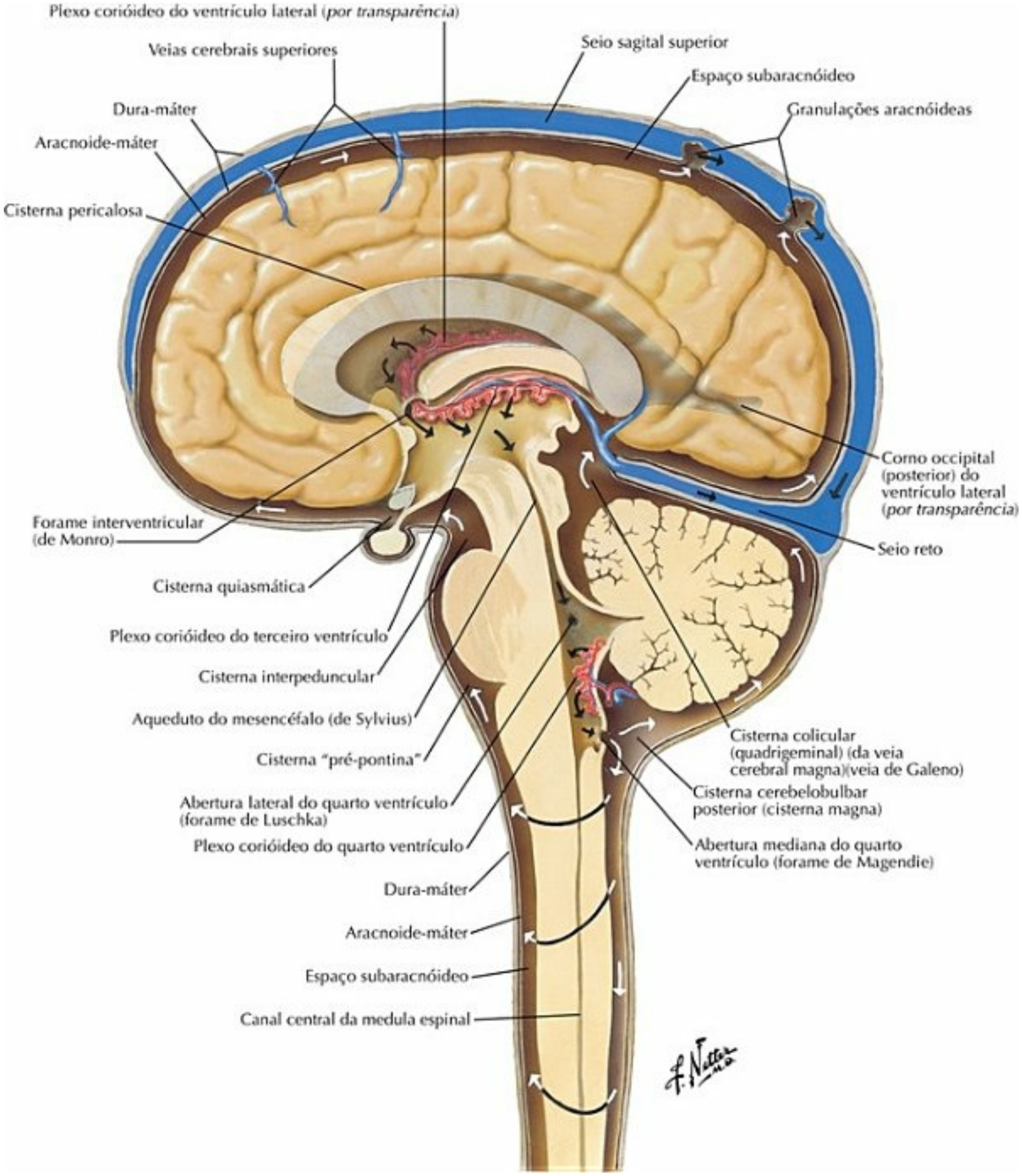

PRANCHA 110 Meninges e Encéfalo

Veja também **Pranchas 109, 147**

Núcleos da Base

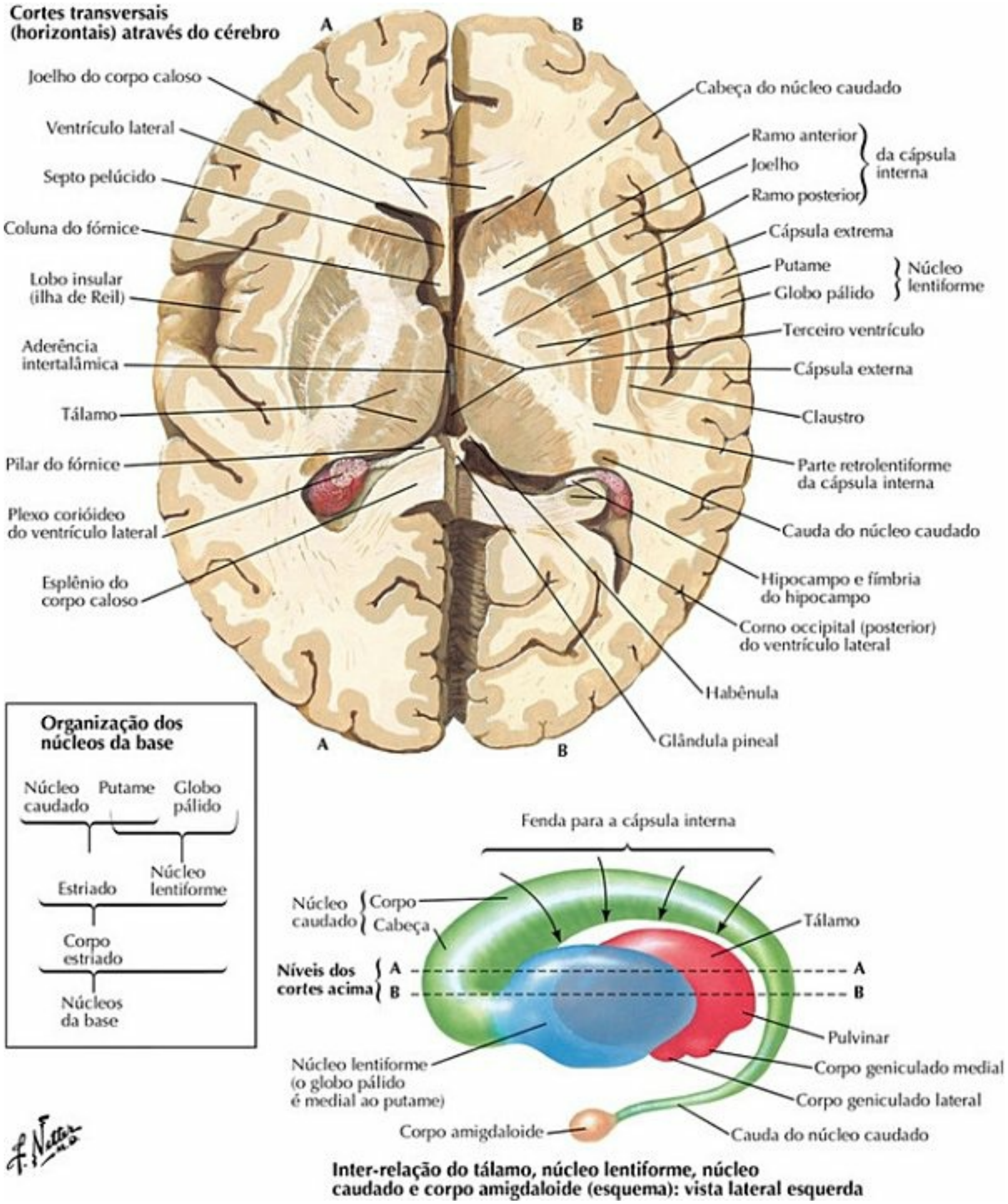

PRANCHA 111 Meninges e Encéfalo

Tálamo

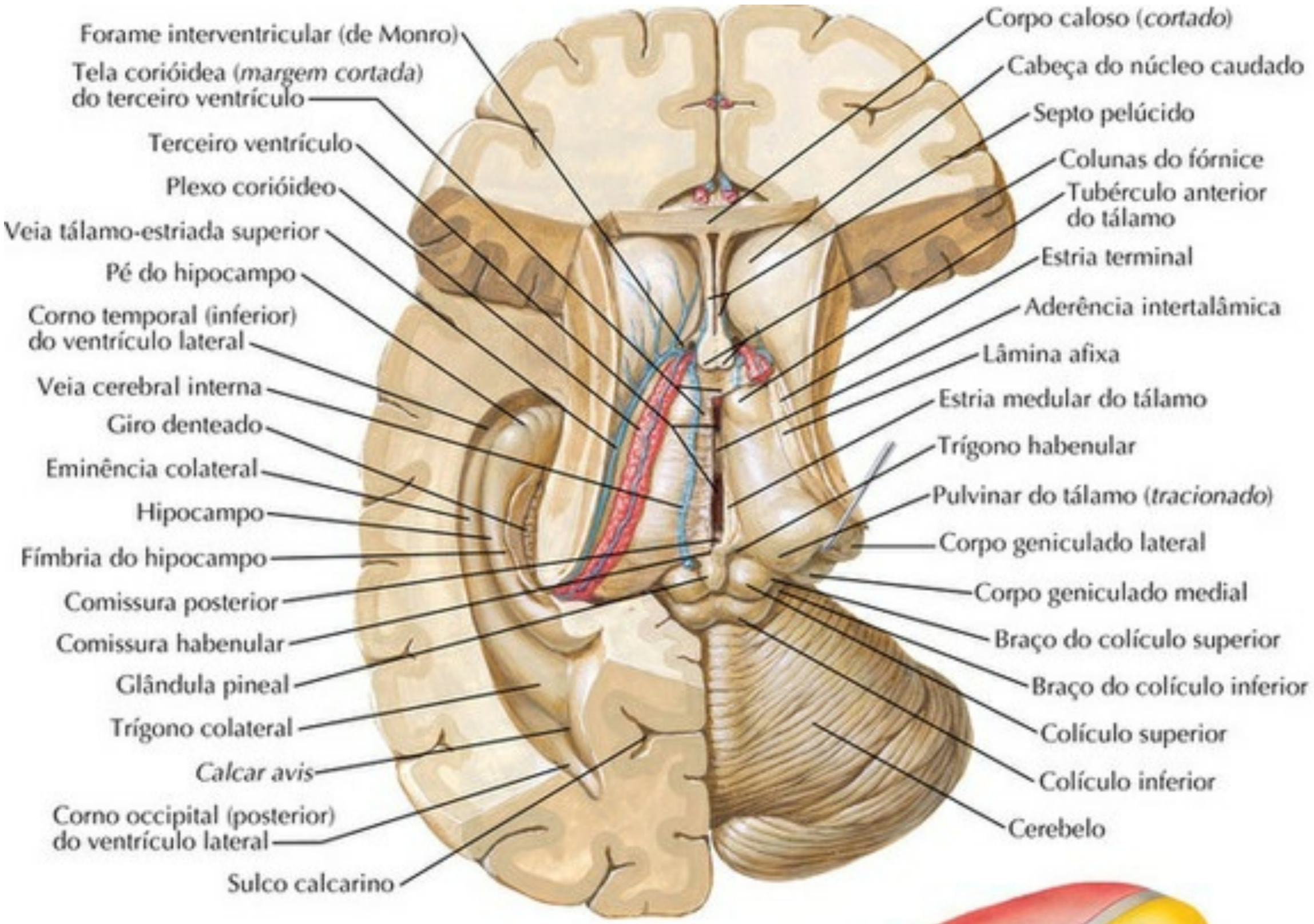

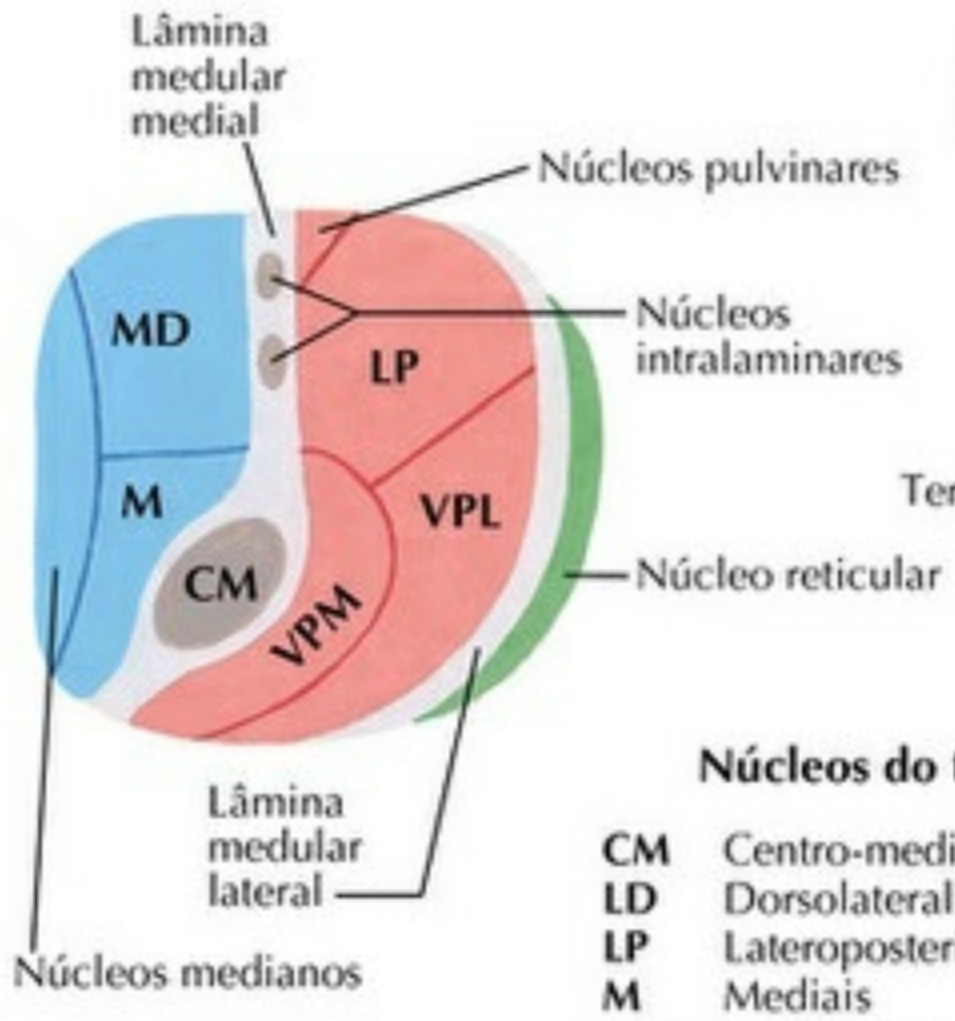

Corte esquemático através do tálamo
(no nível da linha tracejada na figura à direita)

Núcleos do tálamo

CM	Centro-mediano
LD	Dorsolateral
LP	Lateroposterior
M	Mediais
MD	Medial dorsal
VA	Ventral anterior
VI	Ventral intermédio
VL	Ventrais laterais
VP	Ventrais posteriores
VPL	Ventral posterolateral
VPM	Ventral posteromedial

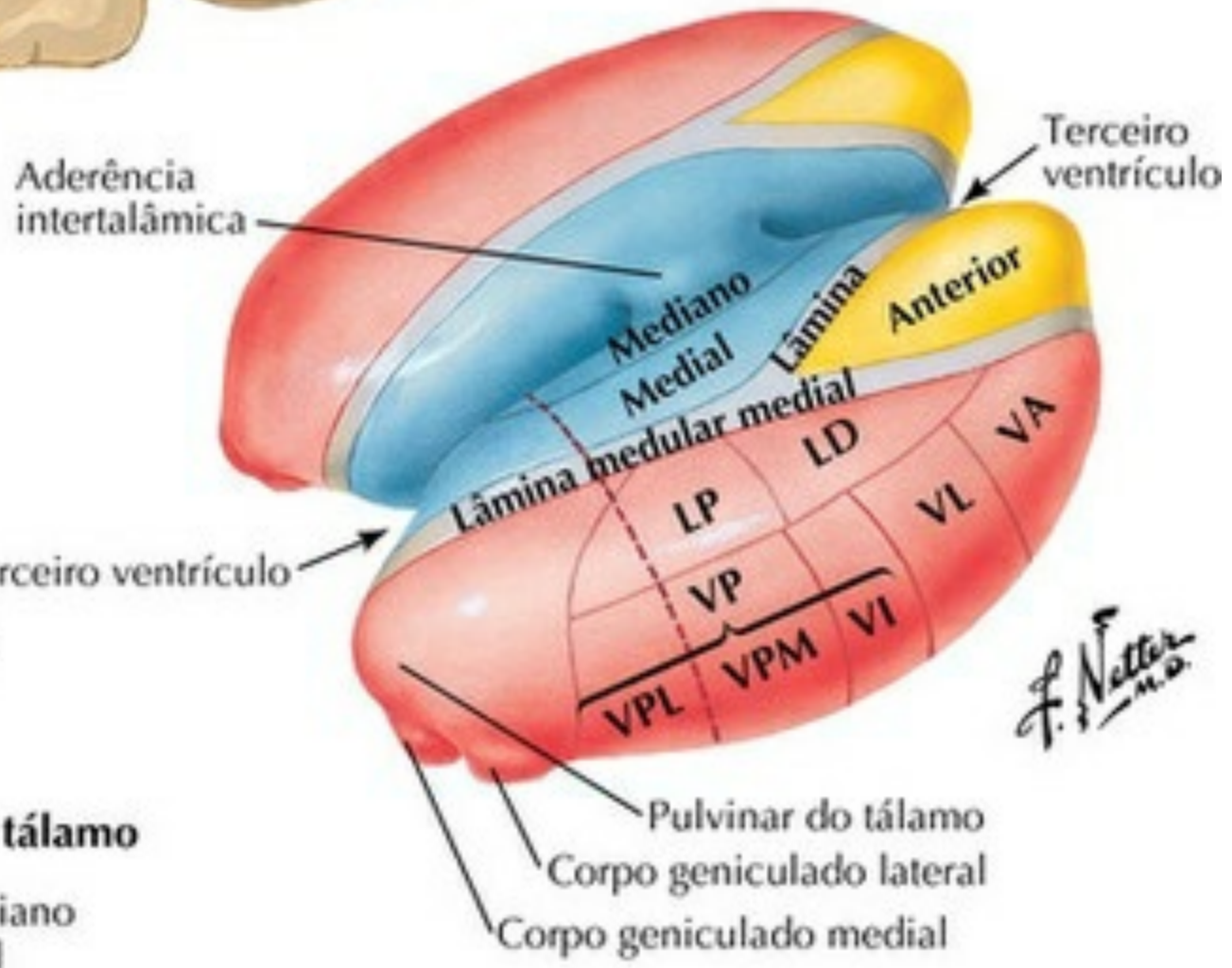

Representação esquemática do tálamo
(lâmina medular lateral e núcleo reticular removidos)

Núcleos laterais
Núcleos mediais
Núcleos anteriores

Hipocampo e Fórnice

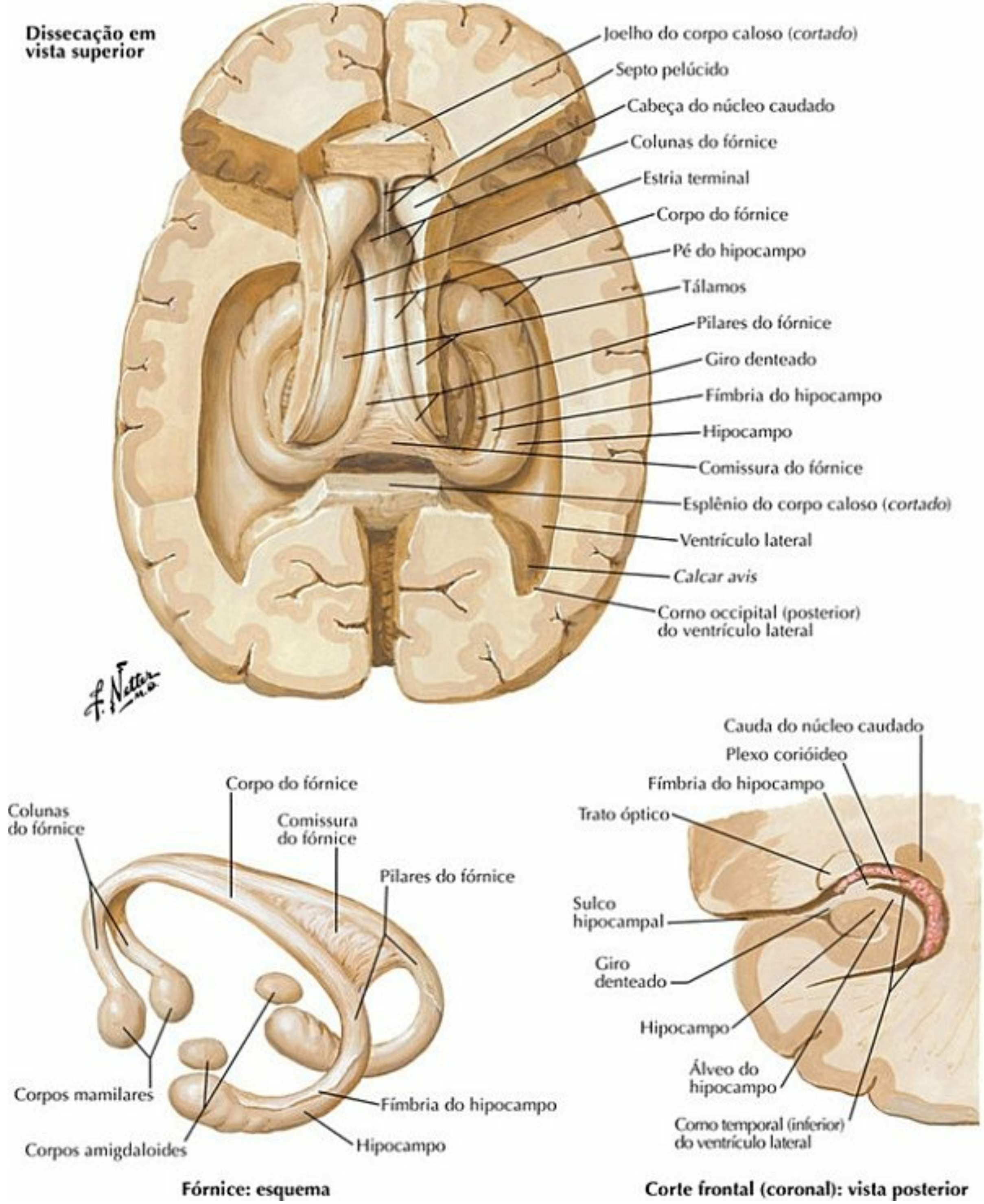

PRANCHA 113 Meninges e Encéfalo

Cerebelo

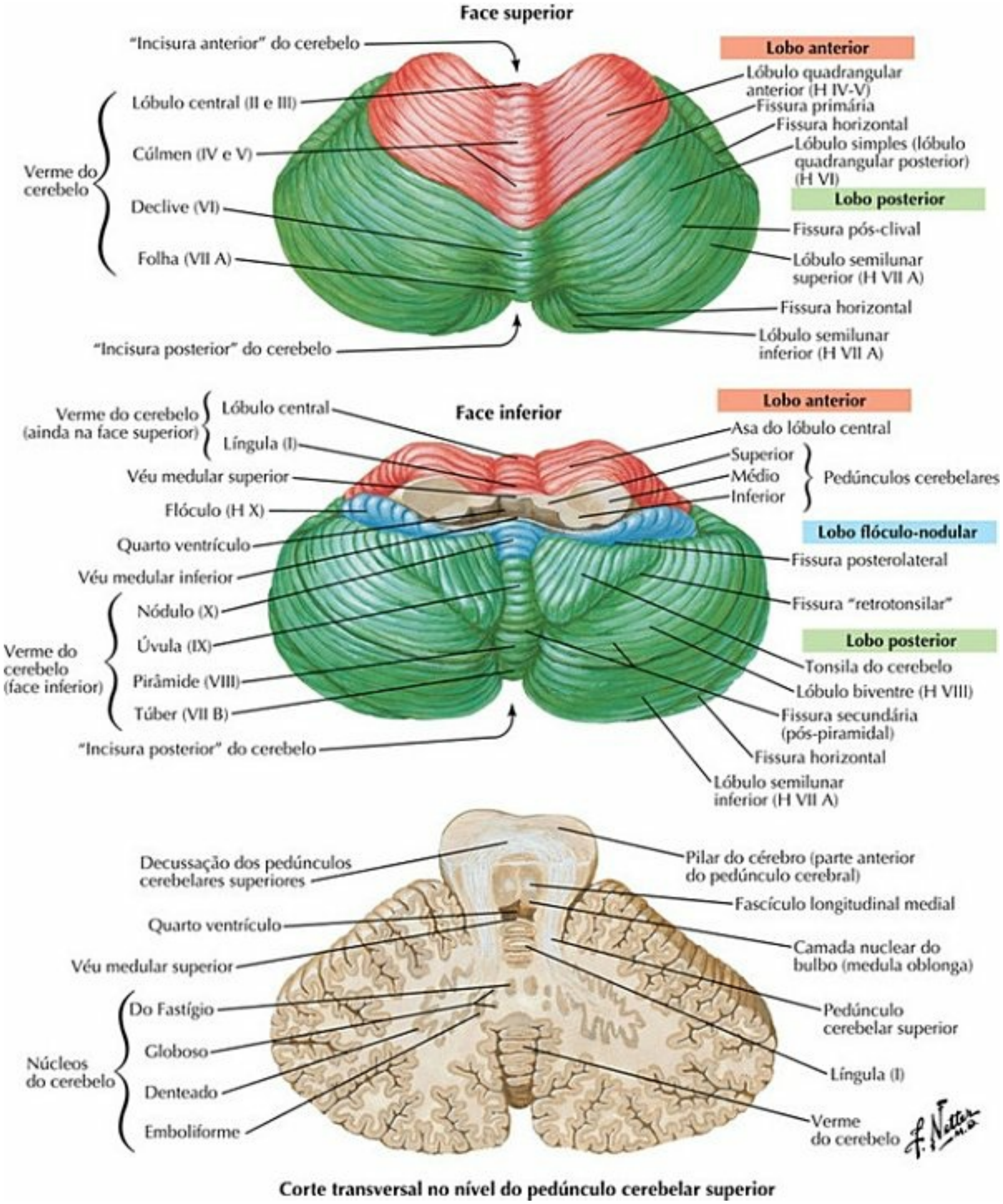

PRANCHA 114 Meninges e Encéfalo

Veja também **Prancha 116**

Tronco Encefálico

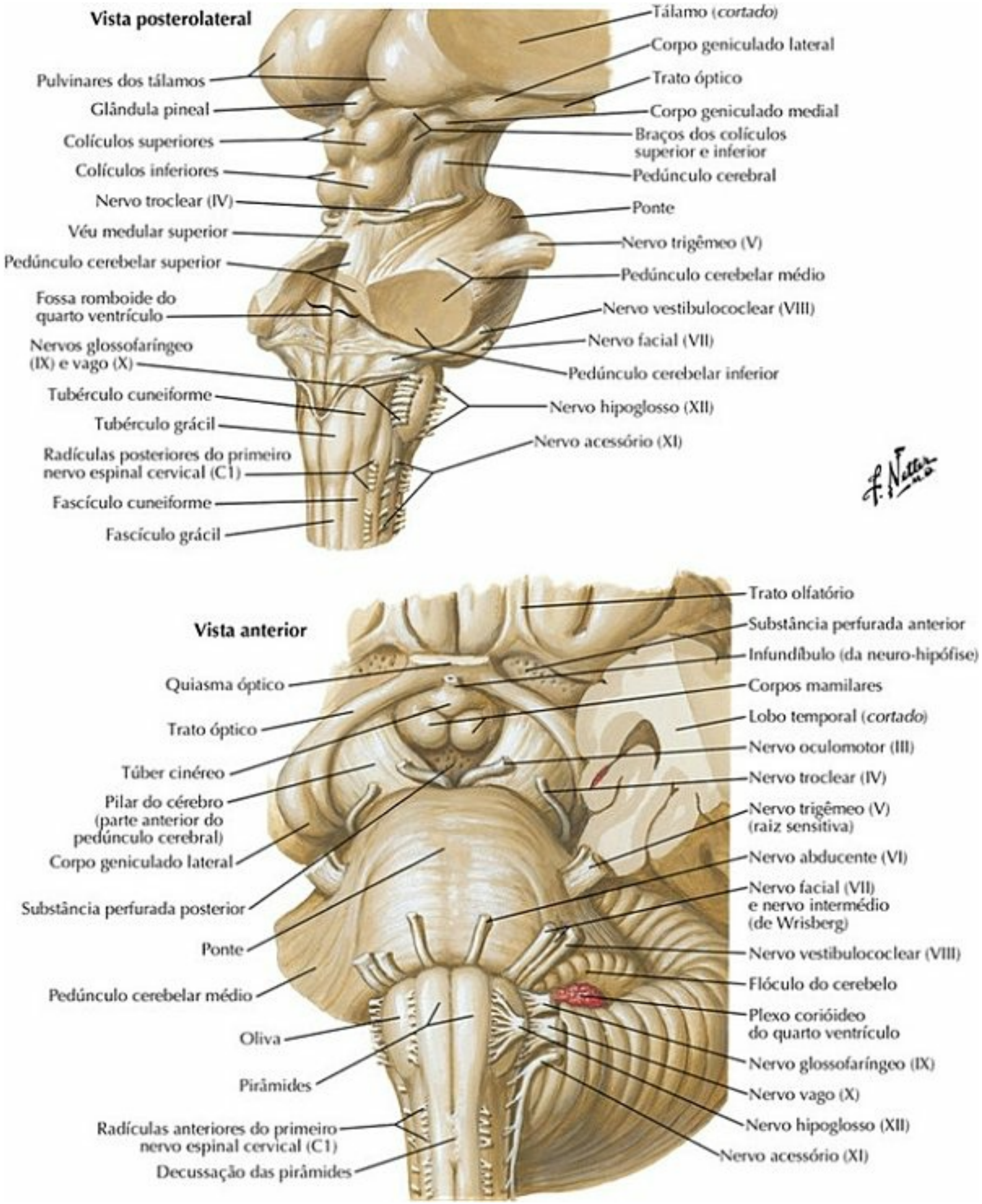

PRANCHA 115 Meninges e Encéfalo

Quarto Ventrículo e Cerebelo

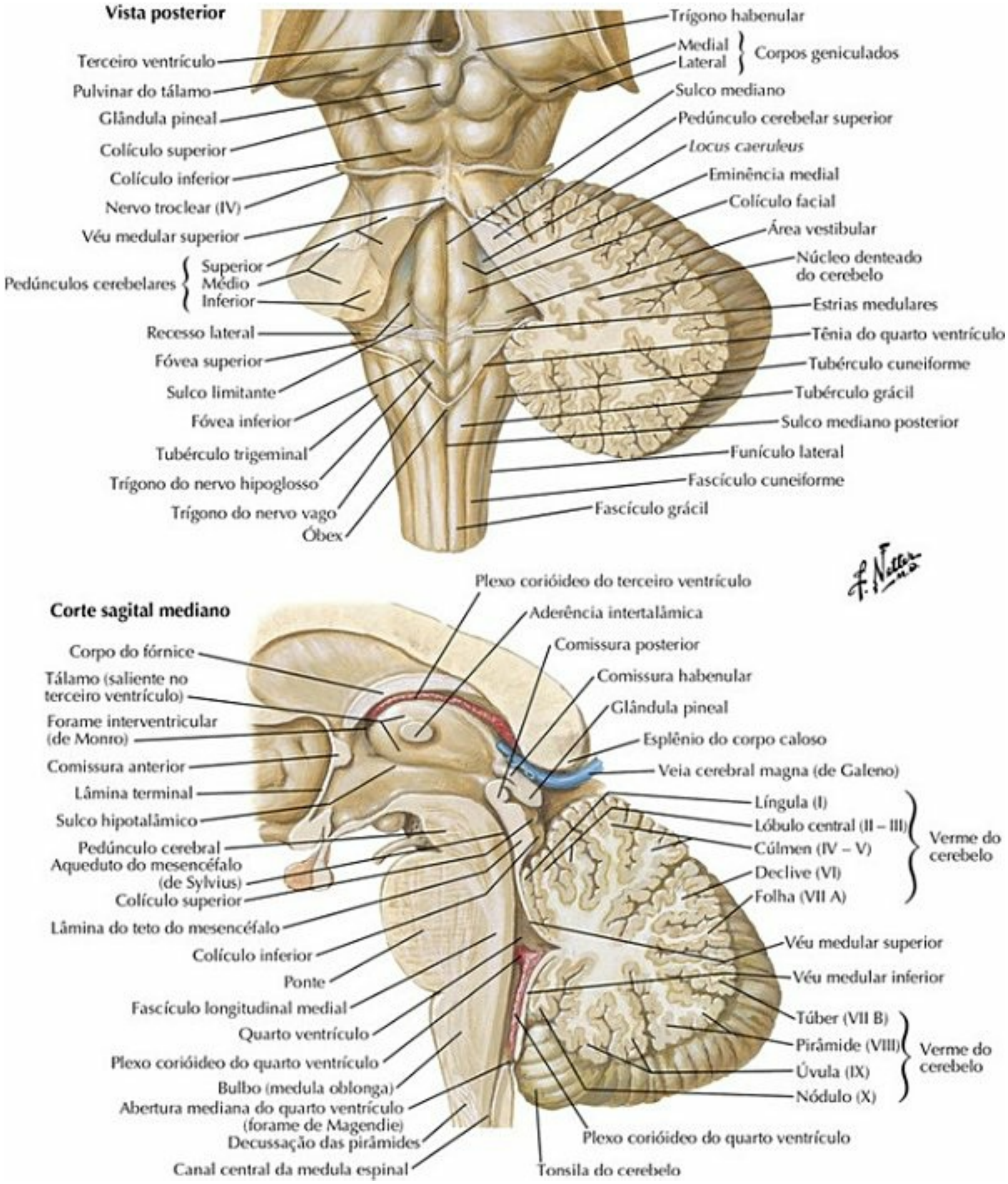

PRANCHA 116 Meninges e Encéfalo

Veja também **Prancha 114**

Núcleos dos Nervos Cranianos no Tronco Encefálico: Esquema

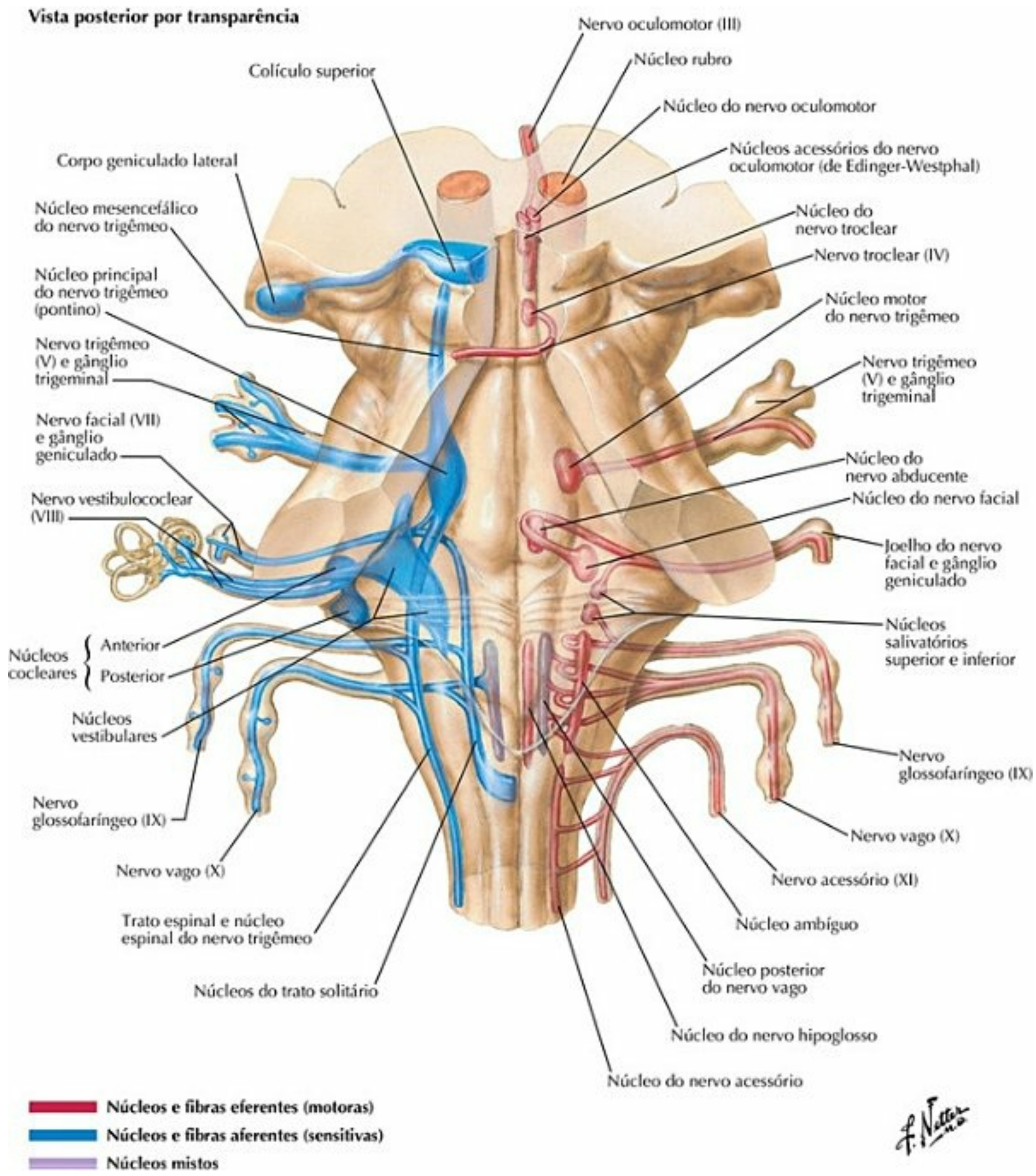

PRANCHA 117 Nervos Cranianos e Espinais Cervicais

Núcleos dos Nervos Cranianos no Tronco Encefálico: Esquema (continuação)

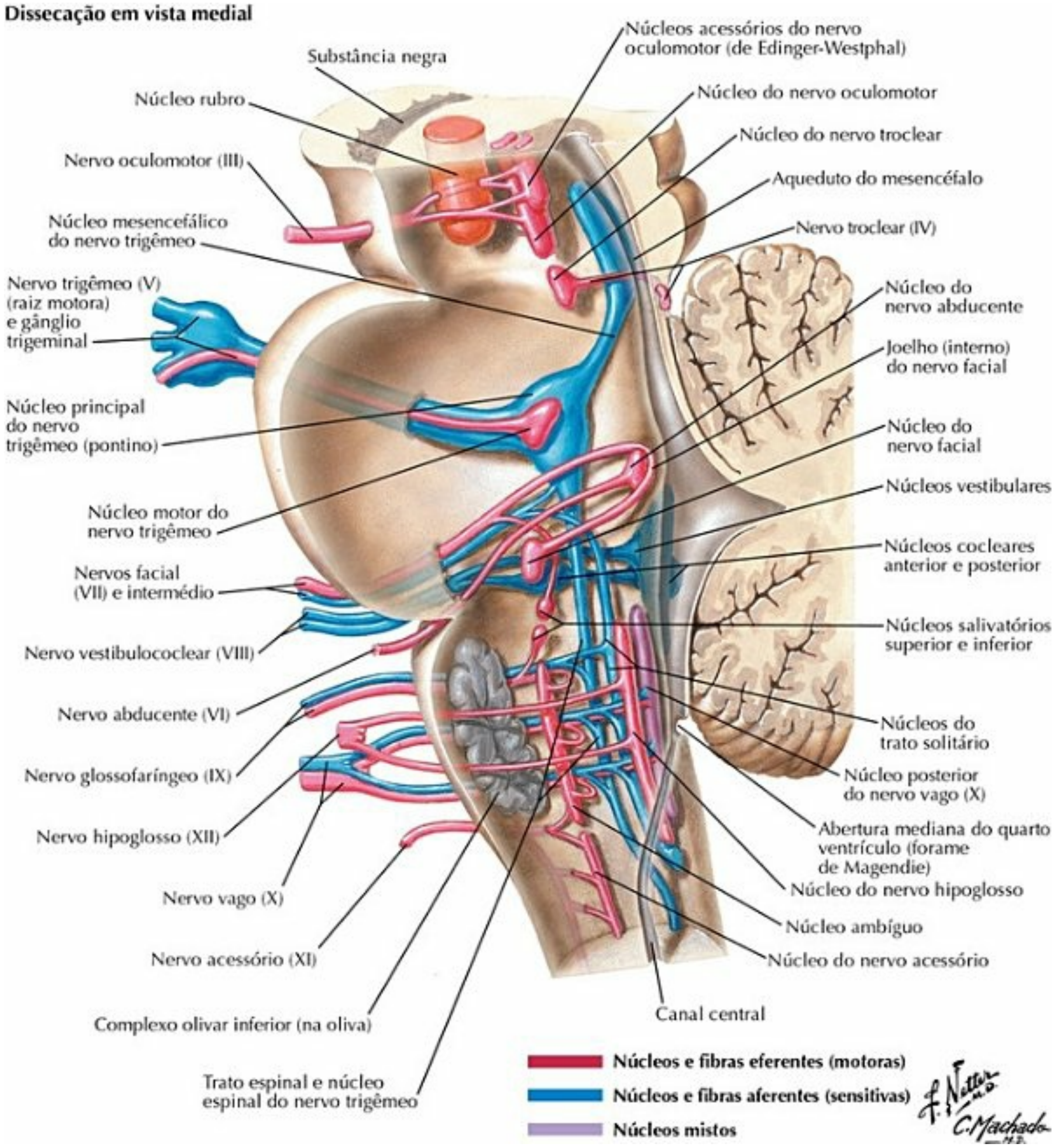

PRANCHA 118 Nervos Cranianos e Espinais Cervicais

Nervos Cranianos (Distribuição Motora e Sensitiva): Esquema

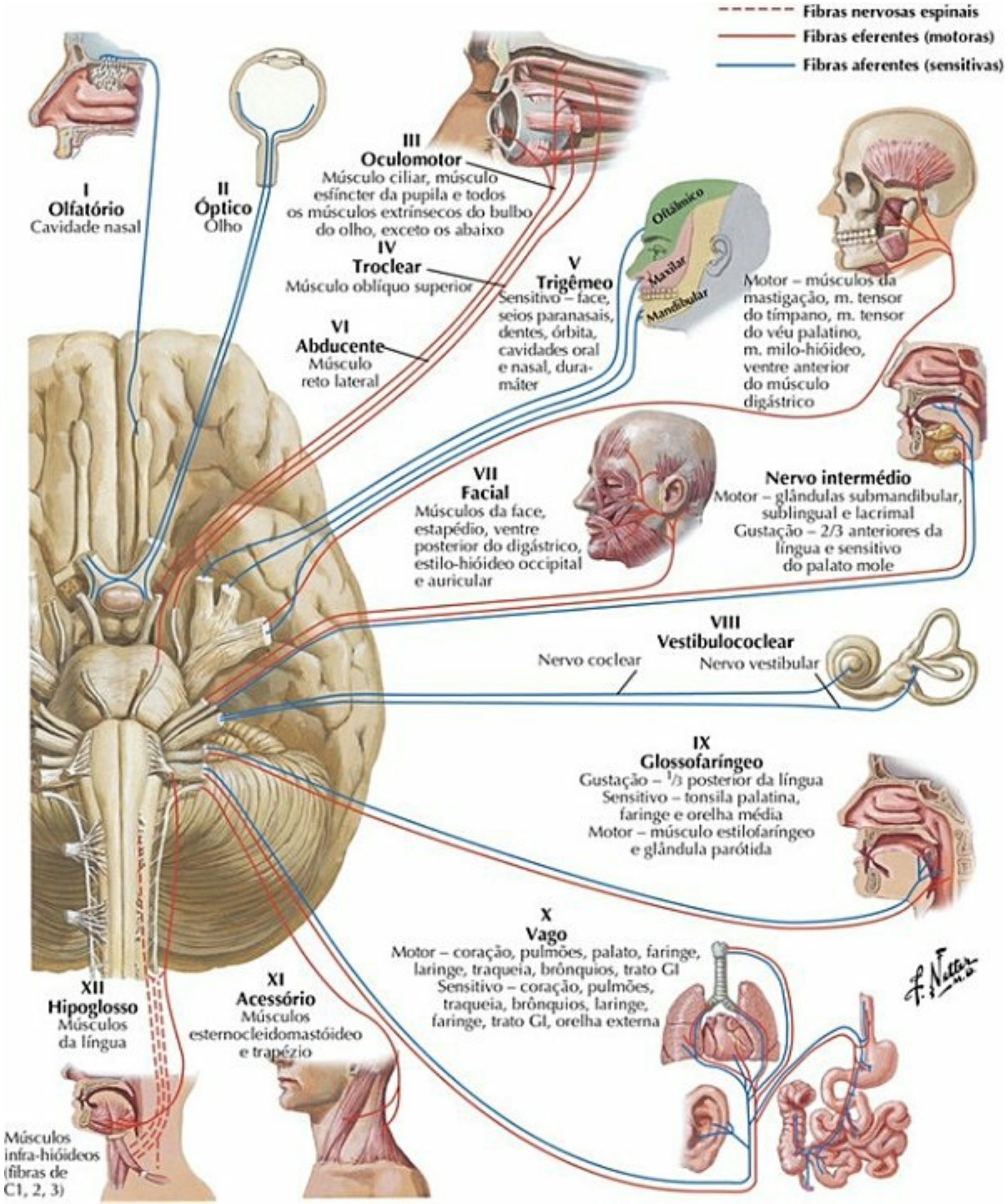

PRANCHA 119 Nervos Cranianos e Espinais Cervicais

Nervo Olfatório (I): Esquema

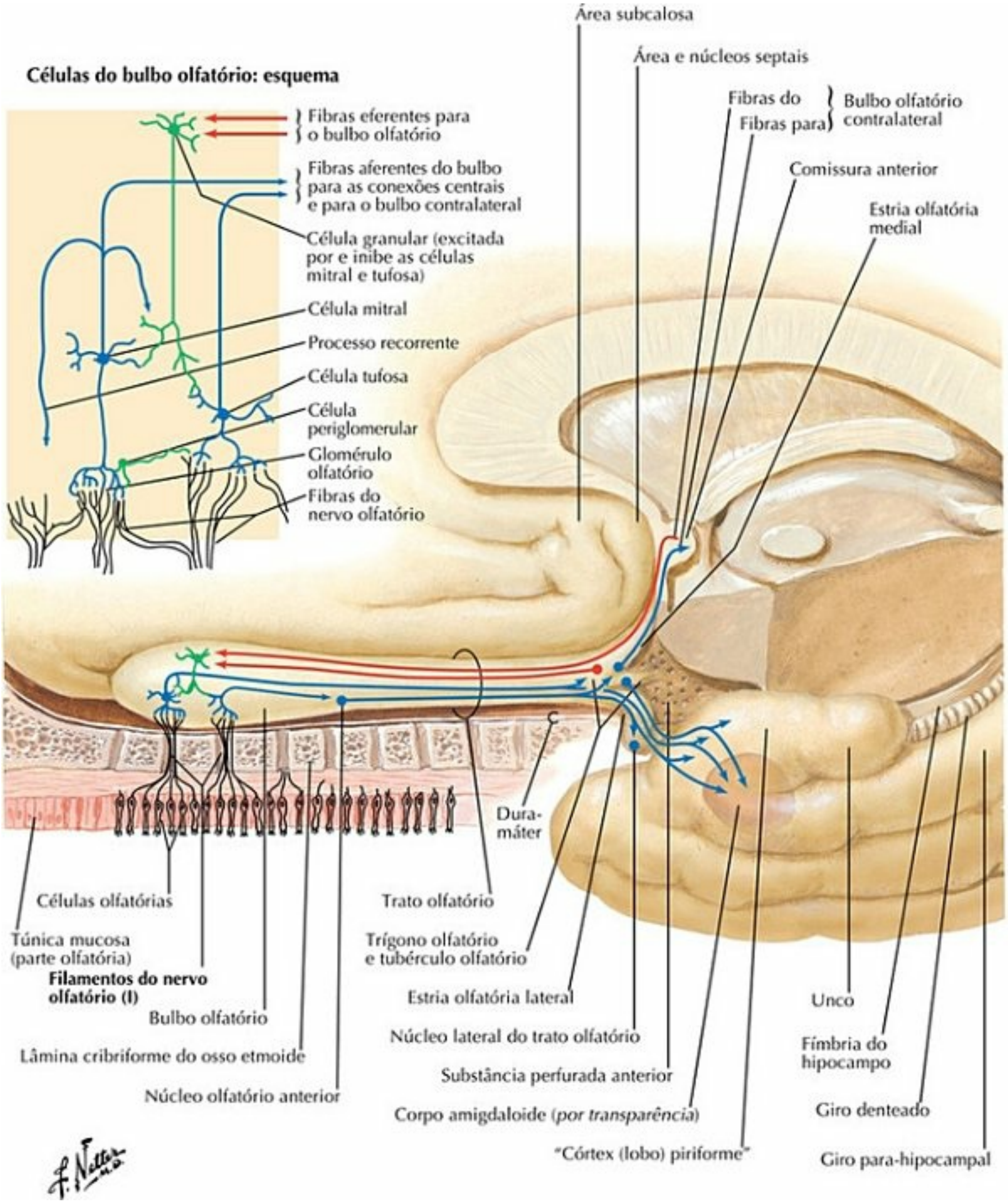

PRANCHA 120 Nervos Cranianos e Espinais Cervicais

Veja também **Prancha 39**

Nervo Óptico (II) (Via Óptica): Esquema

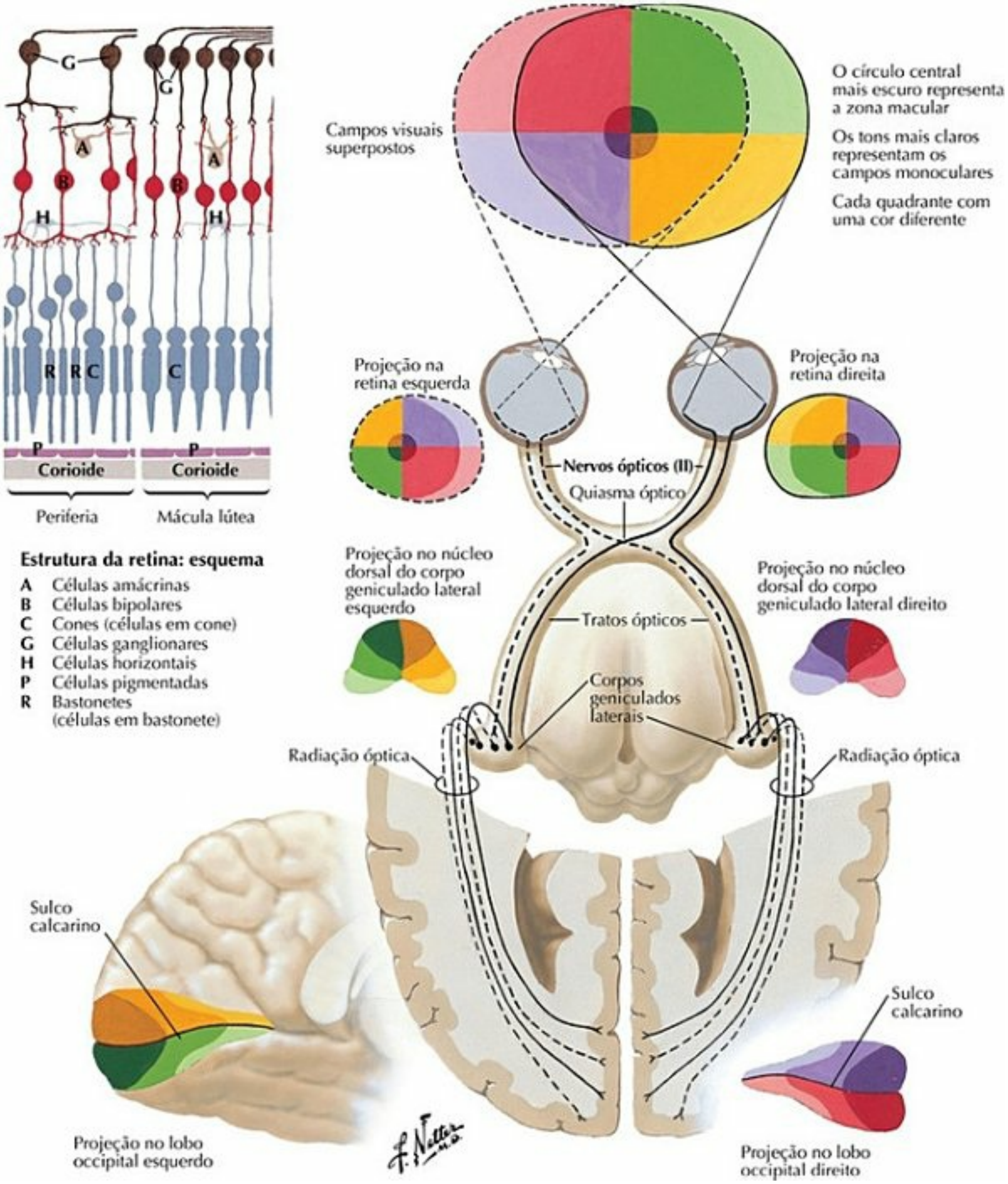

PRANCHA 121 Nervos Cranianos e Espinais Cervicais

Nervos Oculomotor (III), Troclear (IV) e Abducente (VI): Esquema

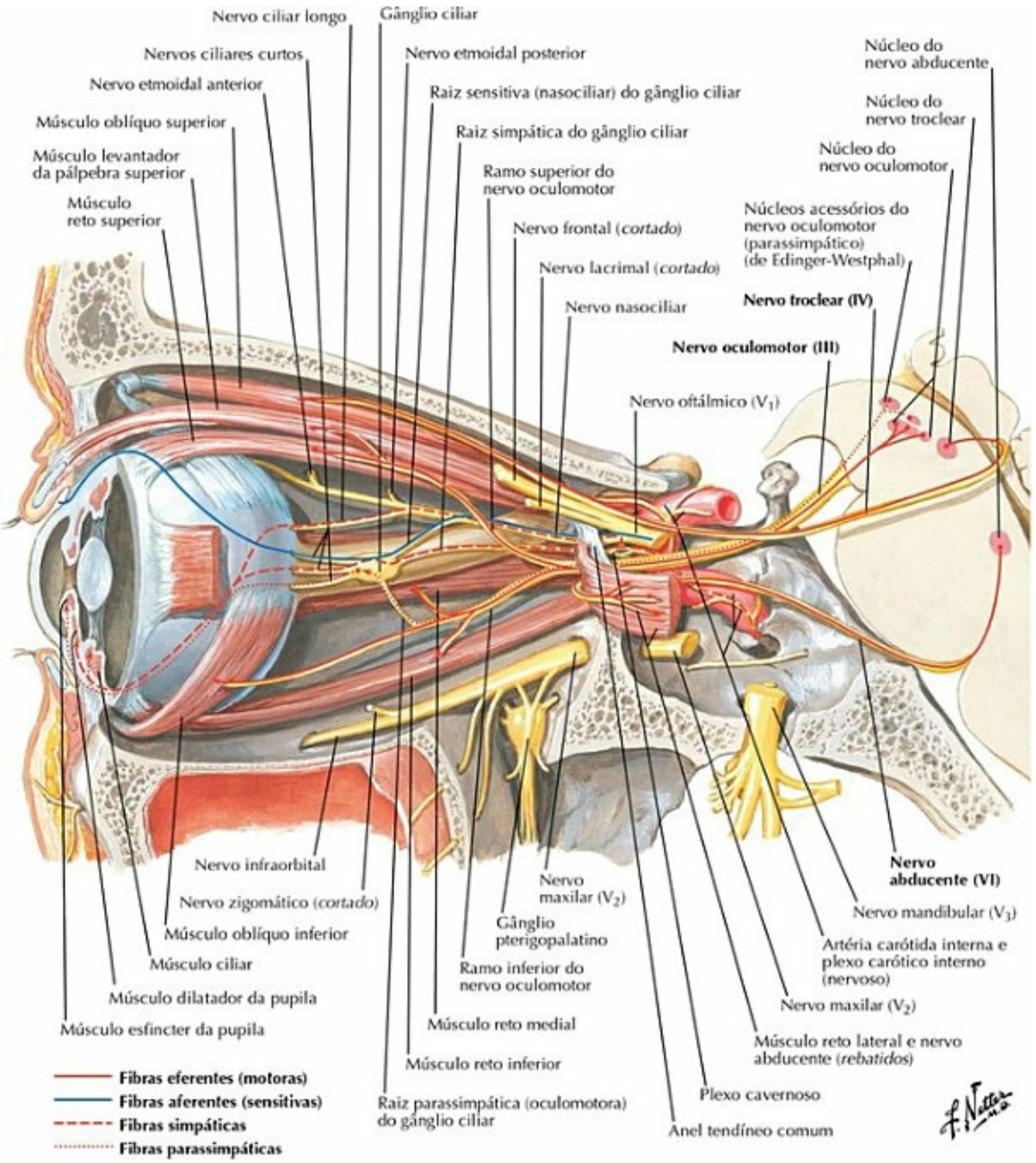

PRANCHA 122 Nervos Cranianos e Espinais Cervicais

Veja também **Pranchas 88, 133**

Nervo Trigêmeo (V): Esquema

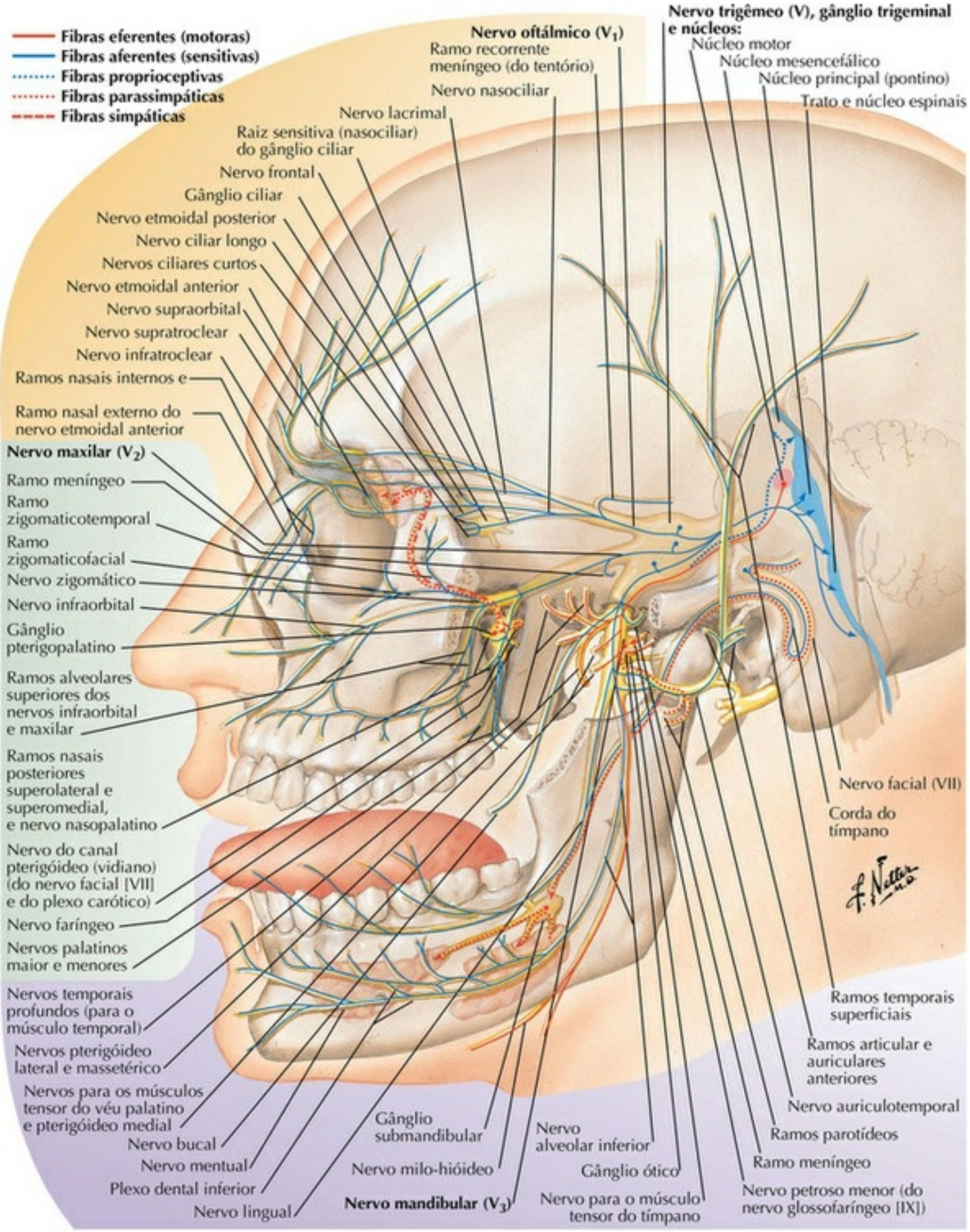

PRANCHA 123 Nervos Cranianos e Espinais Cervicais

Veja também **Pranchas 2**, **50**, **52**

Nervo Facial (VII): Esquema

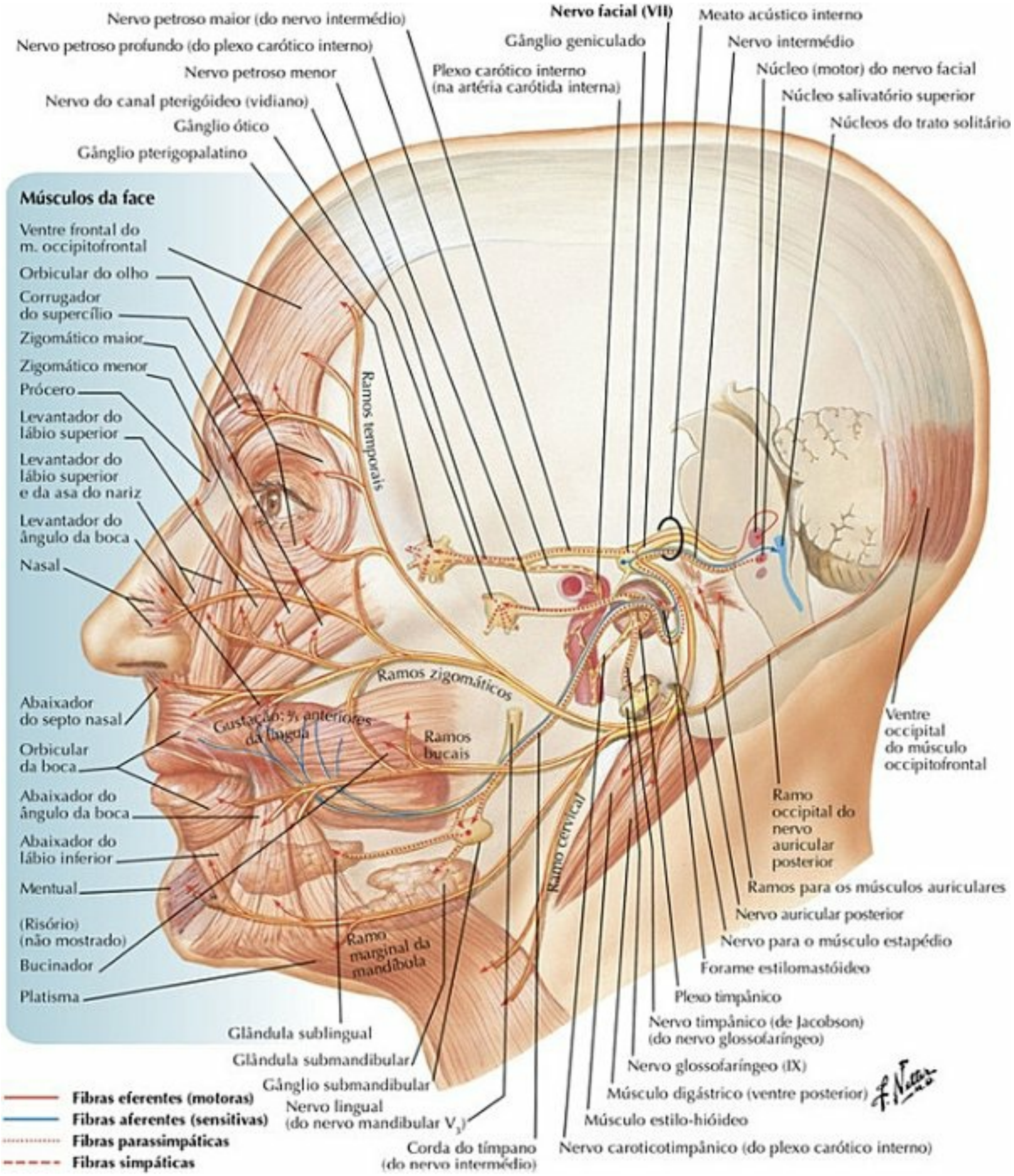

PRANCHA 124 Nervos Cranianos e Espinais Cervicais

Veja também **Prancha 24**

Nervo Vestibulococlear (VIII): Esquema

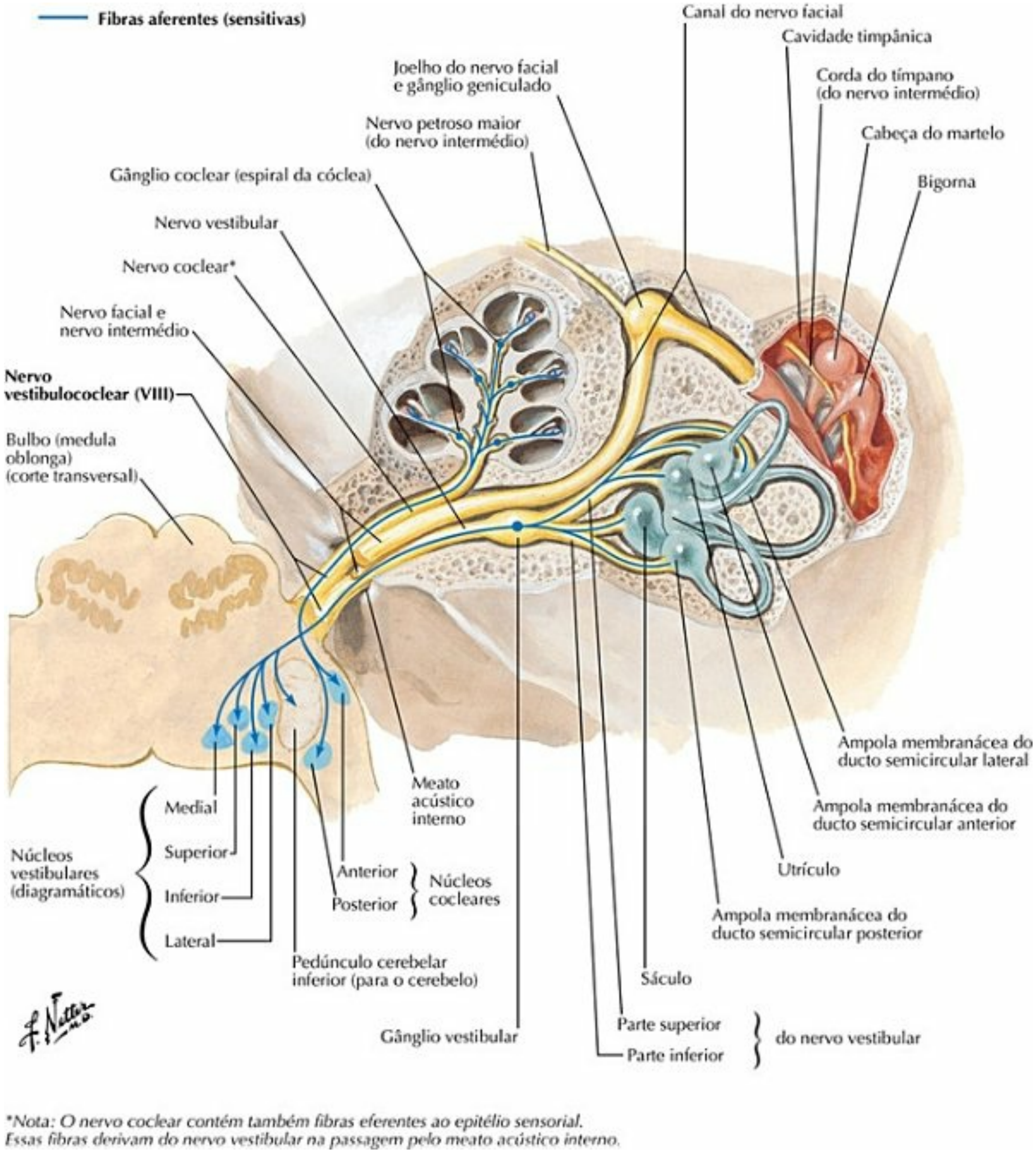

PRANCHA 125 Nervos Cranianos e Espinais Cervicais

Nervo Glossofaríngeo (IX): Esquema

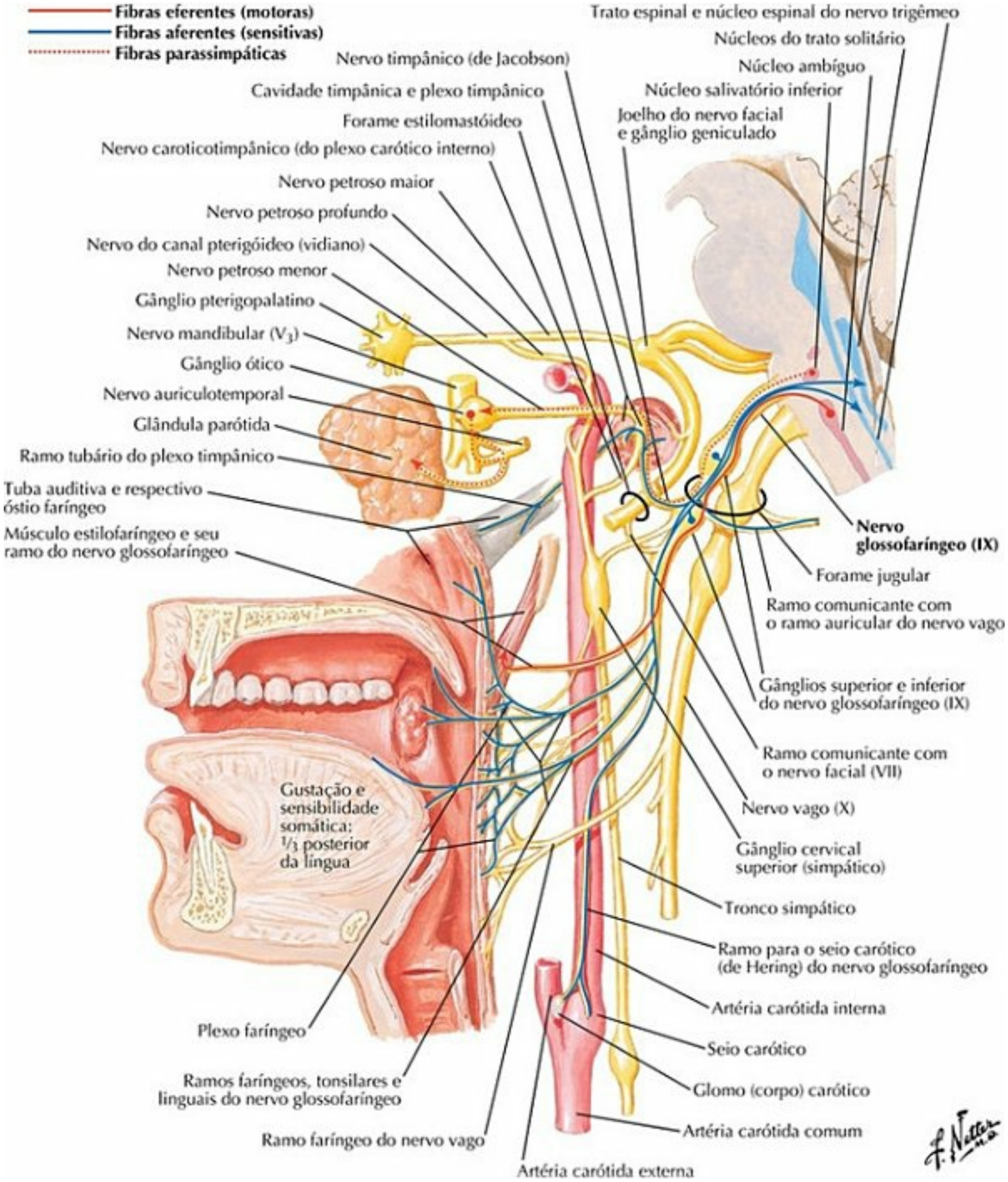

PRANCHA 126 Nervos Cranianos e Espinais Cervicais

Nervo Vago (X): Esquema

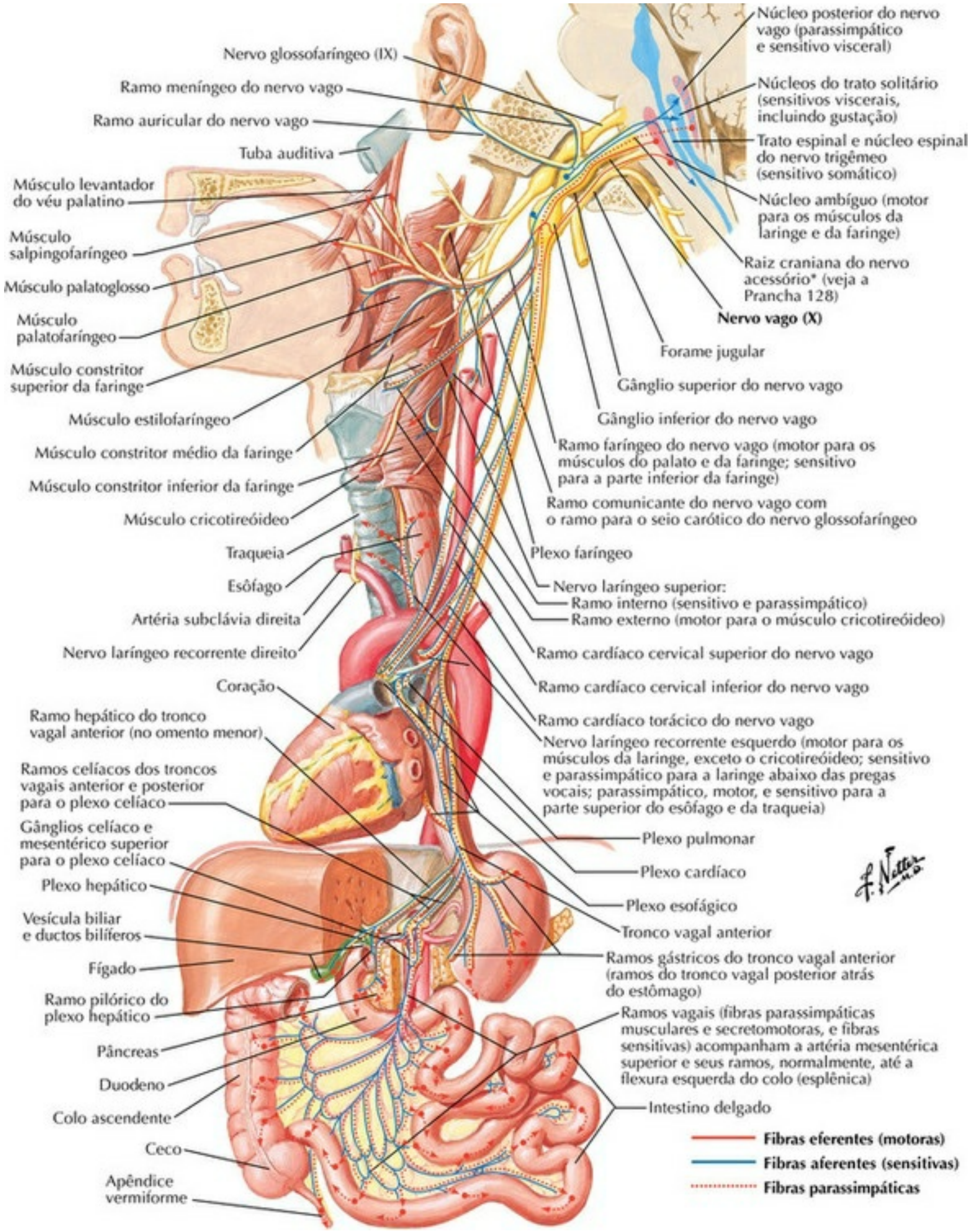

PRANCHA 127 Nervos Cranianos e Espinais Cervicais

Nervo Acessório (XI): Esquema

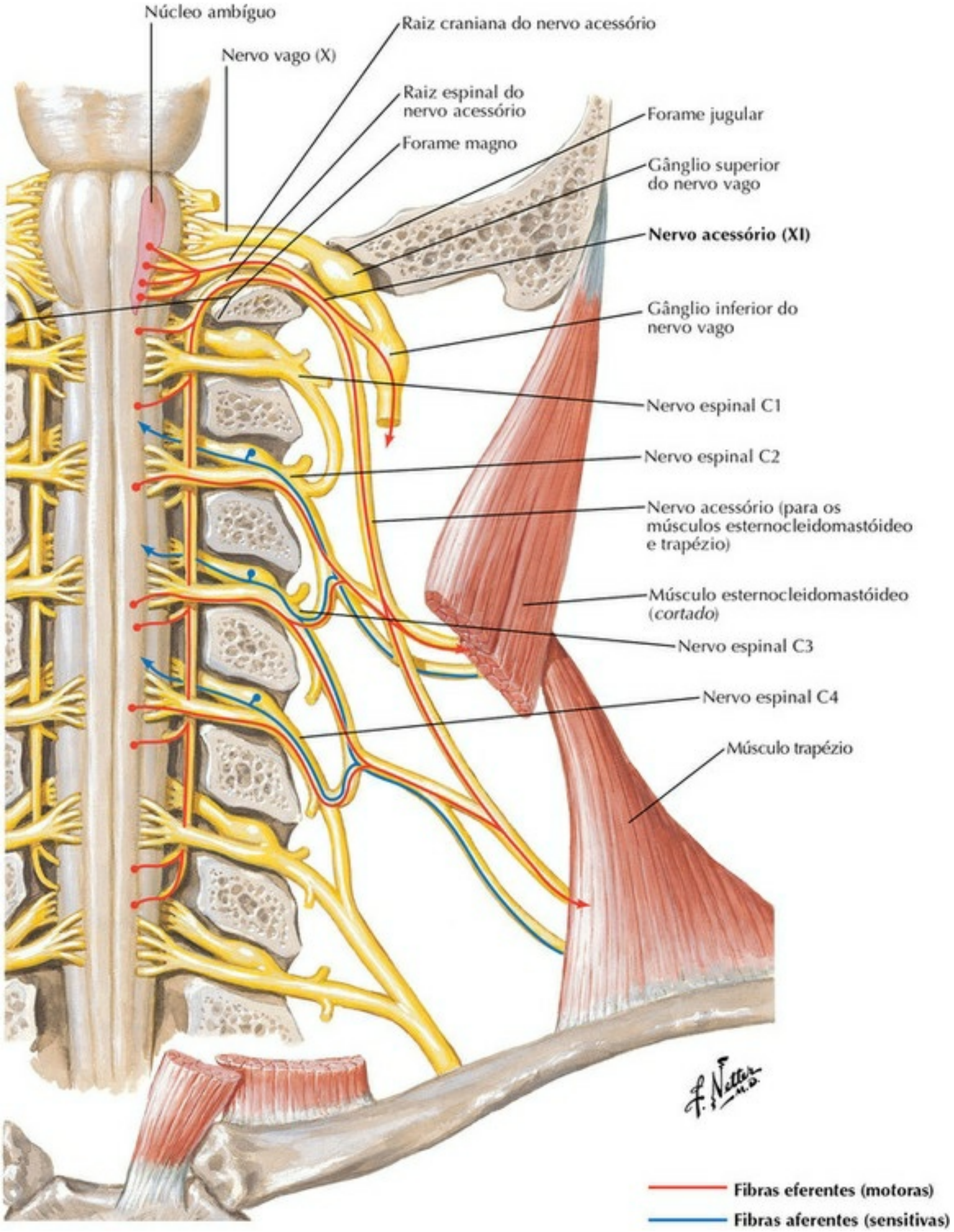

PRANCHA 128 Nervos Cranianos e Espinais Cervicais

Veja também **Prancha 32**

Nervo Hipoglosso (XII): Esquema

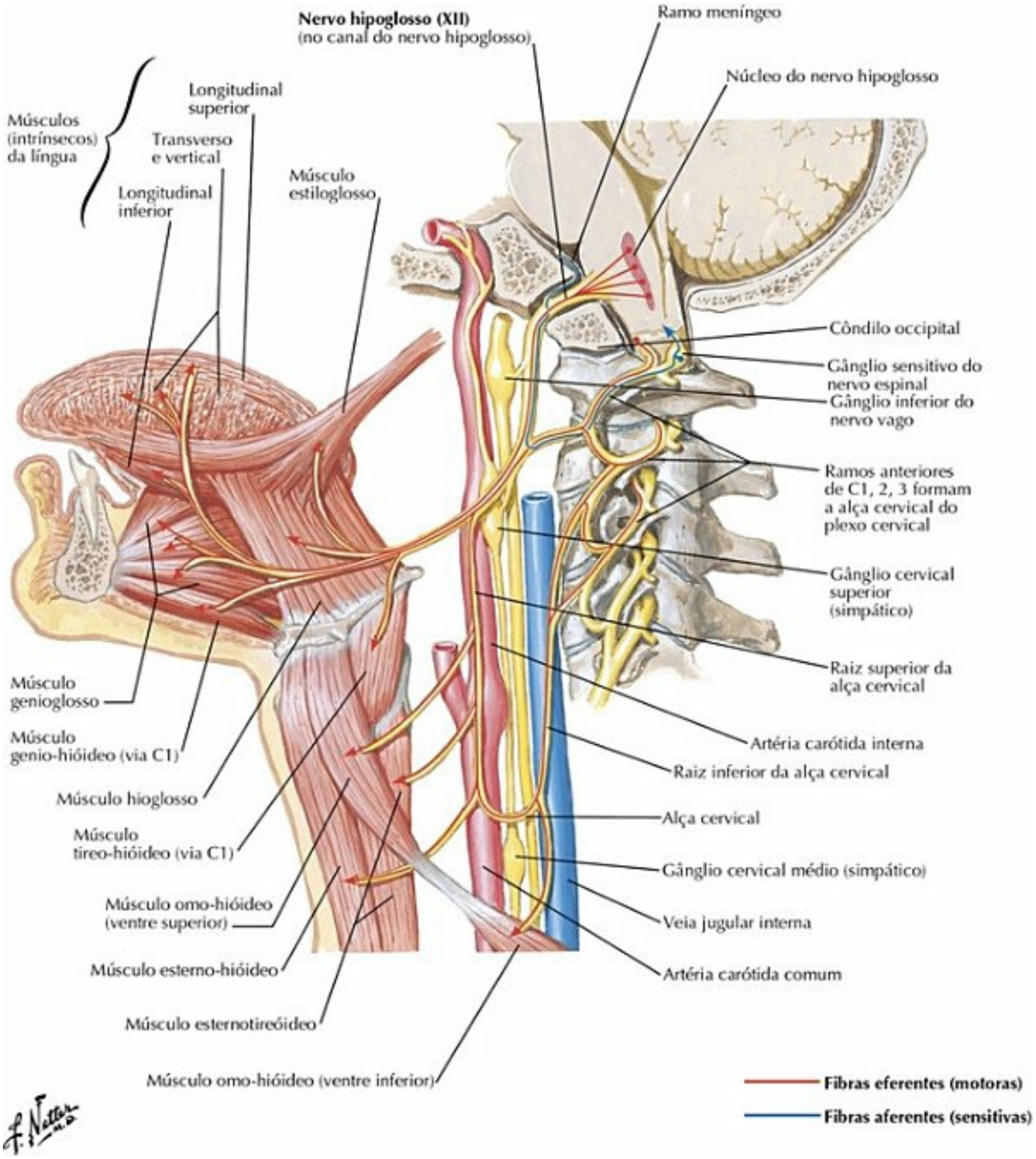

PRANCHA 129 Nervos Cranianos e Espinais Cervicais

Veja também **Prancha 32**

Plexo Cervical: Esquema

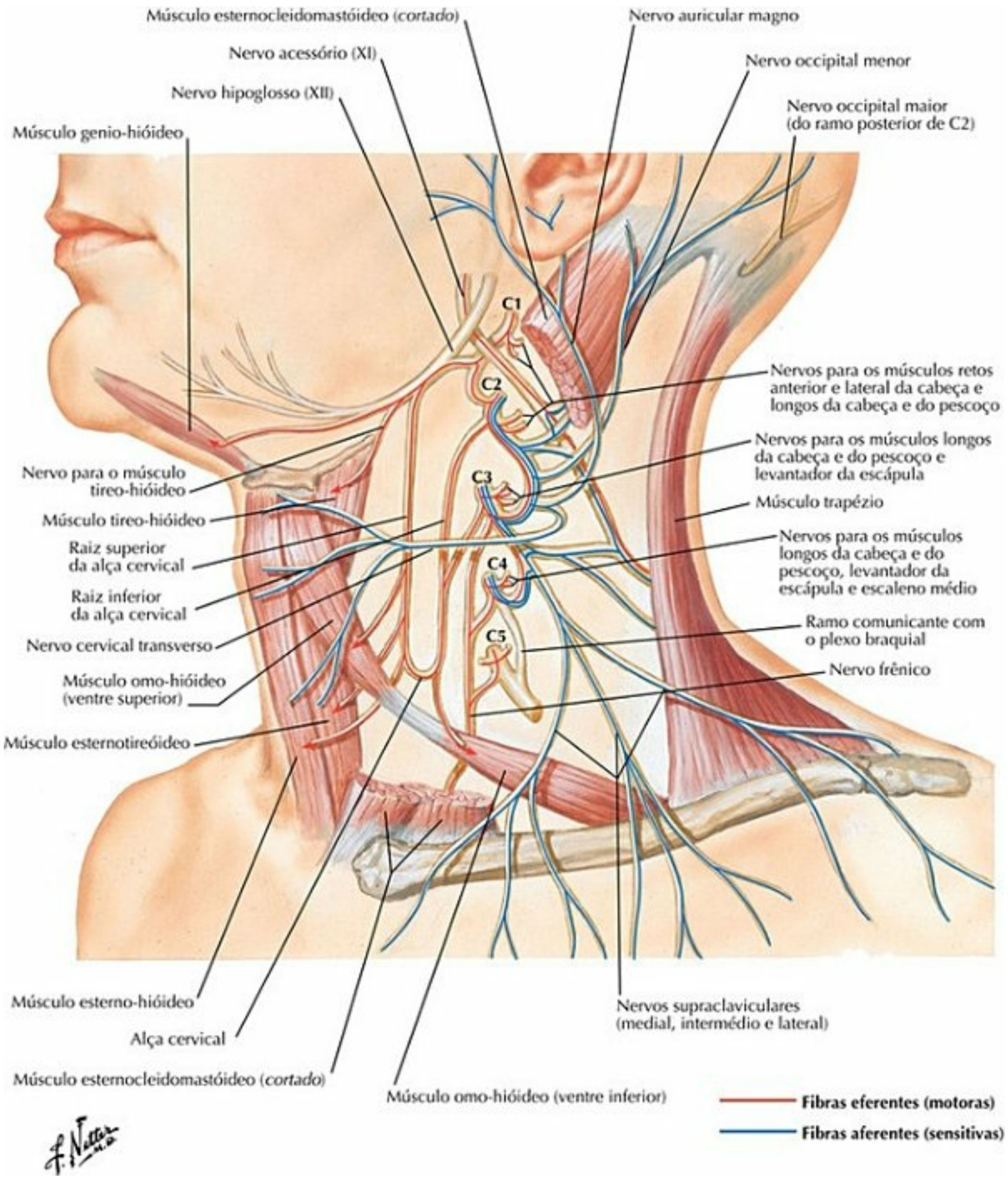

PRANCHA 130 Nervos Cranianos e Espinais Cervicais

Veja também **Pranchas 32, 33**

Nervos Autônomos no Pescoço

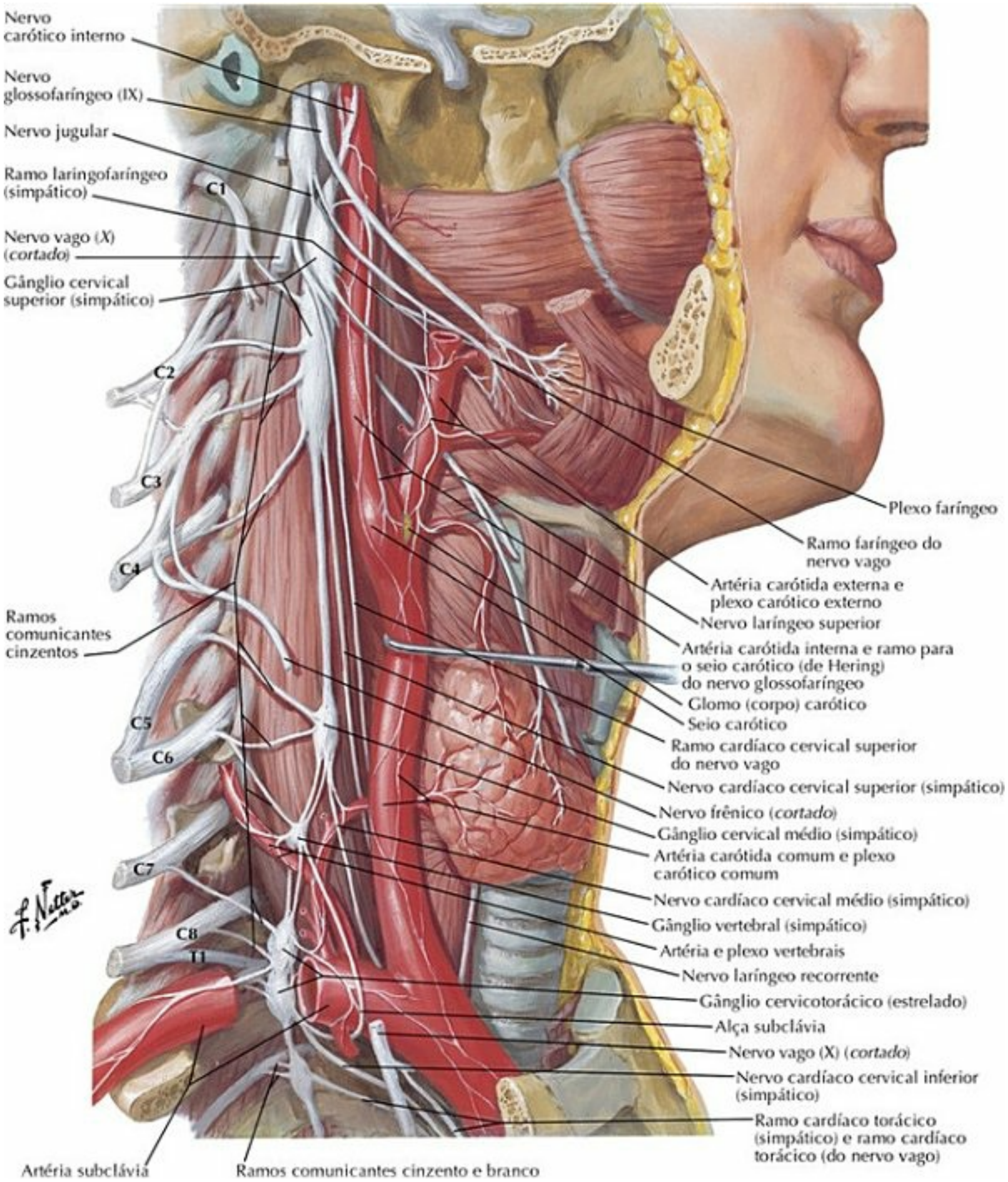

PRANCHA 131 Nervos Cranianos e Espinais Cervicais

Veja também **Prancha 126**

Nervos Autônomos na Cabeça

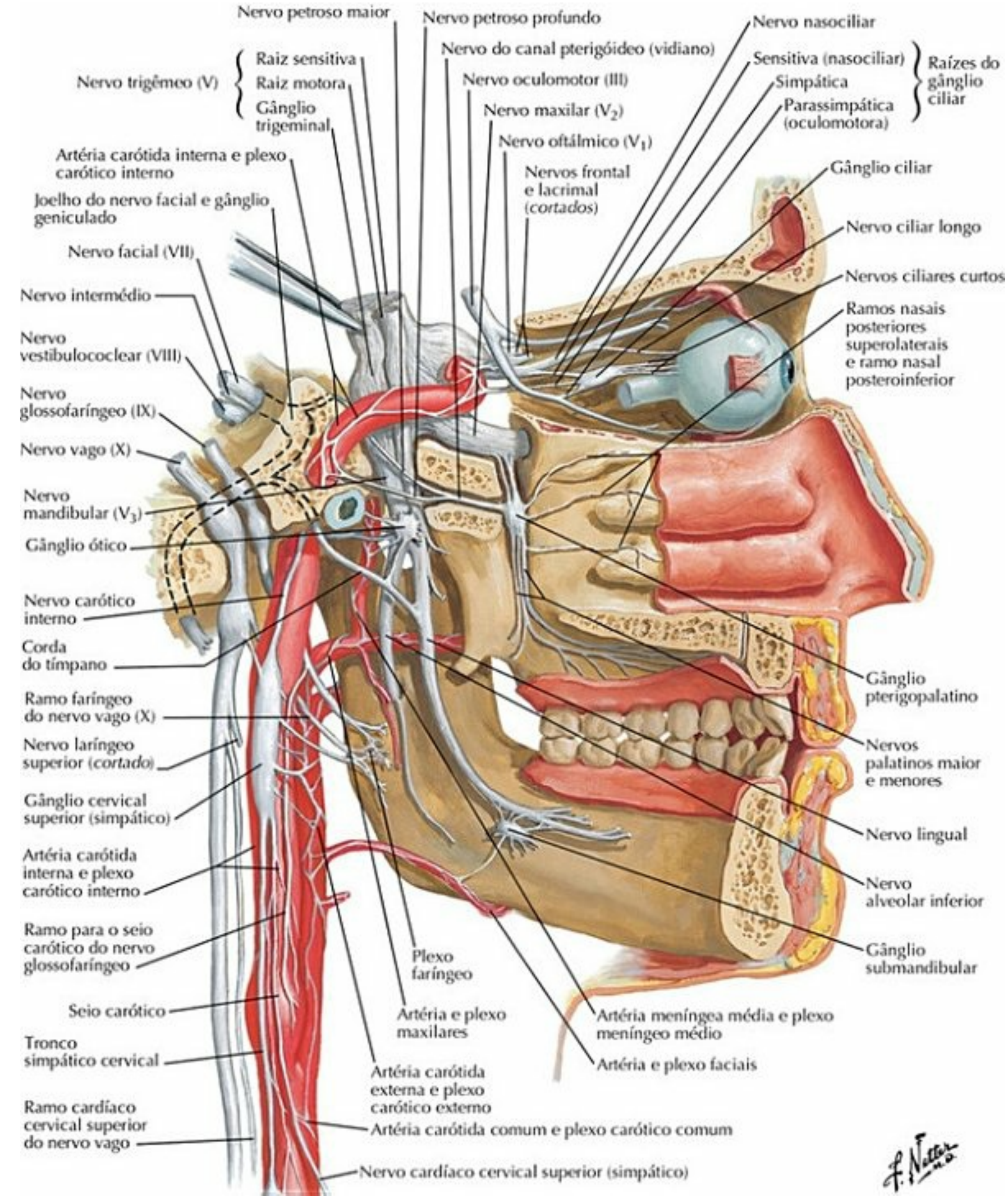

PRANCHA 132 Nervos Cranianos e Espinais Cervicais

Veja também **Pranchas 53, 123, 134**

Gânglio Ciliar: Esquema

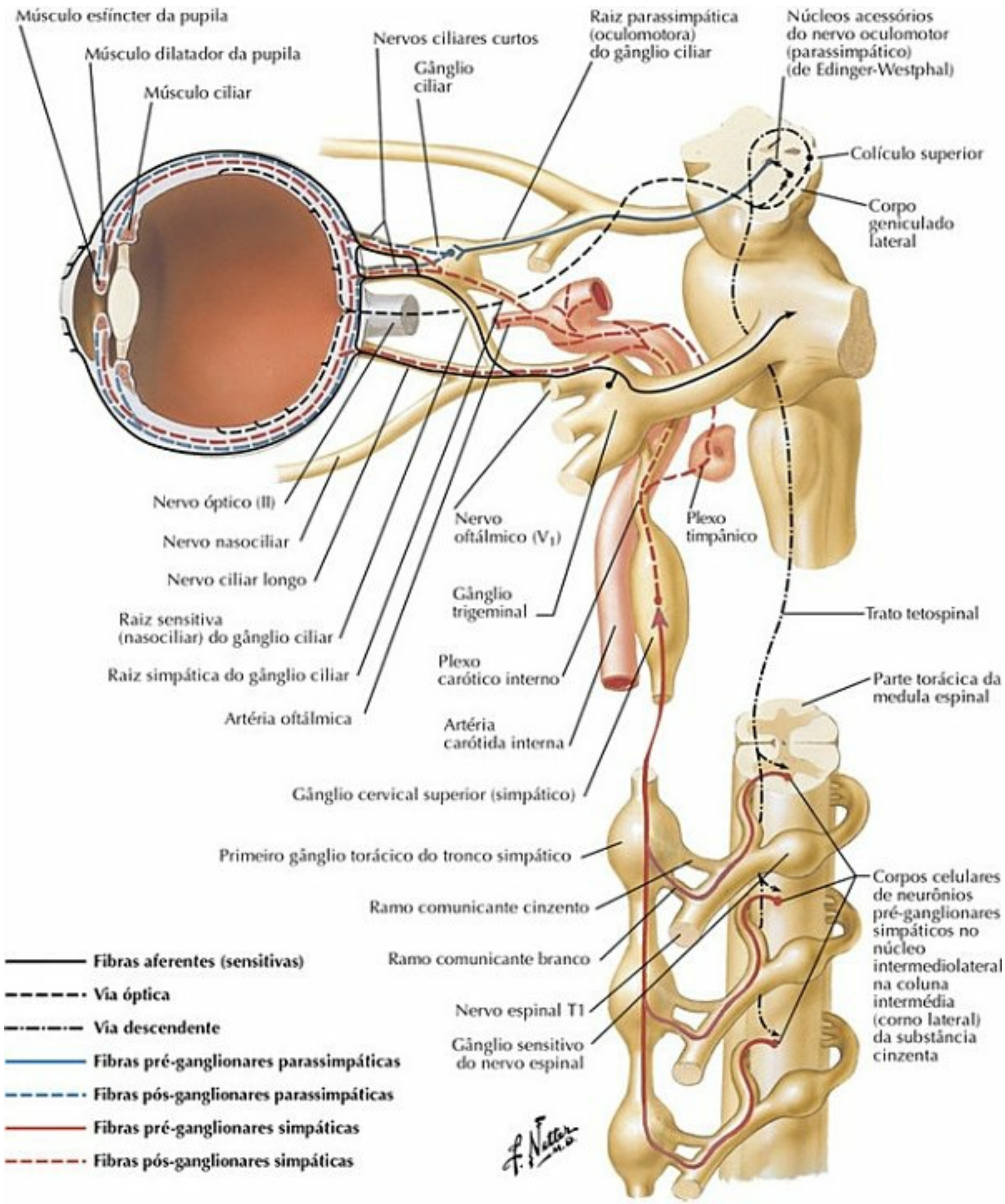

PRANCHA 133 Nervos Cranianos e Espinais Cervicais
Veja também **Prancha 53**

Gânglios Pterigopalatino e Submandibular: Esquema

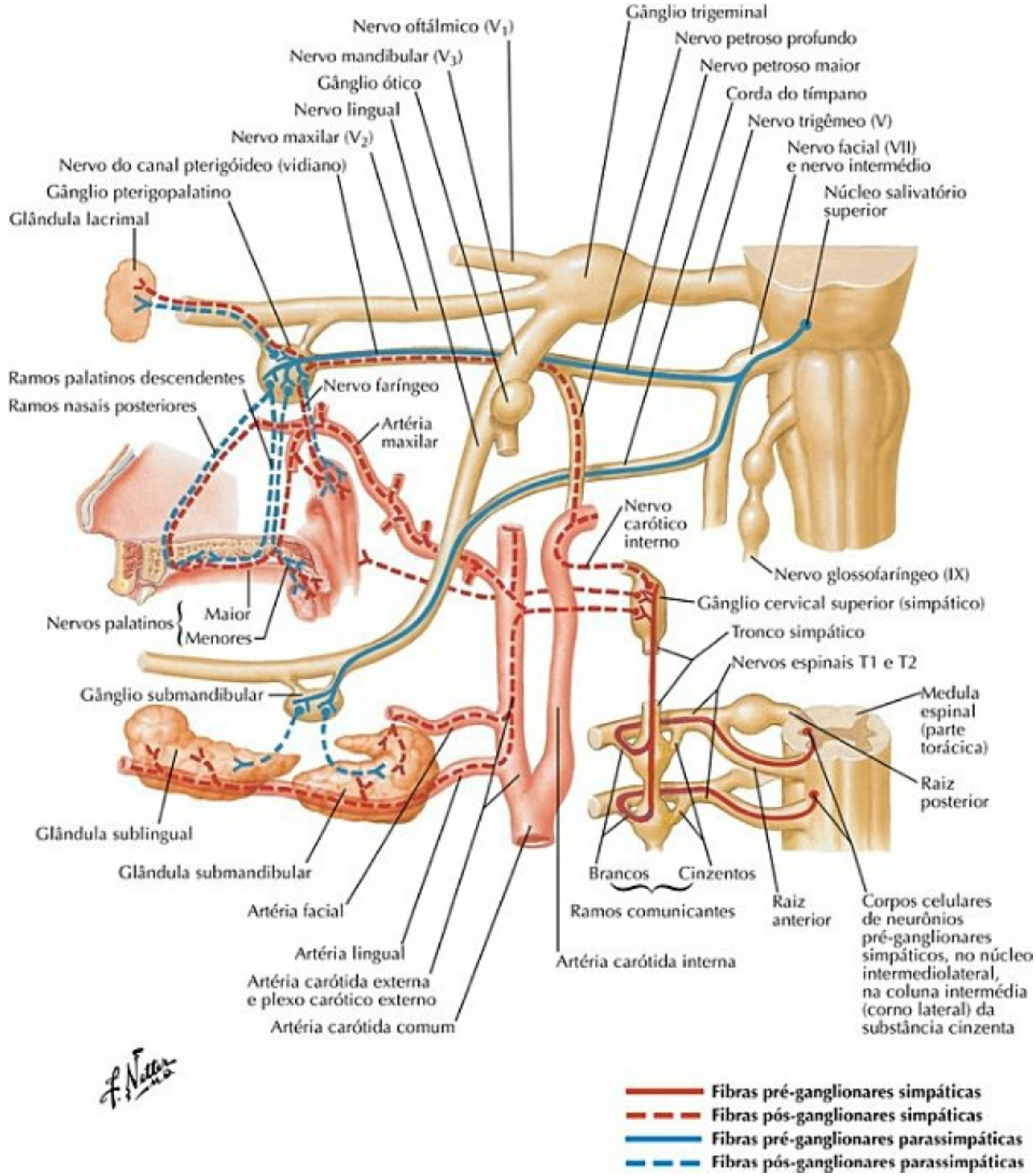

PRANCHA 134 Nervos Cranianos e Espinais Cervicais

Veja também **Prancha 84**

Gânglio Ótico: Esquema

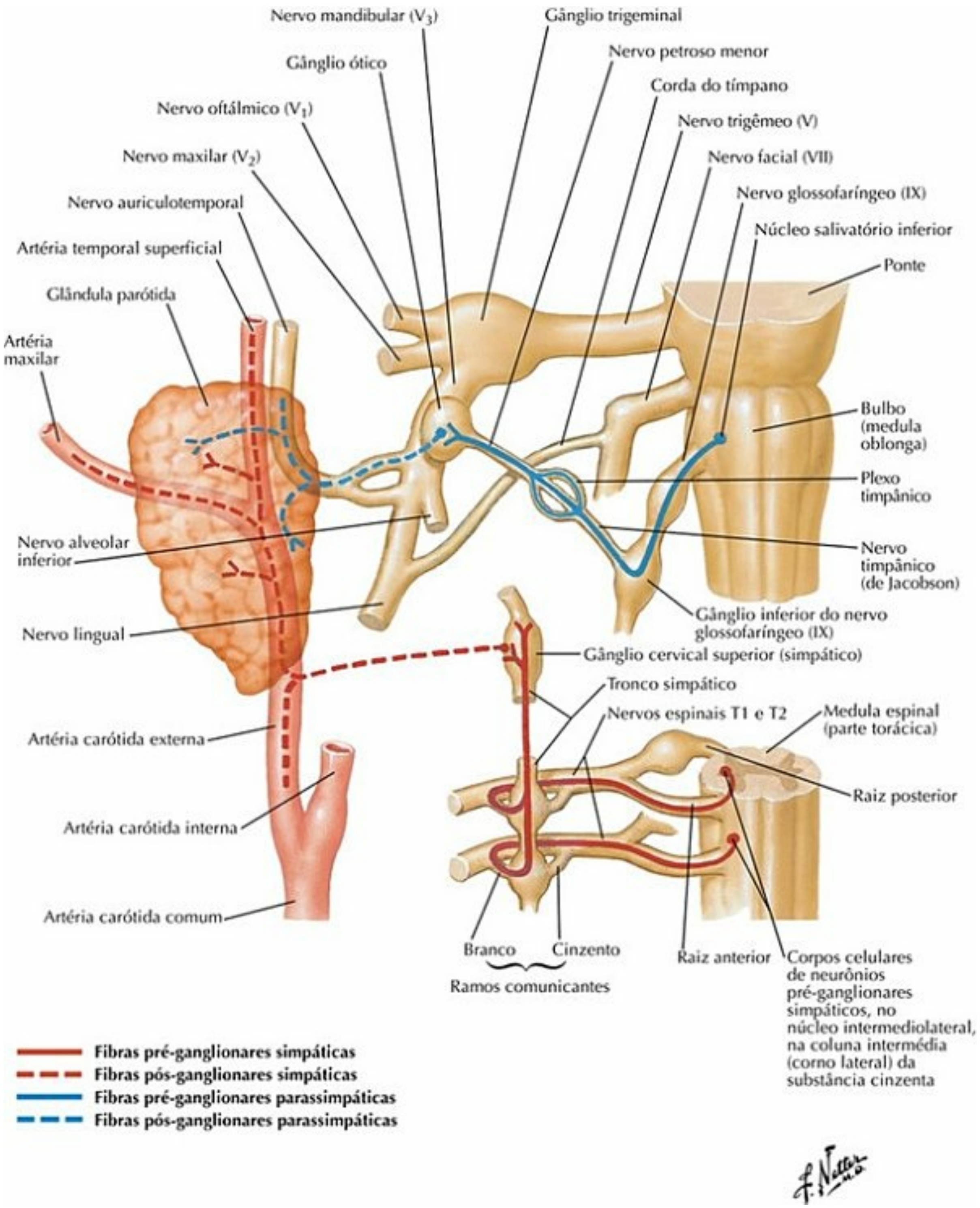

PRANCHA 135 Nervos Cranianos e Espinais Cervicais

Vias Gustatórias: Esquema

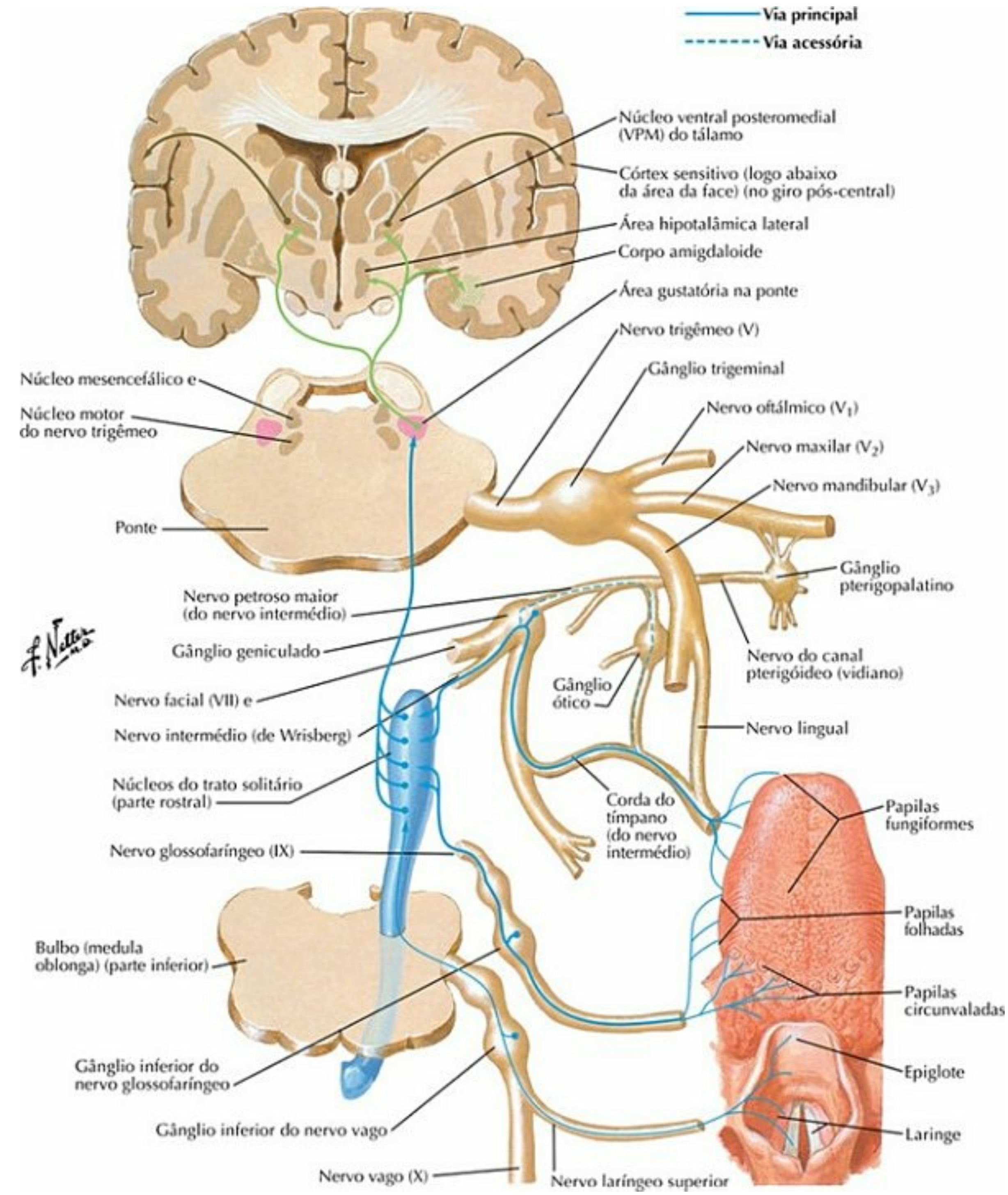

PRANCHA 136 Nervos Cranianos e Espinais Cervicais

Veja também **Pranchas 124**, **126**, **127**

Artérias do Encéfalo e das Meninges

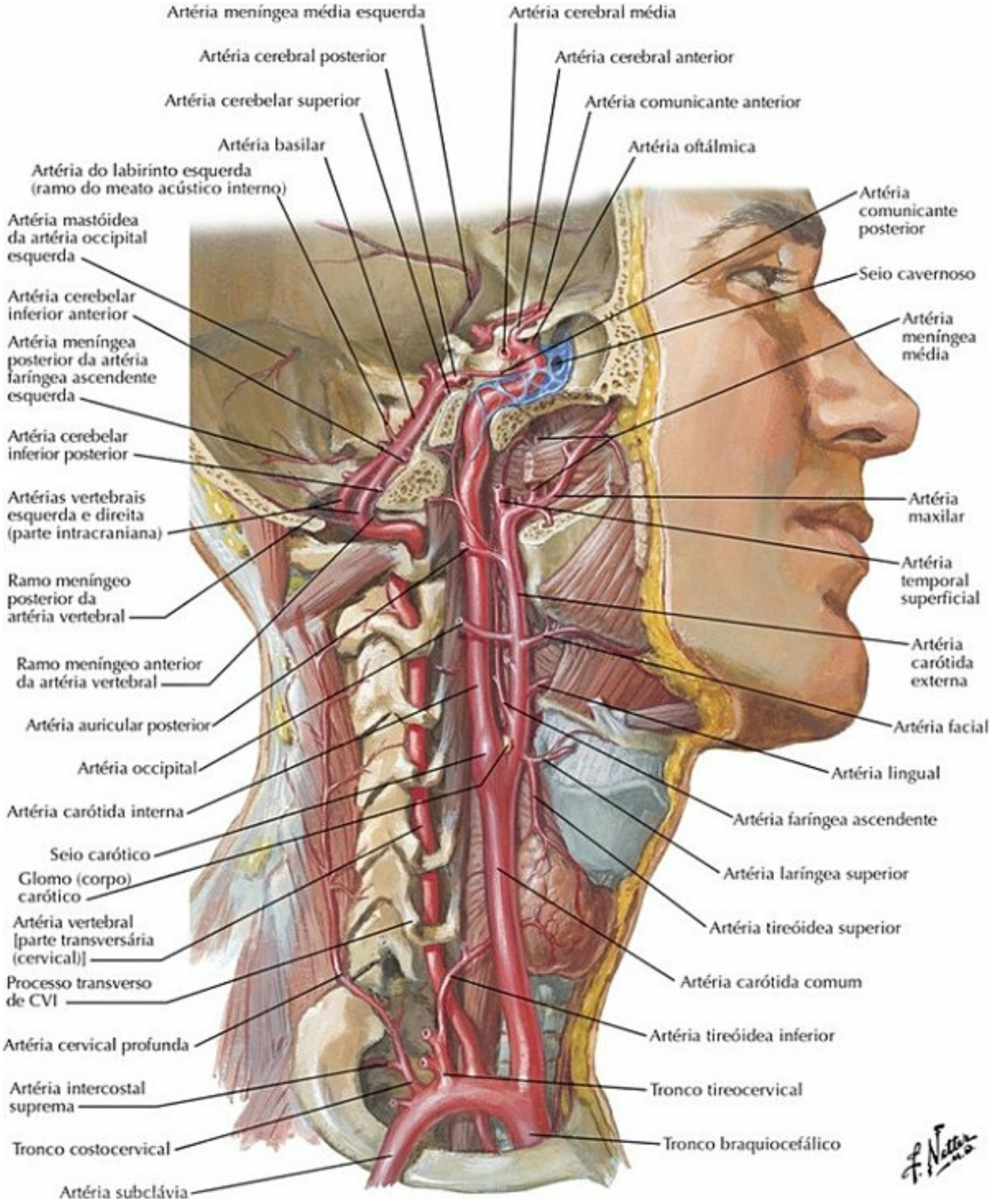

PRANCHA 137 Vascularização do Encéfalo

Veja também **Prancha 34**

Artéria Carótida Interna na Parte Petrosa do Osso Temporal

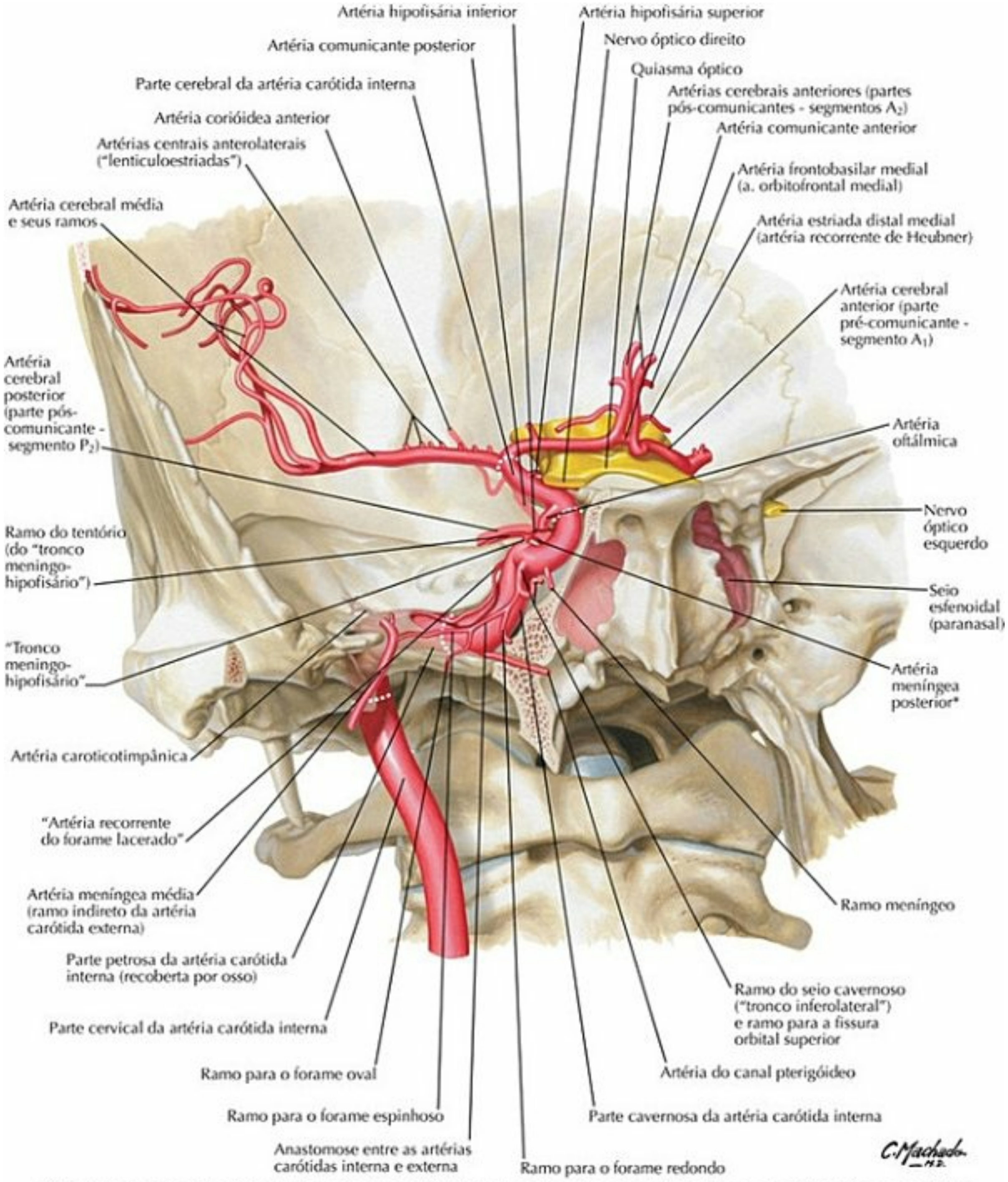

**Nota da Revisão Científica: A Terminologia Anatômica (2001) só refere essa artéria na condição de ramo da artéria faríngea ascendente.*

PRANCHA 138 Vascularização do Encéfalo

Artérias para o Encéfalo: Esquema

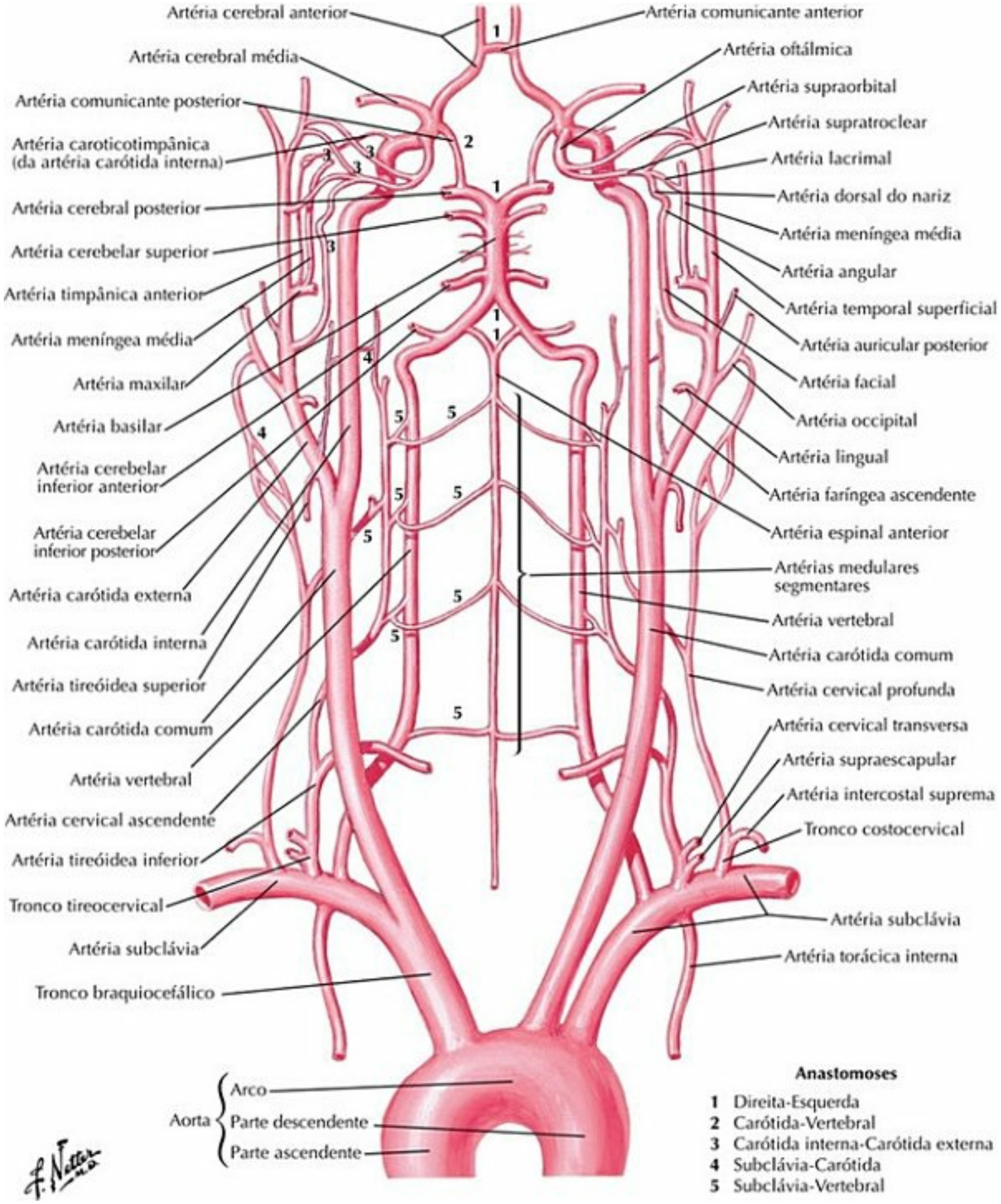

PRANCHA 139 Vascularização do Encéfalo

Artérias do Encéfalo: Vistas Inferiores

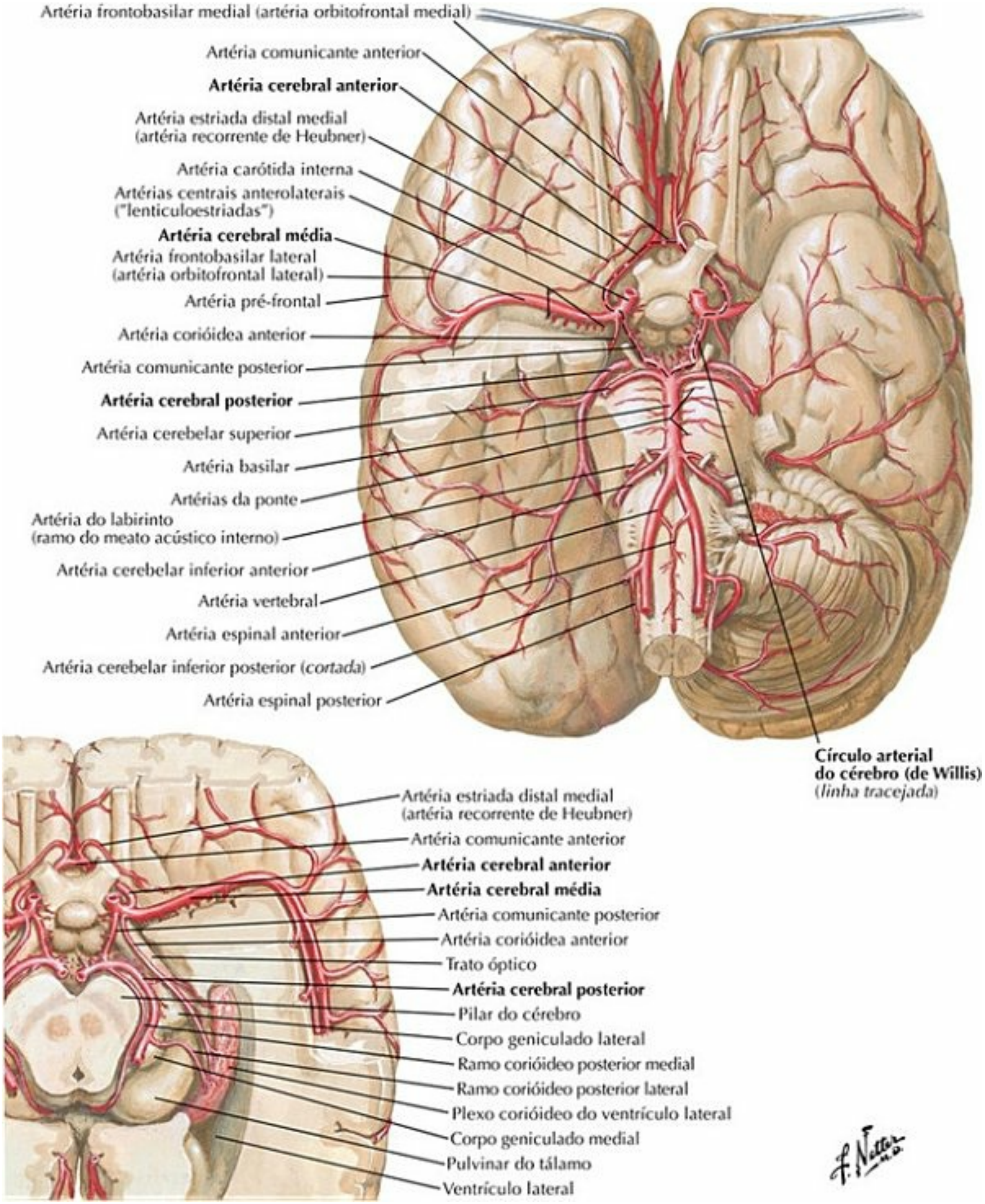

PRANCHA 140 Vascularização do Encéfalo

Círculo Arterial do Cérebro (de Willis)

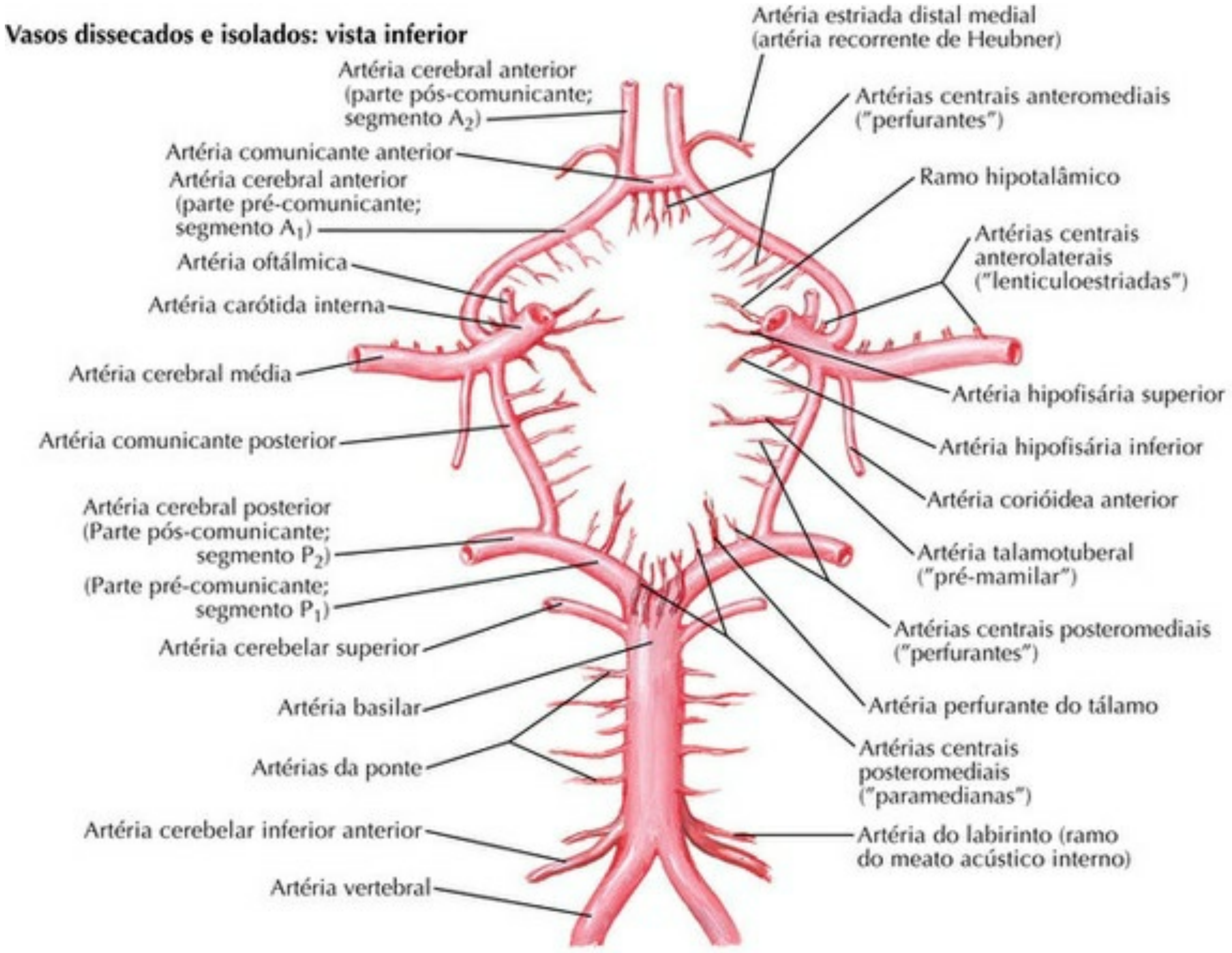

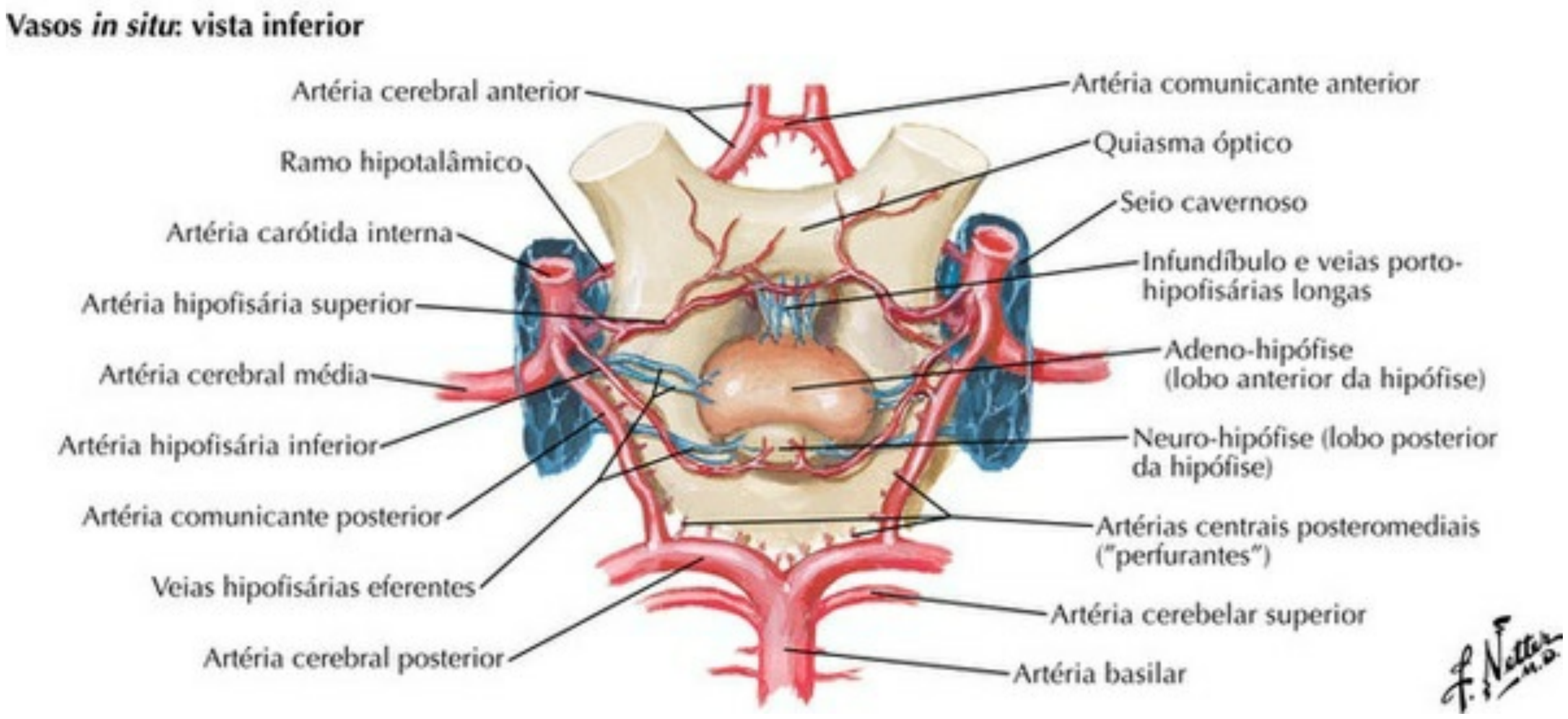

PRANCHA 141 Vascularização do Encéfalo

Para as artérias hipofisárias veja **Prancha 149**

Artérias do Encéfalo: Vista e Corte Frontais

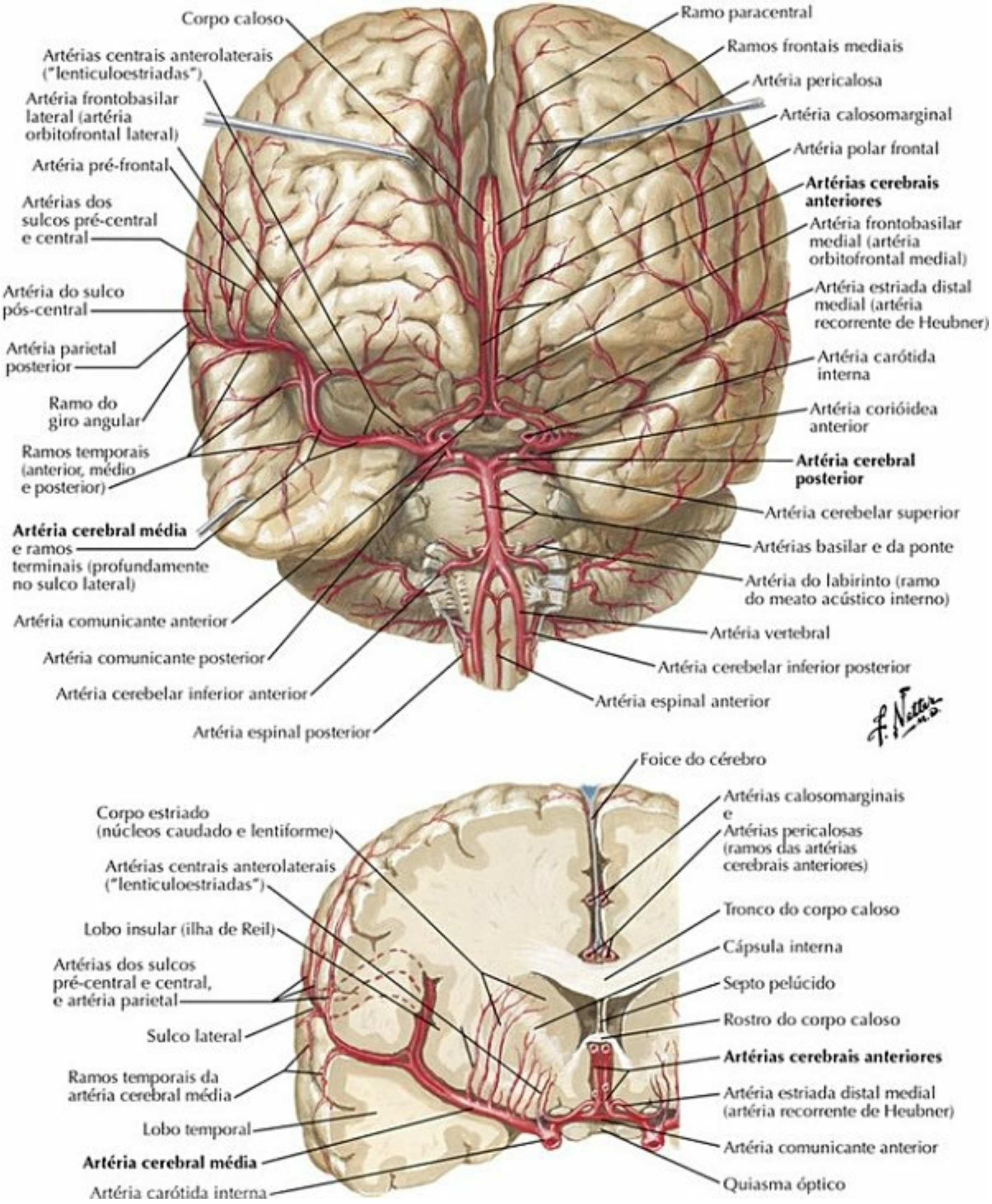

PRANCHA 142 Vascularização do Encéfalo

Artérias do Cérebro: Vistas Lateral e Medial

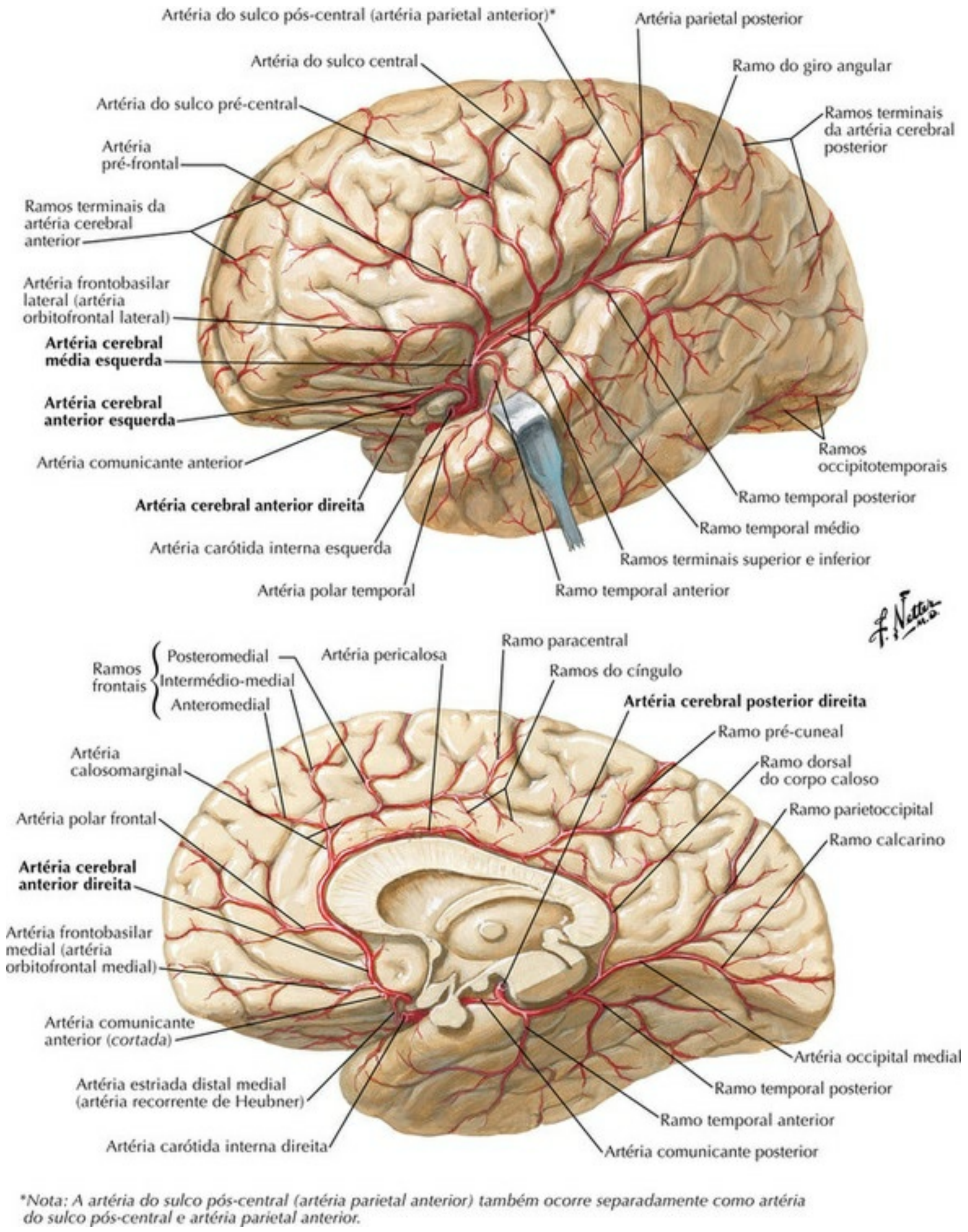

PRANCHA 143 Vascularização do Encéfalo

Artérias da Fossa Posterior do Crânio

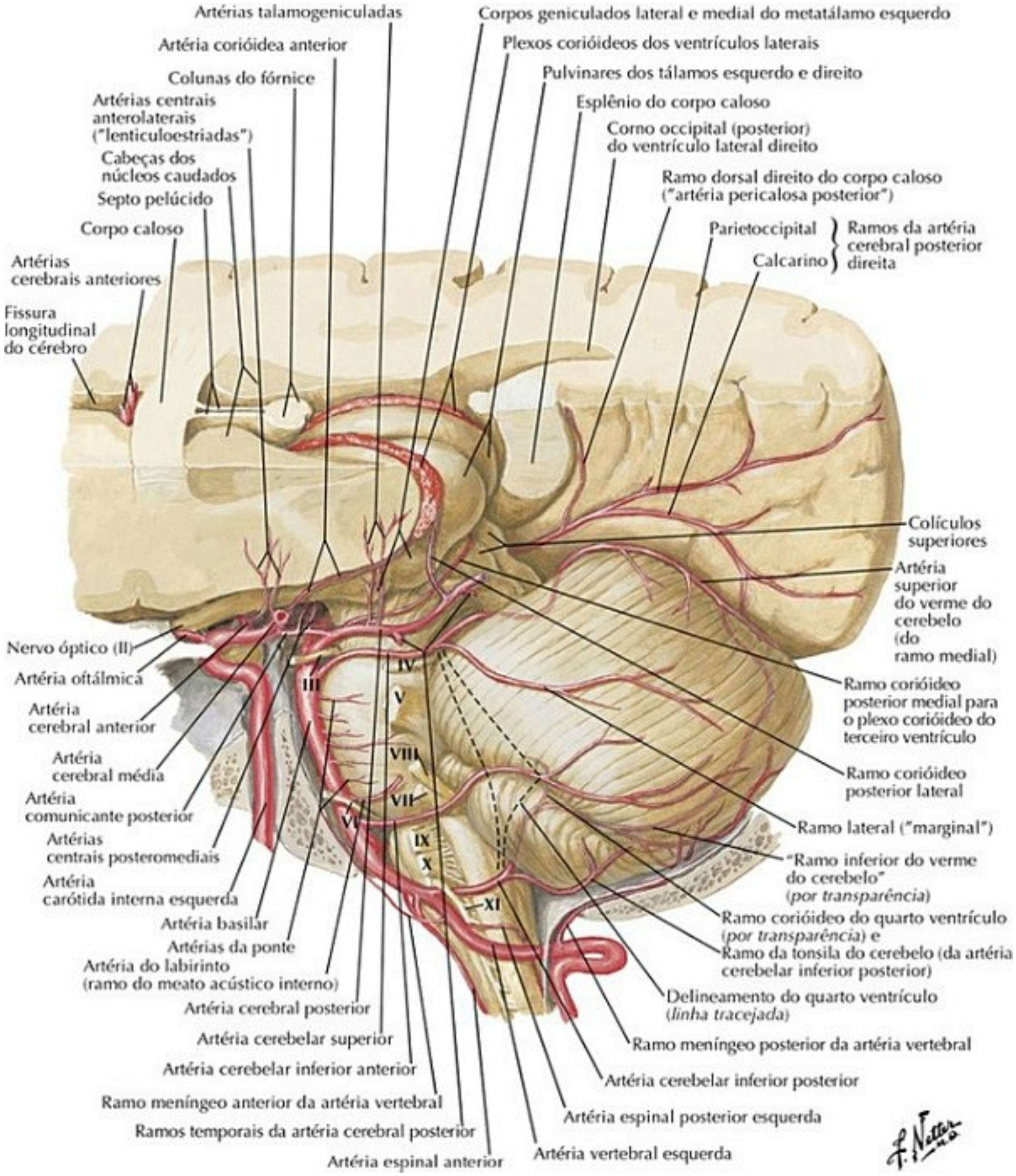

PRANCHA 144 Vascularização do Encéfalo

Veias da Fossa Posterior do Crânio

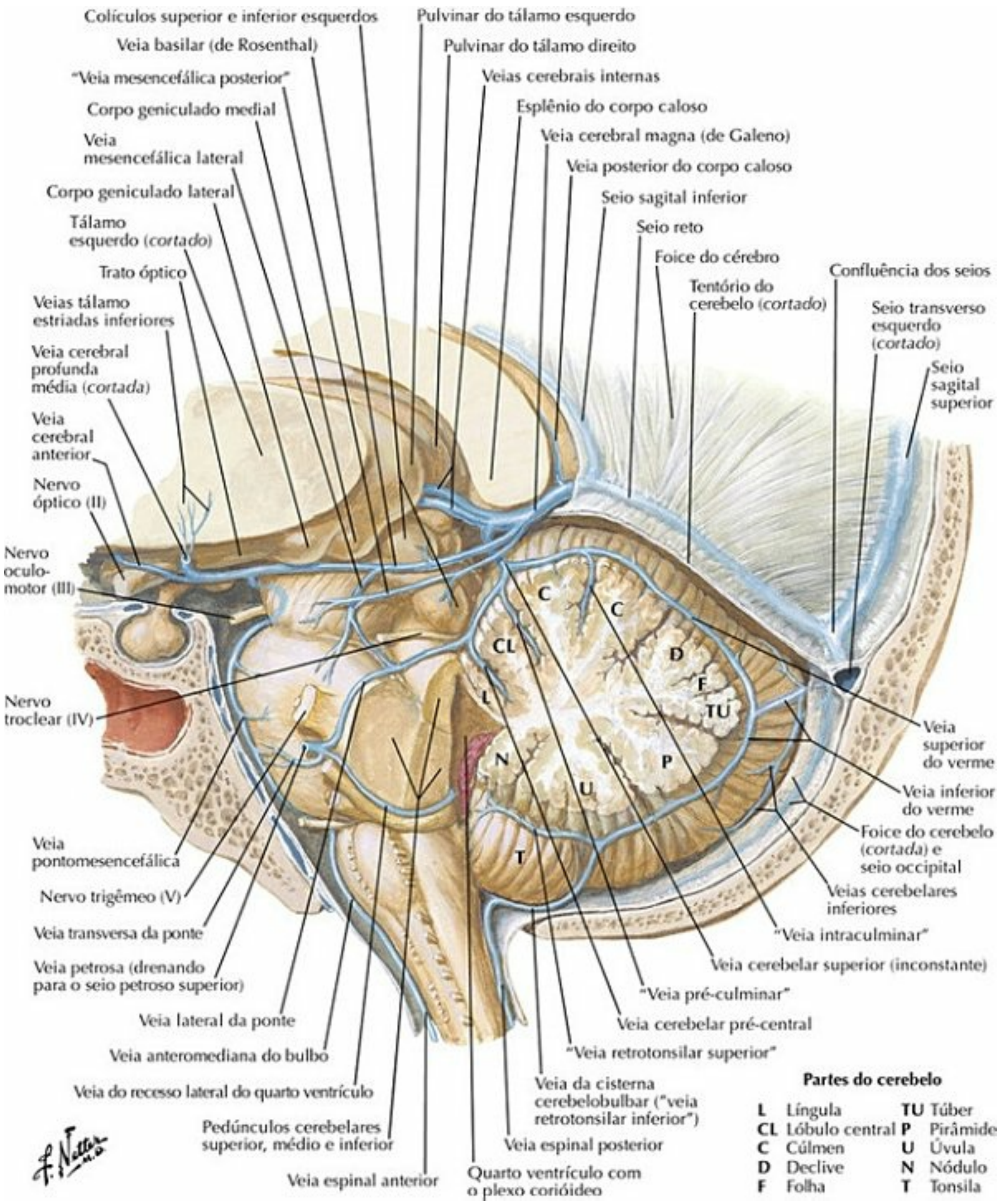

PRANCHA 145 Vascularização do Encéfalo

Veias Profundas do Cérebro

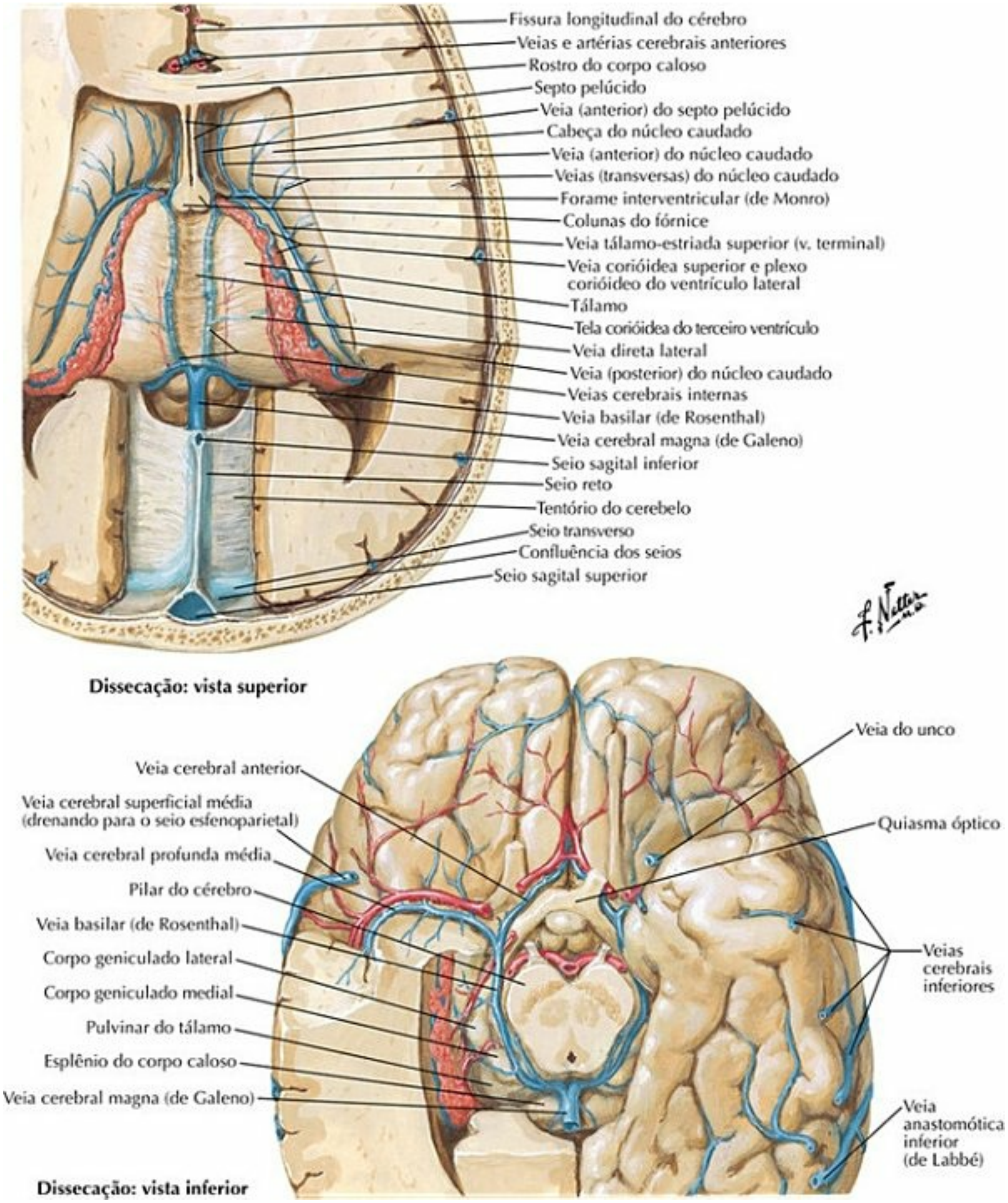

PRANCHA 146 Vascularização do Encéfalo

Para as veias superficiais do cérebro veja **Prancha 103**

Veias Subependimárias do Encéfalo

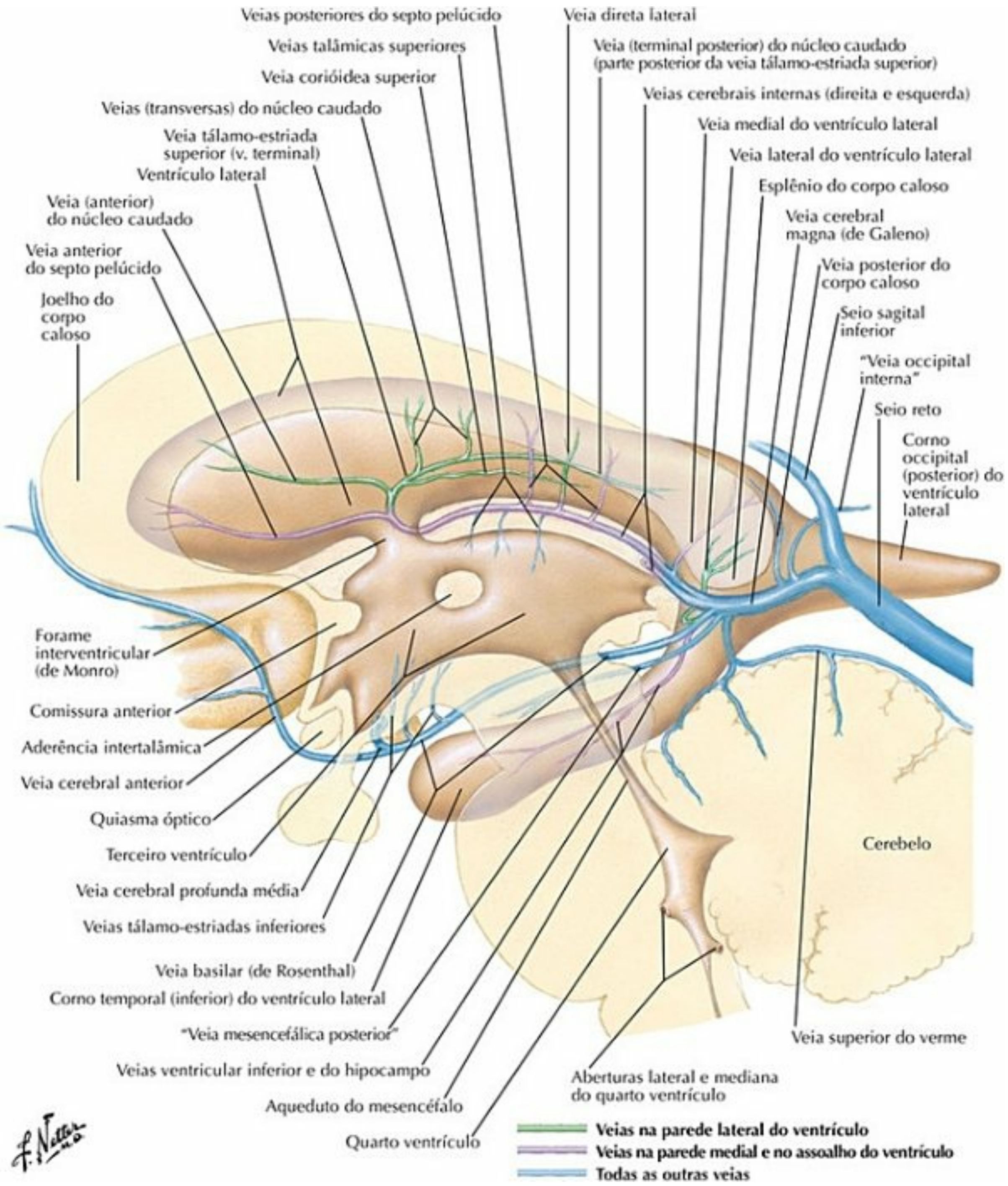

PRANCHA 147 Vascularização do Encéfalo

Hipotálamo e Hipófise

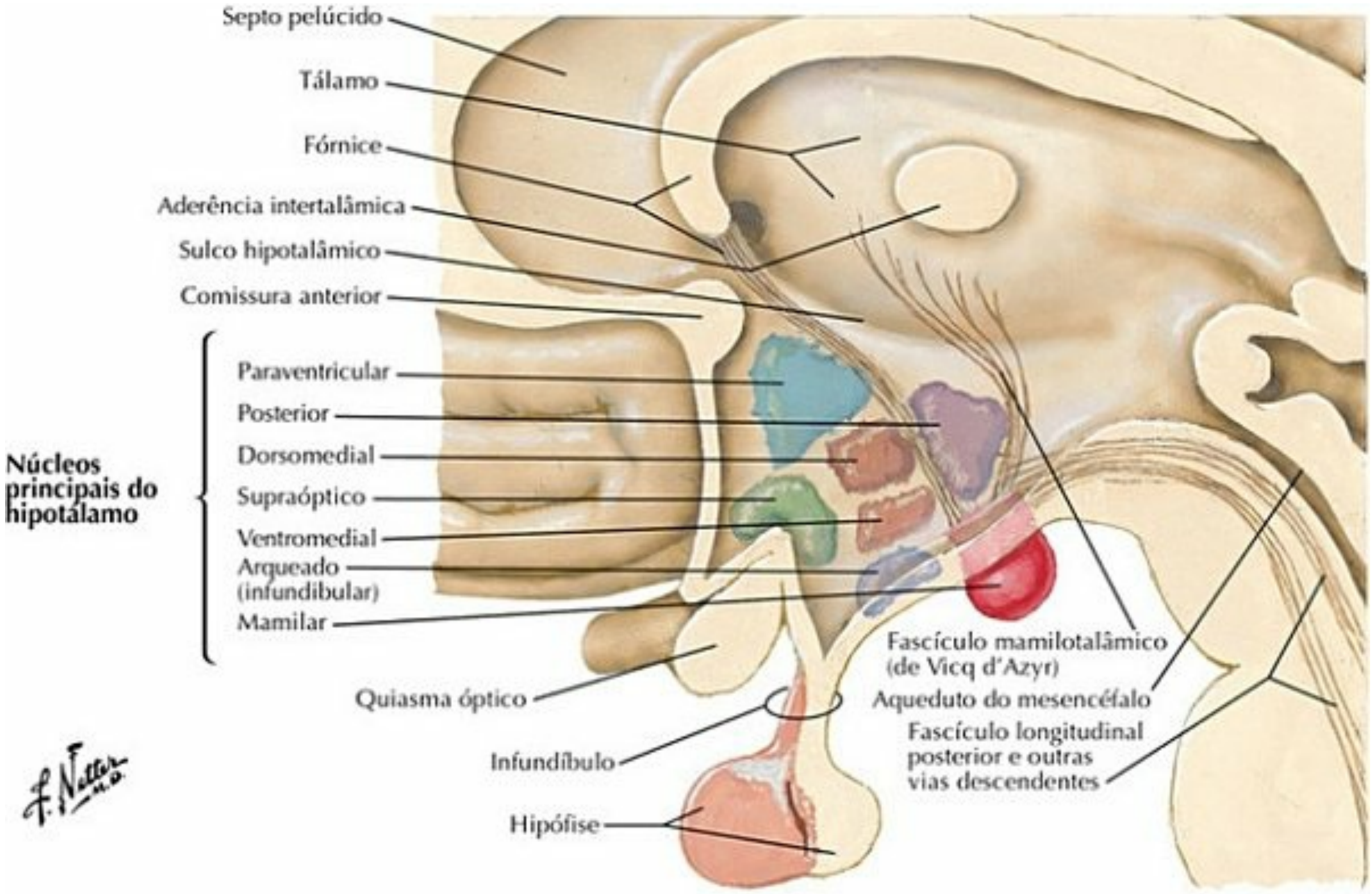

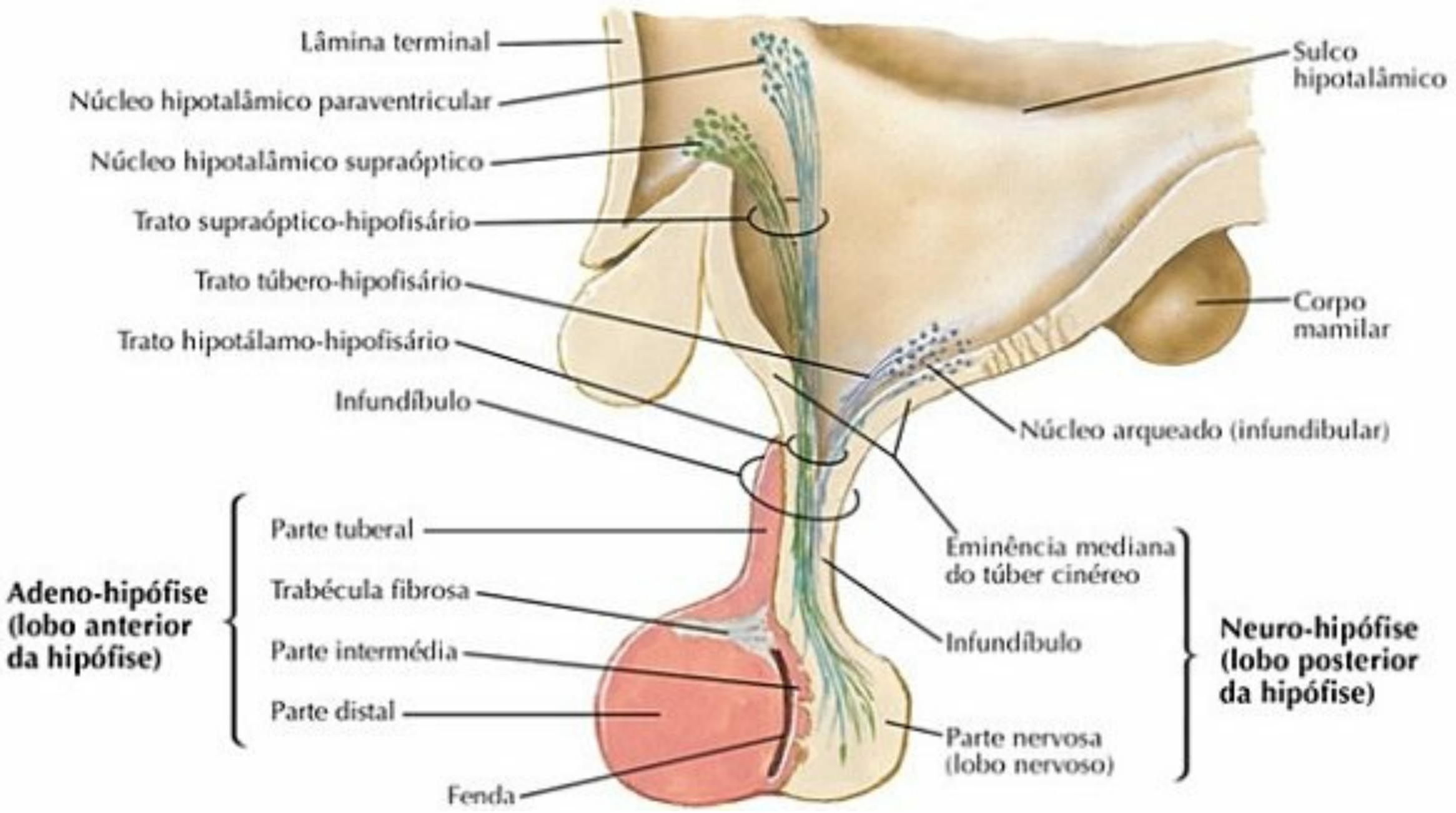

PRANCHA 148 Vascularização do Encéfalo

Veja também **Pranchas 107, 108**

Artérias e Veias do Hipotálamo e da Hipófise

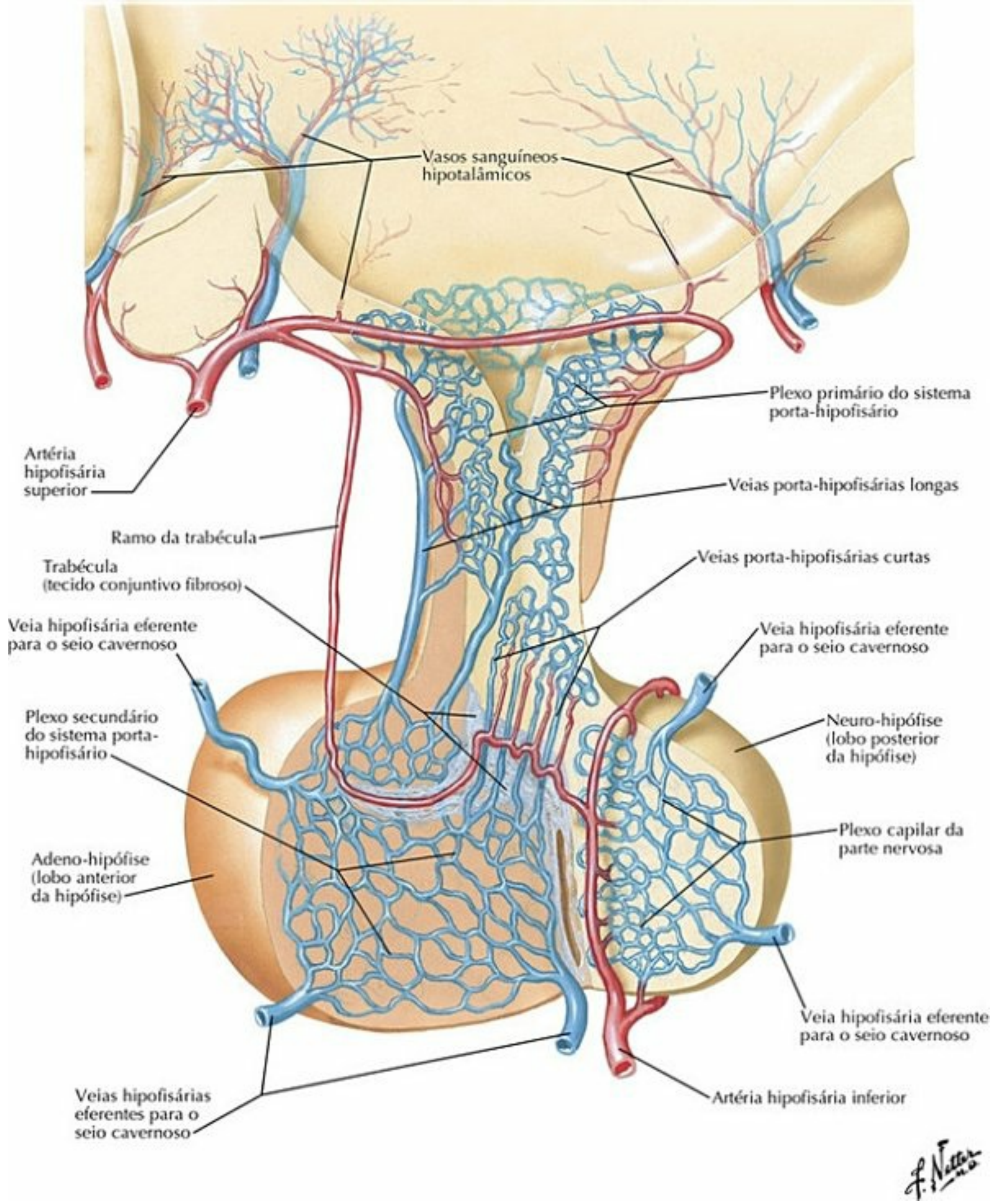

PRANCHA 149 Vascularização do Encéfalo

Veja também **Prancha 141**

Imagens da Cabeça (VRM e ARM)

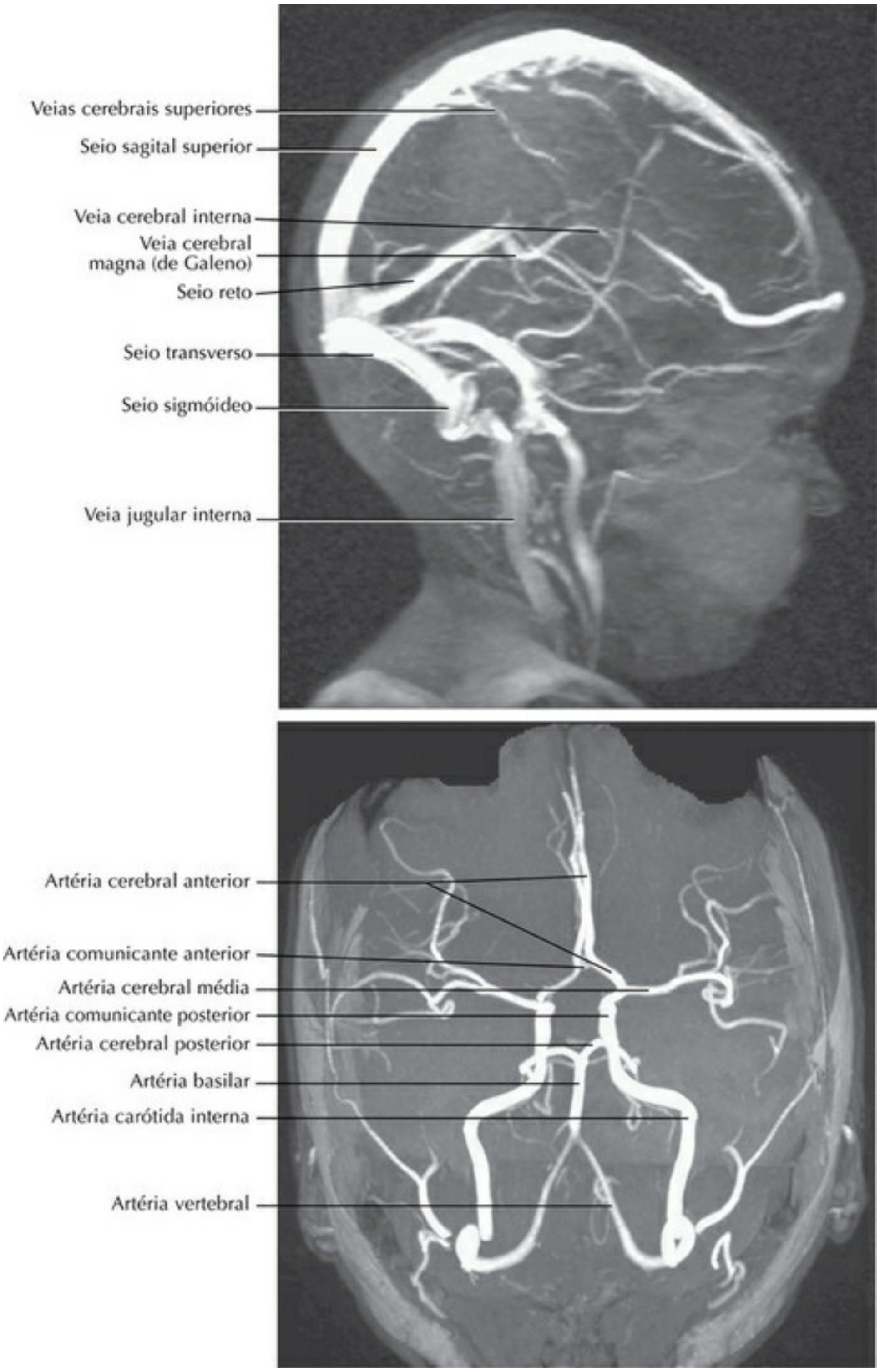

PRANCHA 150 Imagens Regionais

Imagens da Cabeça (RM)

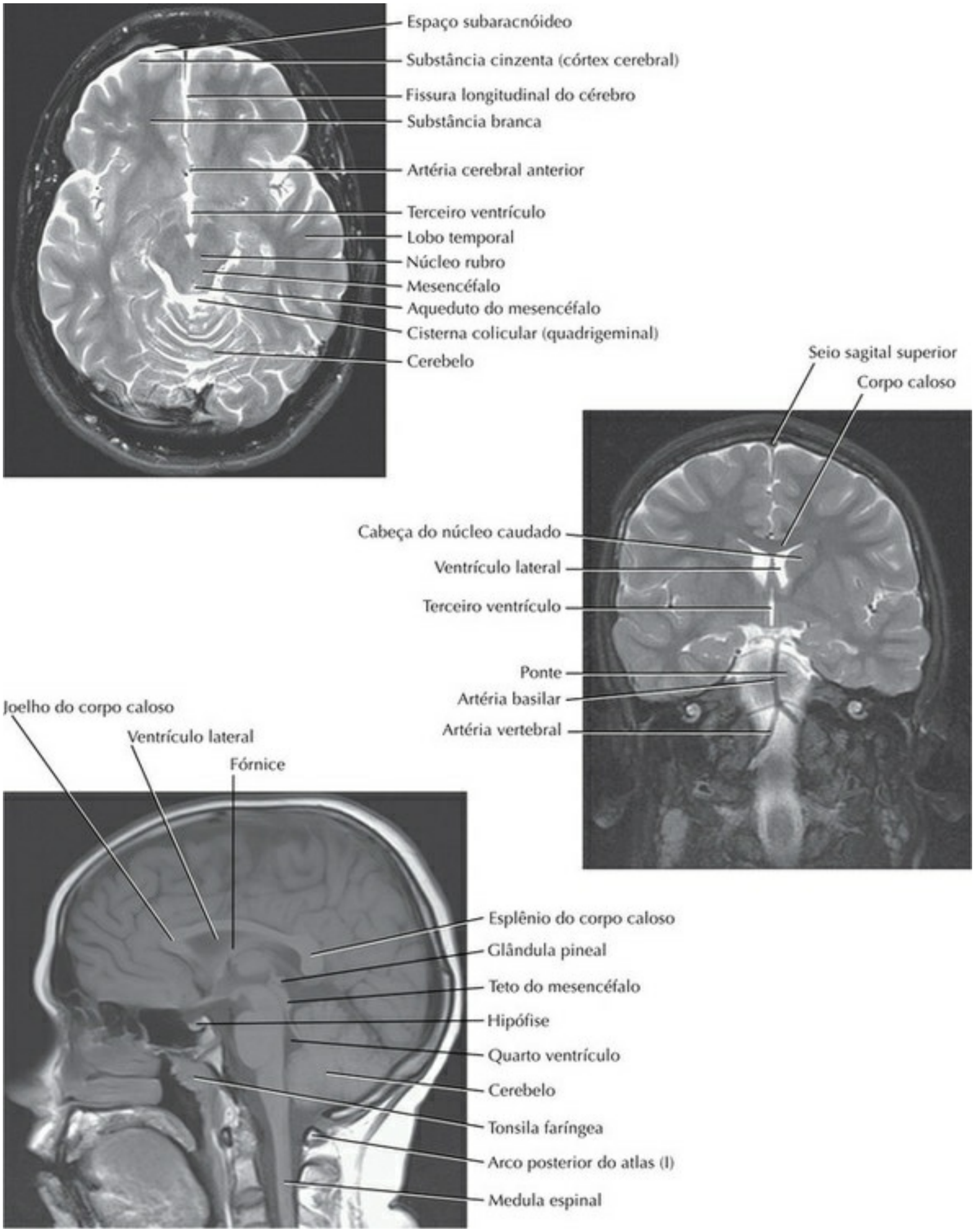

PRANCHA 151 Imagens Regionais

Tabelas de Músculos

Tabela 1-1

Tabelas de Músculos

	INSERÇÃO	INSERÇÃO DISTAL

MÚSCULOS	PROXIMAL (ponto fixo)	(ponto móvel)	INERVAÇÃO	AÇÕES PRINCIPAIS	SUPRIMENT SANGUÍN
Auricular anterior	Fáscia temporal, aponeurose epicrânica	Parte anterior da superfície medial da hélice da orelha	Ramos auricular posterior e temporal do nervo facial	Eleva e desvia a orelha para frente	Ramo auricula da artéria auricular posterior, r parietal da artéria temporal superficial
Auricular posterior	Base do processo mastoide	Parte inferior da superfície medial da concha da orelha	Ramos auricular posterior e temporal do nervo facial	Retrai e eleva a orelha	Ramo auricula da artéria auricular posterior, r parietal da artéria temporal superficial
Auricular superior	Fáscia temporal, aponeurose epicrânica	Parte superior da superfície medial da orelha	Ramos auricular posterior e temporal do nervo facial	Retrai e eleva a orelha	Ramo auricula da artéria auricular posterior, r parietal da artéria temporal superficial
Bucinador	Porção posterior do processo alveolar da maxila e na área oposta dos alvéolos dos dentes molares, margem anterior da rafe pterigomandibular	Ângulo da boca	Ramos bucais do nervo facial	Comprime as bochechas, expele o ar entre os lábios e auxilia na mastigação	Ramos musculares artéria faci artéria buc da artéria maxilar
Ciliar	Junção esclerocorneal	Corpo ciliar	Fibras parassimpáticas, por meio dos nervos ciliares curtos (NC III)	Contrai o corpo ciliar e aumenta a curvatura da lente (acomodação)	Artéria oftálm
Corrugador do supercílio	Parte medial da margem supraorbital	Pele da metade medial do supercílio	Ramos zigomático e temporal do nervo facial	Direciona o supercílio inferior e medialmente, provocando rugas frontais	Ramos da arté temporal superficial
Cricotireóideo	Arco da cartilagem cricóidea	Margem inferior da cartilagem	Ramo externo do nervo laríngeo superior	Alonga e tensiona os ligamentos	Artérias tireóic superior e inferior

		tireóidea e corno inferior		vocais	
Abaixador do ângulo da boca	Contínuo com o m. platisma na linha oblíqua da mandíbula	Ângulo da boca, penetrando no músculo orbicular da boca e na pele	Ramos marginal da mandíbula e bucal do nervo facial	Abaixa o ângulo da boca	Artéria labial inferior da artéria faci
Abaixador do lábio inferior	Superfície lateral da mandibula entre a sínfise e o forame mentual, profundamente ao m. abaixador do ângulo da boca	Pele do lábio inferior, misturando-se com o m. orbicular da boca; as fibras mediais unem-se com as do lado oposto	Ramos marginal da mandíbula e bucal do nervo facial	Abaixa o lábio inferior e o desvia lateralmente	Artéria labial inferior da artéria faci
Abaixador do septo nasal	Fossa incisiva da maxila	Septo nasal e parte posterior da asa do nariz	Ramos zigomático e bucal do nervo facial	Estreita a narina e desvia o septo nasal para baixo	Artéria labial superior da artéria faci
Digástrico	*Ventre anterior*: fossa digástrica da mandíbula *Ventre posterior*: Incisura mastóidea do osso temporal	Tendão intermédio fixo no corpo do osso hioide	*Ventre anterior*: nervo milo-hióideo *Ventre posterior*: nervo facial	Eleva o osso hioide e a base da língua; estabiliza o osso hioide; abre a boca pelo abaixamento da mandíbula	*Ventre anterior* ramos da artéria submentua *Ventre posterior*: ramos musculares artéria auricular posterior; ramos musculares artéria occipital
Dilatador da pupila	Fibras radiais na íris	Mistura-se com as fibras do músculo esfincter da pupila	Fibras simpáticas do gânglio cervical superior	Dilata a pupila	Artéria oftálm
Ventre frontal do m. occipitofrontal	Aponeurose epicrânica no nível da sutura coronal	Pele da região frontal; aponeurose epicrânica	Ramos temporais do nervo facial	Enruga a pele da região frontal; eleva o supercílio	Ramo frontal d artéria temporal superficial

Variações na contribuição de nervos espinais na inervação de músculos, no seu suprimento arterial, nos seus locais de inserção e suas ações são temas comuns na anatomia humana. Portanto, existem diferenças entre os textos e devemos considerar que a variação anatômica é normal.

Tabela 1-2

Tabelas de Músculos

MÚSCULOS	INSERÇÃO PROXIMAL (ponto fixo)	INSERÇÃO DISTAL (ponto móvel)	INERVAÇÃO	AÇÕES PRINCIPAIS	SUPRIME SANGU
Genioglosso	Espinha geniana superior da mandíbula	Dorso da língua; osso hioide	Nervo hipoglosso (NC XII)	Abaixamento e protrusão da língua	Artérias subling subme
Genio-hióideo	Espinha geniana inferior, na superfície posterior do corpo da mandíbula	Superfície anterior do corpo do osso hioide	Ramo de C1, por meio do nervo hipoglosso (NC XII)	Eleva o osso hioide e abaixa a mandíbula	Artéria sul da arte lingual
Hioglosso	Corpo e corno maior do osso hioide	Regiões lateral e inferior da língua	Nervo hipoglosso (NC XII)	Abaixa e retrai a língua	Artérias subling subme
Músculo longitudinal inferior da língua	Subjacente à superfície da língua, entre os mm. genioglosso e hioglosso	Ápice da língua, unindo-se com as fibras do m. estiloglosso	Nervo hipoglosso (NC XII)	Encurta a língua, direciona para baixo seu ápice e as margens laterais	Artéria pro da líng artéria ramos artéria
Oblíquo inferior	Região anterior do soalho da órbita, lateral ao canal lacrimonasal	Na parte lateral da esclera, profundamente ao m. reto lateral	Nervo oculomotor (NC III), ramo inferior	Abduz, eleva e roda lateralmente o bulbo do olho	Artéria oft
Constritor inferior da faringe	Linha oblíqua da cartilagem tireóidea e na cartilagem cricóidea	Rafe (mediana) da faringe	Nervo vago, via plexo faríngeo	Promove a constrição da faringe durante a deglutição	Artéria far ascend ramos artéria tireóid superio
Reto inferior	Anel tendíneo comum	Superfície inferior do bulbo do olho, posterior à junção esclerocorneal	Nervo oculomotor (NC III), ramo inferior	Abaixa, aduz e roda lateralmente o bulbo do olho	Artéria oft
Cricoaritenóideo	Arco da cartilagem	Processo muscular da	Nervo laríngeo	Aduz as pregas	Artérias ti

lateral	cricóidea	cartilagem aritenóidea	recorrente	vocais	superio inferio
Pterigóideo lateral	*Cabeça superior*: superfície infratemporal da asa maior do esfenoide *Cabeça inferior*: lâmina lateral do processo pterigoide	Fóvea pterigóidea; cápsula da articulação temporomandibular; disco articular	Nervo mandibular (V_3); ramos musculares da divisão anterior	*Bilateralmente*: protrusão da mandíbula *Unilateral e alternadamente*: produz um movimento lateral	Ramos muscu artéria
Reto lateral	Anel tendíneo comum	Superfície lateral do bulbo do olho, posterior à junção esclerocorneal	Nervo abducente (NC VI)	Abduz o bulbo do olho	Artéria oft
Levantador do ângulo da boca	Fossa canina da maxila, imediatamente abaixo do forame infra-orbital e profundamente ao m. levantador do lábio superior	Ângulo da boca; as fibras de unem com as dos mm. orbicular da boca, abaixador do ângulo da boca e zigomático	Ramos zigomático e bucal do nervo facial	Eleva o ângulo da boca	Artéria lab superio artéria
Levantador do lábio superior e da asa do nariz	1- *"Parte angular"*: região superior do processo frontal da maxila 2- *"Parte infraorbital"*: órbita, acima do forame infraorbital 3- *"Parte zigomática"*: superfície lateral do osso zigomático	1- na cartilagem alar maior; pele do nariz; parte lateral do lábio superior 2- penetra na substância muscular do lábio superior, entre a "parte angular" e o canino 3- pele do sulco nasolabial e do lábio superior	Ramos zigomático e bucal do nervo facial	1- eleva o lábio superior e dilata a narina 2- eleva o ângulo da boca 3- eleva lateralmente o lábio superior	Artérias la superio angula artéria

Tabela 1-3
Tabelas de Músculos

MÚSCULOS	INSERÇÃO PROXIMAL (ponto fixo)	INSERÇÃO DISTAL (ponto móvel)	INERVAÇÃO	AÇÕES PRINCIPAIS	SUPRIMENTO SANGUÍNEO	G

Levantador do lábio superior	Maxila, acima do forame infraorbital	Pele do lábio superior	Ramos zigomático e bucal do nervo facial	Eleva o lábio superior; dilata as narinas	Artérias labial superior e angular da artéria facial	E
Levantador da pálpebra superior	Asa menor do esfenoide, anteriormente ao canal óptico	Tarso superior	Nervo oculomotor (NC III), ramo superior	Eleva a pálpebra superior	Artéria oftálmica	E
Levantador do véu palatino	Osso temporal (parte petrosa)	Aponeurose palatina	Nervo vago, via plexo faríngeo	Eleva o palato mole durante a deglutição	Artéria palatina ascendente da artéria facial; artéria palatina descendente da artéria maxilar	F
Longo da cabeça	Tubérculo anterior dos processos transversos de C III -C VI	Superfície inferior da parte basilar do osso occipital	Ramo anterior dos nervos cervicais C1-C4	Flexiona e auxilia a rotação das vértebras cervicais e da cabeça	Artéria cervical ascendente da artéria tireóidea inferior; artéria faríngea ascendente; ramos musculares da artéria vertebral	F
Longo do pescoço	*"Porção vertical"*: vértebras C V -T III *"Porção oblíqua inferior"*: vértebras T I -T III *"Porção oblíqua superior"*: tubérculos anteriores dos processos transversos das vértebras C III -C V	Vértebras C II -C IV Tubérculos anteriores dos processos transversos das vértebras C V -C VI Tubérculo do arco anterior do atlas (I)	Ramo anterior dos nervos espinais cervicais (C2-C8)	*Bilateralmente*: flexiona e auxilia na rotação das vértebras cervicais e da cabeça *Unilateralmente*: flexiona lateralmente a parte cervical da coluna vertebral	Ramos pré-vertebrais da artéria faríngea ascendente; ramos musculares das artérias cervical ascendente e vertebral	F
Masseter	Arco zigomático	Ramo da mandíbula; processo coronoide	Nervo massetérico do nervo mandibular (V_3)	Eleva e faz a protrusão da mandíbula; as fibras da parte profunda retraem a mandíbula	Artéria facial transversa; artéria massetérica da artéria maxilar e ramo massetérico da	M

					artéria facial	
Pterigóideo medial	Superfície medial da lâmina lateral do processo pterigoide; processo piramidal do osso palatino; túber da maxila	...só esse Superfície	Nervo pterigóideo medial do nervo mandibular (V_3)	*Bilateralmente*: age na protrusão e na elevação da mandíbula *Unilateral e alternadamente*: participa do movimento lateral da mandíbula	Ramos das artérias maxilar e facial	M
Reto medial	Anel tendíneo comum	Região medial do bulbo do olho, posteriormente à junção esclerocorneal	Nervo oculomotor (NC III), ramo inferior	Aduz o bulbo do olho	Artéria oftálmica	E
Mentual	Fossa incisiva da mandíbula	Pele do mento	Ramo marginal da mandíbula do nervo facial	Eleva e faz a protrusão do lábio inferior	Artéria labial inferior da artéria facial	E
Constritor médio da faringe	Ligamento estilo-hióideo e cornos do osso hioide	Rafe (mediana) da faringe	Nervo vago, via plexo faríngeo	Promove a constrição da faringe durante a deglutição	Artéria faríngea ascendente, artéria palatina ascendente e ramo tonsilar da artéria facial; ramos dorsais da língua da artéria lingual	C
Milo-hióideo	Linha milo-hióidea da mandíbula	"Rafe mediana" no soalho da boca e corpo do osso hioide	Nervo milo-hióideo, ramo do nervo mandibular (V_3)	Eleva o osso hioide, a base da língua, o soalho da boca; abaixa a mandíbula	Artéria sublingual da artéria lingual; artéria submentual da artéria facial	S

Tabela 1-4
Tabelas de Músculos

MÚSCULOS	INSERÇÃO PROXIMAL (ponto fixo)	INSERÇÃO DISTAL (ponto móvel)	INERVAÇÃO	AÇÕES PRINCIPAIS	SUPRIMEN SANGUÍN
Nasal	"Eminência canina",	Cartilagens do	Ramos	Traciona a asa do	Artéria labia

	superior e lateralmente à fossa incisiva da maxila	nariz	zigomático e bucal do nervo facial	nariz em direção ao septo nasal, comprime as narinas; a parte alar amplia as narinas	ramos do nasal late facial
Ventre occipital do m.occipitofrontal	2/3 laterais da linha nucal superior e processo mastoide	Pele da região occipital; aponeurose epicrânica	Nervo auricular posterior do nervo facial	Move o "couro cabeludo" para trás	Ramo occipi auricular ramo des artéria oc
Omo-hióideo	*Ventre inferior*: da margem superior da escápula e do "ligamento supraescapular", terminando no tendão sob o músculo esternocleidomastóideo *Ventre superior*: desse referido tendão	*Ventre inferior*: tendão intermédio *Ventre superior*: corpo do osso hioide	Alça cervical	Estabiliza o osso hioide e abaixa esse osso	Ramo hióide lingual; r esternocl da artéria superior
Orbicular do olho	Margem medial da órbita, ligamento palpebral, osso lacrimal	Pele ao redor da órbita, ligamento palpebral, pálpebras superior e inferior	Nervo facial (NC VII)	Aproxima as pálpebras superior e inferior	Artérias facia superficia
Orbicular da boca	Maxila, superior aos dentes incisivos	Pele ao redor dos lábios	Ramos zigomático, bucal e marginal da mandíbula do nervo facial	Compressão, constrição e protrusão dos lábios	Artérias labi inferior d facial
Palatoglosso	Aponeurose palatina (do palato mole)	Margem lateral da língua	Nervo vago, via plexo faríngeo	Eleva posteriormente a língua, abaixa o palato mole	Artéria farín ascenden palatinos facial e m
Palatofaríngeo	Palato duro, aponeurose palatina	Parede lateral da faringe	Nervo vago, via plexo faríngeo	Tensiona o palato mole; traciona superior, anterior e medialmente a parede da faringe durante a	Artéria palat ascenden facial; ar descende maxilar

				deglutição	
Platisma	Pele inferior à clavícula e da parte superior do tórax	Mandíbula e músculos da face junto à boca	Nervo facial	Tensiona a pele do pescoço	Artérias sub supraesc
Cricoaritenóideo posterior	Superfície posterior da lâmina da cartilagem cricóidea	Processo muscular da cartilagem aritenóidea	Nervo laríngeo recorrente	Abduz as pregas vocais	Artérias tire e inferior
Prócero	Fáscia que recobre a parte inferior do osso nasal e parte superior da cartilagem lateral do nariz	Pele entre e acima dos supercílios	Ramos temporal e zigomático do nervo facial	Desvia inferior e medialmente os supercílios; produz rugas transversas sobre a raiz do nariz	Artéria angu nasal late facial
Reto anterior da cabeça	Massa lateral do atlas (I)	Base do osso occipital anterior ao forame magno	Ramos anteriores dos nervos espinais cervicais (C1-C2)	Flexiona a cabeça	Ramos musc artéria ve artéria fa ascender
Reto lateral da cabeça	Superfície superior do processo transverso do atlas (I)	Superfície inferior do processo jugular do osso occipital	Ramos anteriores dos nervos espinais cervicais (C1-C2)	Inclina a cabeça para o mesmo lado (flexão lateral)	Ramos musc artéria ve artéria oc faríngea
Risório	Fáscia massetérica, superficialmente ao m. platisma	Pele do ângulo da boca	Ramos zigomático e bucal do nervo facial	Retrai o ângulo da boca	Artéria labia artéria fa
Salpingofaríngeo	Tuba auditiva	Parede lateral da faringe	Nervo vago, via plexo faríngeo	Eleva a faringe e a laringe durante a deglutição e a fala	Ramos farín artéria fa ascender

Tabela 1-5

Tabelas de Músculos

MÚSCULOS	INSERÇÃO PROXIMAL (ponto fixo)	INSERÇÃO DISTAL (ponto móvel)	INERVAÇÃO	AÇÕES PRINCIPAIS	SUPRIM SANGU

Escaleno anterior	Tubérculos anteriores dos processos transversos de C III -C VI	Tubérculo do músculo escaleno anterior, na 1ª costela	Ramos anteriores dos nervos espinais cervicais (C5-C8)	Eleva a 1ª costela; inclina a parte cervical da coluna vertebral	Artéria ce da art inferi
Escaleno médio	Tubérculos posteriores dos processos transversos de C II -C VII	Superfície superior da 1ª costela (posterior ao sulco dos vasos subclávios)	Ramos anteriores dos nervos espinais cervicais (C3-C7)	Eleva a 1ª costela; inclina a parte cervical da coluna vertebral	Ramos m artéria ascen
Escaleno posterior	Tubérculos posteriores dos processos transversos de C IV -C VI	Superfície externa da 2ª costela (posterior à inserção do m. serrátil anterior)	Ramos anteriores dos quatro nervos espinais cervicais inferiores	Eleva a 2ª costela; inclina a parte cervical da coluna vertebral	Ramos m artéria ascen tireóic super cervic
Esfíncter da pupila	Músculo liso circular da íris que contorna a pupila	Mistura-se com as fibras do músculo dilatador da pupila	Fibras parassimpáticas, via nervo oculomotor (NC III)	Faz a constrição da pupila	Artéria of
Estapédio	Eminência piramidal do osso temporal	Estribo	Nervo facial	Traciona o estribo posteriormente, reduzindo a oscilação da membrana timpânica	Artérias a timpâ mení
Esternocleidomastóideo	*"Parte esternal"*: superfície anterior do manúbrio *"Parte clavicular"*: superfície superior do 1/3 medial da clavícula	Superfície lateral do processo mastoide; metade lateral da linha nucal superior do osso occipital	Nervo acessório (NC XI)	*Bilateralmente*: flexiona a cabeça, eleva a parede torácica *Unilateralmente*: roda a cabeça para o lado oposto	Ramos estern das ar super ramo artéria ramo artéria poster
Esterno-hióideo	Superfície posterior do manúbrio do esterno, ligamento esternoclavicular posterior, extremidade medial da clavícula	Parte medial da margem inferior do corpo do osso hioide	Alça cervical	Abaixa a laringe e o osso hioide; estabiliza o osso hioide	Ramos estern e hióic tireóic hióide lingua

Esterno-tireóideo	Superfície posterior do manúbrio do esterno, inferior e profundamente à inserção do m. esterno-hióideo, extremidade da primeira cartilagem costal	Linha oblíqua na lâmina da cartilagem tireóidea	Alça cervical	Abaixa a laringe e a cartilagem tireóidea	Ramo cri artéri super
Estiloglosso	Processo estiloide e ligamento estilo-hióideo	Margem lateral e região inferior da língua	Nervo hipoglosso (NC XII)	Retrai e eleva a língua durante a deglutição	Artéria su
Estilo-hióideo	Superfície posterior do processo estiloide	Corpo do osso hioide, na junção com o corno maior	Nervo facial	Eleva o osso hioide e a base da língua	Ramos m artéri
Estilofaríngeo	Superfície medial do processo estiloide	Parede da faringe	Nervo glossofaríngeo (NC IX)	Eleva a faringe e a laringe durante a deglutição e fala	Artéria fa ascen palati ramo facial, língua
Subclávio	Superfície superior da 1ª costela e de sua cartilagem	Superfície inferior do terço médio da clavícula	Nervo subclávio	Fixa e abaixa a clavícula	Ramo cla toraco
Músculo longitudinal superior da língua	Fibras submucosas do dorso da língua	Ápice da língua, unindo-se com o músculo do lado oposto	Nervo hipoglosso (NC XII)	Encurta a língua, encurva o ápice e as margens para cima	Artéria p da art ramos
Oblíquo superior	Corpo do esfenoide (acima do canal óptico), medial à inserção do m. reto superior	Passa através da tróclea e insere-se na parte superior da esclera, entre os mm. retos superior e lateral	Nervo troclear (NC IV)	Abduz, abaixa e roda medialmente o bulbo do olho	Artéria of

Tabela 1-6

Tabelas de Músculos

MÚSCULOS	INSERÇÃO PROXIMAL (ponto fixo)	INSERÇÃO DISTAL (ponto móvel)	INERVAÇÃO	AÇÕES PRINCIPAIS	SUPRIMENT SANGUÍN
Constritor superior da faringe	Hâmulo pterigóideo, rafe pterigomandibular, linha milo-hióidea da mandíbula	Rafe (mediana) da faringe	Nervo vago, via plexo faríngeo	Constrição da faringe durante a deglutição	Artéria faríng ascenden artéria palatina ascenden ramo ton da artéria facial; ran dorsais da língua da artéria lin
Reto superior	Anel tendíneo comum	Superfície superior do bulbo do olho, posteriormente à junção esclerocorneal	Nervo oculomotor (NC III), ramo superior	Eleva, aduz e roda medialmente o bulbo do olho	Artéria oftálm
Temporal	Soalho da fossa temporal, camada profunda da fáscia temporal	Processo coronoide e ramo da mandíbula	Nervos temporais profundos do nervo mandibular (V_3)	Eleva a mandíbula; as fibras posteriores retraem a mandíbula	Artérias temp superficia maxilar; artérias temporais profunda (anterior, média e posterior)
Tensor do tímpano	Cartilagem da tuba auditiva	Cabo do martelo	Nervo mandibular do nervo trigêmeo (NC V)	Tensiona a membrana timpânica, tracionando-a medialmente	Artéria timpâ superior d artéria meníngea média, da artéria m
Tensor do véu palatino	Fossa escafóidea do processo pterigoide, espinha do esfenoide e tuba auditiva	Aponeurose palatina	Nervo mandibular (V_3)	Tensiona o palato mole; abre a tuba auditiva durante a deglutição e o bocejo	Artéria palat ascenden ramo da artéria fac artéria palatina descende ramo da artéria m
Tireoaritenóideo	Superfície posterior da	Processo muscular	Nervo laríngeo	Encurta e afrouxa as	Artérias tireó

	cartilagem tireóidea	da cartilagem aritenóidea	recorrente	pregas vocais; “esfíncter” do vestíbulo da laringe	superior e inferior
Tireo-hióideo	Linha oblíqua na lâmina da cartilagem tireóidea	Margem inferior do corpo e no corno maior do osso hioide	Ramo tireo-hióideo do nervo espinal C1, via nervo hipoglosso (NC XII)	Abaixa a laringe e o osso hioide eleva a cartilagem tireóidea	Ramo hióideo artéria tireóidea superior
Aritenóideos transverso e oblíquo	Cartilagem aritenóidea	Cartilagem aritenóidea do lado oposto	Nervo laríngeo recorrente	Fecha a porção intercartilagínea da rima da glote	Artérias tireó superior e inferior
Transverso da língua	Septo (fibroso mediano) da língua	Dorso e margens laterais da língua	Nervo hipoglosso (NC XII)	Comprime/estreita e alonga a língua	Artéria profu da língua artéria lin ramos da artéria fac
Músculo da úvula	Espinha nasal, aponeurose palatina	Túnica mucosa da úvula palatina	Nervo vago, via plexo faríngeo	Encurta, eleva e retrai a úvula palatina	Artéria palati ascenden artéria fac artéria palatina descende da artéria maxilar
Vertical da língua	Túnica mucosa do dorso e da parte anterior da língua	As fibras se projetam do dorso da língua até a sua superfície inferior	Nervo hipoglosso (NC XII)	Achata e alarga a língua	Artéria profu da língua artéria lin ramos da artéria fac
Vocal	Processo vocal da cartilagem aritenóidea	Ligamento vocal	Nervo laríngeo recorrente	Tensiona a parte anterior do ligamento vocal e afrouxa a parte posterior do ligamento vocal	Artérias tireó superior e inferior
Zigomático maior	Arco zigomático	Ângulo da boca	Ramos zigomático e bucal do nervo facial	Desvia o ângulo da boca para trás e para cima	Artéria labial superior d artéria fac
Zigomático menor	Arco zigomático	Ângulo da boca, lábio superior	Ramos zigomático e bucal do nervo facial	Eleva o lábio superior	Artéria labial superior d artéria fac

SEÇÃO 2

Dorso e medula espinal

Anatomia Topográfica
Prancha 152
152. Dorso: Anatomia de Superfície

Ossos e Ligamentos
Pranchas 153-159
153. Coluna Vertebral
154. Vértebras Torácicas
155. Vértebras Lombares
156. Vértebras – Imagens Radiológicas
157. Sacro e Cóccix
158. Ligamentos Vertebrais: Região Lombossacral
159. Ligamentos Vertebrais: Região Lombar

Medula Espinal
Pranchas 160-170
160. Medula Espinal e Ramos Anteriores *In Situ*
161. Relação das Raízes dos Nervos Espinais com as Vértebras
162. Dermátomos
163. Sistema Nervoso Simpático: Esquema
164. Sistema Nervoso Parassimpático: Esquema
165. Meninges Espinais e Raízes dos Nervos Espinais
166. Formação do Nervo Espinal: Cortes Transversais
167. Artérias da Medula Espinal: Esquema
168. Artérias da Medula Espinal: Distribuição Intrínseca
169. Veias da Medula Espinal e da Coluna Vertebral
170. Veias da Coluna Vertebral: Veias Vertebrais

Músculos e Nervos
Pranchas 171-175
171. Músculos do Dorso: Camada Superficial
172. Músculos do Dorso: Camada Média
173. Músculos do Dorso: Camada Profunda

174. Nervos do Dorso
175. Região Cervical Posterior (“Trígono Suboccipital”)

Anatomia em Corte Transversal
Pranchas 176-177
176. Região Lombar: Corte Transversal
177. Nervo Espinal Torácico Típico: Corte Transversal

Tabelas de Músculos

Dorso: Anatomia de Superfície

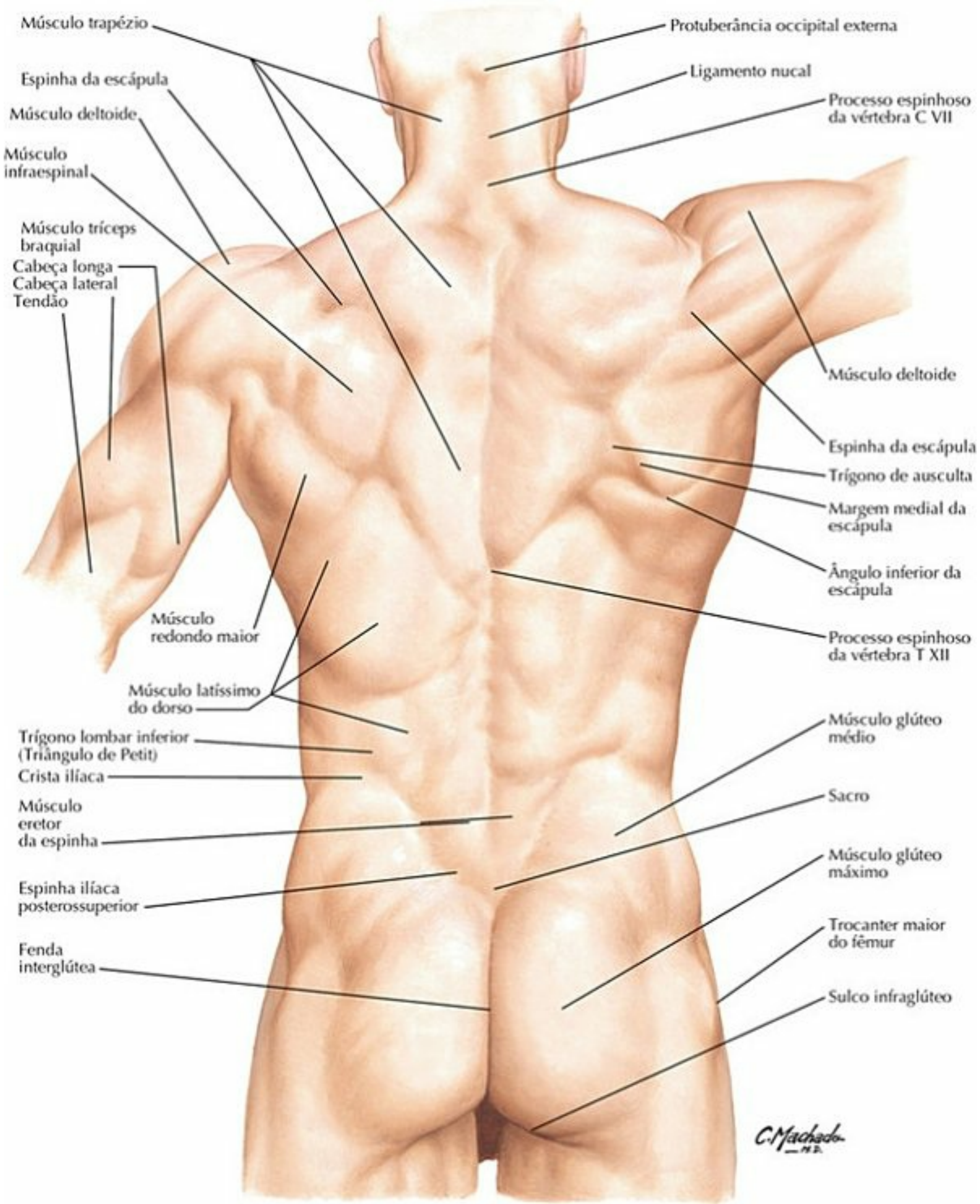

PRANCHA 152 Anatomia Topográfica

Coluna Vertebral

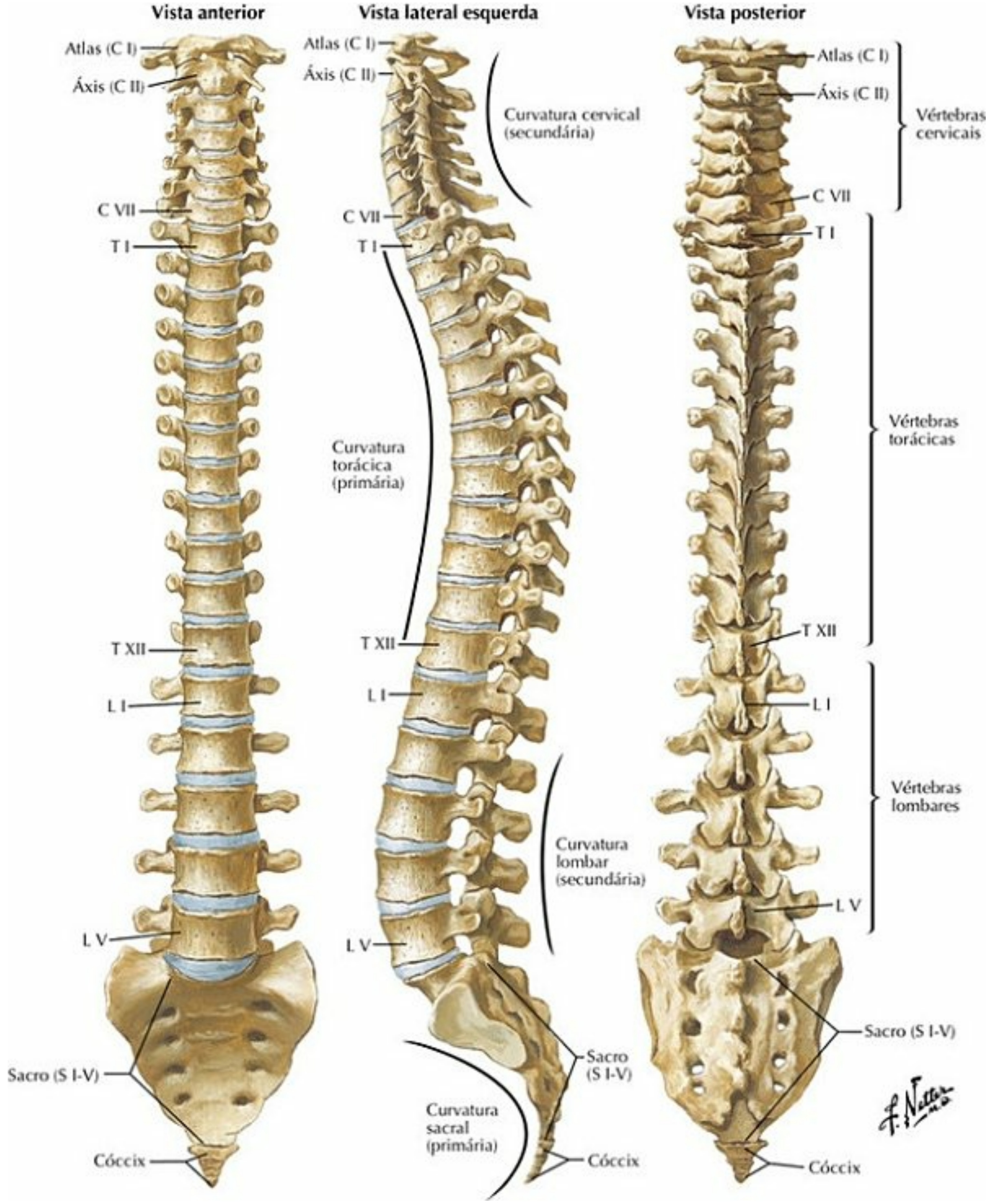

PRANCHA 153 Ossos e Ligamentos

Veja também **Pranchas 21, 183, 243**

Vértebras Torácicas

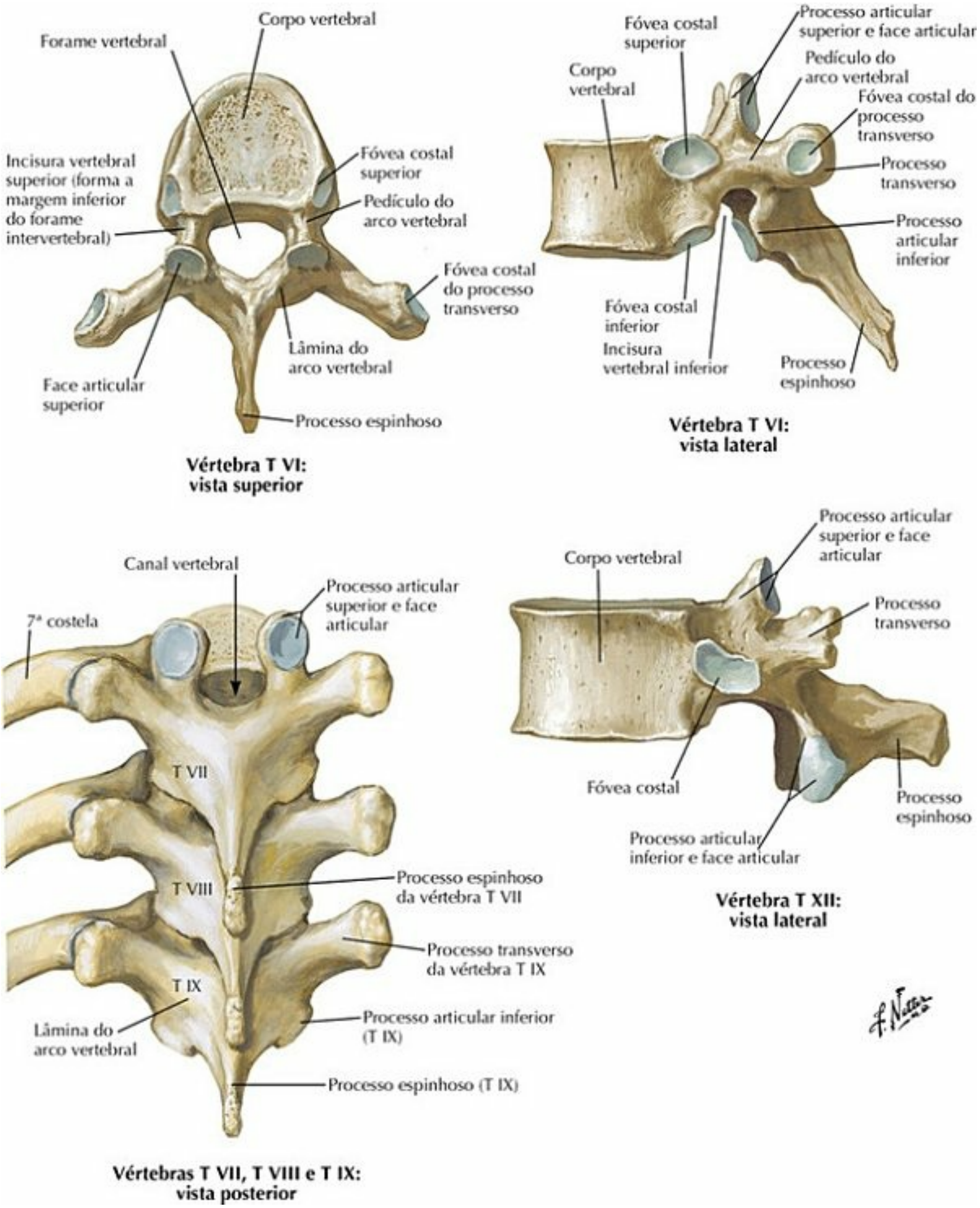

Vértebra T VI: vista superior

Vértebra T VI: vista lateral

Vértebras T VII, T VIII e T IX: vista posterior

Vértebra T XII: vista lateral

PRANCHA 154 Ossos e Ligamentos

Vértebras Lombares

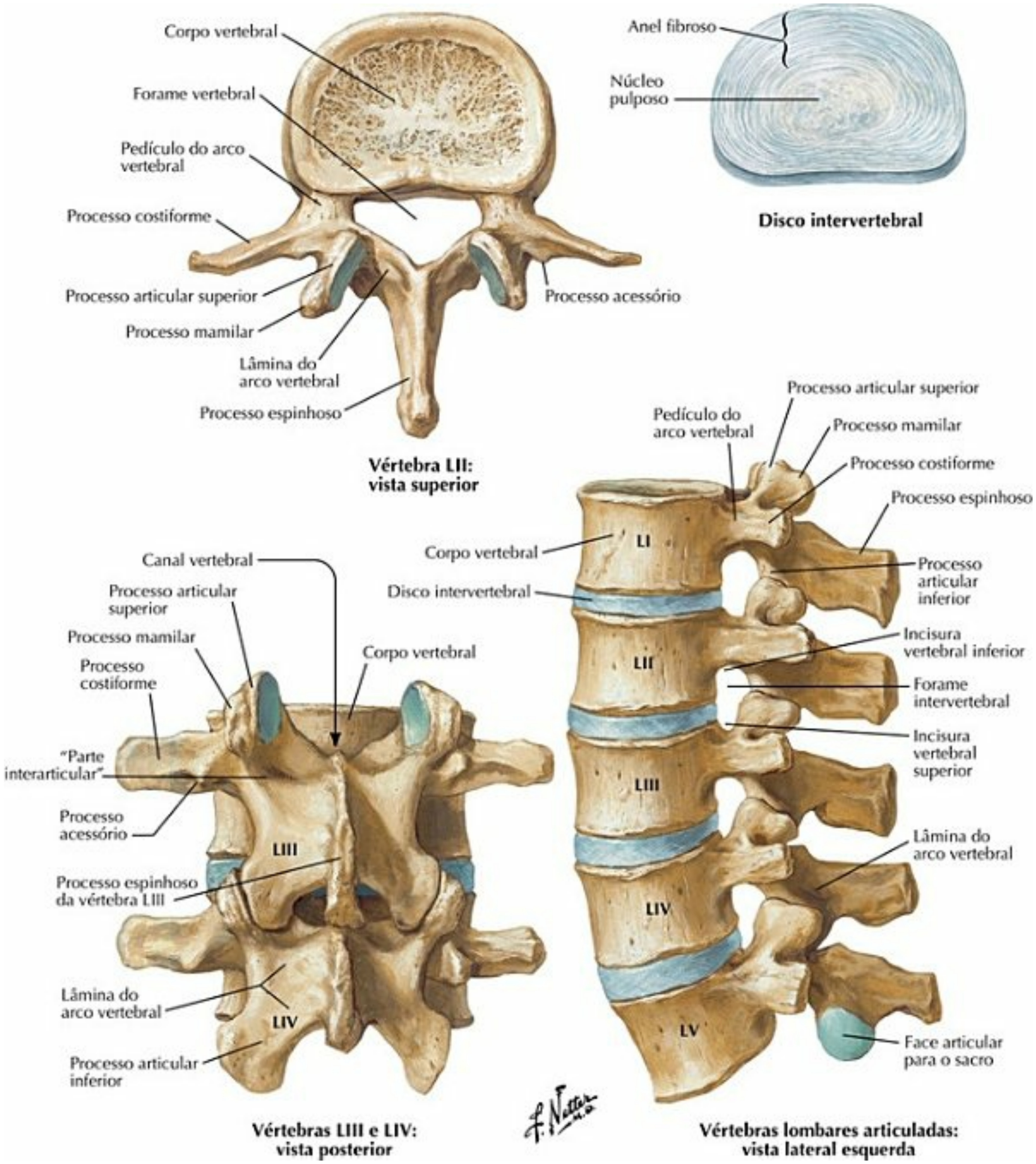

PRANCHA 155 Ossos e Ligamentos

Vértebras: Imagens Radiológicas

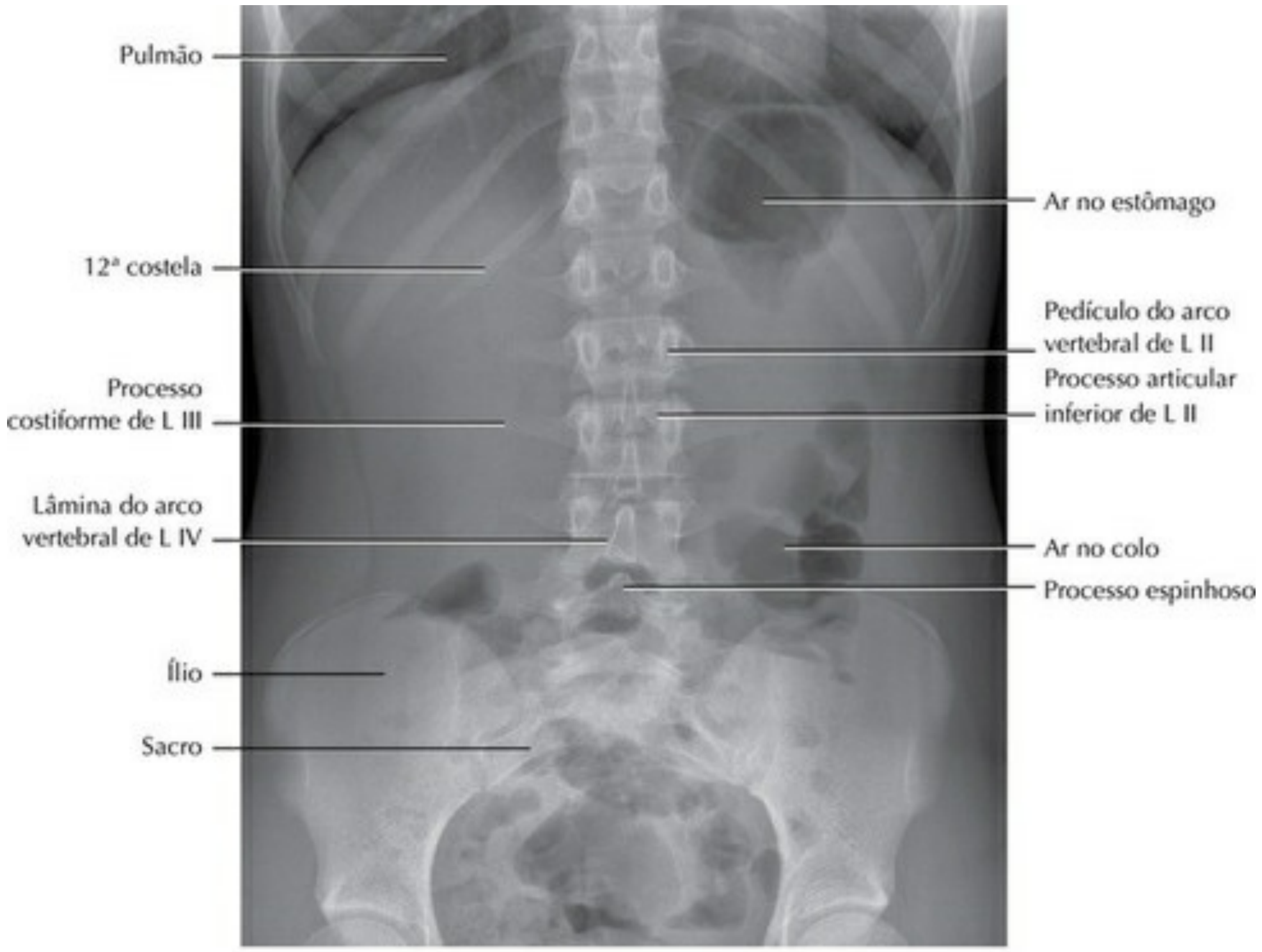

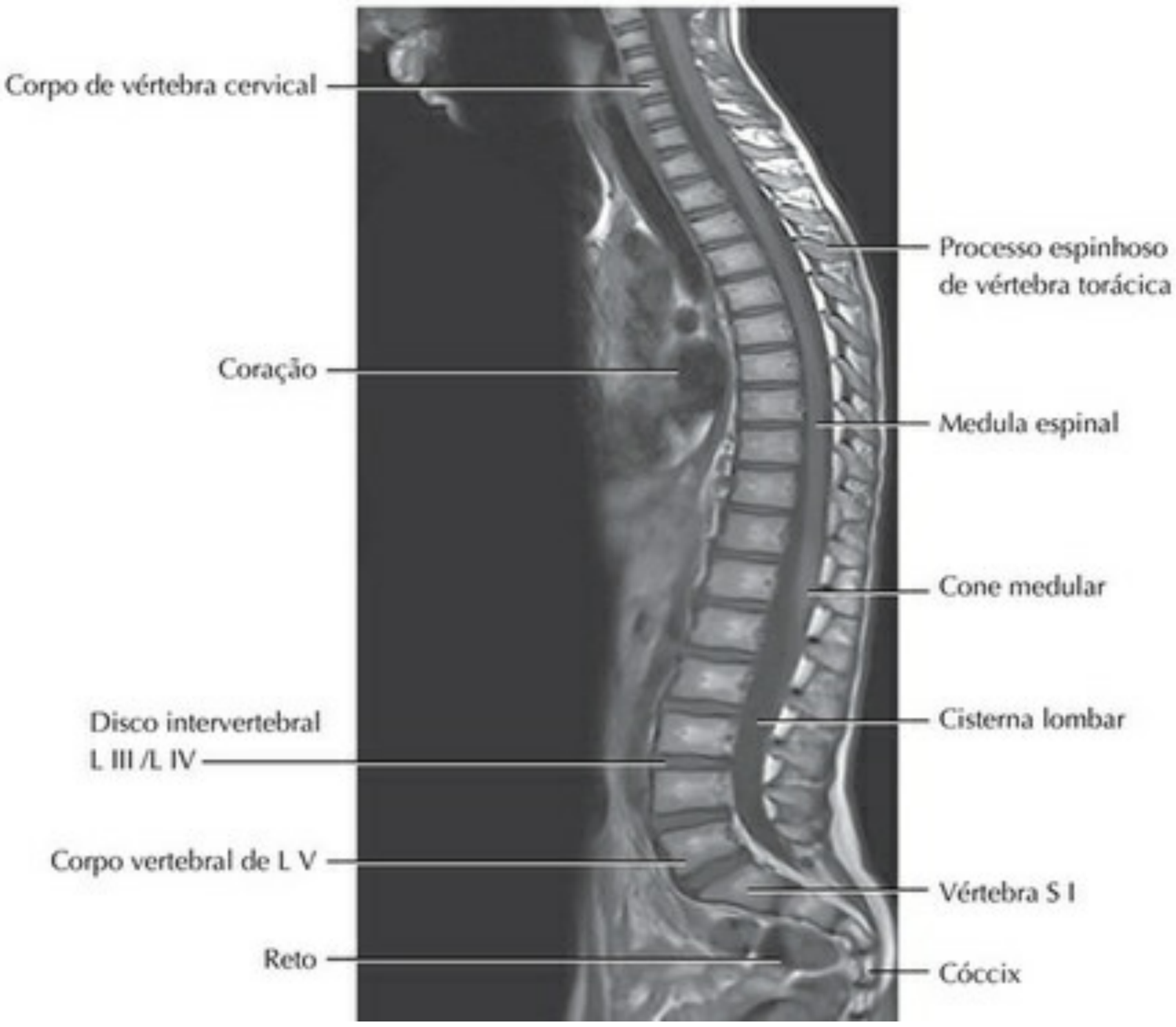

PRANCHA 156 Ossos e Ligamentos

Sacro e Cóccix

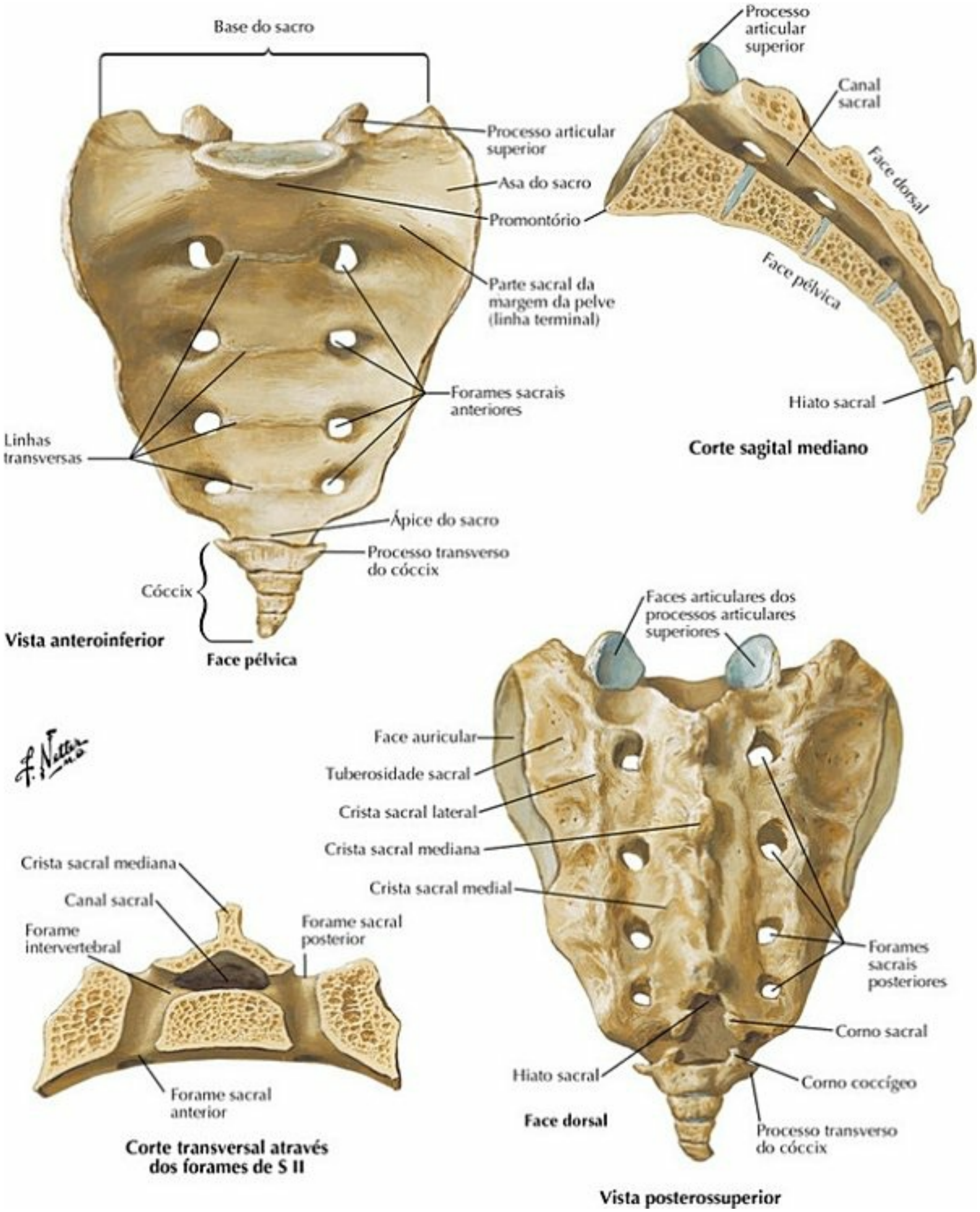

PRANCHA 157 Ossos e Ligamentos

Veja também **Pranchas 330, 334**

Ligamentos Vertebrais: Região Lombossacral

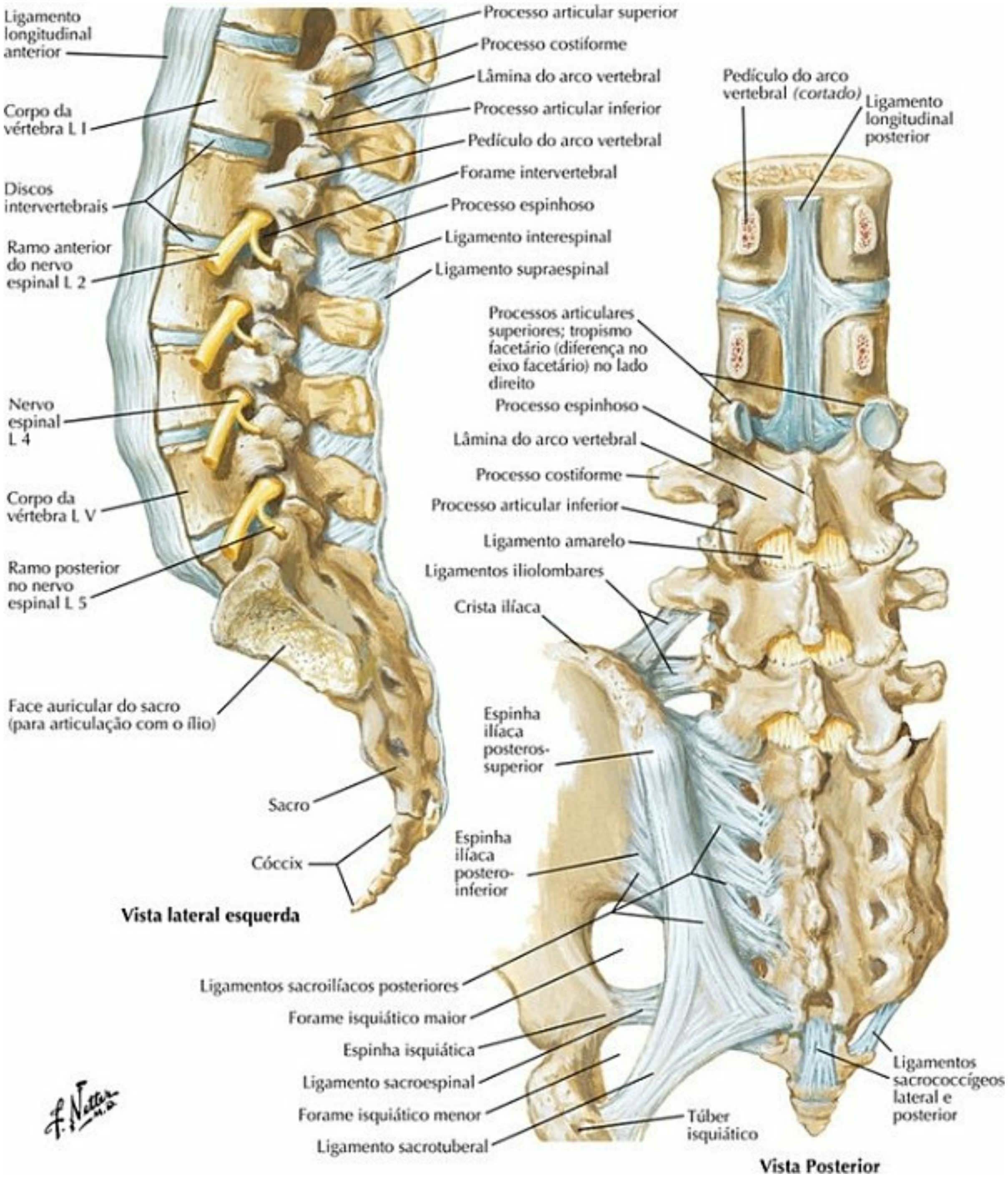

PRANCHA 158 Ossos e Ligamentos

Ligamentos Vertebrais: Região Lombar

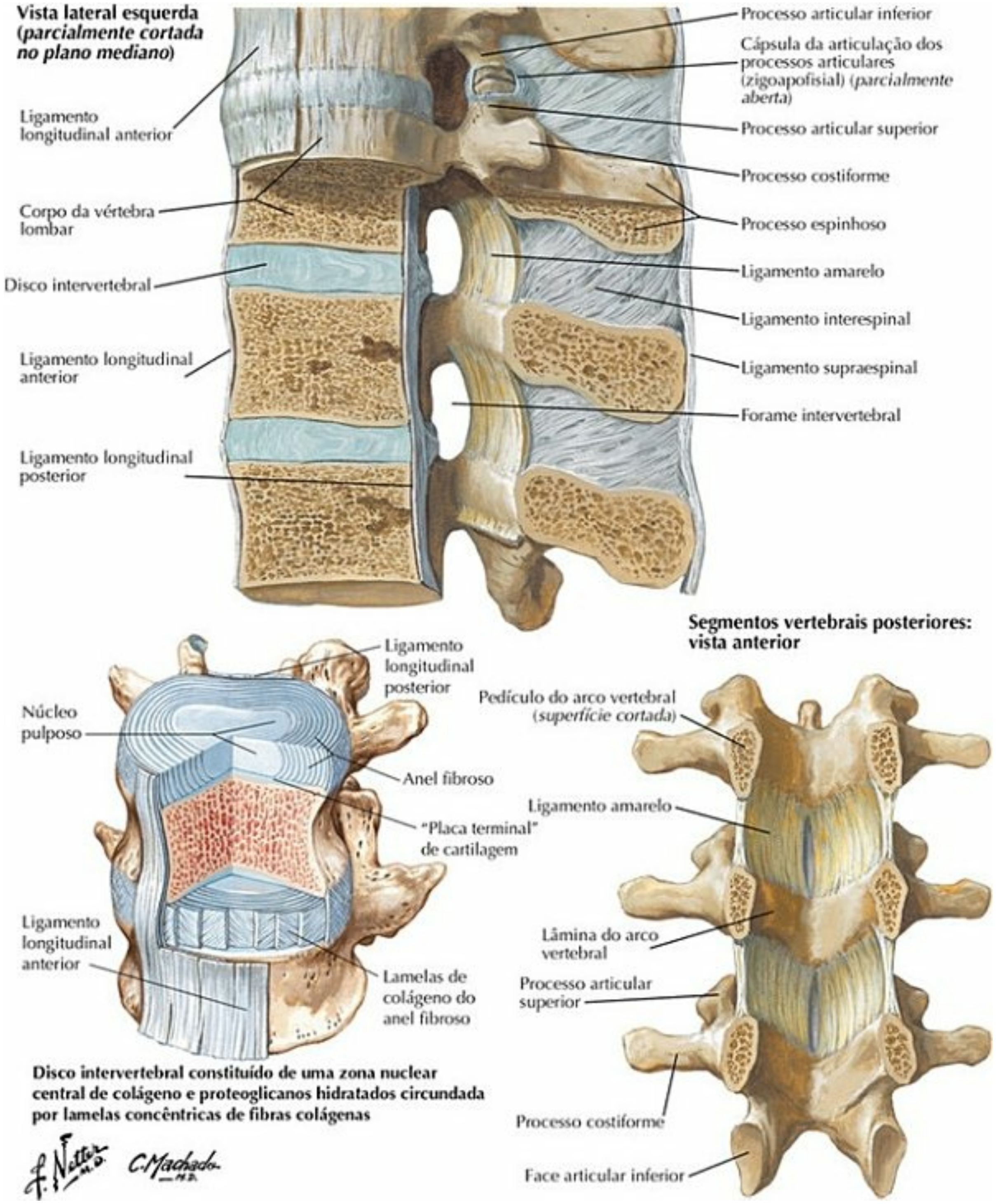

PRANCHA 159 Ossos e Ligamentos

Medula Espinal e Ramos Anteriores *In Situ*

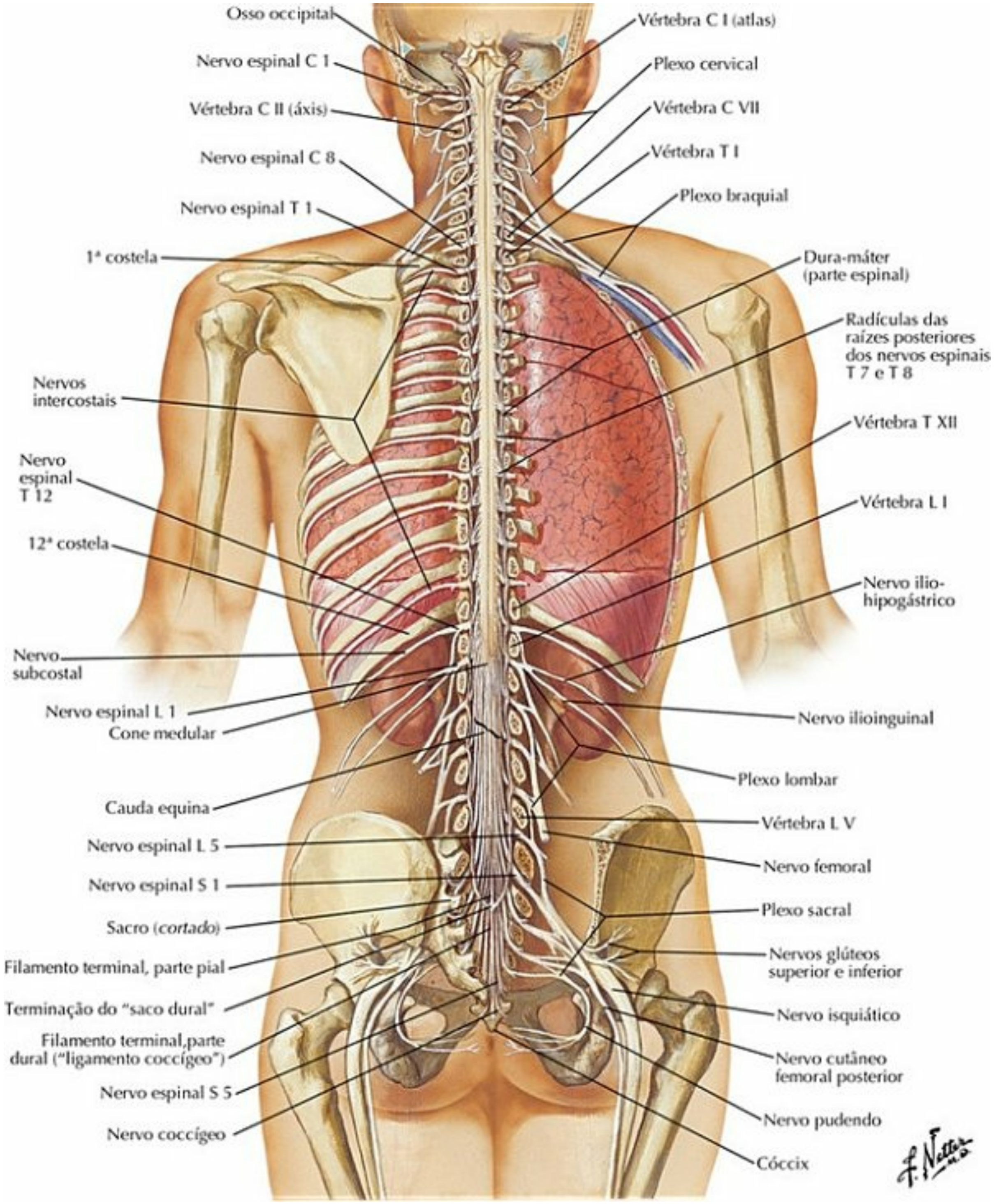

PRANCHA 160 Medula Espinal

Relação das Raízes dos Nervos Espinais com as Vértebras

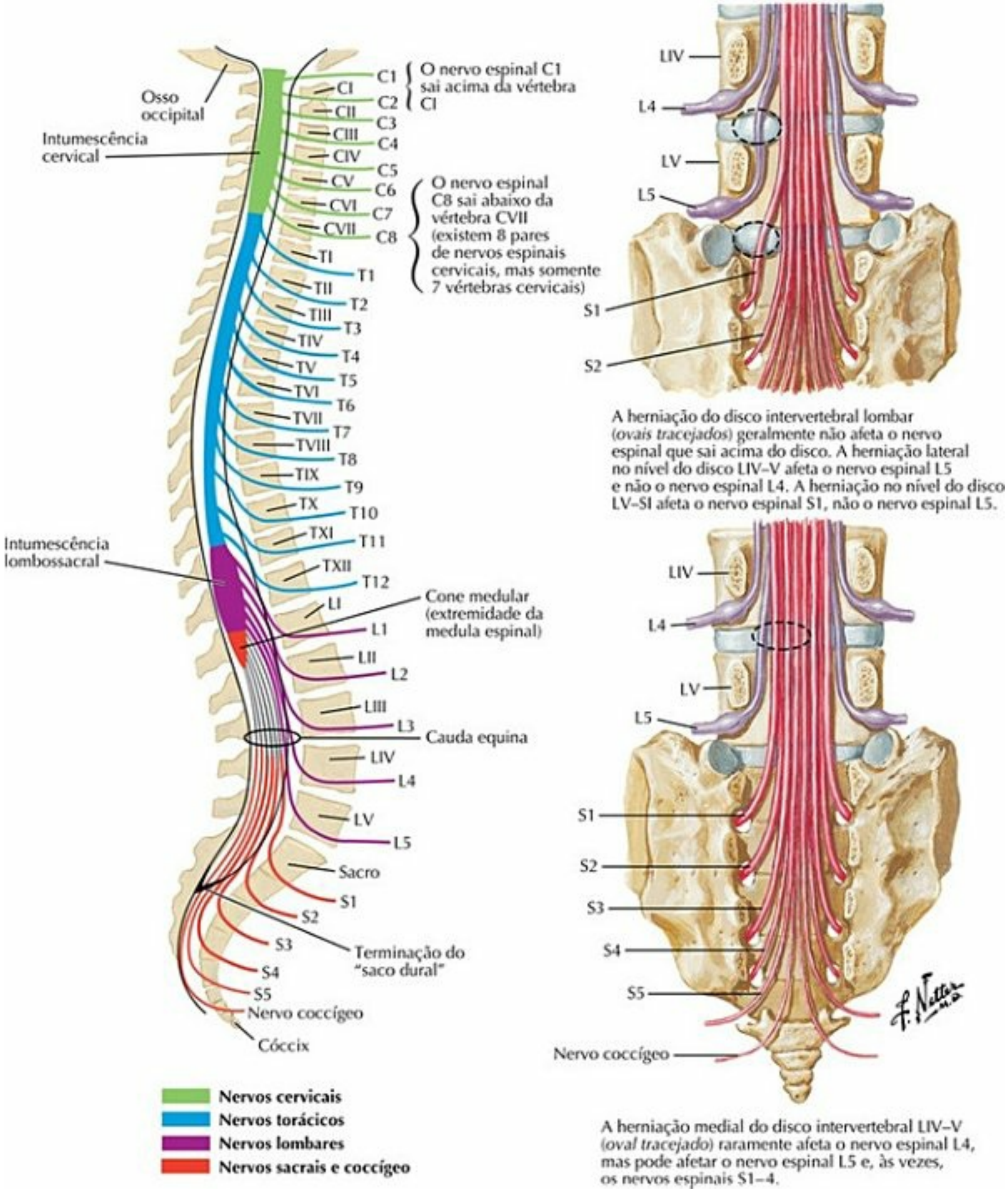

PRANCHA 161 Medula Espinal

Dermátomos

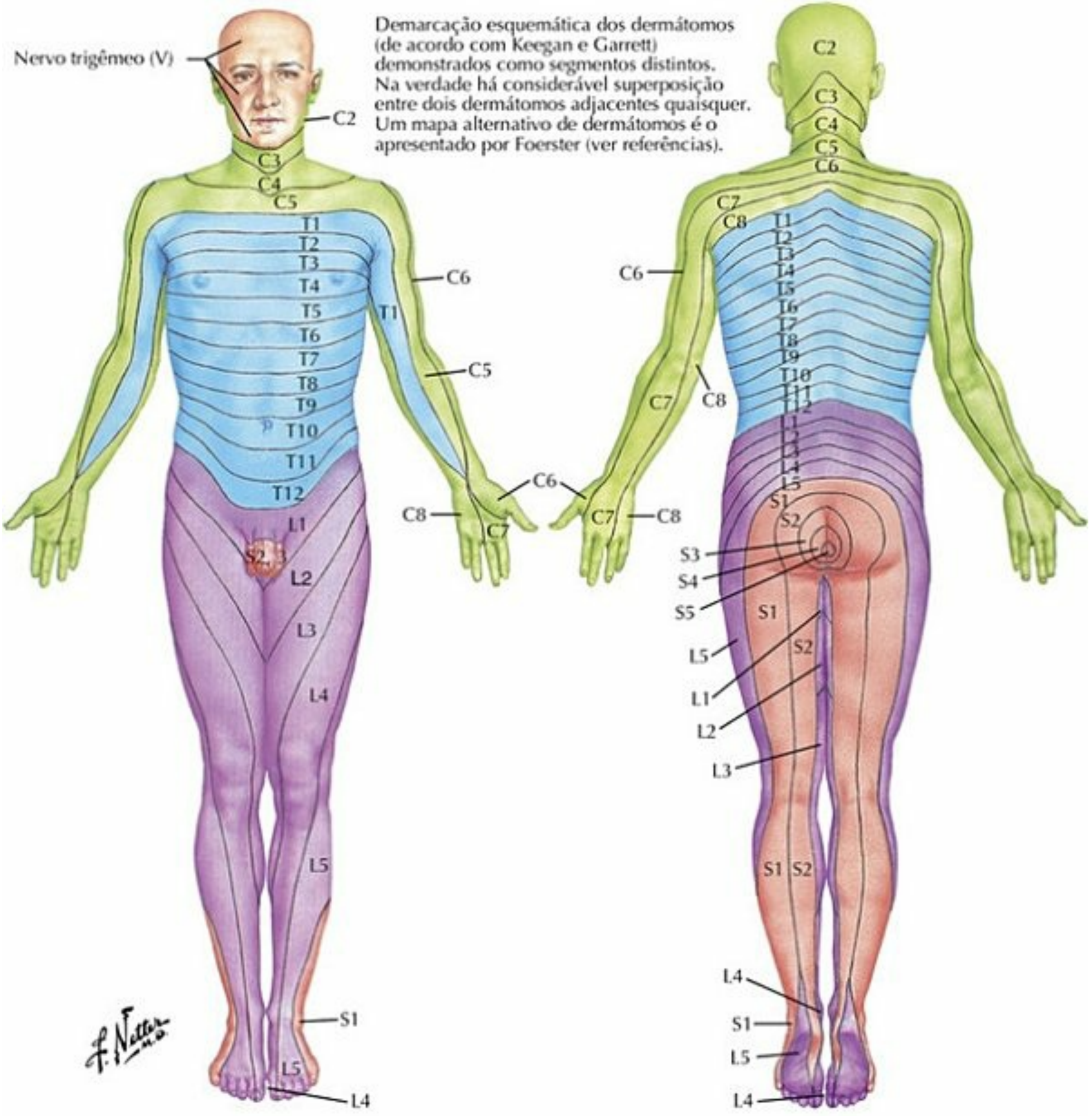

Níveis dos principais dermátomos

C5	Clavículas
C5, 6	Parte lateral dos membros superiores
C8, T1	Parte medial dos membros superiores
C6	Polegar
C6, 7, 8	Mão
C8	Dedos anular e mínimo
T4	Nível das papilas mamárias
T10	Nível do umbigo
L1	Região inguinal ("virilha")
L1, 2, 3, 4	Regiões anterior e medial dos membros inferiores
L4, 5, S1	Pé
L4	Parte medial do hálux
L5, S1, 2	Regiões posterior e lateral dos membros inferiores
S1	Parte lateral do pé e dedo mínimo
S2, 3, 4	Períneo

PRANCHA 162 Medula Espinal

Sistema Nervoso Simpático*: Esquema

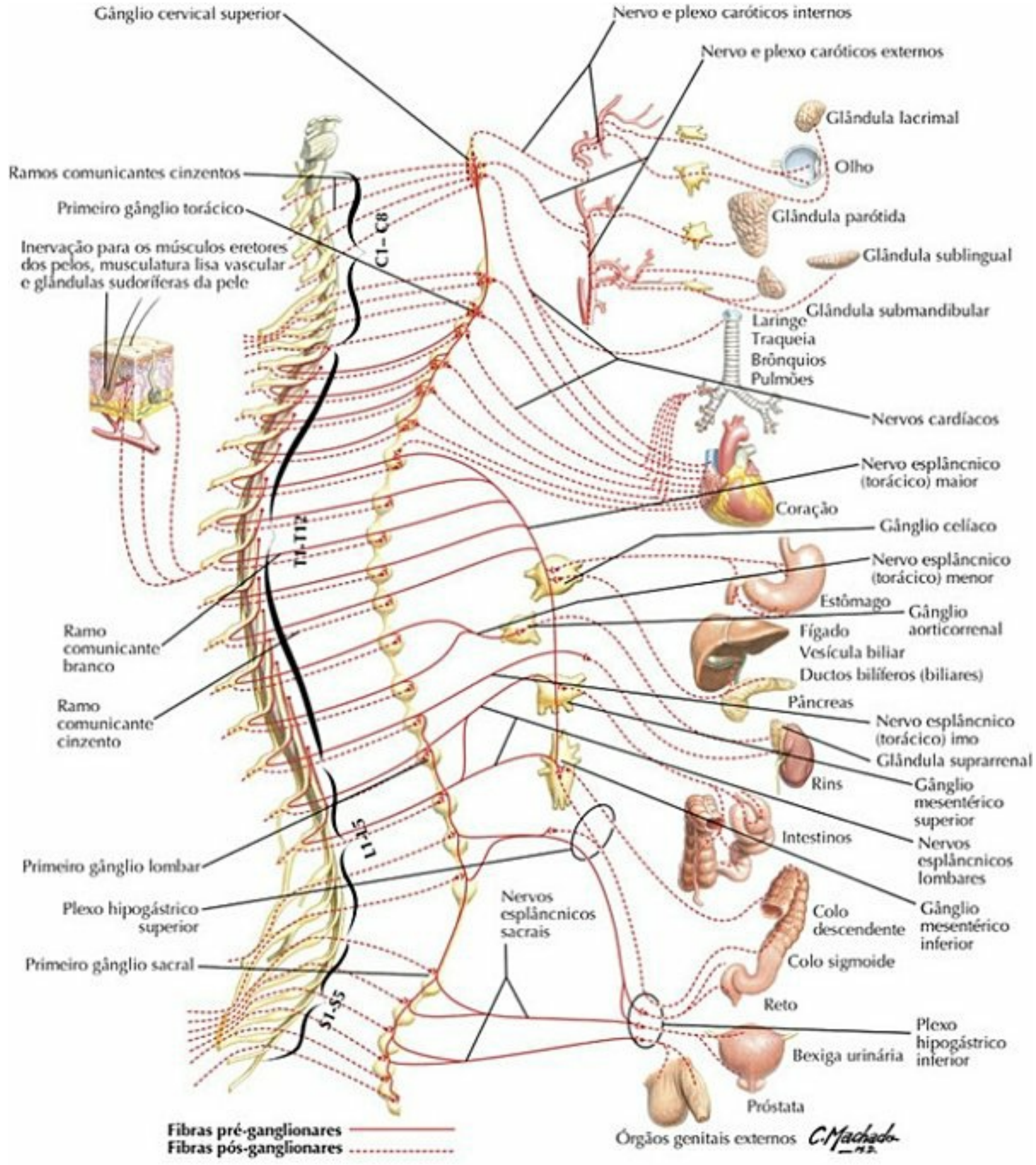

Nota da Revisão Científica: Partes simpática e parassimpática da divisão autônoma do sistema nervoso (Terminologia Anatômica, 2001)

PRANCHA 163 Medula Espinal

Veja também **Pranchas 206, 317, 319**

Sistema Nervoso Parassimpático*: Esquema

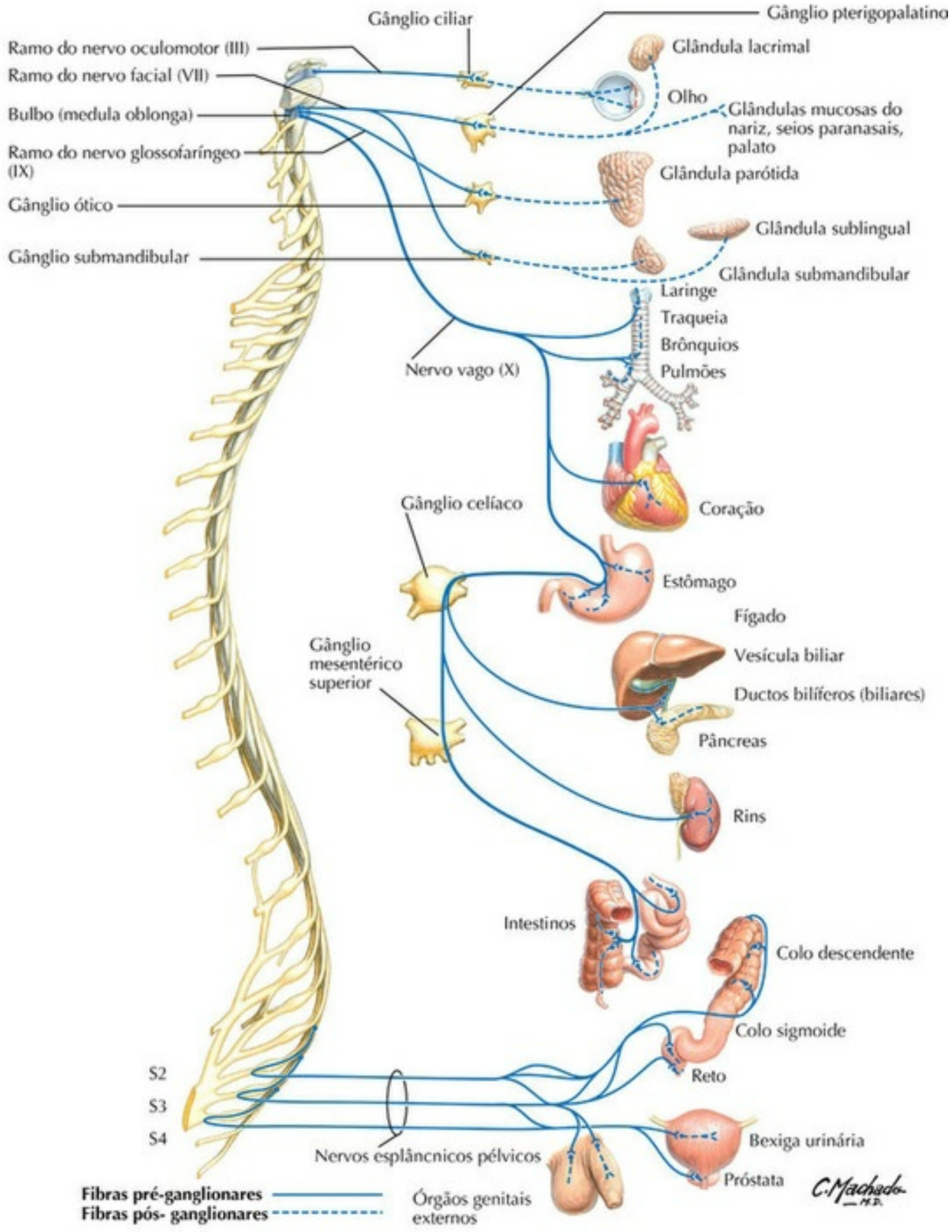

Nota da Revisão Científica: Veja nota na prancha 163.

PRANCHA 164 Medula Espinal

Meninges Espinais e Raízes dos Nervos Espinais

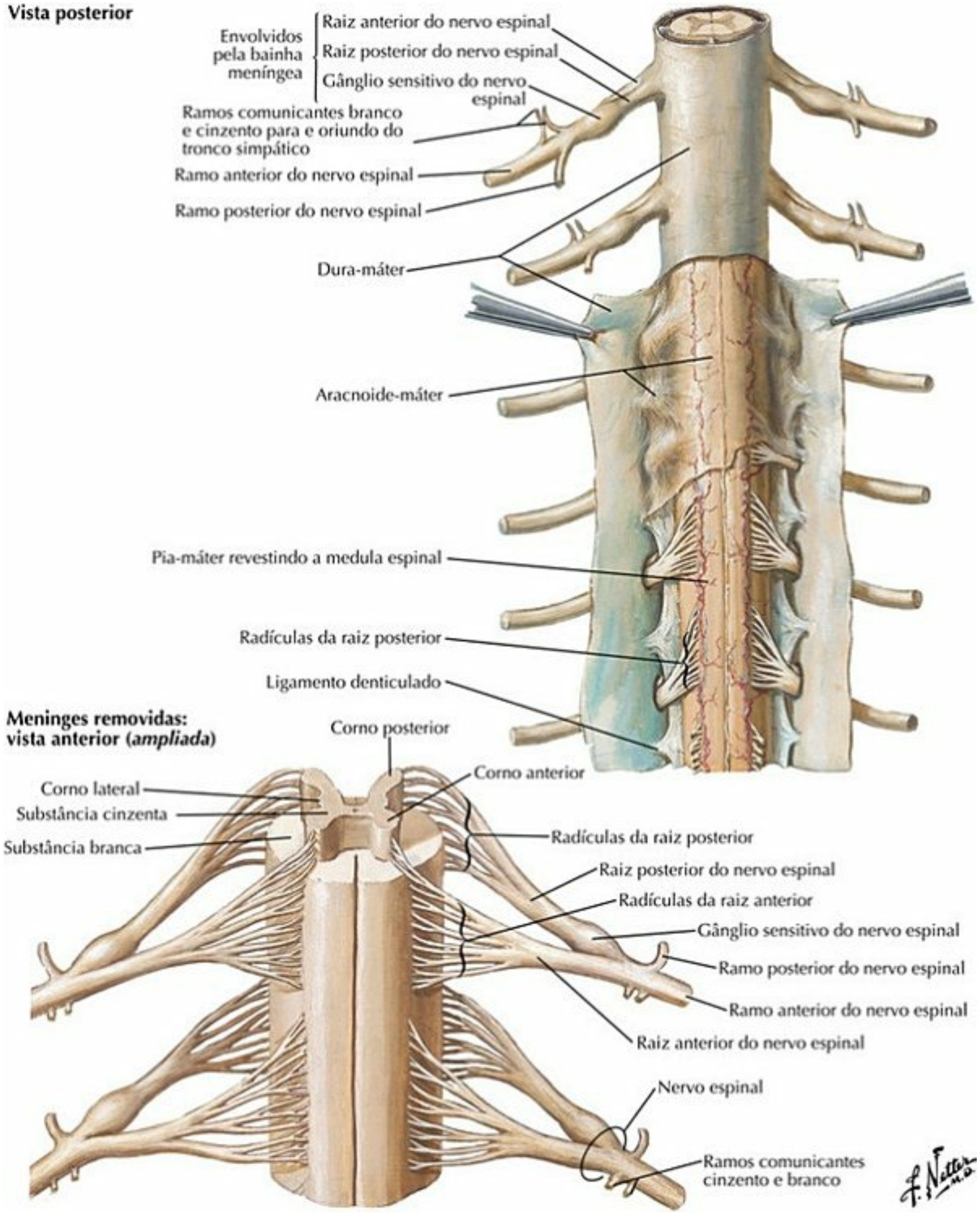

PRANCHA 165 Medula Espinal

Formação do Nervo Espinal: Cortes Transversais

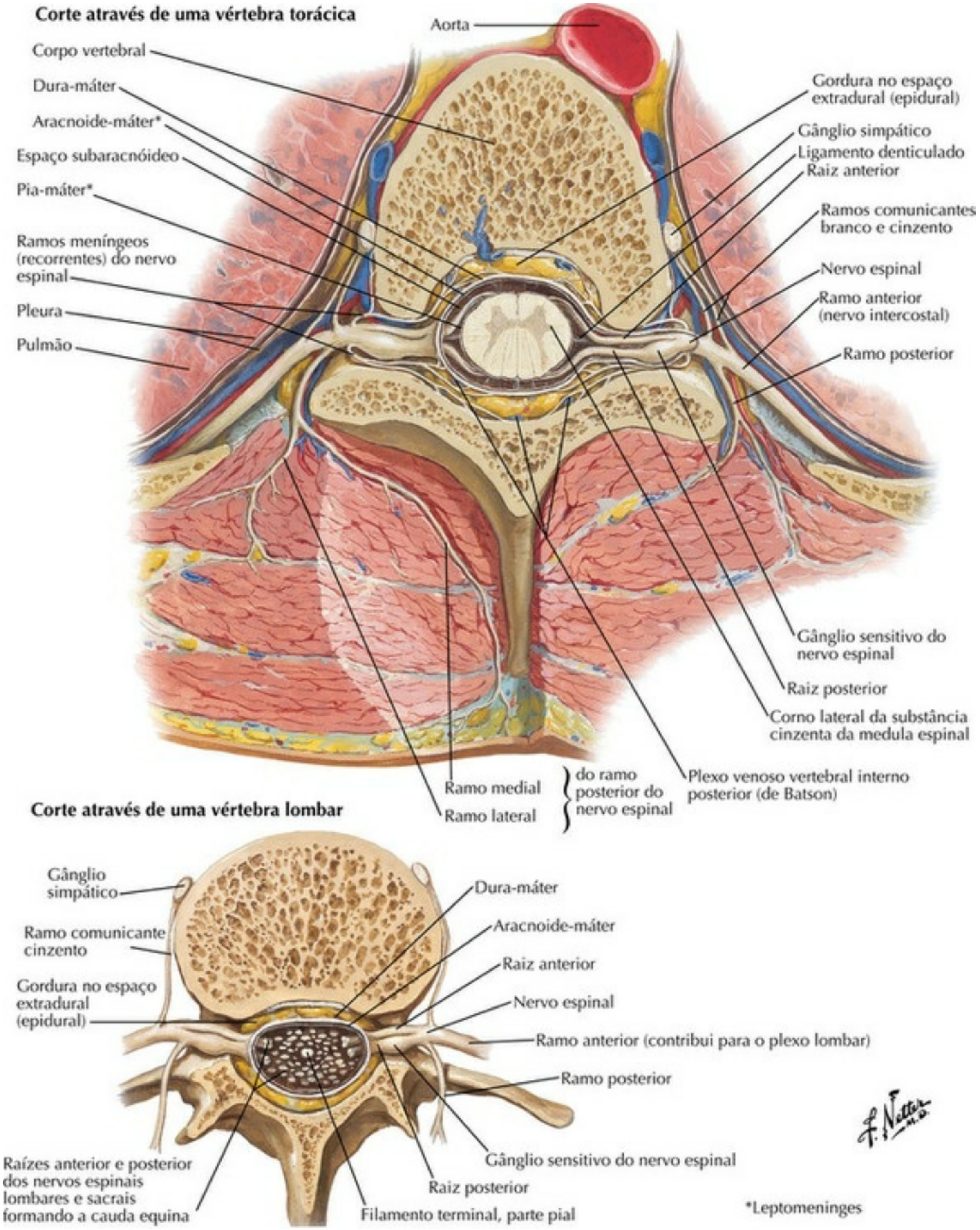

PRANCHA 166 Medula Espinal

Artérias da Medula Espinal: Esquema

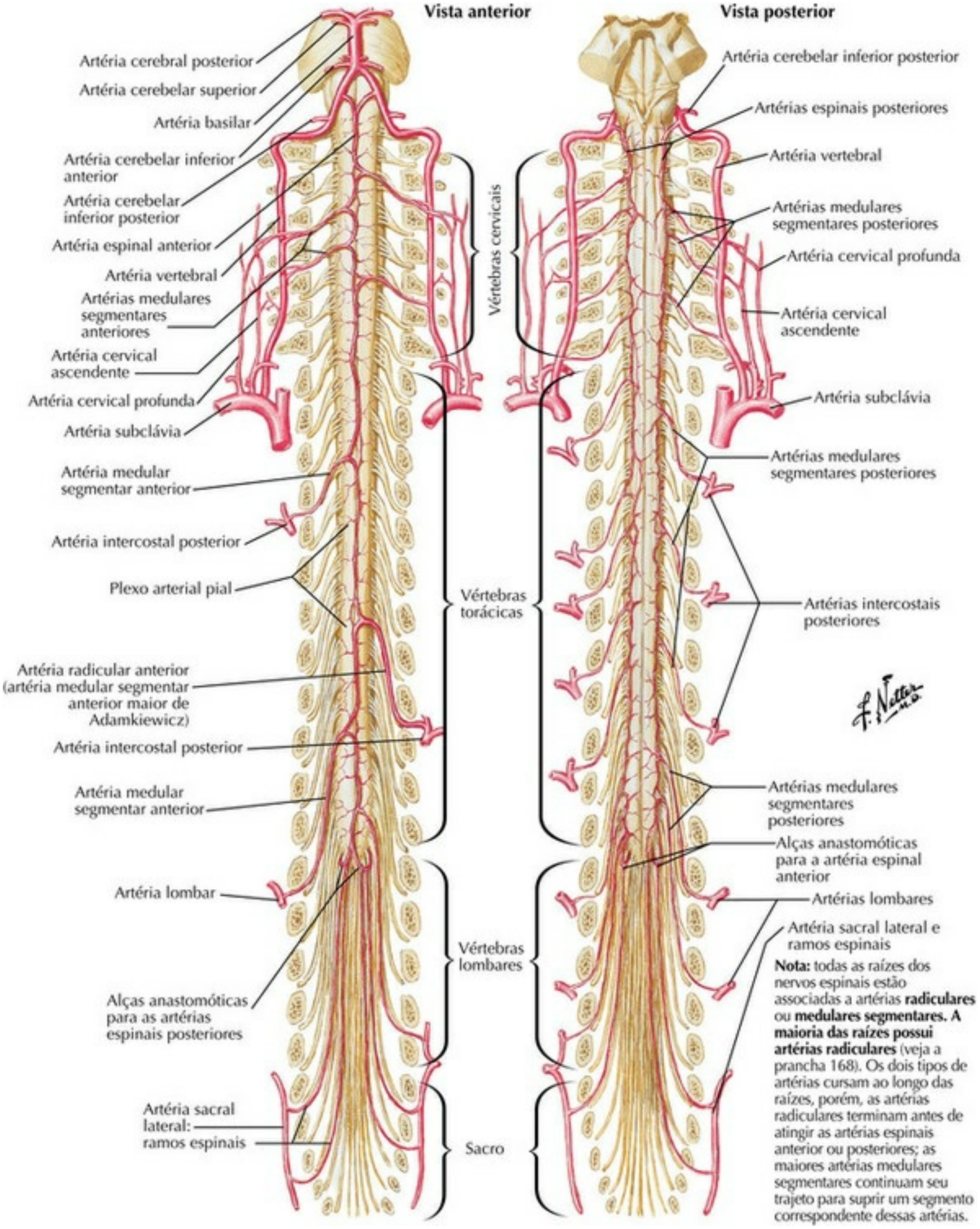

PRANCHA 167 Medula Espinal

Artérias da Medula Espinal: Distribuição Intrínseca

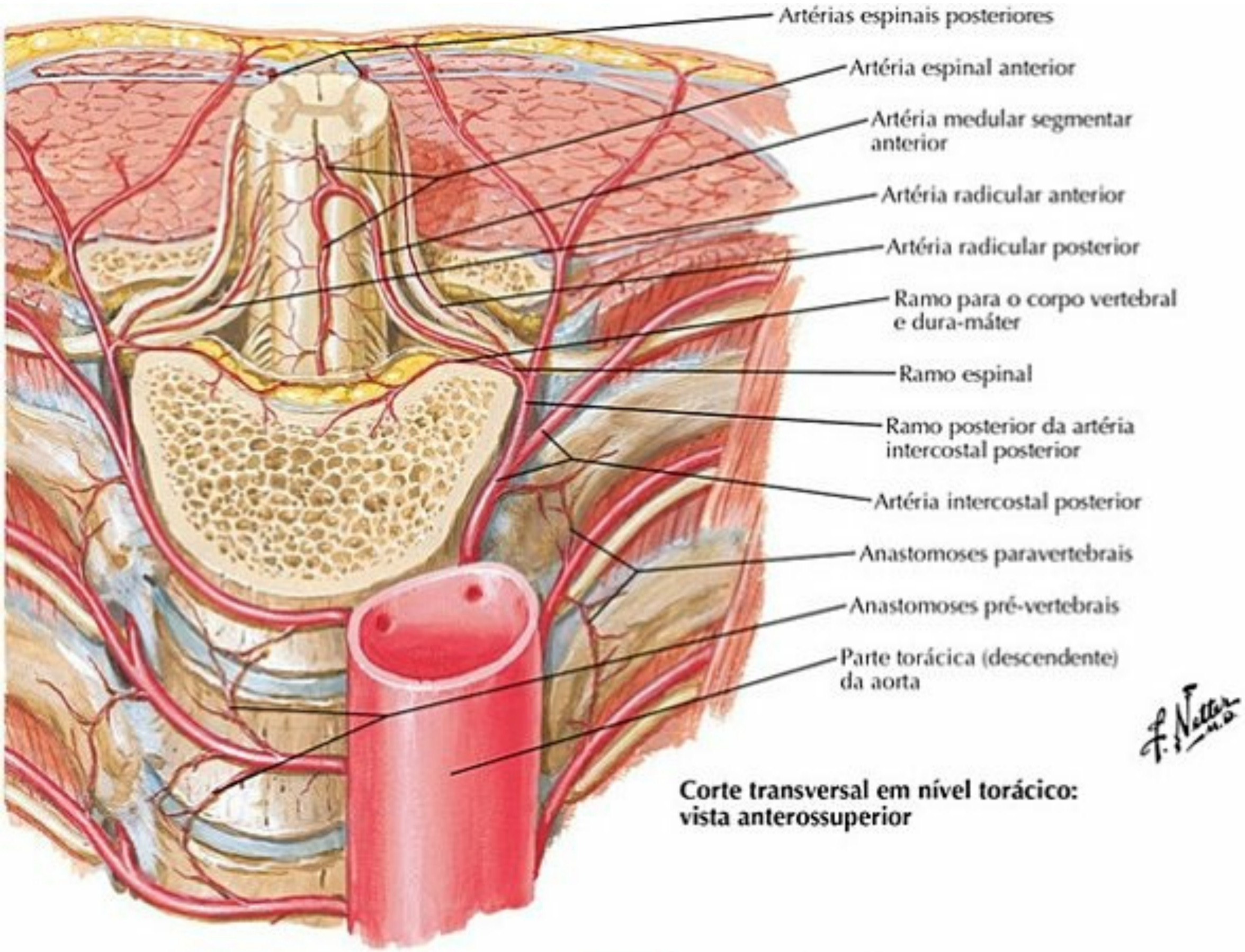

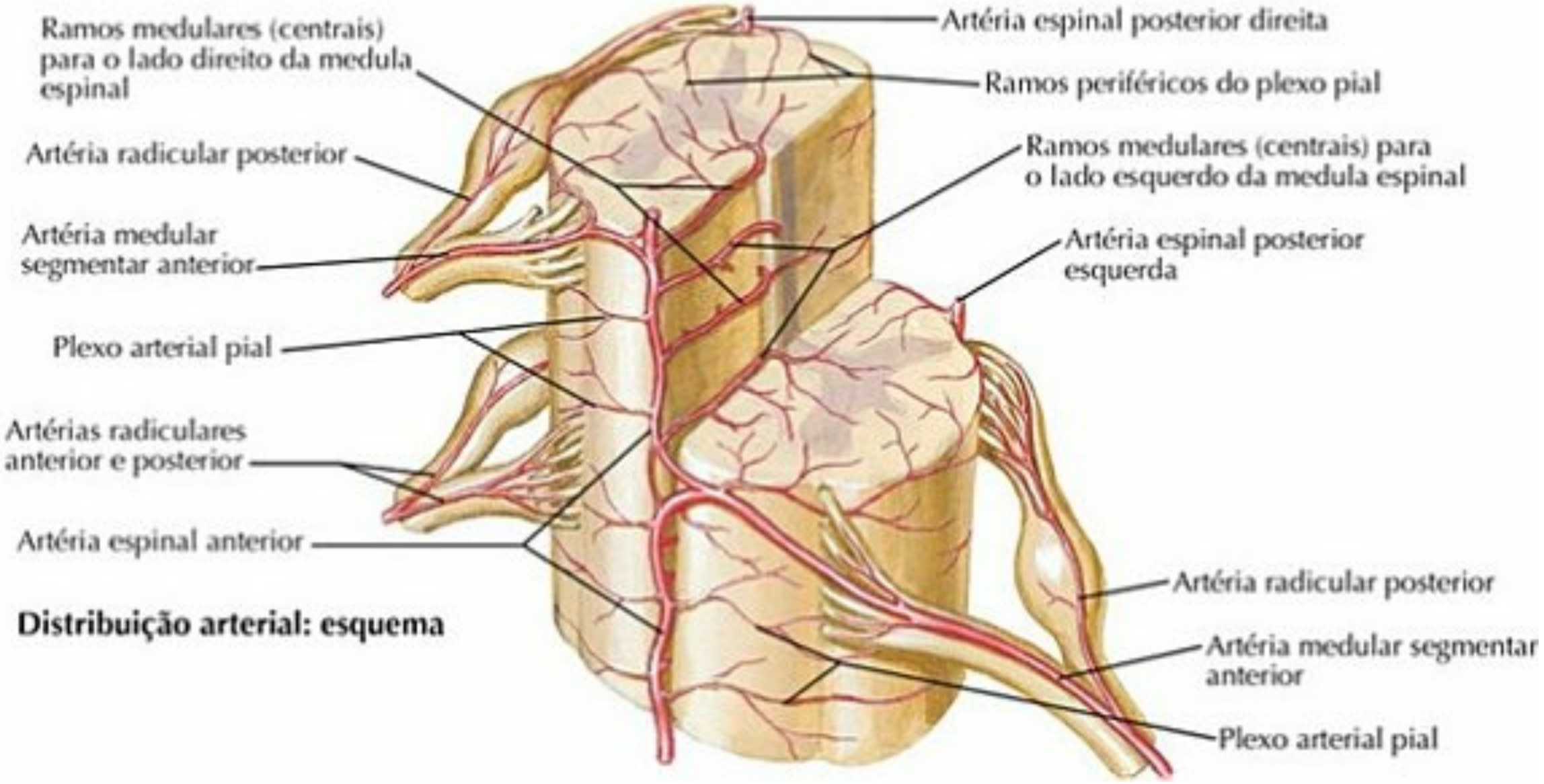

PRANCHA 168 Medula Espinal

Veja também **Prancha 188**

Veias da Medula Espinal e da Coluna Vertebral

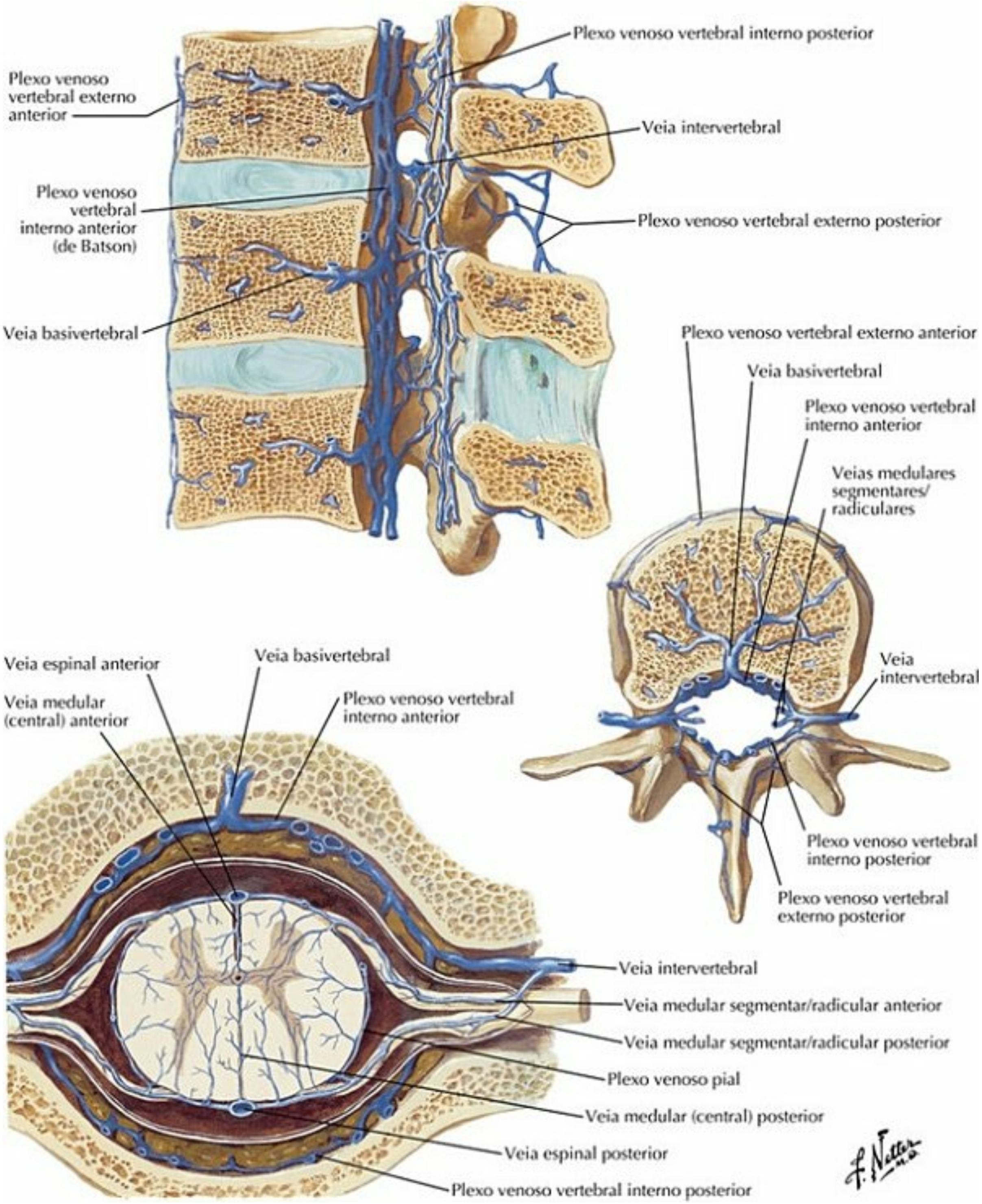

PRANCHA 169 Medula Espinal

Veias da Coluna Vertebral: Veias Vertebrais

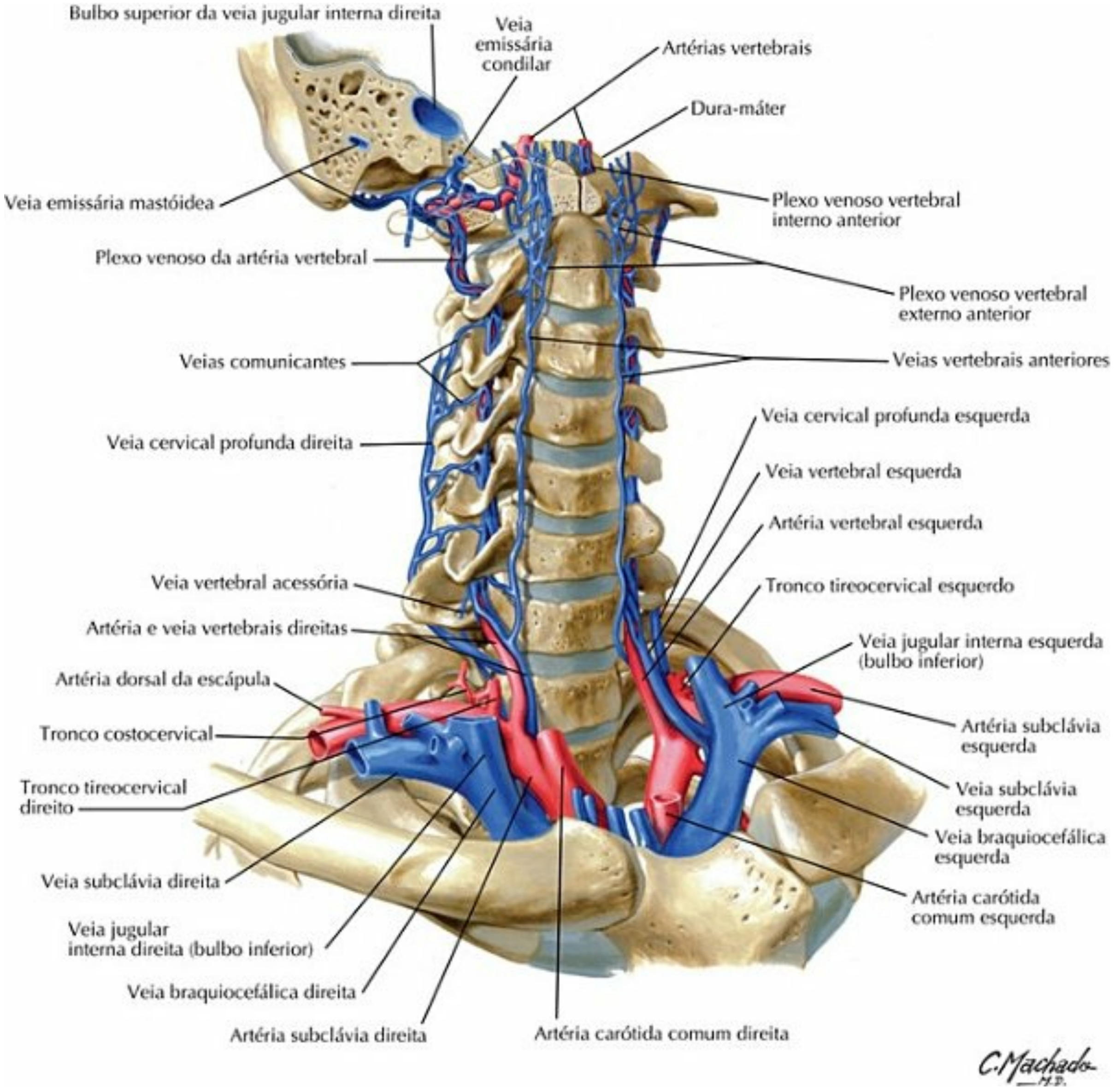

PRANCHA 170 Medula Espinal

Músculos do Dorso: Camada Superficial

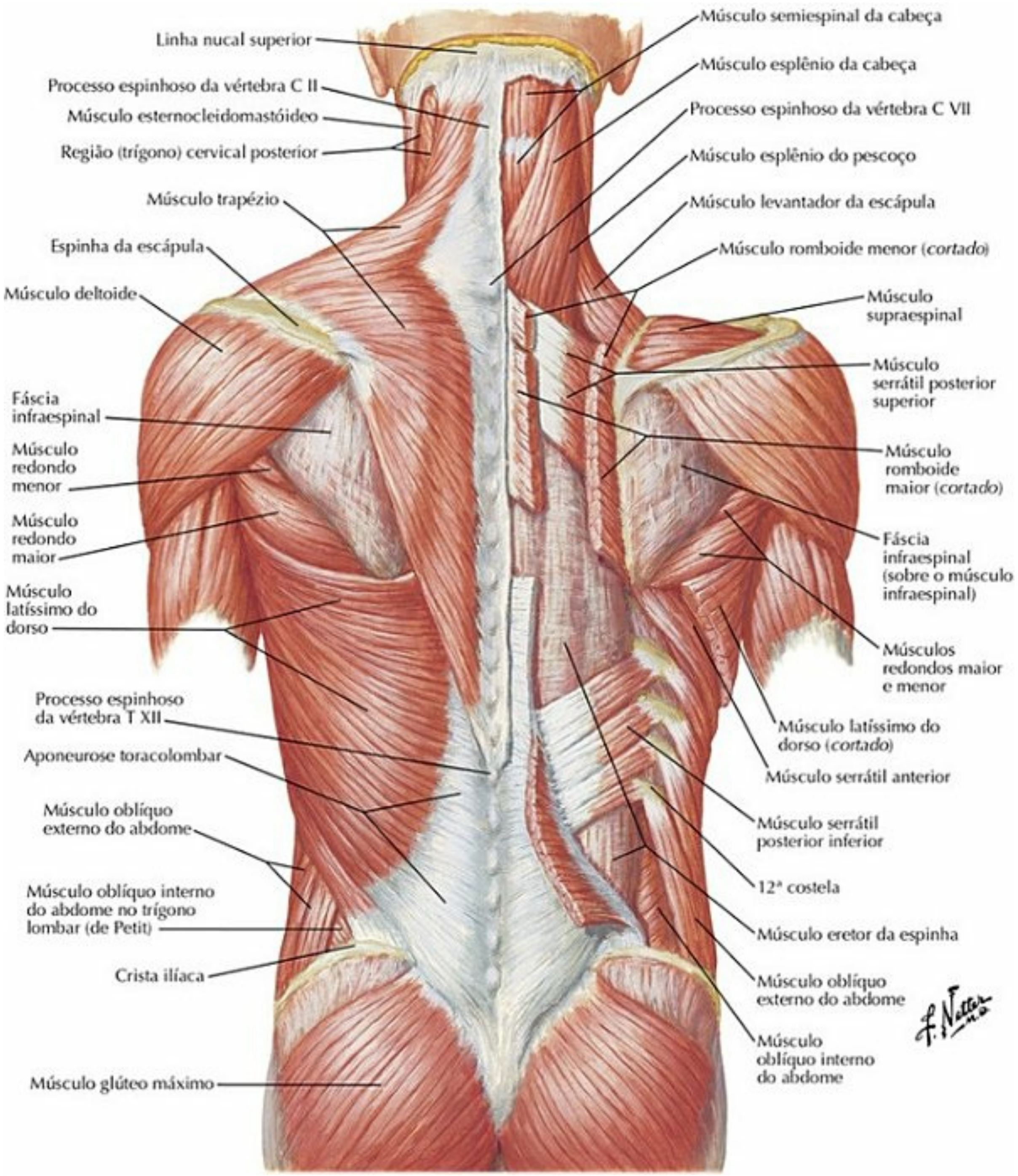

PRANCHA 171 Músculos e Nervos

Veja também **Pranchas 29, 250**

Músculos do Dorso: Camada Média

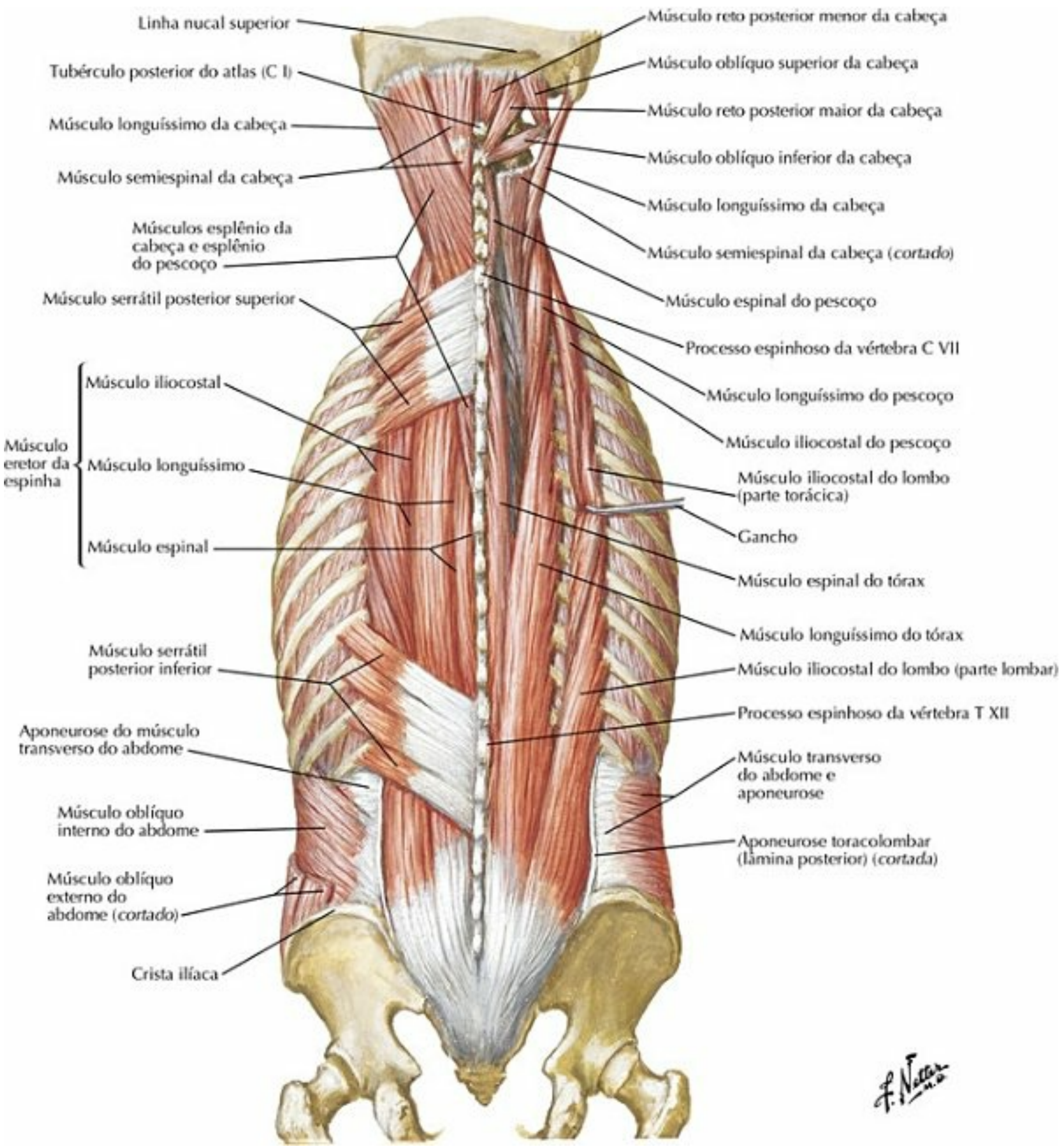

PRANCHA 172 Músculos e Nervos

Músculos do Dorso: Camada Profunda

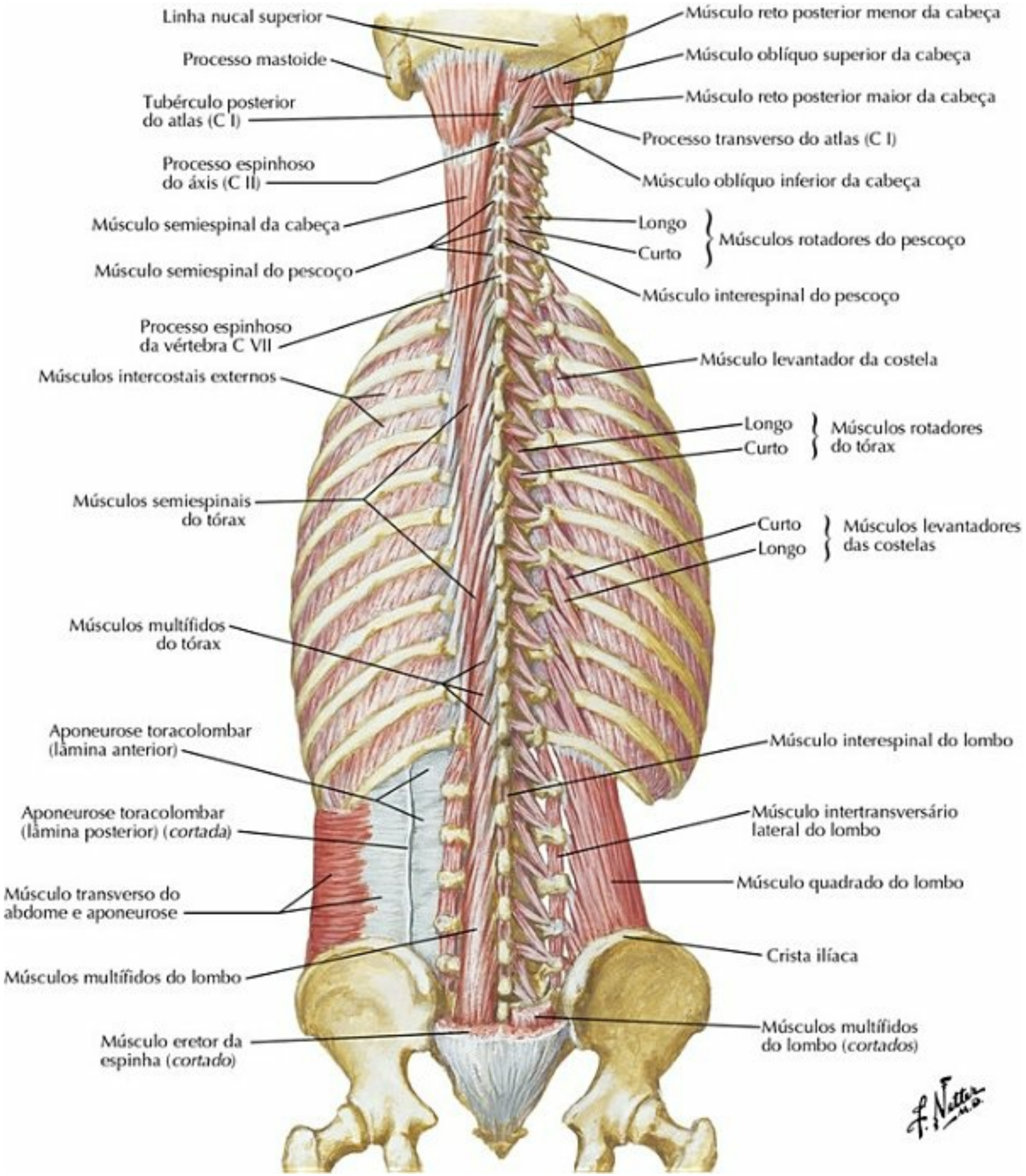

PRANCHA 173 Músculos e Nervos

Nervos do Dorso

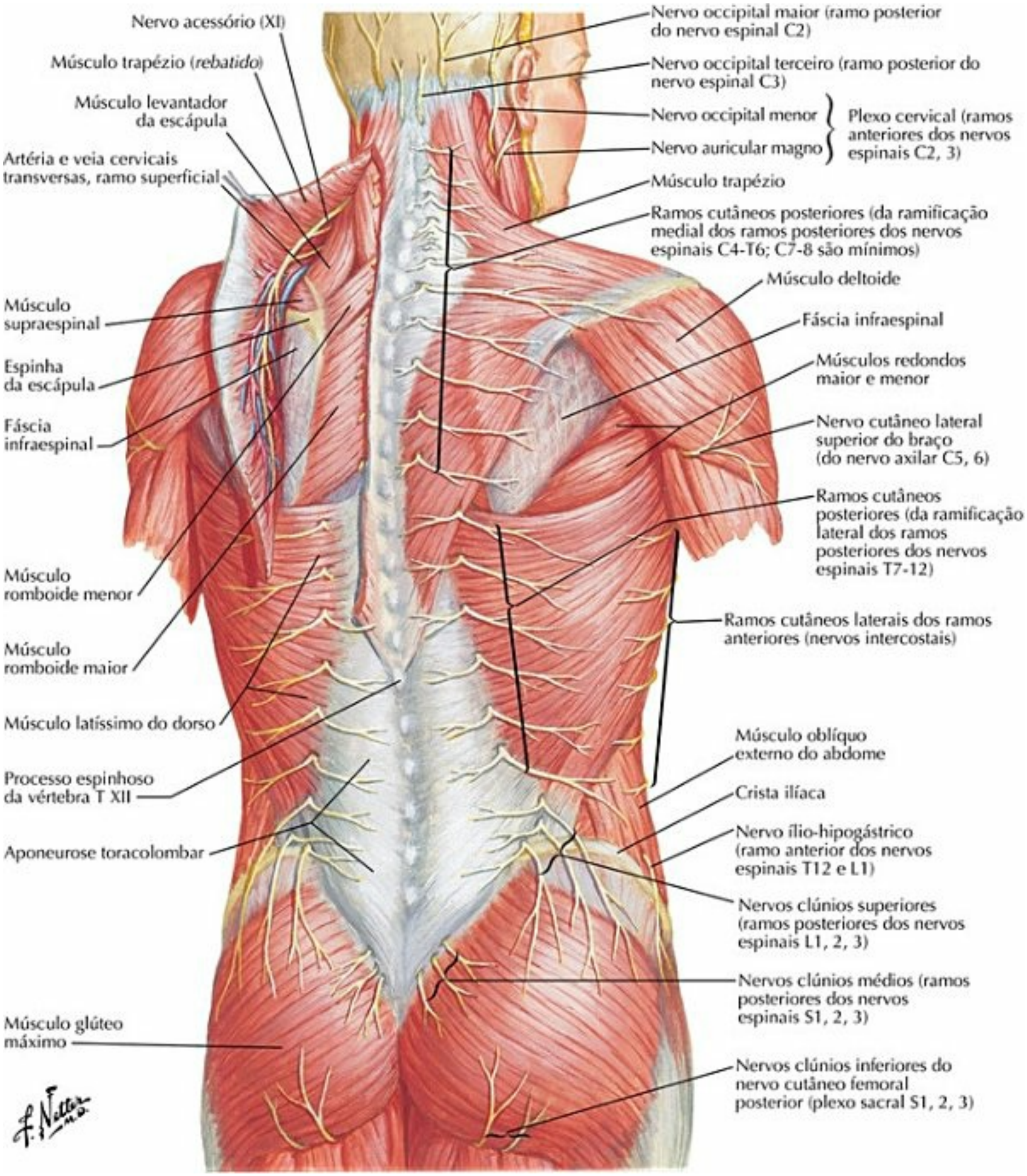

PRANCHA 174 Músculos e Nervos

Veja também **Pranchas 409, 481**

Região Cervical Posterior (“Trígono Suboccipital”)

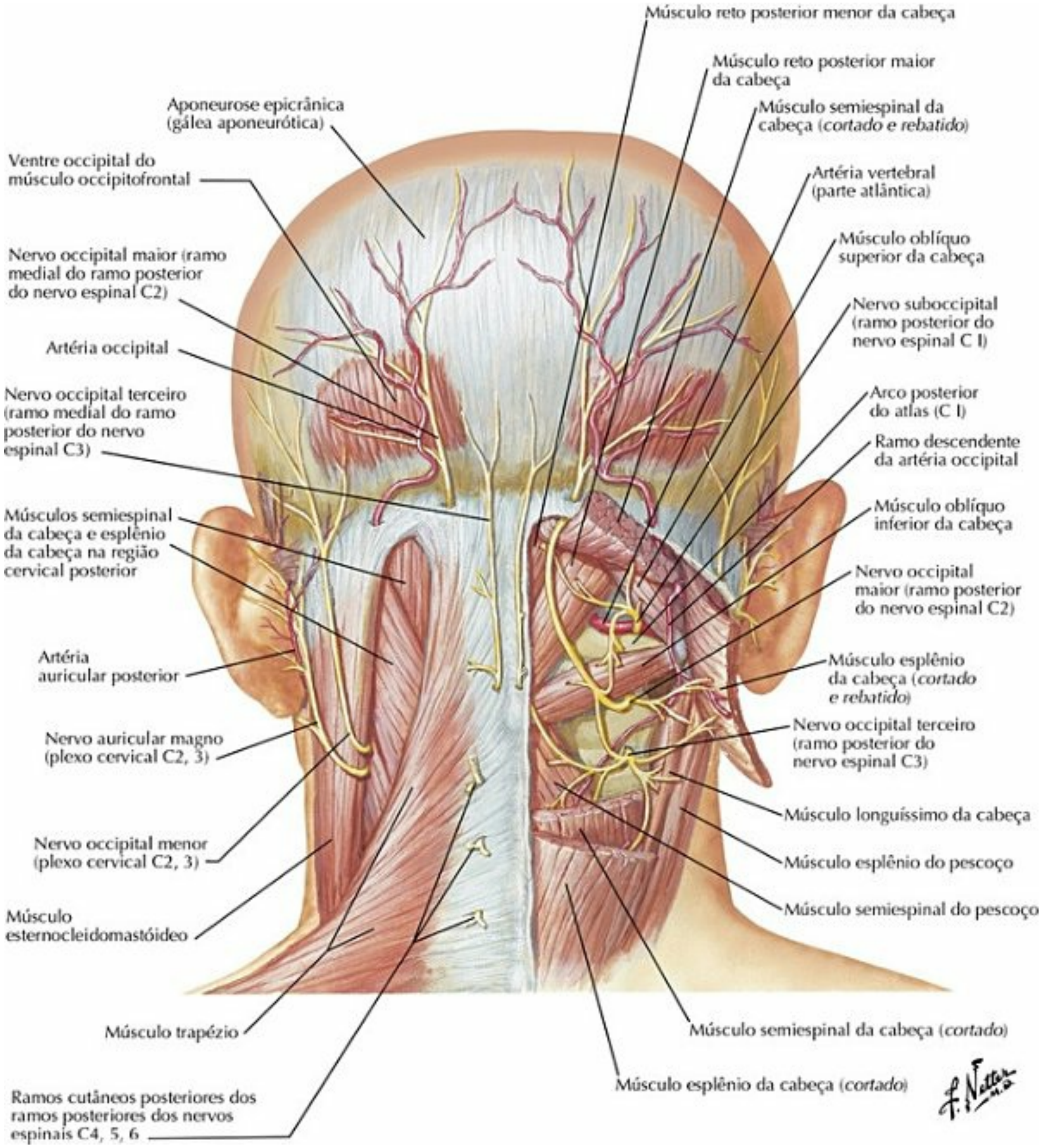

PRANCHA 175 Músculos e Nervos

Veja também **Pranchas 29, 32**

Região Lombar: Corte Transversal

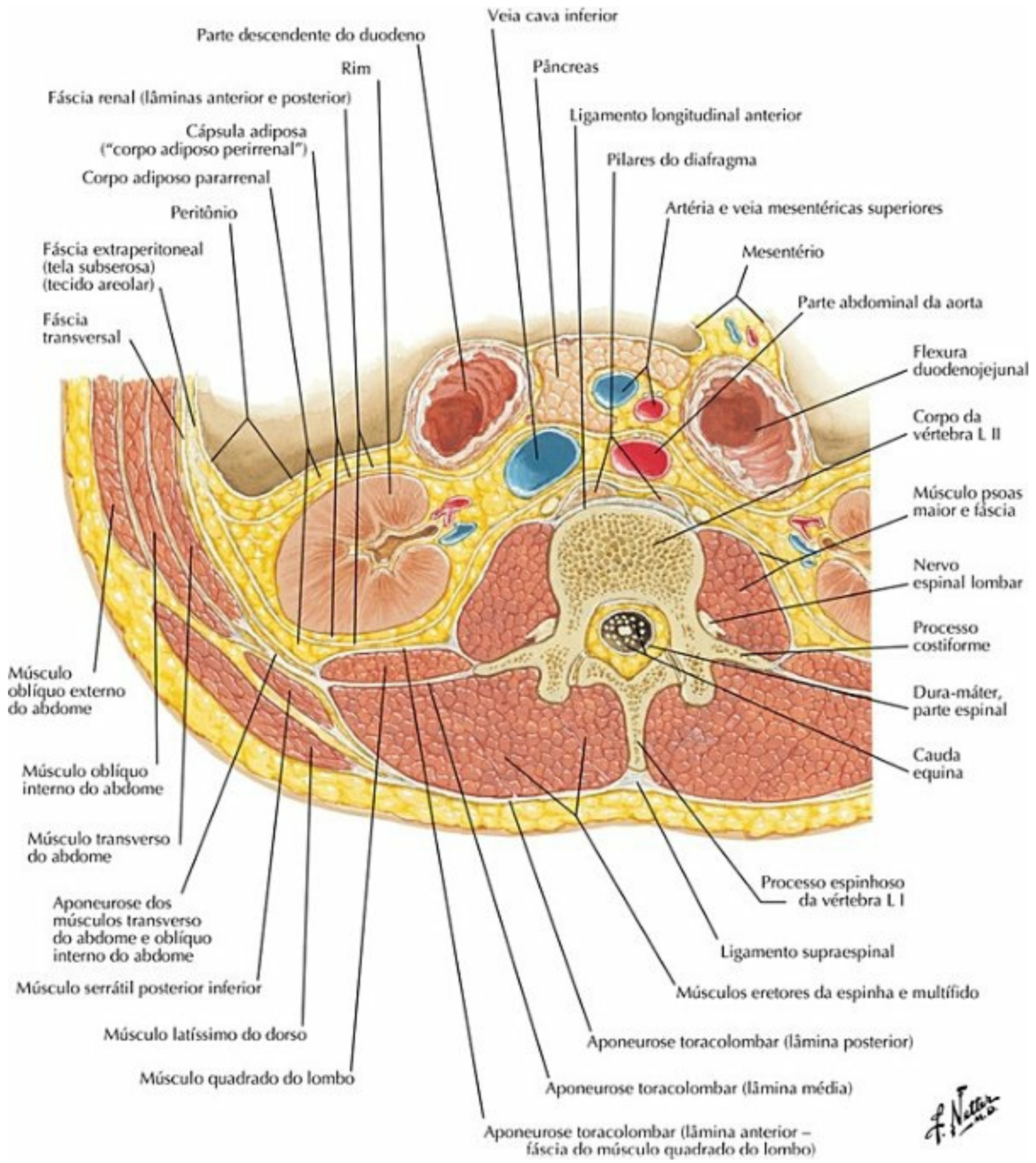

PRANCHA 176 Anatomia em Corte Transversal

Nervo Espinal Torácico Típico: Corte Transversal

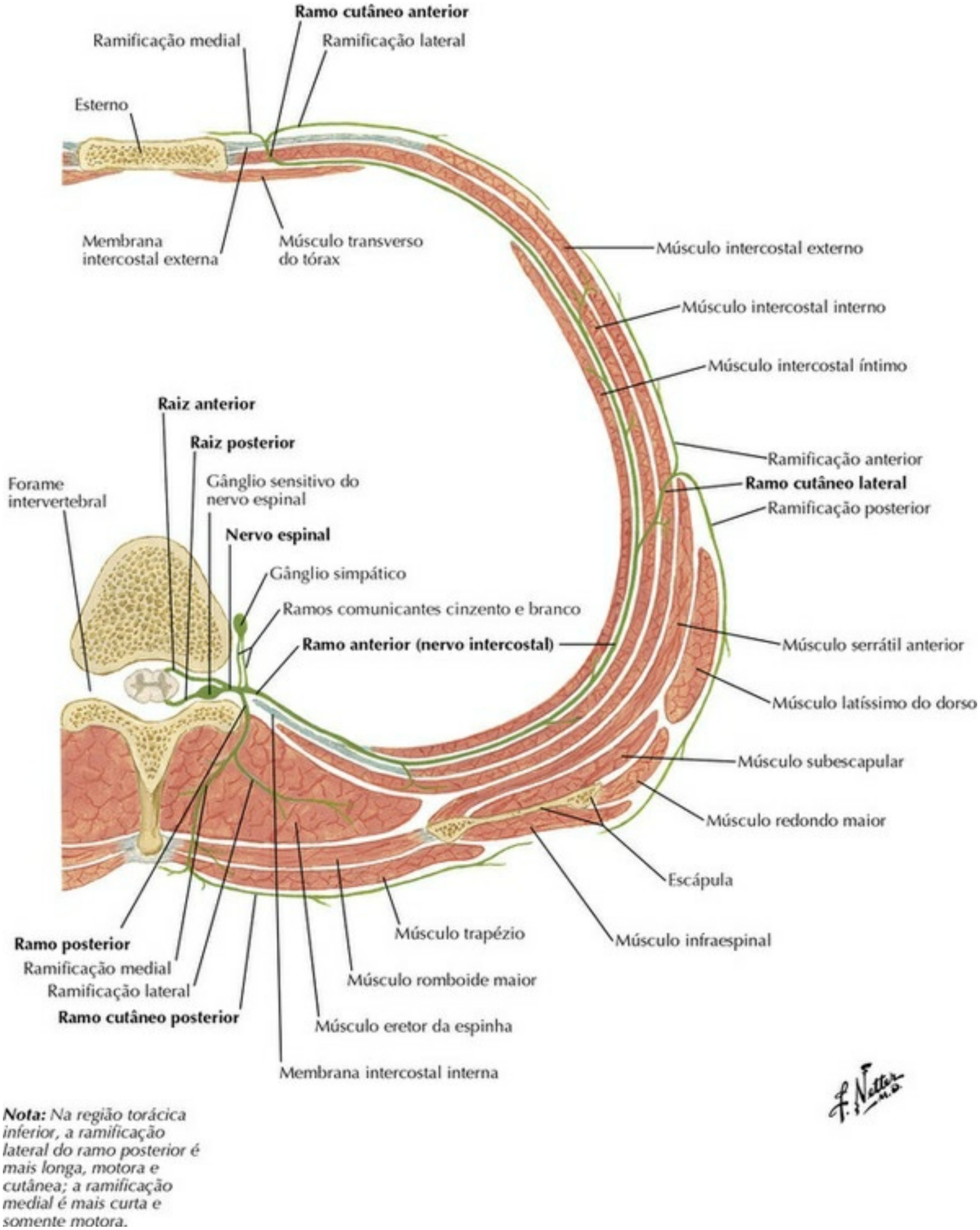

PRANCHA 177 Anatomia em Corte Transversal

Veja também **Prancha 254**

Tabelas de Músculos

Tabela 2-1

Tabelas de Músculos

MÚSCULO	INSERÇÃO PROXIMAL (Ponto fixo)	INSERÇÃO DISTAL (Ponto móvel)	INERVAÇÃO	AÇÕES PRINCIPAIS	SUPRIMENTO SANGUÍNEO
Eretor da espinha	Face dorsal do sacro, crista ilíaca, ligamento sacroespinal, ligamento supraespinal, processos espinhosos das vértebras lombares inferiores e das vértebras sacrais	*Iliocostal*: ângulos das costelas inferiores, processos transversos cervicais *Longuíssimo*: entre os tubérculos e os ângulos das costelas, processos transversos das vértebras cervicais e torácicas, processo mastoide *Espinal*: processos espinhosos das vértebras cervicais e das vértebras torácicas superiores	Ramos posteriores dos nervos espinais de cada região	Estende e inclina lateralmente a coluna vertebral e a cabeça	*Parte cervical*: artérias vertebral, cervical profunda e occipital *Parte torácica*: ramos posteriores das artérias intercostal posterior, subcostais e lombares*Parte sacral*: ramos posteriores das artérias sacrais laterais
Interespinais (do pescoço, do tórax e do lombo)	Processo espinhoso	Processo espinhoso adjacente	Ramos posteriores de nervos espinais	Auxilia na extensão da coluna vertebral	*Parte cervical*: artérias occipital, cervical profunda e vertebral *Parte torácica*: ramos posteriores das artérias intercostais posteriores *Parte lombar*: ramos posteriores das artérias lombares
Intertransversários (do pescoço, do tórax, do lombo)	Estendem-se entre os processos transversos de vértebras adjacentes	Estendem-se entre os processos transversos de vértebras adjacentes	Ramos posteriores de nervos espinais	Auxiliam na flexão lateral da coluna vertebral	*Parte cervical*: artérias occipital, cervical profunda e vertebral

					Parte torácica: ramos posteriores das artérias intercostais posteriores, subcostal e lombares *Parte lombar*: ramos posteriores das artérias lombares laterais
Latíssimo do dorso	Processos espinhosos de T VII - LV, aponeurose toracolombar, crista ilíaca e últimas três costelas	Úmero (sulco intertubercular)	Nervo toracodorsal	Estende, aduz e roda medialmente o braço	Artéria toracodorsal; ramos perfurantes da 9ª, 10ª e 11ª artérias intercostais posteriores; artéria subcostal e três primeiras artérias lombares
Levantador da escápula	Tubérculos posteriores dos processos transversos de CI - C IV	Margem medial da escápula, desde o ângulo superior até a espinha	Ramos anteriores de C3-C4 e nervo dorsal da escápula	Eleva medialmente a escápula e roda inferiormente a cavidade glenoidal	Artéria dorsal da escápula; artéria cervical transversa; artéria cervical ascendente
Multífidos	Sacro, ílio, processos transversos de T I -T XII e processos articulares de C IV -C VII	Processos espinhosos das vértebras acima, estendendo-se de dois a quatro segmentos	Ramos posteriores dos nervos espinais de cada região	Estabiliza a coluna vertebral	*Parte cervical*: artérias occipital, cervical profunda e vertebral *Parte torácica*: ramos posteriores das artérias intercostais posteriores, subcostal e lombares *Parte lombar*: ramos posteriores

					das artérias sacrais laterais
Oblíquo inferior da cabeça	Processo espinhoso do áxis	Processo transverso do atlas	Nervo suboccipital	Roda a cabeça para o mesmo lado	Artéria vertebral; ramo descendente da artéria occipital
Oblíquo superior da cabeça	Processo transverso do atlas	Osso occipital	Nervo suboccipital	Estende e inclina a cabeça lateralmente	Artéria vertebral; ramo descendente da artéria occipital
Reto posterior maior da cabeça	Processo espinhoso do áxis	Linha nucal inferior	Nervo suboccipital	Estende e roda a cabeça para o mesmo lado	Artéria vertebral; ramo descendente da artéria occipital

Variações nas contribuições do nervo espinal para a inervação dos músculos, seu suprimento arterial, nas suas inserções e em suas ações são de ocorrência comum na anatomia humana. Portanto, existem diferenças entre os textos e pode-se considerar que a variação anatômica é normal.

Tabela 2-2

Tabelas de Músculos

MÚSCULO	INSERÇÃO PROXIMAL (Ponto fixo)	INSERÇÃO DISTAL (Ponto móvel)	INERVAÇÃO	AÇÕES PRINCIPAIS	SUPRIMENTO SANGUÍNEO	GRUPO MUS
Reto posterior menor da cabeça	Tubérculo do arco posterior do atlas	Meio da linha nucal inferior	Nervo suboccipital	Estende a cabeça	Artéria vertebral; ramo descendente da artéria occipital	Subocc
Romboide maior	Processo espinhoso das vértebras TII - T V	Margem medial da escápula, abaixo da base da espinha da escápula	Nervo dorsal da escápula	Fixa a escápula de encontro à parede torácica; retração e rotação da escápula, abaixando a cavidade glenoidal	Artéria dorsal da escápula *OU* ramo profundo da artéria cervical transversa; ramos perfurantes posteriores das cinco ou seis primeiras	Superf dor

					artérias intercostais posteriores	
Romboide menor	Ligamento nucal, processos espinhosos das vértebras C VII e T I	Margem medial da escápula, no nível da espinha	Nervo dorsal da escápula	Mesma ação do músculo romboide maior	Mesmo suprimento sanguíneo do músculo romboide maior	Superf dor
Rotadores	Processos transversos das vértebras cervicais, torácicas e lombares	Lâminas e processos transversos da vértebra acima, estendendo-se um ou dois segmentos	Ramos posteriores dos nervos espinais	Estabiliza, estende e roda a coluna vertebral	Ramos posteriores das artérias segmentares	Transv esp
Semiespinal	Processos transversos de CIV - TXII	Processos espinhosos das vértebras cervicais e torácicas	Ramos posteriores dos nervos espinais	Estende a cabeça, o pescoço e o tórax, rodando essas partes para o lado oposto	*Parte cervical*: artérias occipital, cervical profunda e vertebral *Parte torácica*: ramos posteriores das artérias intercostais posteriores	Transv esp
Serrátil posterior inferior	Processos espinhosos de T - L II	Margem inferior das costelas IX - XII	Ramos anteriores dos nervos torácicos inferiores	Abaixa as costelas	Artérias intercostais posteriores	Médio
Serrátil posterior superior	Ligamento nucal, processos espinhosos de CVII - T III	Margem superior das costelas II - IV	Ramos anteriores dos nervos torácicos superiores	Eleva as costelas	Artérias intercostais posteriores	Médio
Esplênio da cabeça	Ligamento nucal, processos espinhosos de CVII - T III	Processo mastoide do osso temporal, terço lateral da linha nucal superior	Ramos posteriores dos nervos cervicais médios	*Bilateralmente*: estende a cabeça *Unilateralmente:* inclina (flexiona) lateralmente a cabeça e roda a face para o mesmo lado	Ramo descendente da artéria occipital; artéria cervical profunda	Espino
Esplênio do	Processos	Processos	Ramos	*Bilateralmente*:	Ramo	Espino

pescoço	espinhosos de T - T VI	transversos de C - C III	posteriores dos nervos cervicais inferiores	estende o pescoço *Unilateralmente:* inclina (flexiona) lateralmente e roda o pescoço para o mesmo lado	descendente da artéria occipital, artéria cervical profunda	
Trapézio	Linha nucal superior, protuberância occipital externa, ligamento nucal, processos espinhosos de CVII - T XII	Terço lateral da clavícula, acrômio, espinha da escápula	Nervo acessório (NC XI)	Eleva, retrai e roda a escápula; as fibras da parte ascendente abaixam a escápula	Artéria cervical transversa, ramos perfurantes posteriores das artérias intercostais posteriores	Superf dor

SEÇÃO 3

Tórax

Anatomia Topográfica
Prancha 178
178. Tórax: Anatomia de Superfície

Glândula Mamária
Pranchas 179-182
179. Glândula Mamária
180. Artérias da Glândula Mamária
181. Vasos Linfáticos e Linfonodos da Glândula Mamária
182. Drenagem Linfática da Mama

Paredes do Tórax
Pranchas 183-192
183. Esqueleto do Tórax (Caixa Torácica)
184. Costelas e Articulações Associadas
185. Parede Anterior do Tórax
186. Parede Anterior do Tórax (continuação)
187. Parede Anterior do Tórax: Vista Interna
188. Nervos e Artérias Intercostais
189. Veias das Paredes do Tórax
190. Nervo Frênico
191. Diafragma: Superfície Torácica (Superior)
192. Diafragma: Superfície Abdominal (Inferior)

Pulmões
Pranchas 193-207
193. Topografia dos Pulmões: Vista Anterior
194. Topografia dos Pulmões: Vista Posterior
195. Pulmões *In Situ*: Vista Anterior
196. Pulmões: Vistas Mediais
197. Segmentos Broncopulmonares
198. Segmentos Broncopulmonares (continuação)
199. Traqueia e Brônquios Principais

200. Terminologia dos Brônquios: Esquema
201. Vias Aéreas Intrapulmonares: Esquema
202. Circulação Sanguínea Intrapulmonar: Esquema
203. Grandes Vasos do Mediastino Superior
204. Artérias e Veias Bronquiais
205. Vasos Linfáticos e Linfonodos dos Pulmões
206. Nervos Autônomos no Tórax
207. Inervação da Traqueia e da Árvore Bronquial: Esquema

Coração

Pranchas 208-226

208. Coração *in Situ*
209. Coração: Vista Anterior
210. Radiologia e Auscultação do Coração
211. Coração: Base e Face Diafragmática (Inferior)
212. Pericárdio
213. Mediastino: Corte Transversal
214. Tórax: Corte Frontal (Coronal) do Coração, Parte Ascendente da Aorta
215. Artérias Coronárias e Veias do Coração (Cardíacas)
216. Artérias Coronárias: Imagens
217. Átrio e Ventrículo Direitos
218. Átrio e Ventrículo Esquerdos
219. Valvas e Esqueleto Fibroso do Coração
220. Valvas e Esqueleto Fibroso do Coração (continuação)
221. Átrios, Ventrículos e Septo Interventricular
222. Complexo Estimulante (Sistema de Condução) do Coração
223. Nervos do Coração (Cardíacos)
224. Inervação do Coração: Esquema
225. Inervação dos Vasos Sanguíneos: Esquema
226. Circulações Pré-natal e Pós-natal

Mediastino

Pranchas 227-236

227. Mediastino: Vista Lateral Direita
228. Mediastino: Vista Lateral Esquerda
229. Esôfago *in Situ*
230. Topografia e Constrições do Esôfago
231. Musculatura do Esôfago

232. Junção Esofagogástrica
233. Artérias do Esôfago
234. Veias do Esôfago
235. Vasos Linfáticos e Linfonodos do Esôfago
236. Nervos do Esôfago

Imagens Regionais
Prancha 237
237. Imagens do Tórax: Cortes Transversais (“Axiais”) de Tomografia Computadorizada (TC)

Anatomia Seccional Transversa
Pranchas 238-241
238. Corte Transversal do Tórax no Nível de TIII
239. Corte Transversal do Tórax no Nível do Disco Intervertebral de TIII-IV
240. Corte Transversal do Tórax no Nível do Disco Intervertebral de TIV-V
241. Corte Transversal do Tórax no Nível de TVII

Tabela de Músculos

Tórax: Anatomia de Superfície

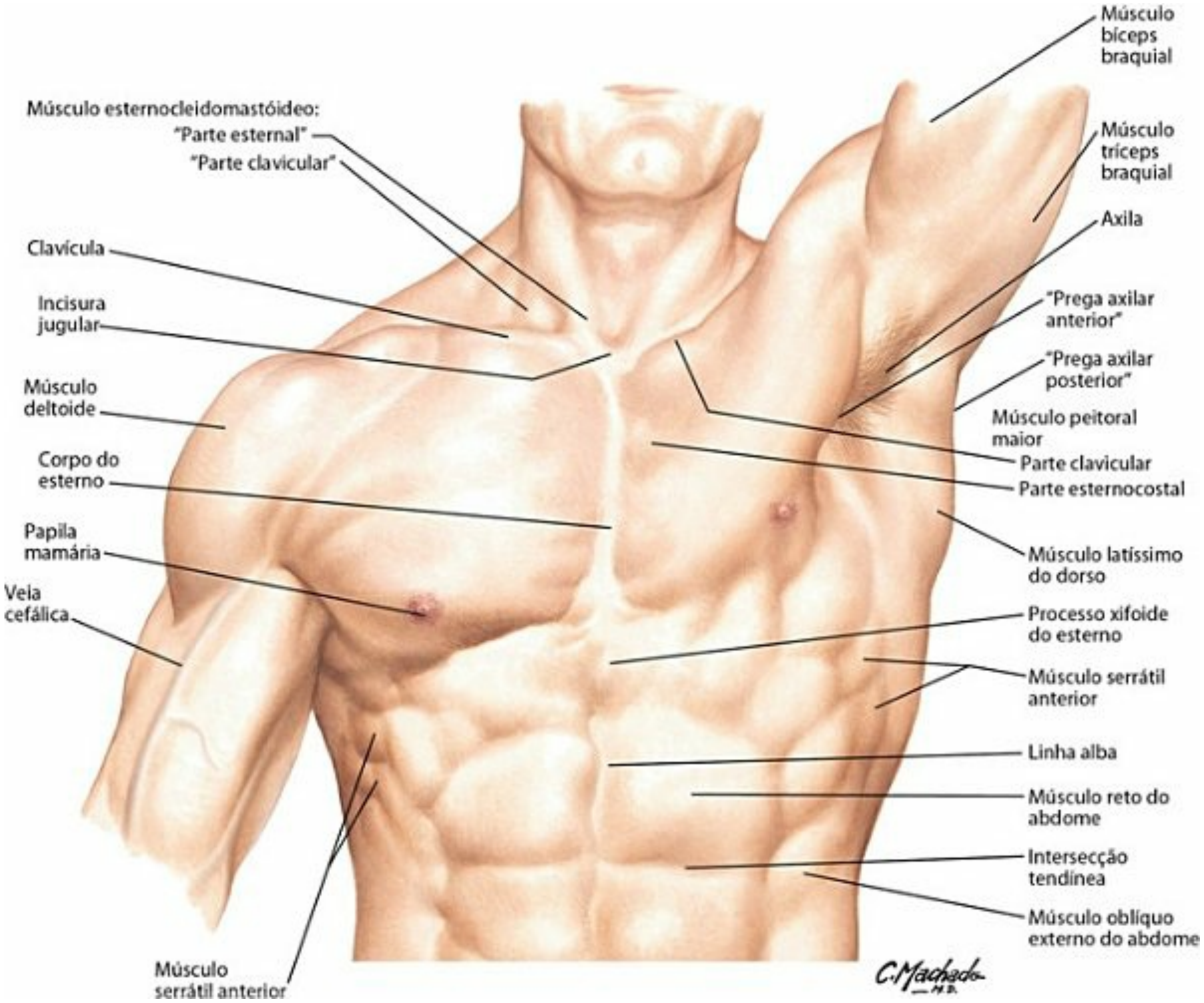

PRANCHA 178 Anatomia Topográfica

Glândula Mamária

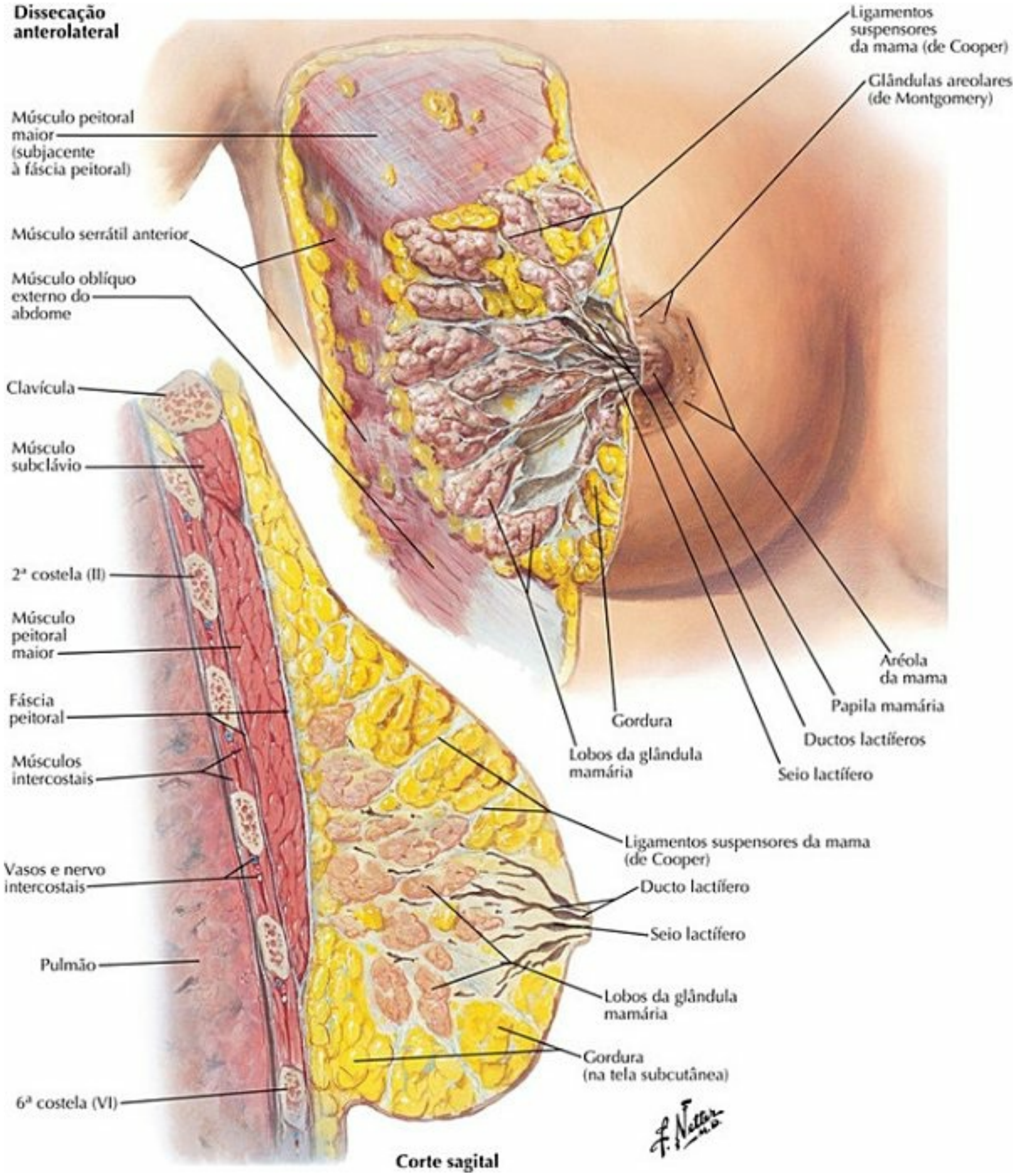

PRANCHA 179 Glândula Mamária

Artérias da Glândula Mamária

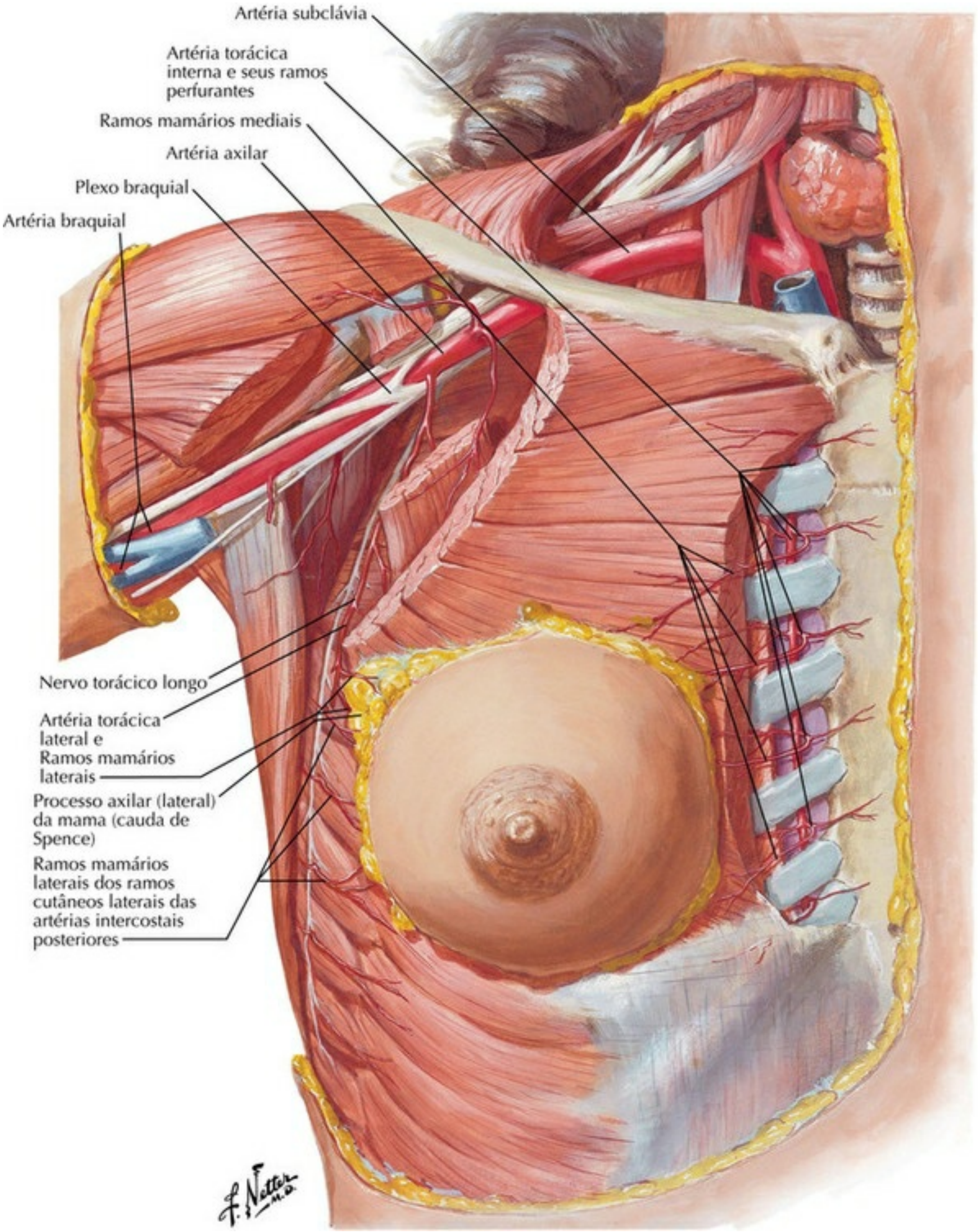

PRANCHA 180 Glândula Mamária

Vasos Linfáticos e Linfonodos da Glândula Mamária

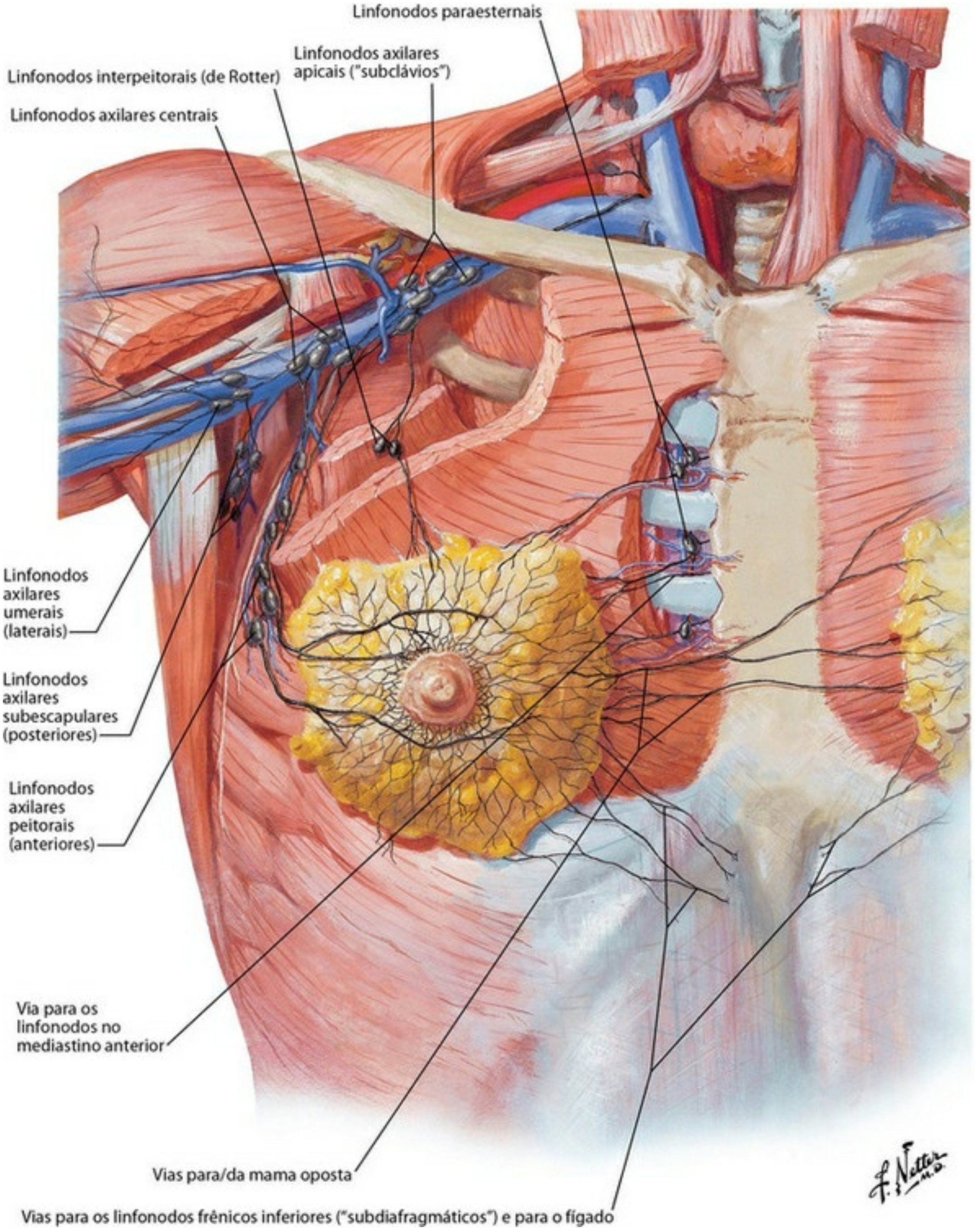

PRANCHA 181 Glândula Mamária

Drenagem Linfática da Mama

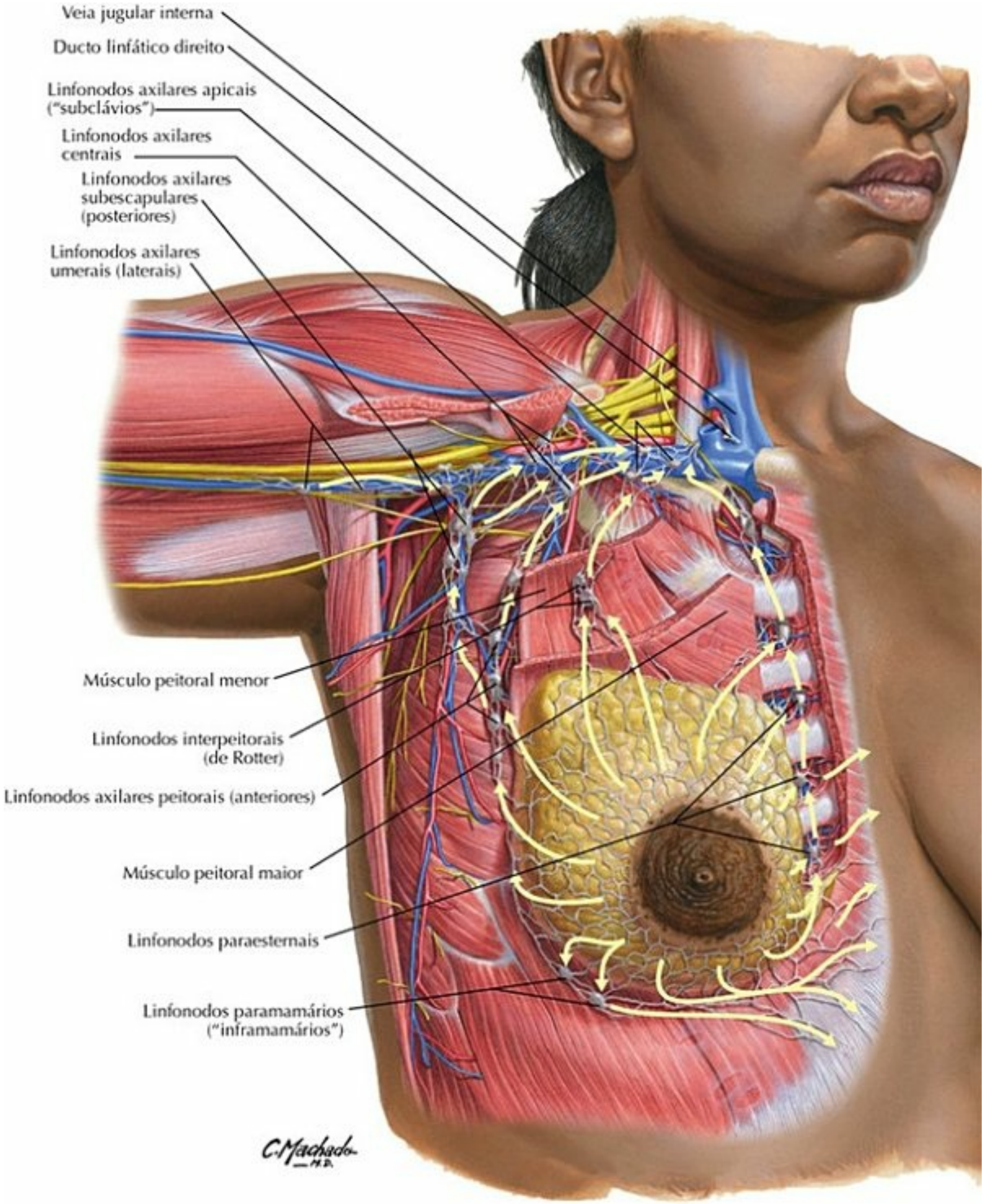

PRANCHA 182 Glândula Mamária

Veja também **Prancha 181**

Esqueleto do Tórax (Caixa Torácica)

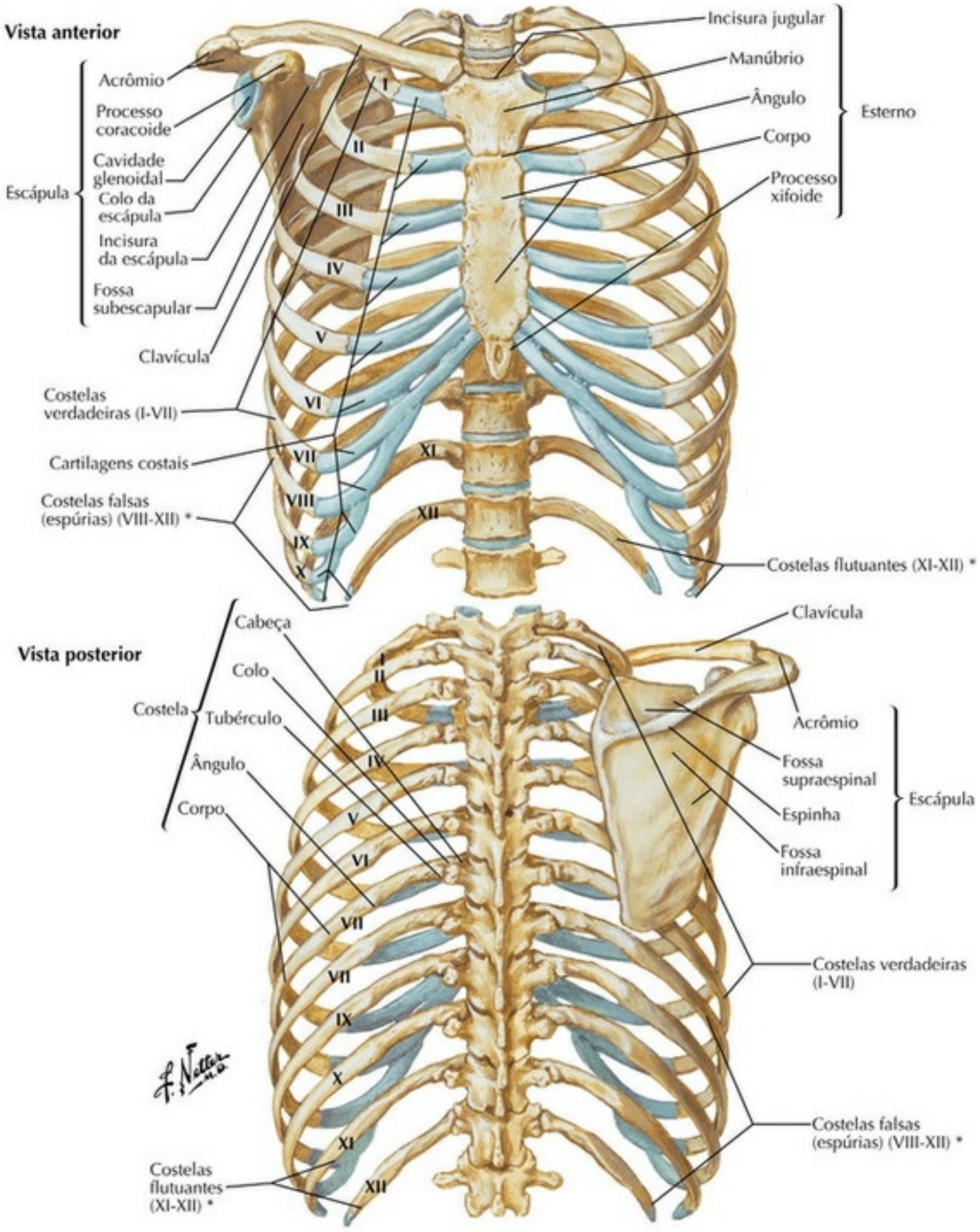

Nota da Revisão Científica: As costelas XI e XII são denominadas flutuantes pelo fato de não terem ligação com o esterno.

PRANCHA 183 Paredes do Tórax

Costelas e Articulações Associadas

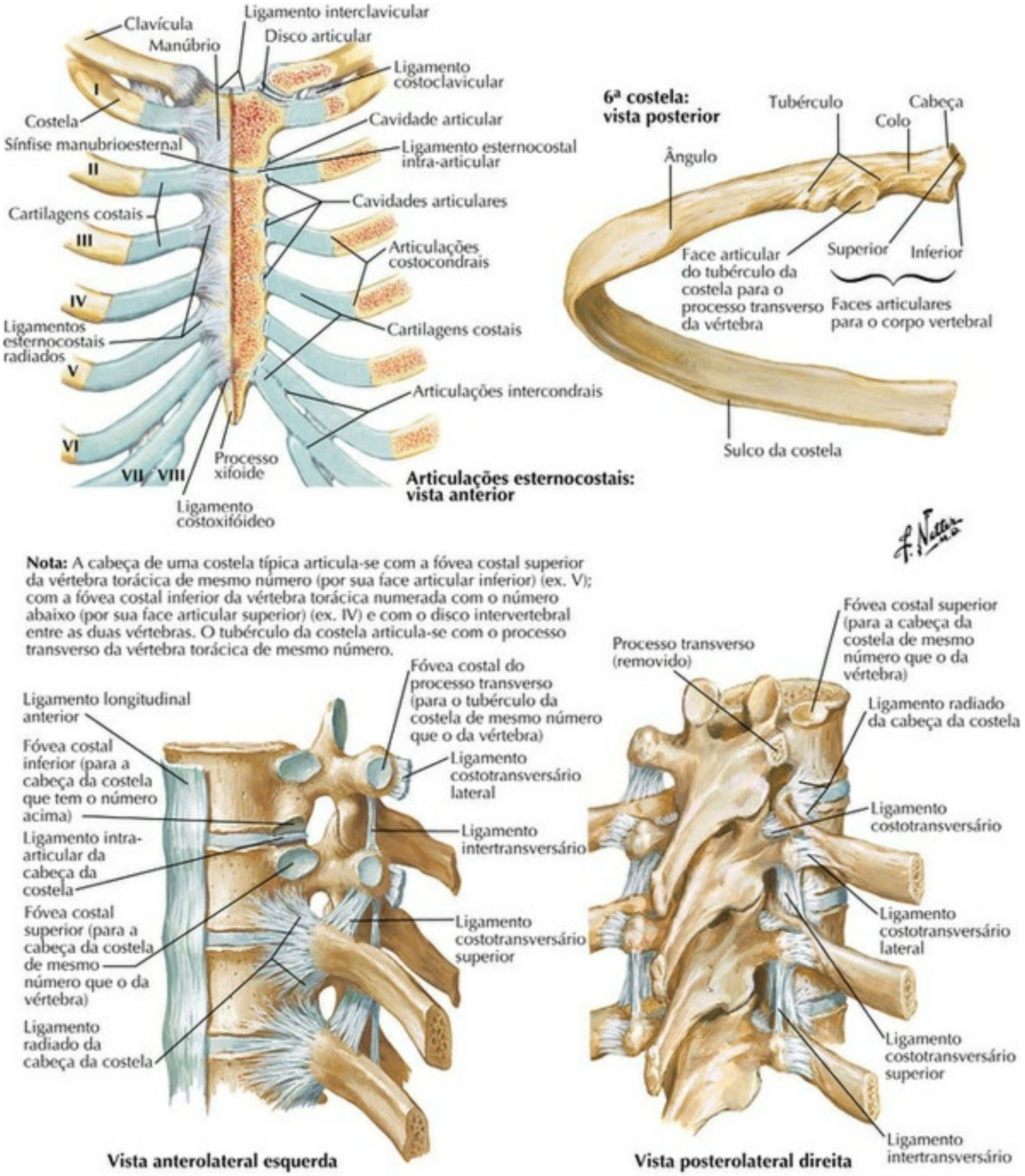

***Nota**: A cabeça de uma costela típica articula-se com a fóvea costal superior da vértebra torácica de mesmo número (por sua face articular inferior) (ex. V); com a fóvea costal inferior da vértebra torácica numerada com o número abaixo (por sua face articular superior) (ex. IV) e com o disco intervertebral entre as duas vértebras. O tubérculo da costela articula-se com o processo transverso da vértebra torácica de mesmo número.*

PRANCHA 184 Paredes do Tórax

Parede Anterior do Tórax

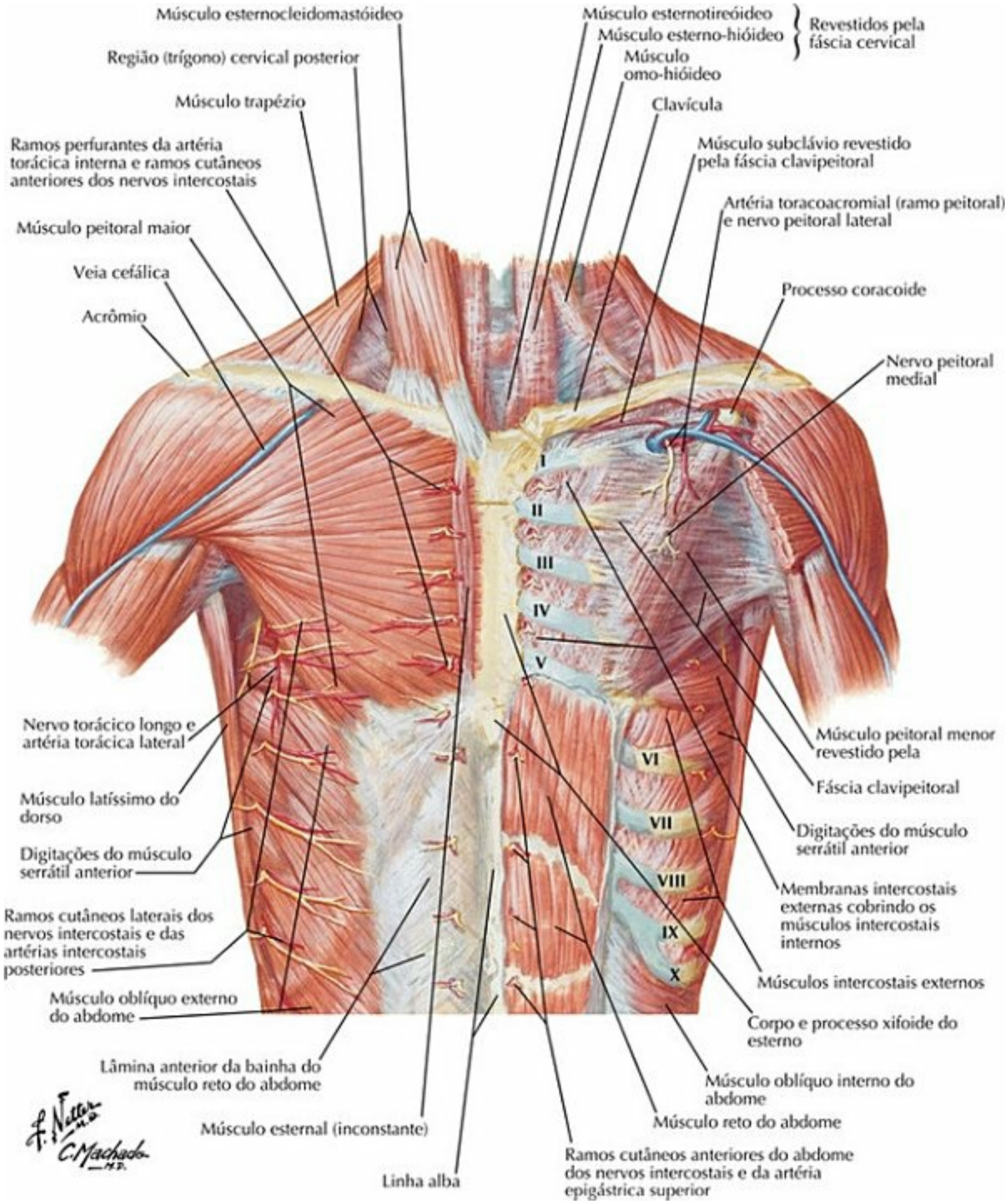

PRANCHA 185 Paredes do Tórax

Parede Anterior do Tórax (continuação)

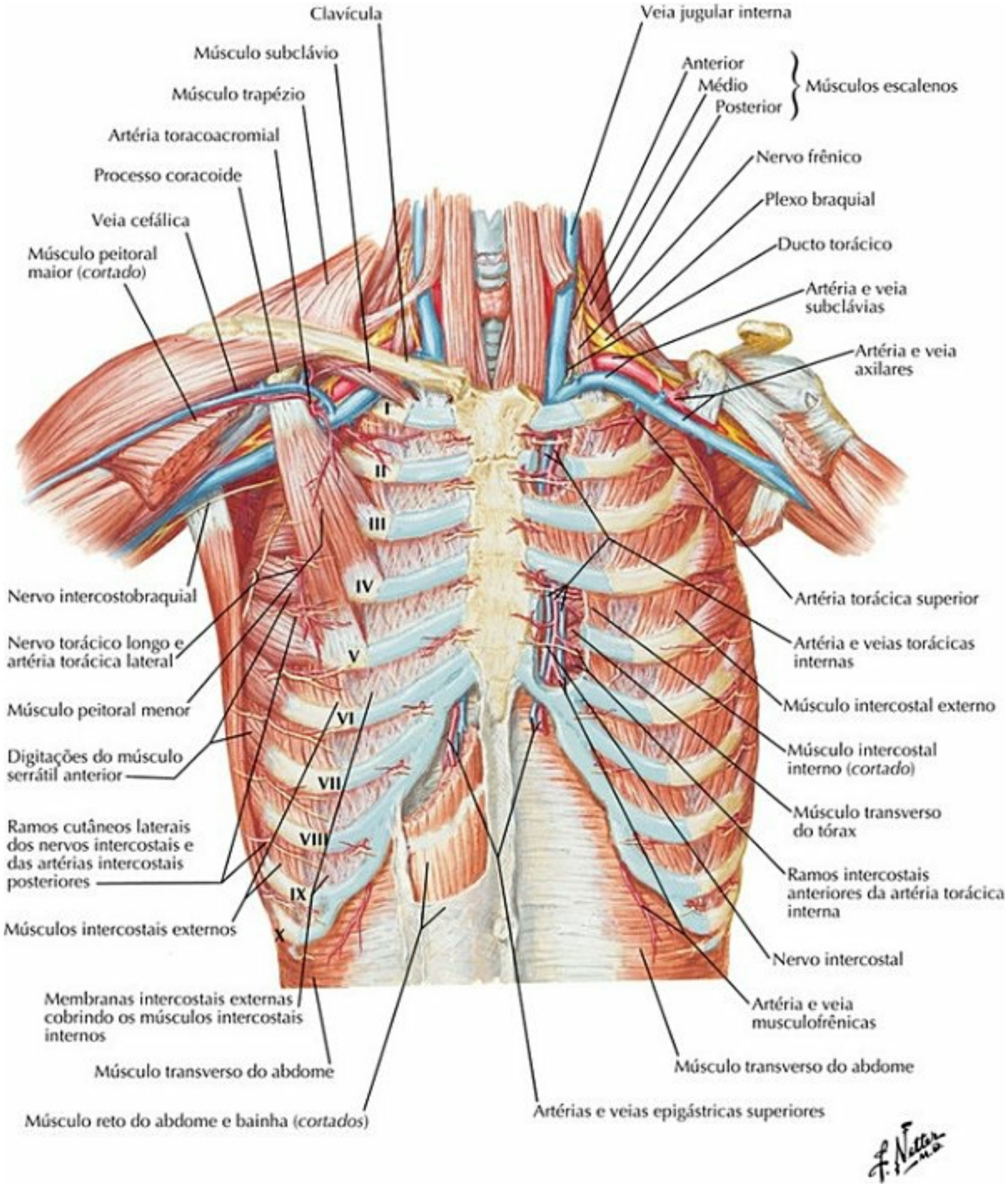

PRANCHA 186 Paredes do Tórax

Parede Anterior do Tórax: Vista Interna

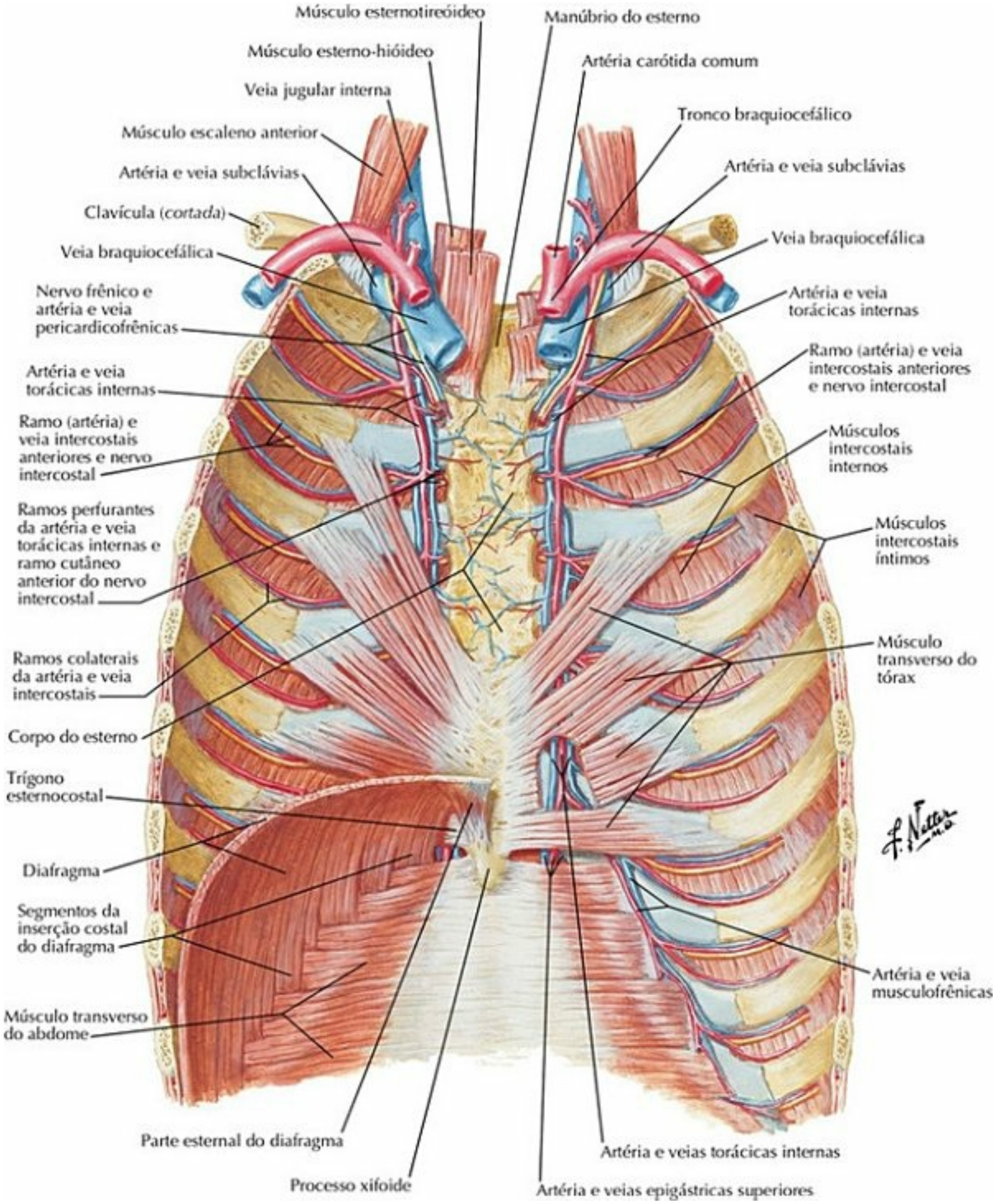

PRANCHA 187 Paredes do Tórax

Nervos e Artérias Intercostais

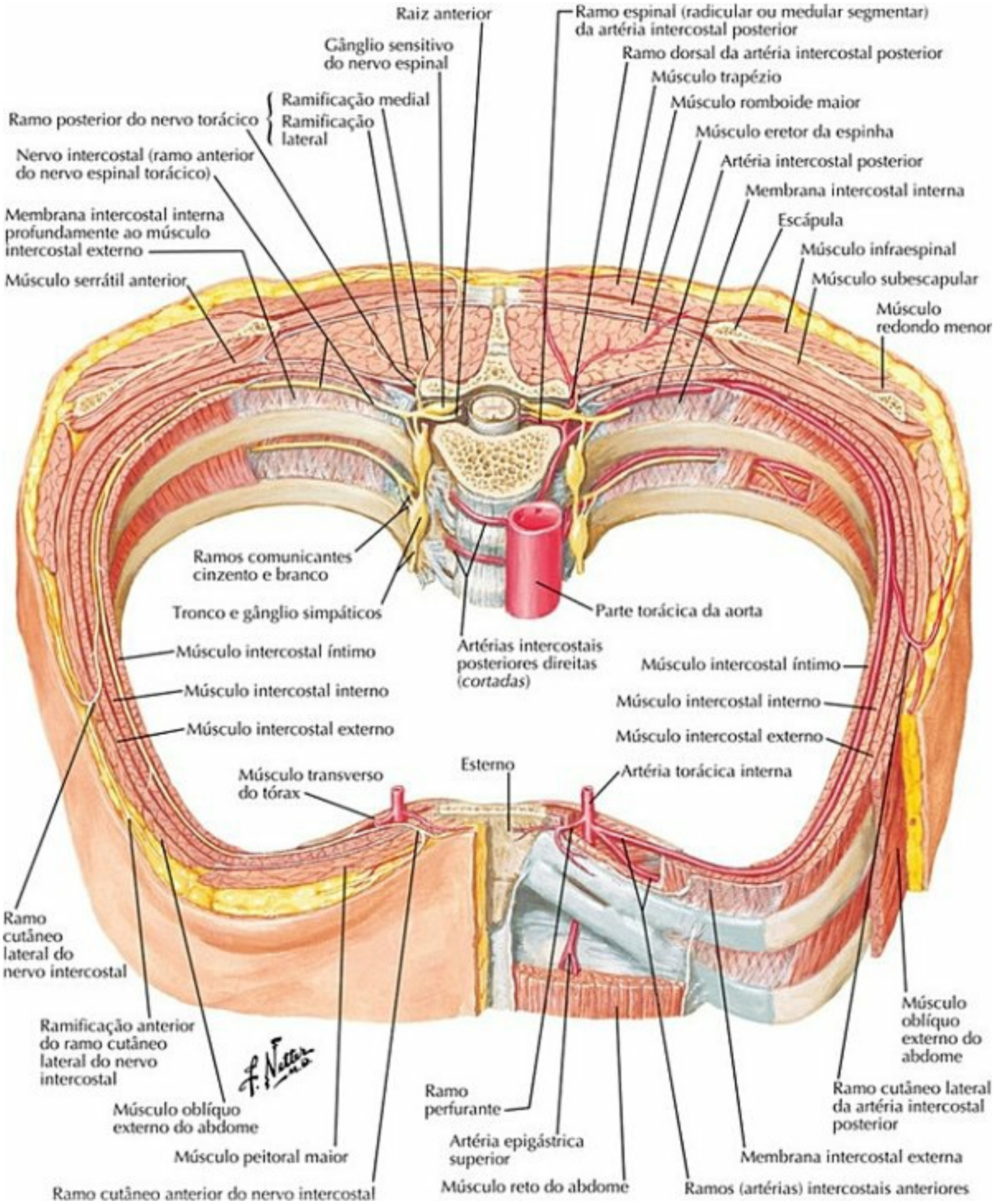

PRANCHA 188 Paredes do Tórax

Veja também **Pranchas 254**, **262**

Veias das Paredes do Tórax

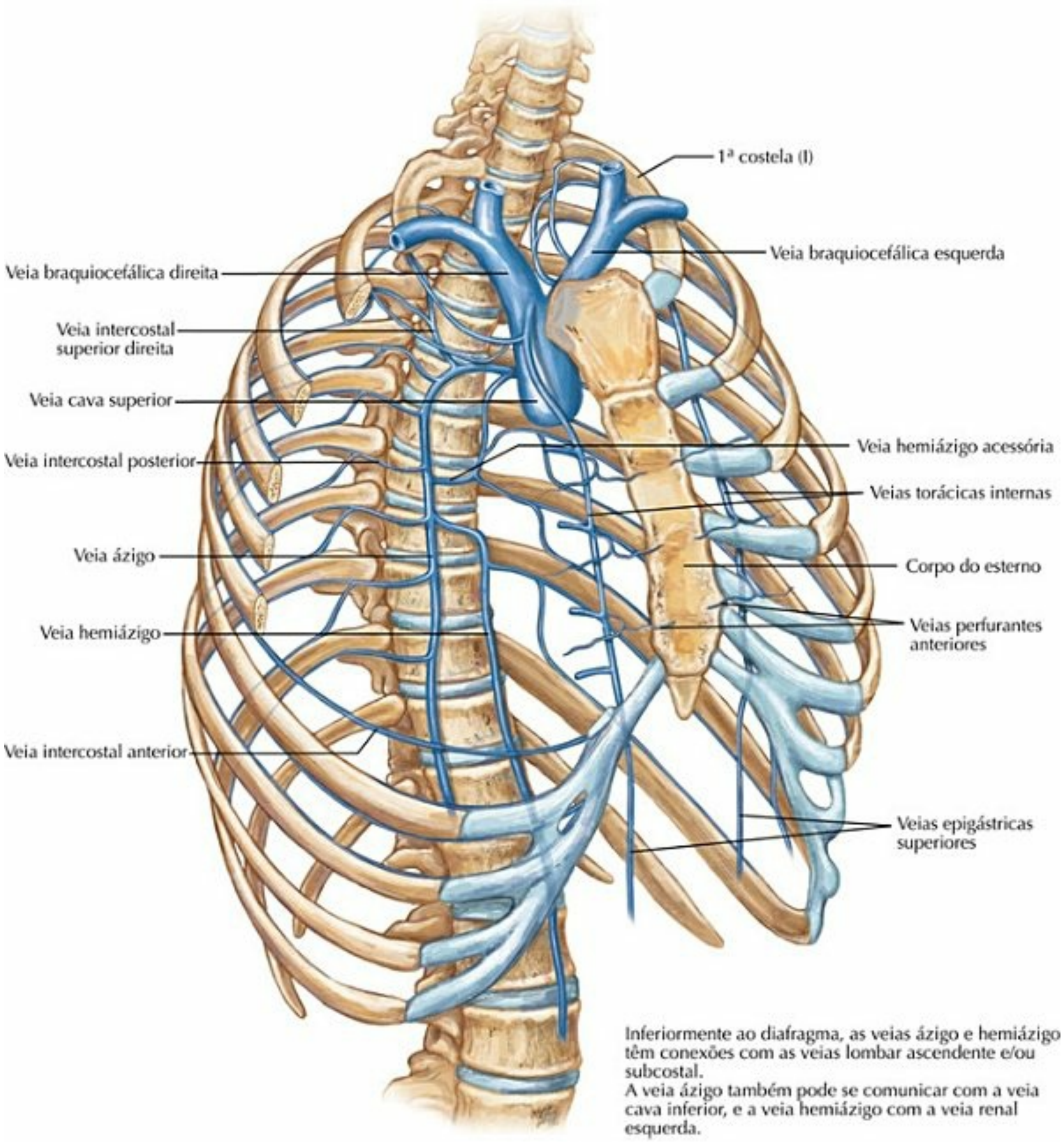

PRANCHA 189 Paredes do Tórax

Veja também **Pranchas 187**, **227**, **252**

Nervo Frênico

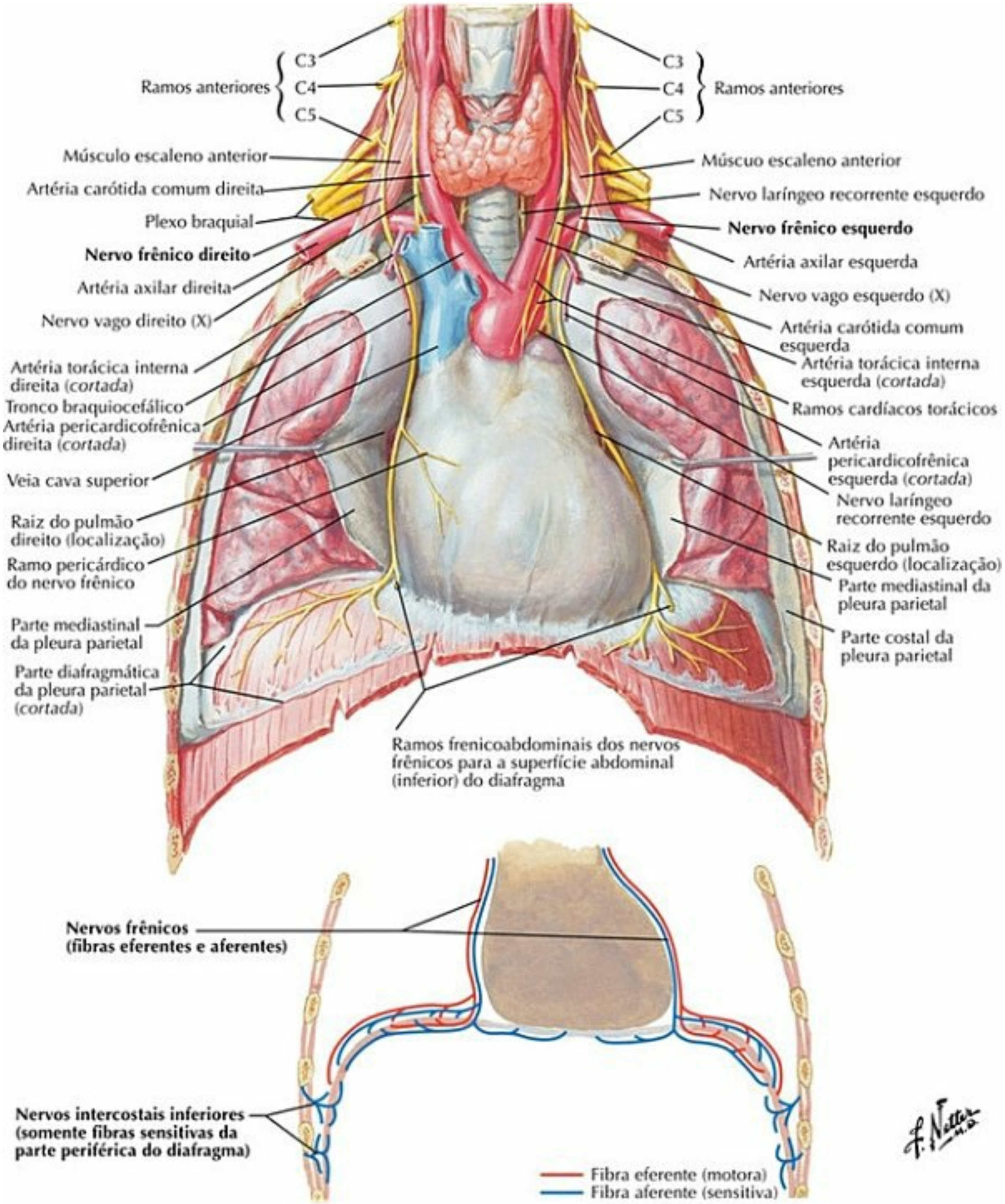

PRANCHA 190 Paredes do Tórax

Veja também **Pranchas 32, 76**

Diafragma: Superfície Torácica (Superior)

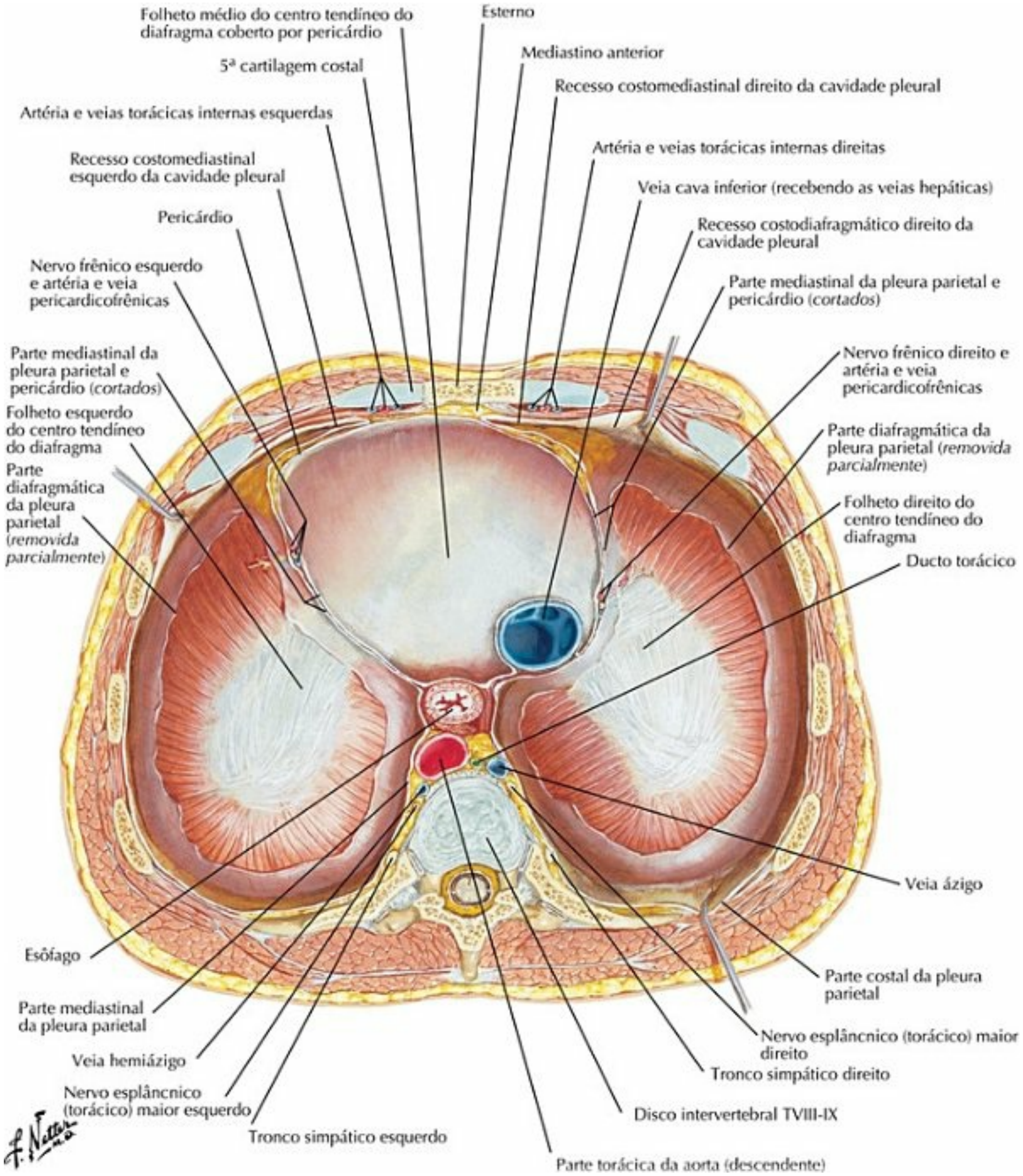

PRANCHA 191 Paredes do Tórax
Veja também **Prancha 229**

Diafragma: Superfície Abdominal (Inferior)

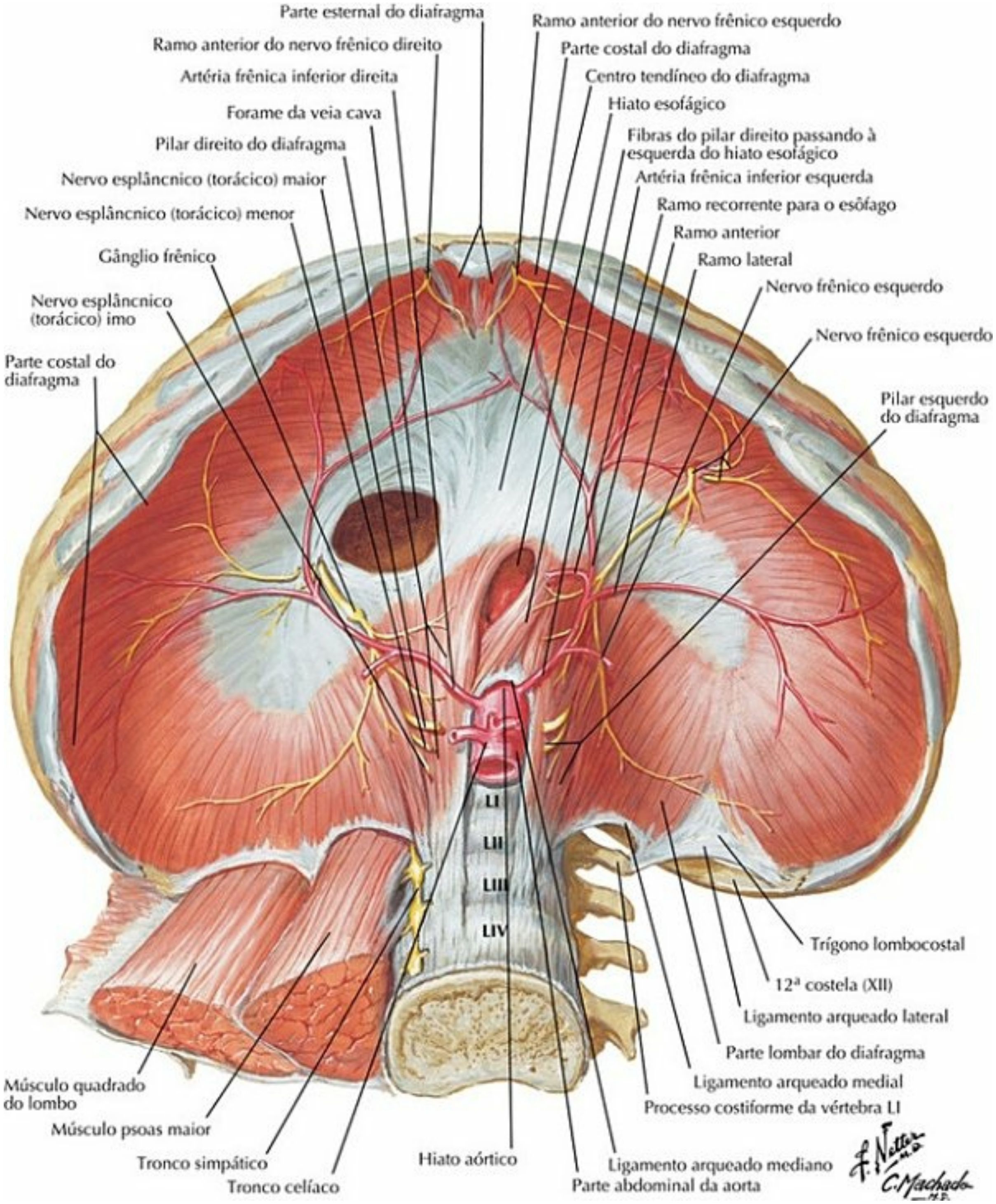

PRANCHA 192 Paredes do Tórax

Veja também **Pranchas 258, 259**

Topografia dos Pulmões: Vista Anterior

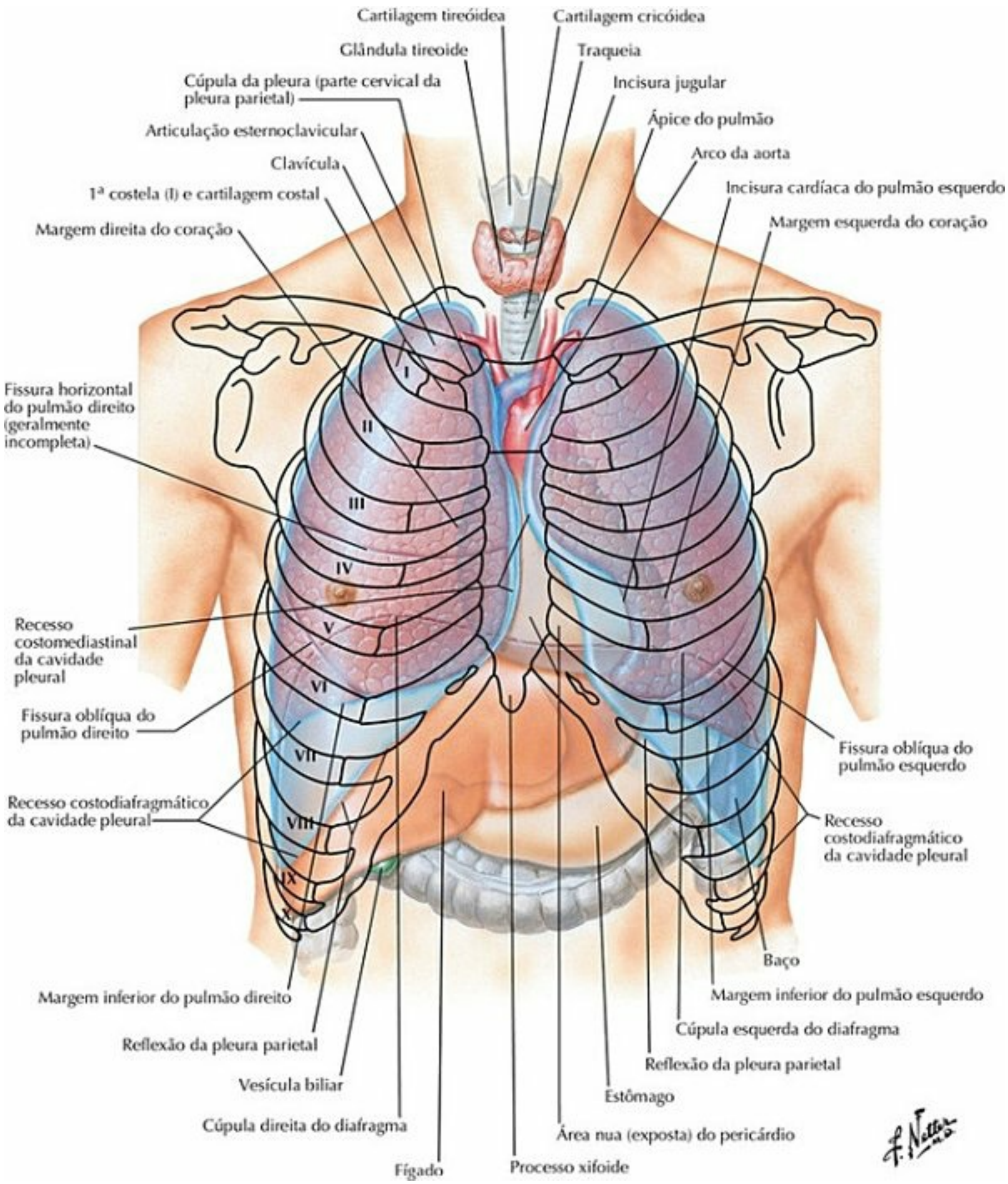

PRANCHA 193 Pulmões

Topografia dos Pulmões: Vista Posterior

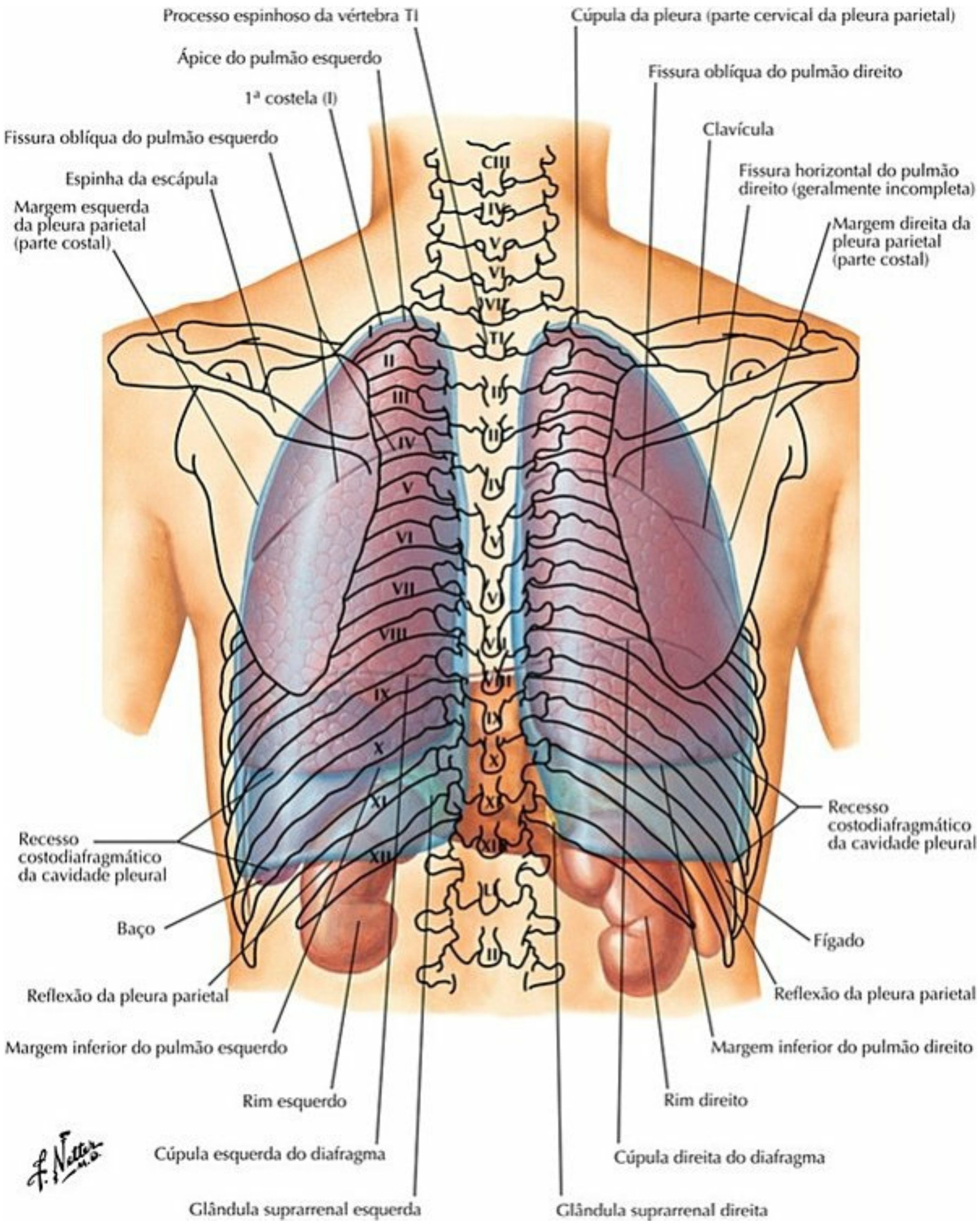

PRANCHA 194 Pulmões

Pulmões *In Situ*: Vista Anterior

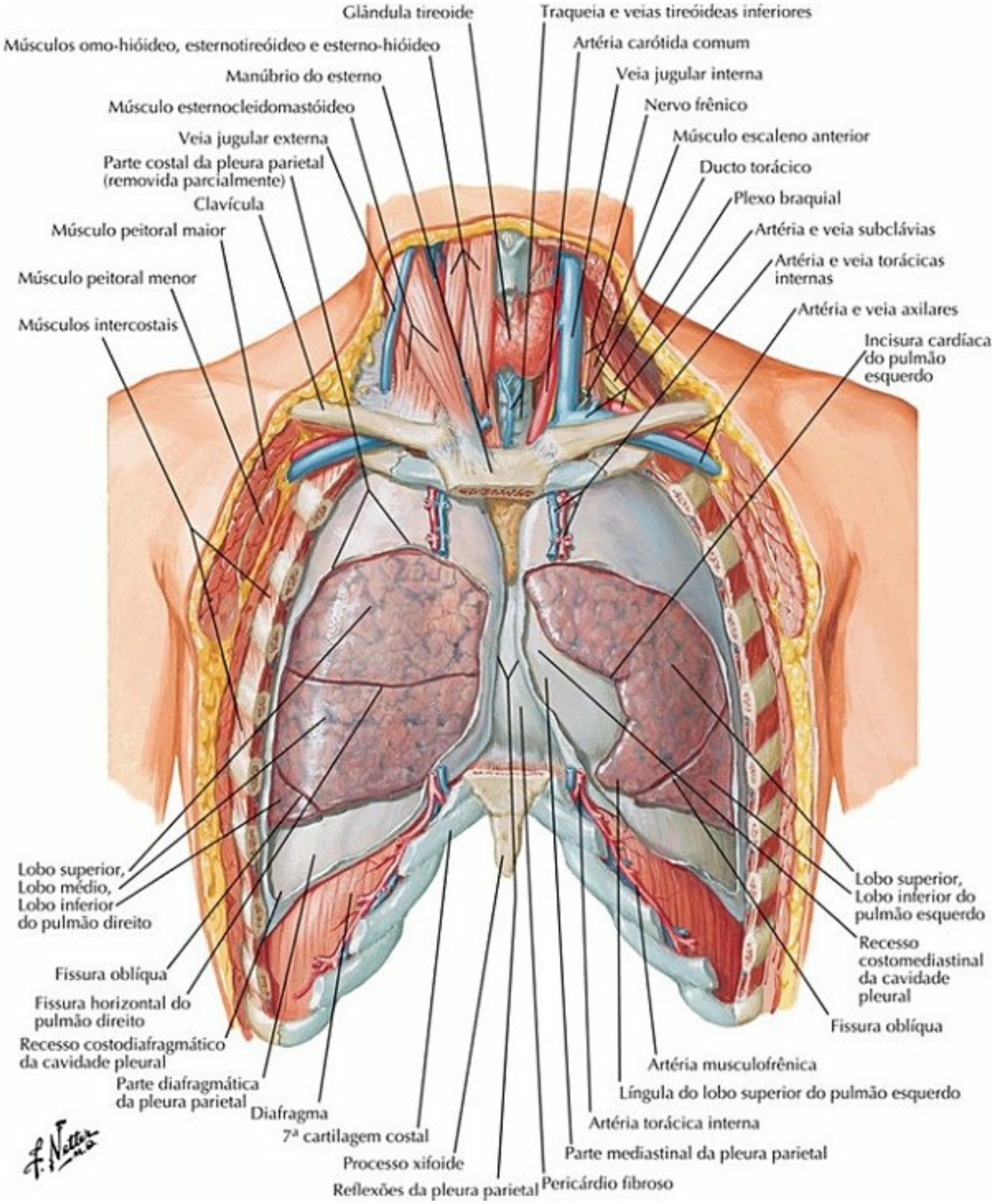

PRANCHA 195 Pulmões

Pulmões: Vistas Mediais

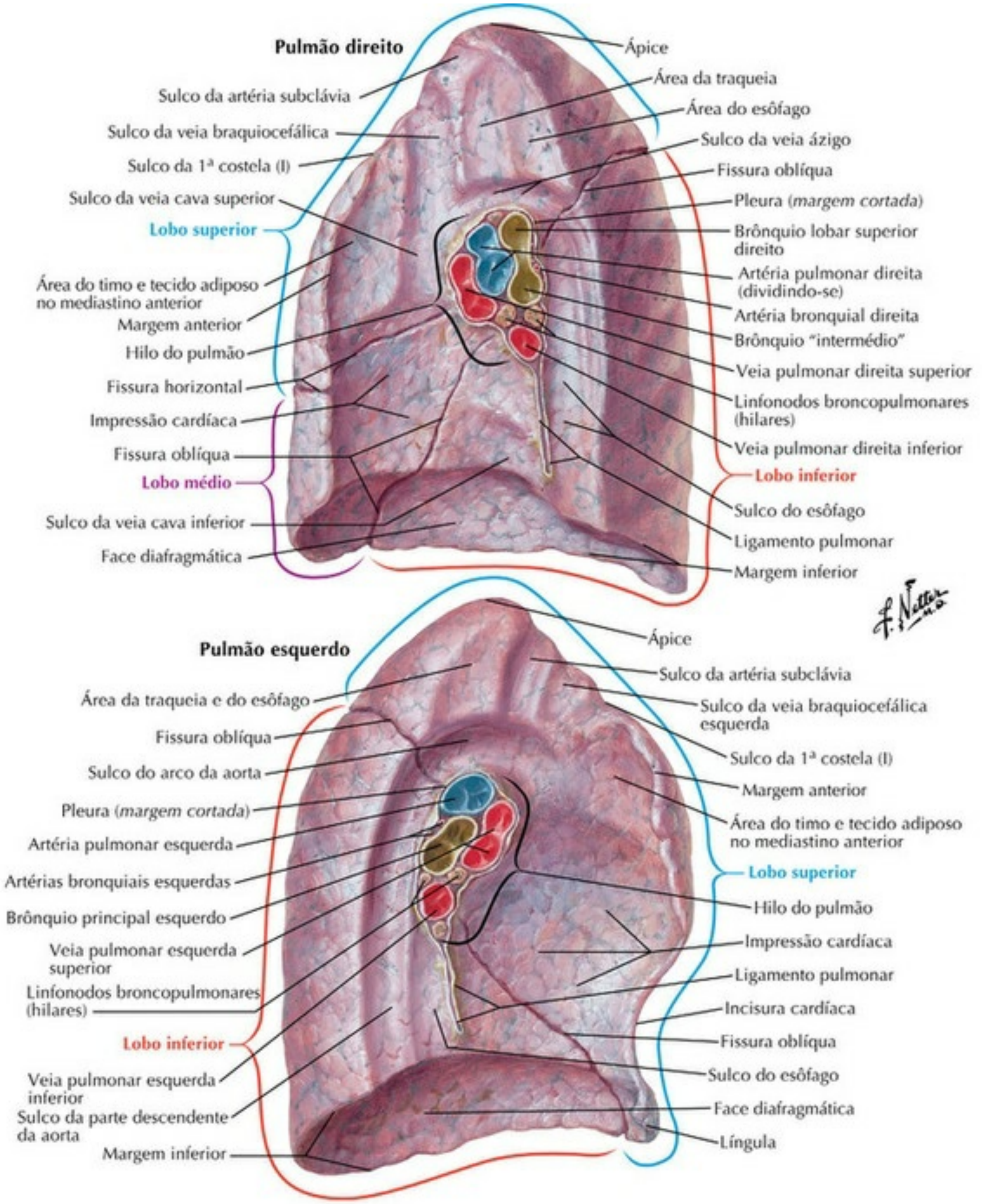

* *Nota da Revisão Científica: Esses sulcos e áreas presentes na superfície dos pulmões são determinados por vísceras vizinhas a eles e têm interesse em Anatomia Aplicada à clínica. Porém, não constam da Terminologia Anatômica (2001).*

PRANCHA 196 Pulmões

Segmentos Broncopulmonares

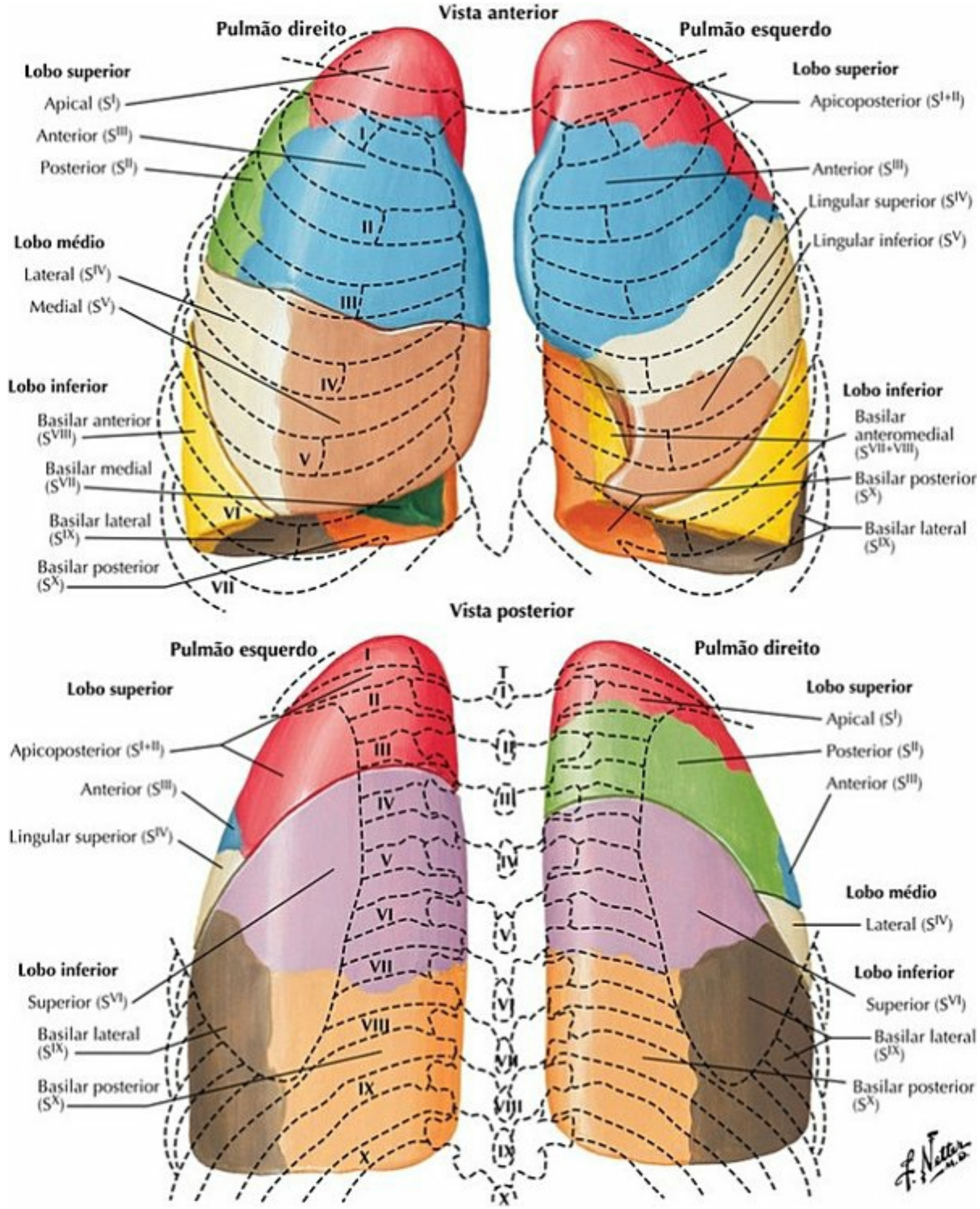

PRANCHA 197 Pulmões

Segmentos Broncopulmonares (continuação)

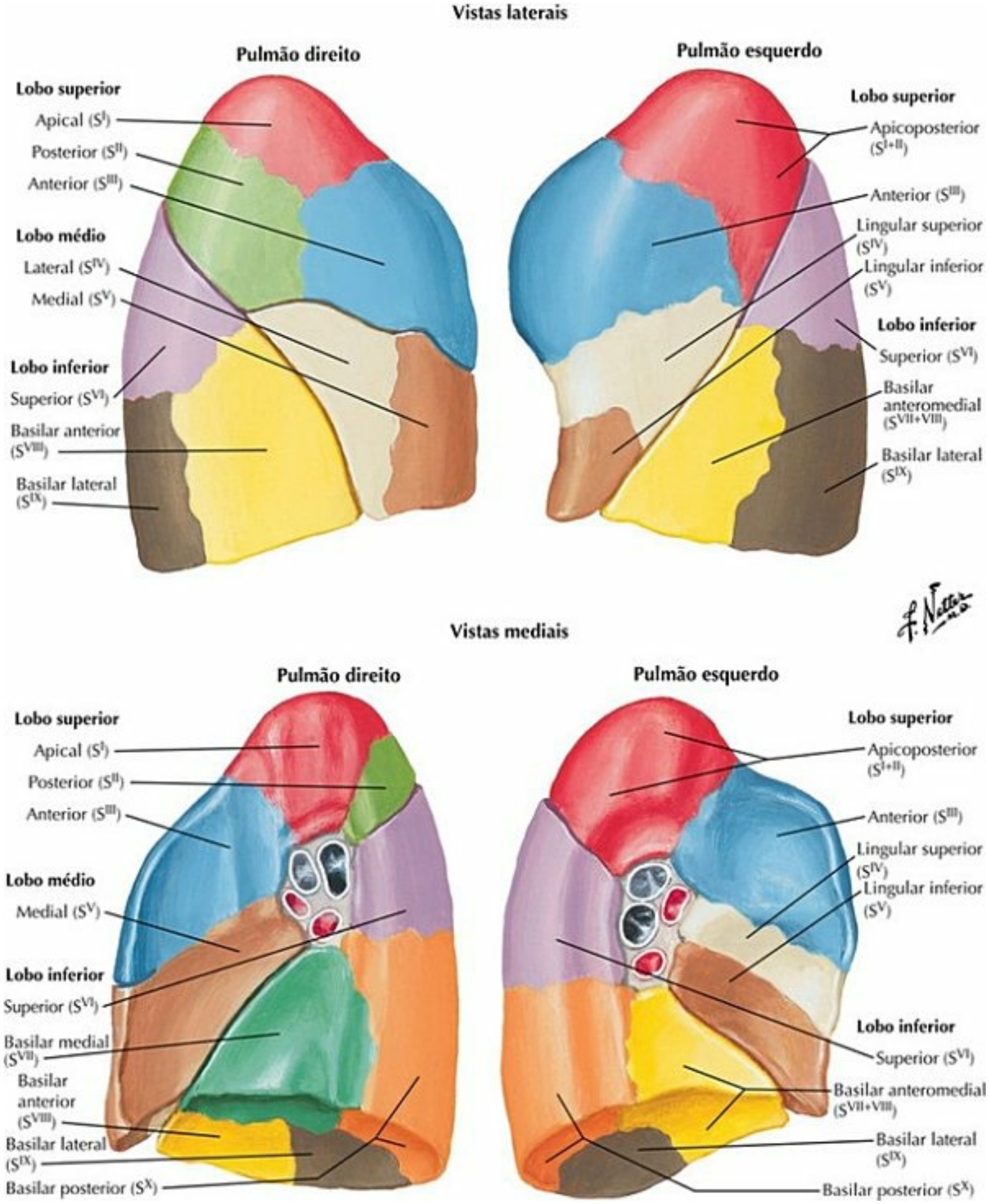

PRANCHA 198 Pulmões

Traqueia e Brônquios Principais

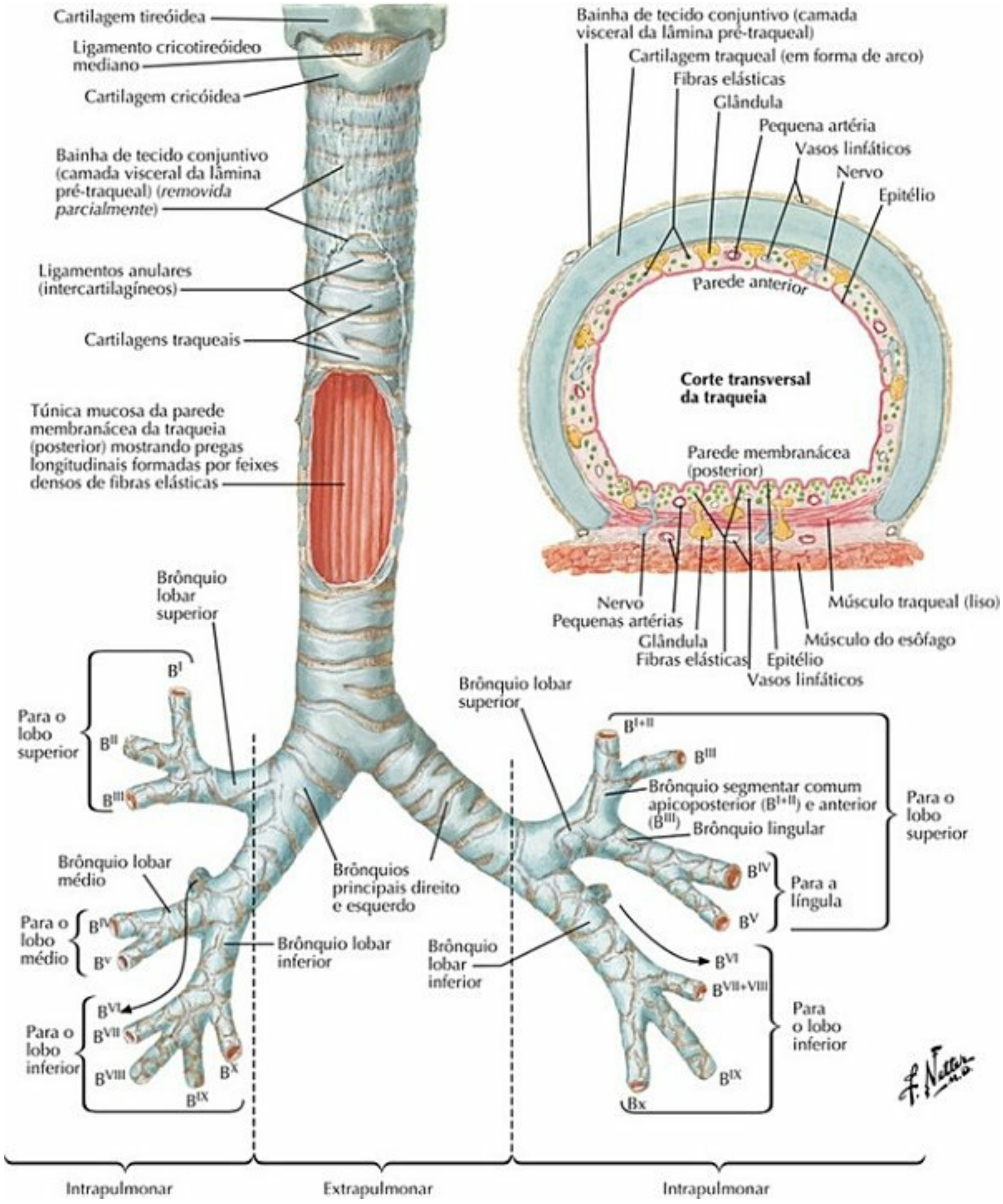

PRANCHA 199 Pulmões

Veja também **Pranchas 70, 204, 207**

Terminologia dos Brônquios: Esquema

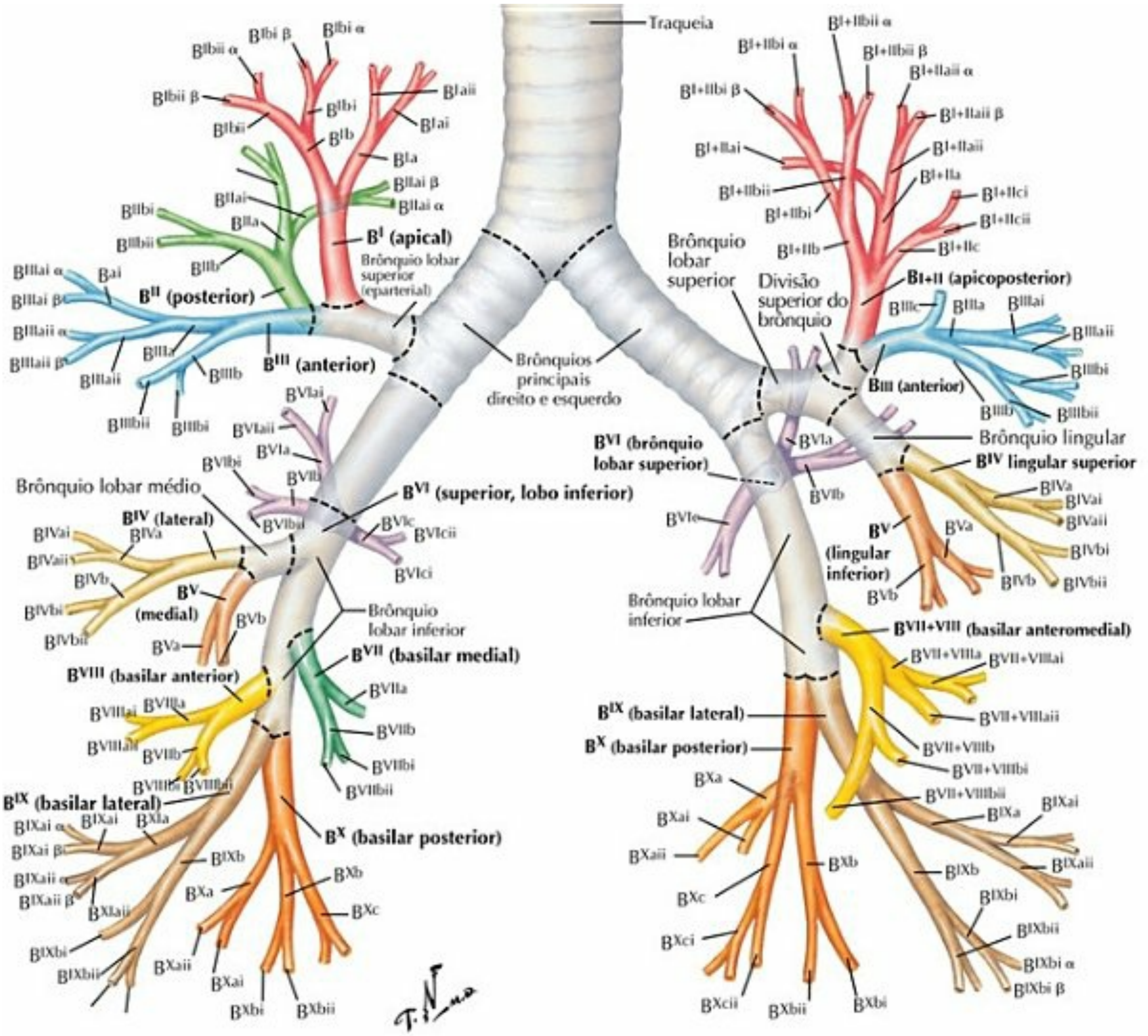

A terminologia de uso comum para os segmentos broncopulmonares (Pranchas 197 e 198) é a de Jackson e Huber, e os brônquios segmentares são denominados da mesma maneira. Ikeda propôs uma terminologia (conforme demonstrado aqui) para as subdivisões bronquiais até a 6a geração. Para simplificar esta ilustração, apenas algumas subdivisões são nomeadas até a 5ª ou 6ª geração. Os brônquios segmentares (B) são numerados de I a X em cada pulmão, correspondendo aos segmentos broncopulmonares. No pulmão esquerdo, BI e BII estão combinados, assim como BVII e BVIII. Brônquios intrassegmentares ou de 4ª ordem são indicados adicionando-se as letras minúsculas a, b ou c quando existe um ramo adicional. Os brônquios de 5ª ordem são designados pelos numerais romanos i (anterior) ou ii (posterior), e os brônquios de 6ª ordem pelas letras gregas α ou β. Vários textos usam números alternados (como proposto por Boyden) para os brônquios segmentares.

As variações do padrão bronquial mostradas aqui são comuns, especialmente nas vias aéreas mais periféricas.

Vias Aéreas Intrapulmonares: Esquema

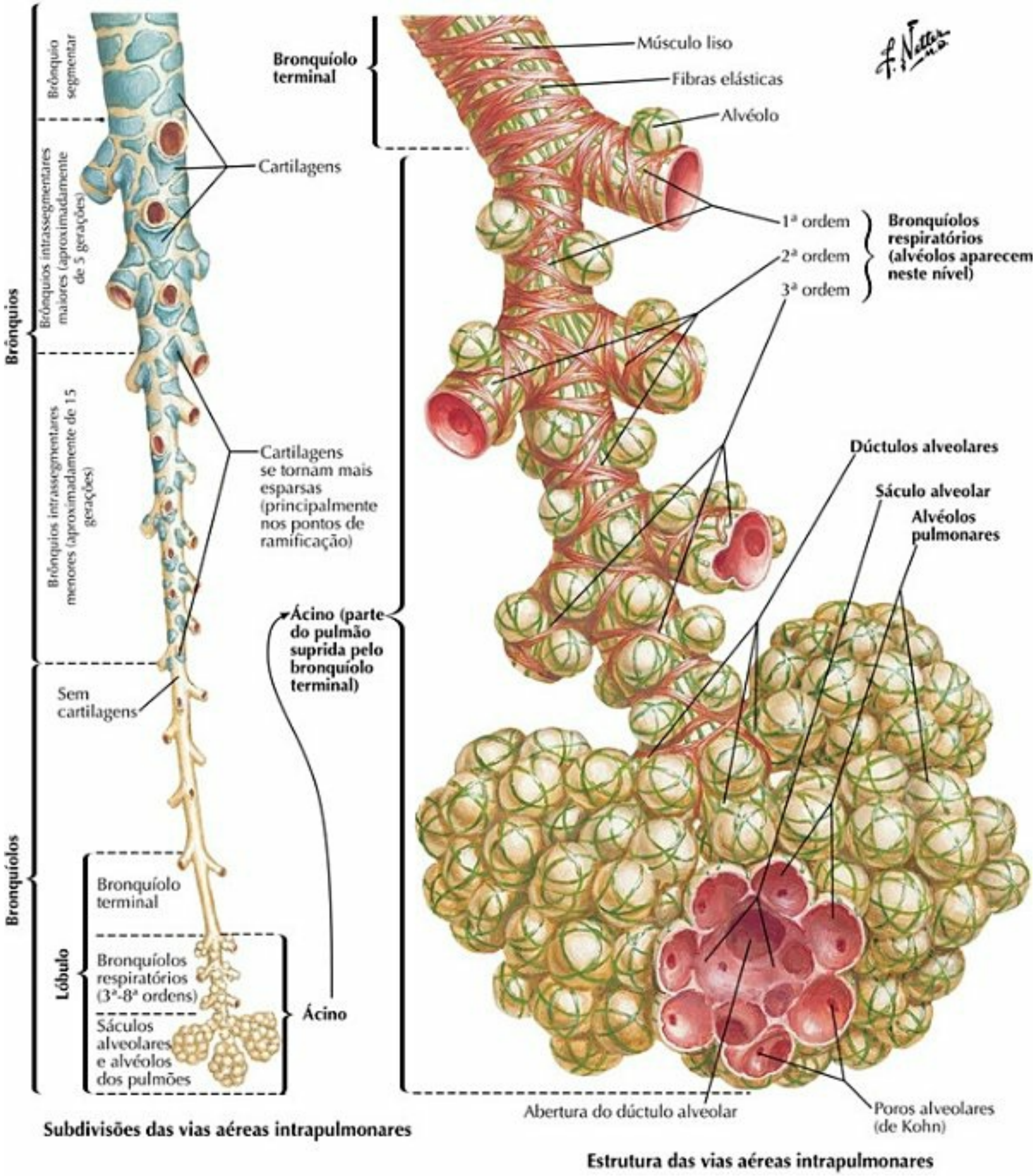

PRANCHA 201 Pulmões

Circulação Sanguínea Intrapulmonar: Esquema

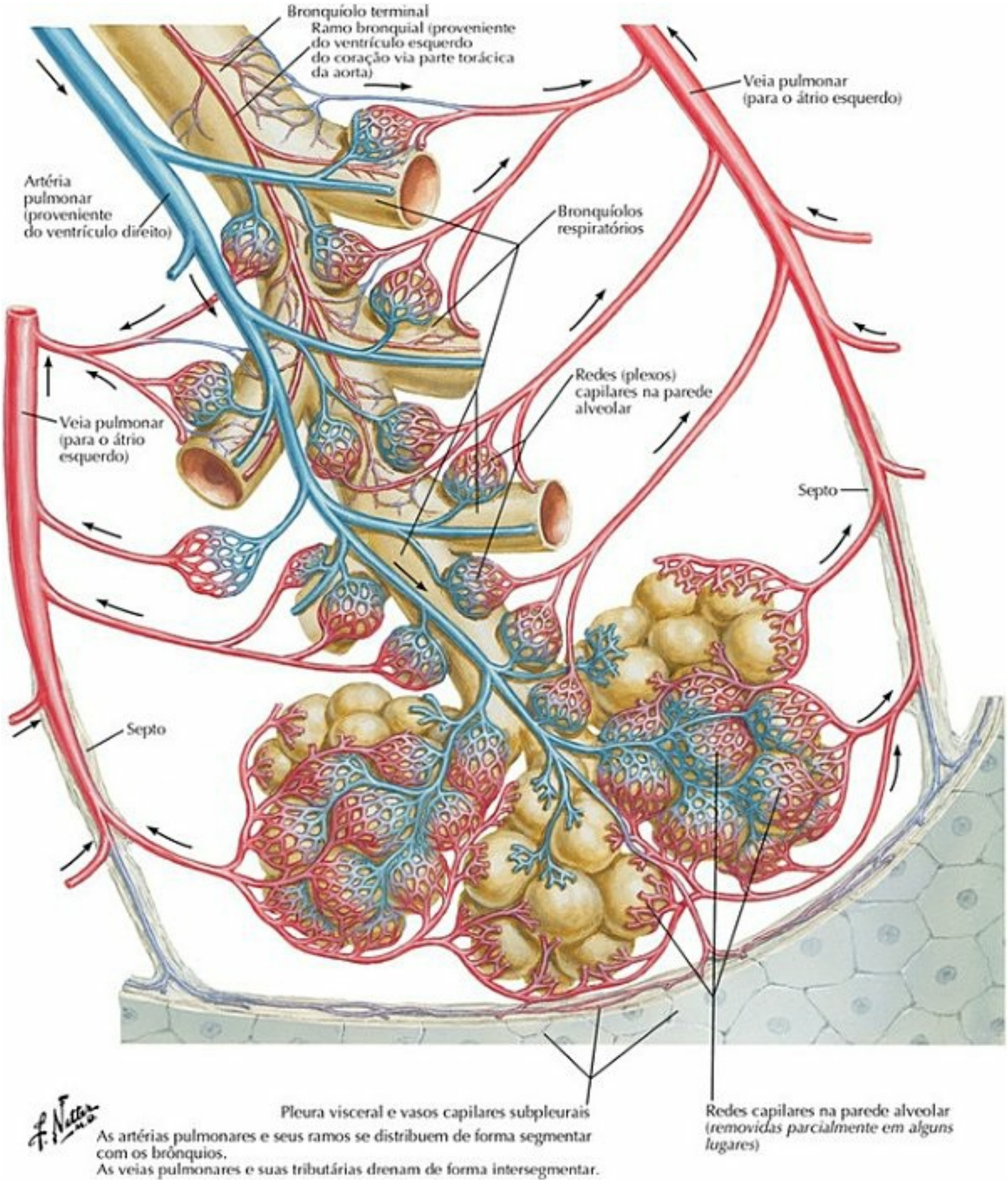

PRANCHA 202 Pulmões

Grandes Vasos do Mediastino Superior

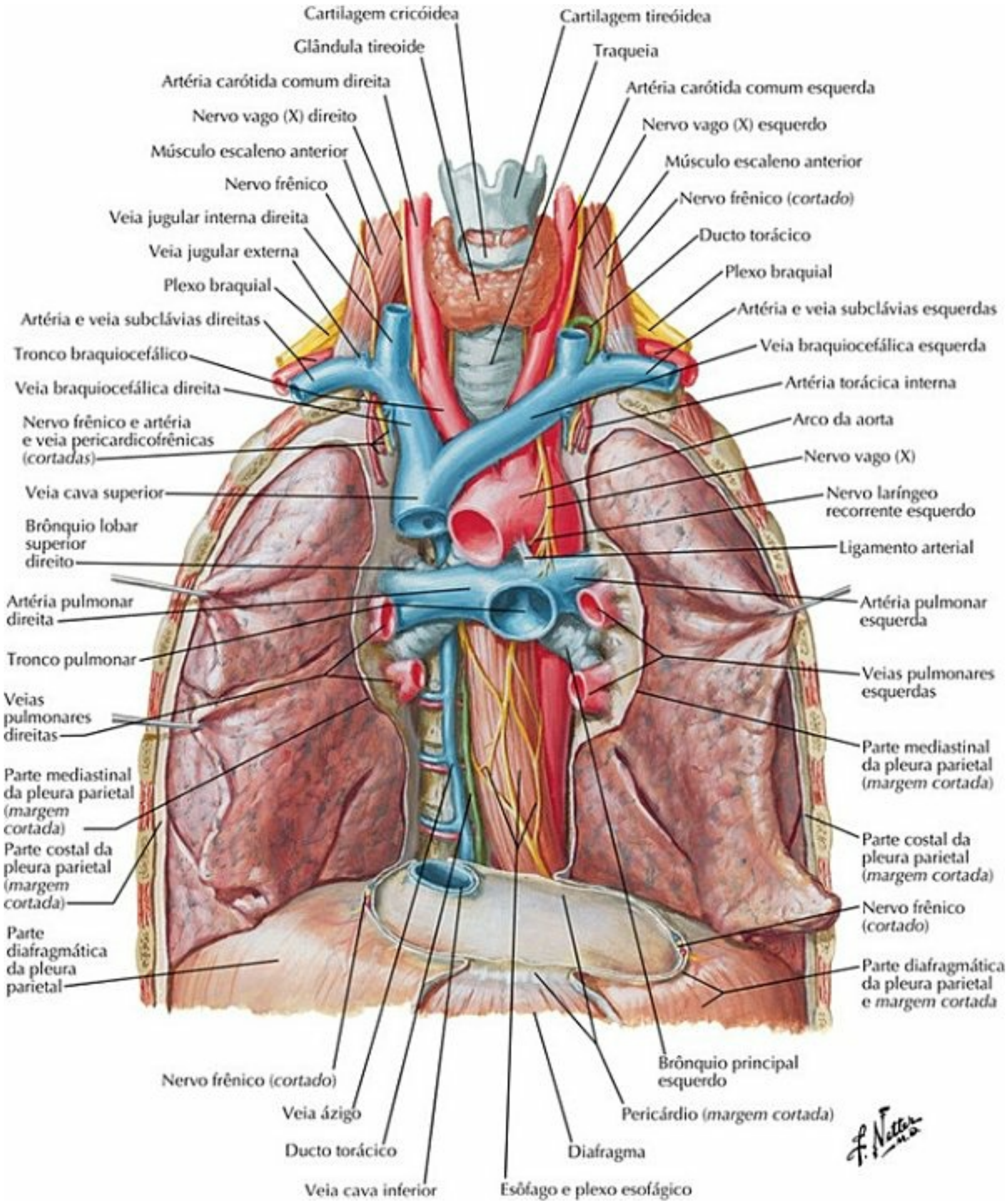

PRANCHA 203 Pulmões

Artérias e Veias Bronquiais

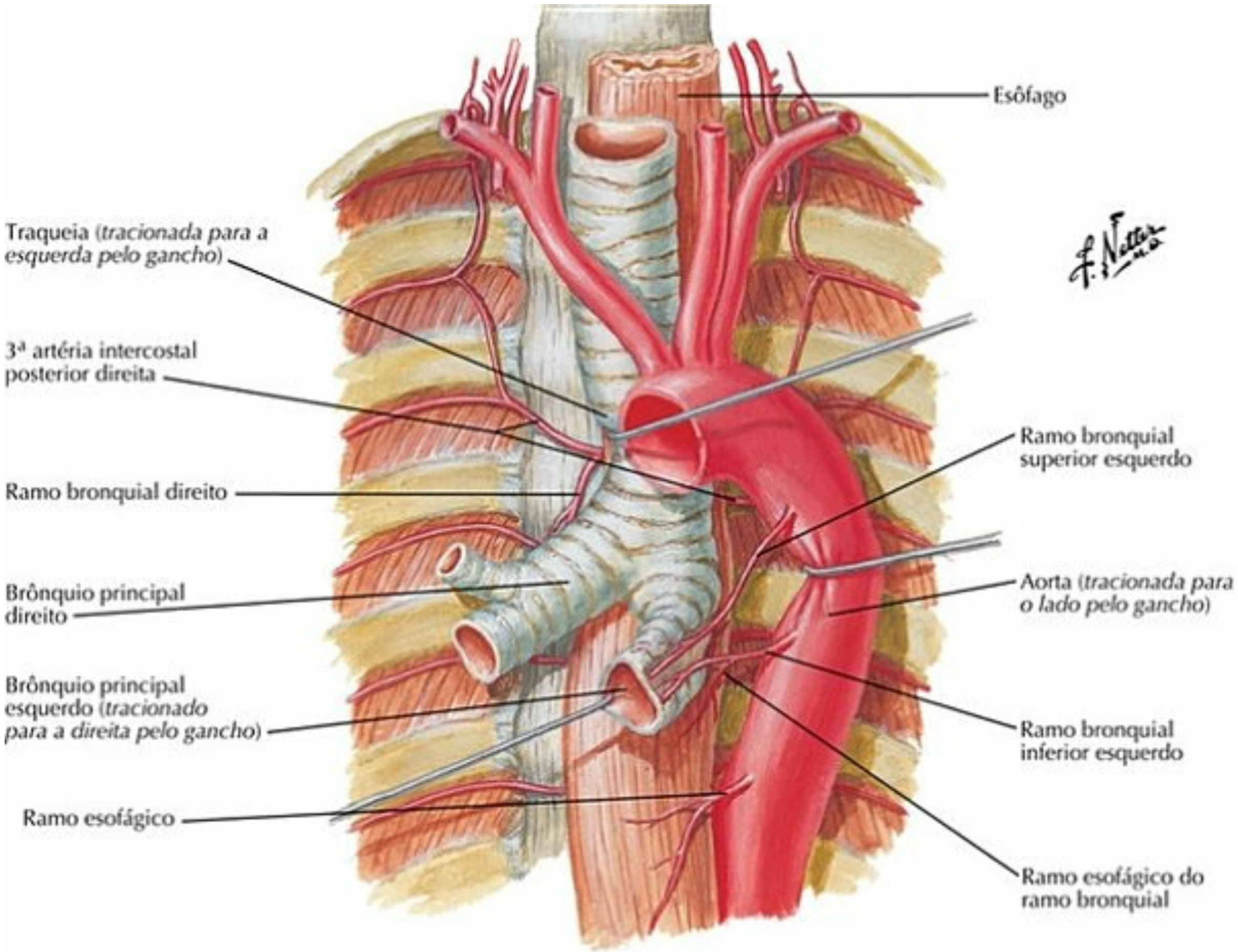

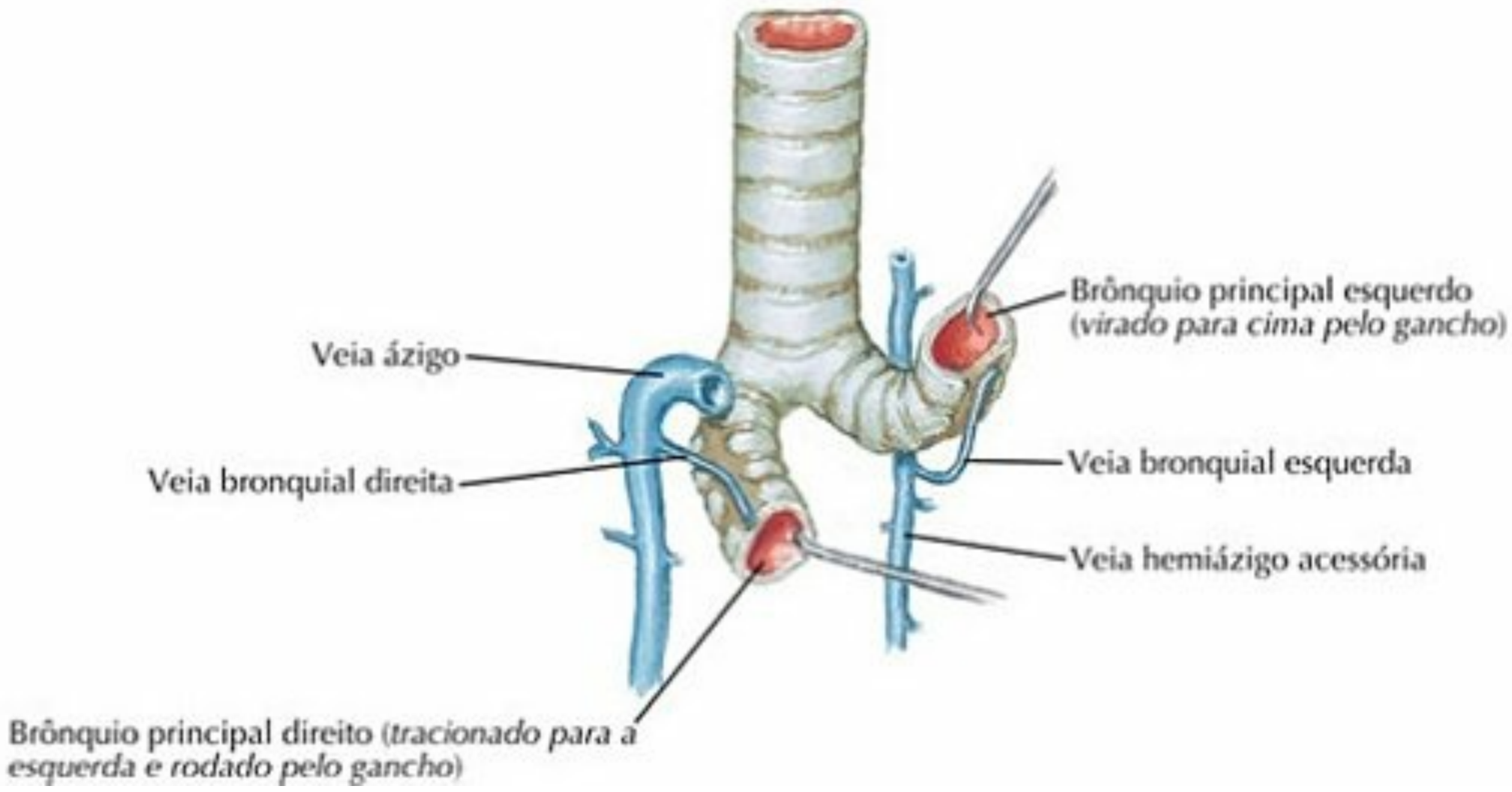

PRANCHA 204 Pulmões

Vasos Linfáticos e Linfonodos dos Pulmões

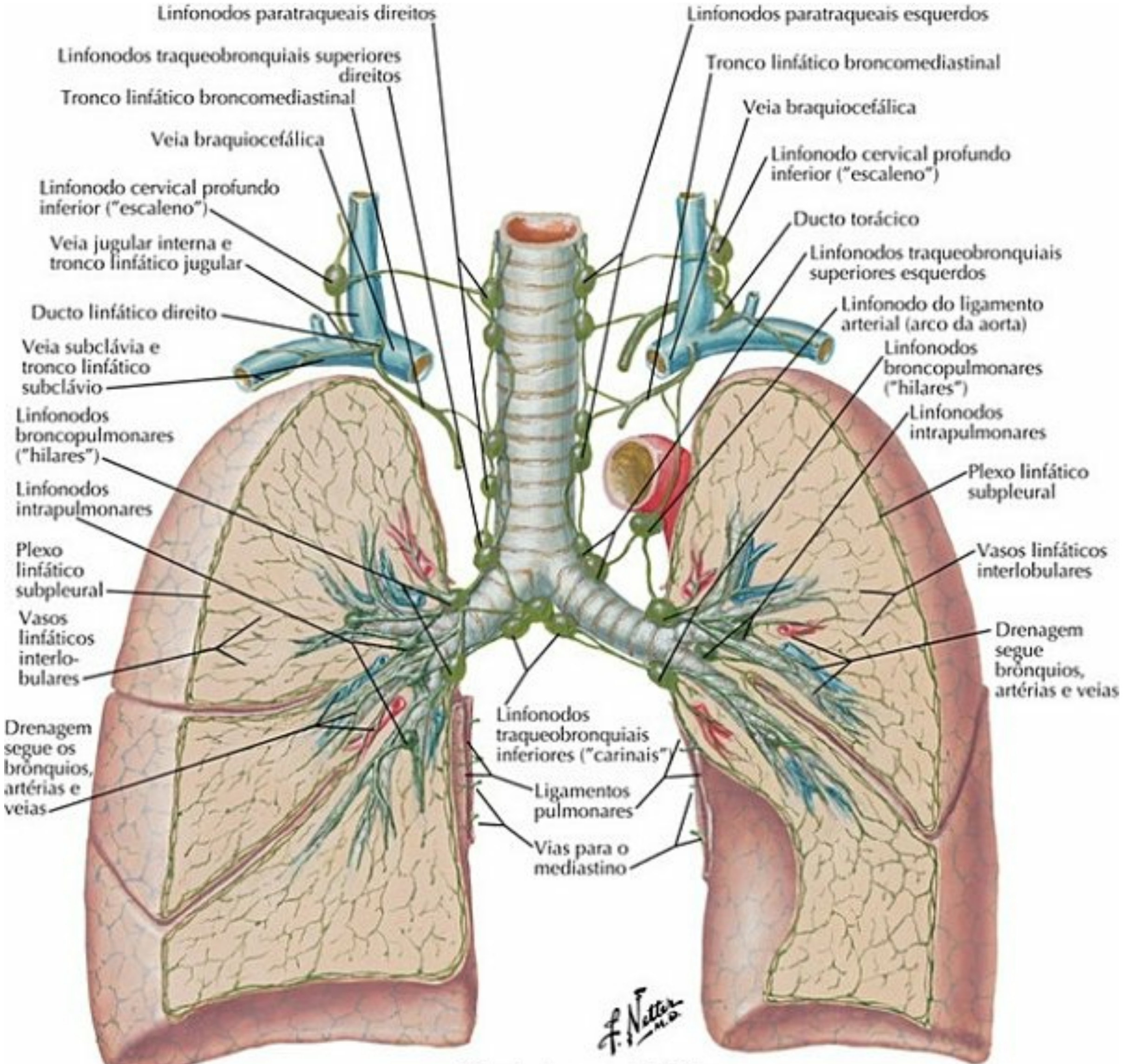

Vias de drenagem linfática

Pulmão direito: Todos os lobos drenam para os linfonodos intrapulmonares e broncopulmonares, em seguida para os linfonodos traqueobronquiais inferiores, linfonodos traqueobronquiais superiores direitos e linfonodos paratraqueais direitos em direção à veia braquiocefálica via tronco linfático broncomediastinal e/ou linfonodo cervical profundo inferior.

Pulmão esquerdo: O lobo superior drena para os linfonodos intrapulmonares e broncopulmonares, linfonodos traqueobronquiais inferiores, linfonodos traqueobronquiais superiores esquerdos, linfonodos paratraqueais esquerdos e/ou linfonodo do ligamento arterial, depois para a veia braquiocefálica via tronco broncomediastinal esquerdo e ducto torácico. O lobo inferior esquerdo também drena para os linfonodos intrapulmonares e broncopulmonares, e para os linfonodos traqueobronquiais inferiores, mas depois principalmente para os linfonodos traqueobronquiais superiores direitos, de onde a linfa segue a mesma direção que a linfa do pulmão direito.

PRANCHA 205 Pulmões

Veja também **Pranchas 74, 235**

Nervos Autônomos no Tórax

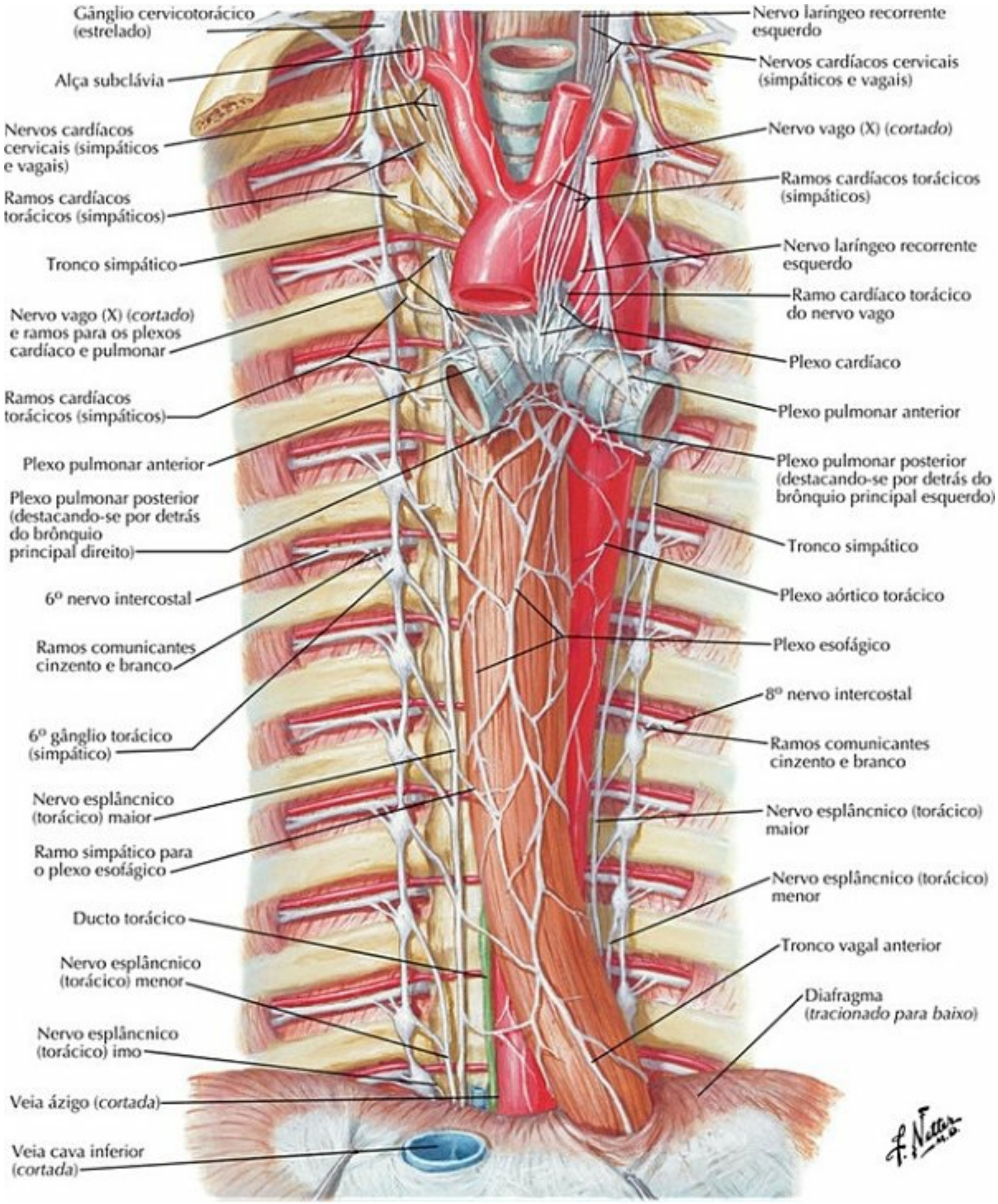

PRANCHA 206 Pulmões

Inervação da Traqueia e da Árvore Bronquial: Esquema

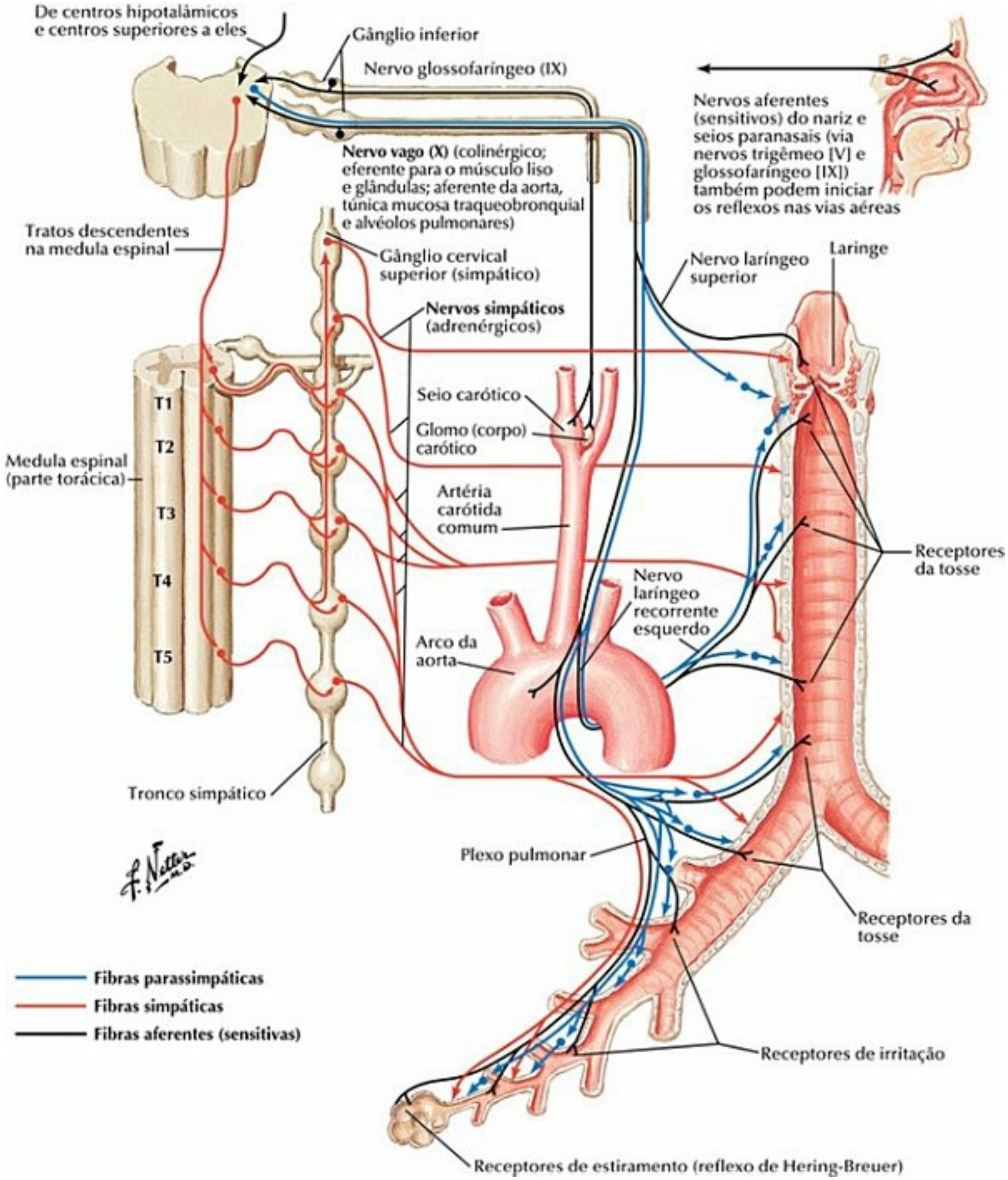

PRANCHA 207 Pulmões

Coração *in Situ*

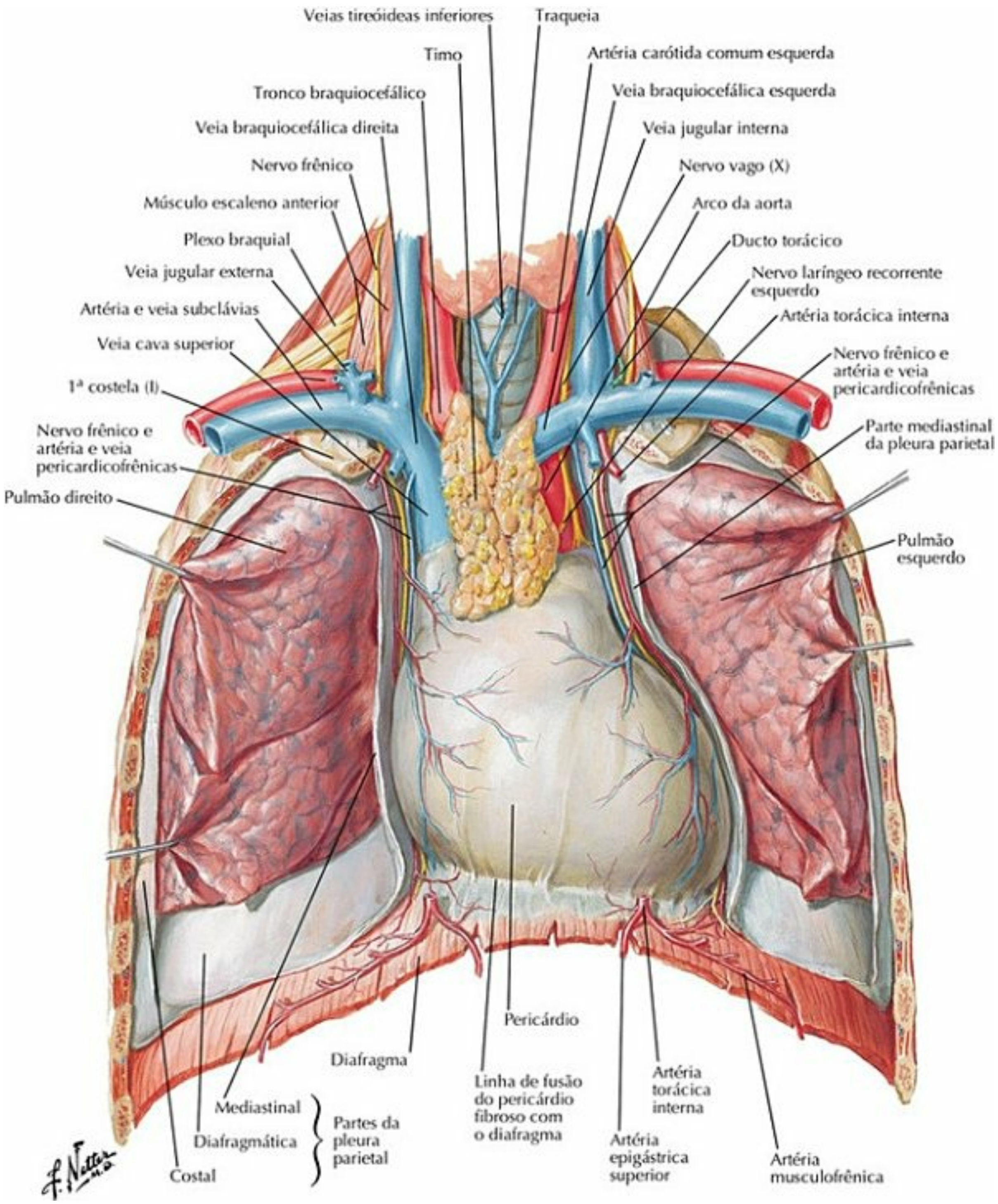

PRANCHA 208 Coração

Coração: Vista Anterior

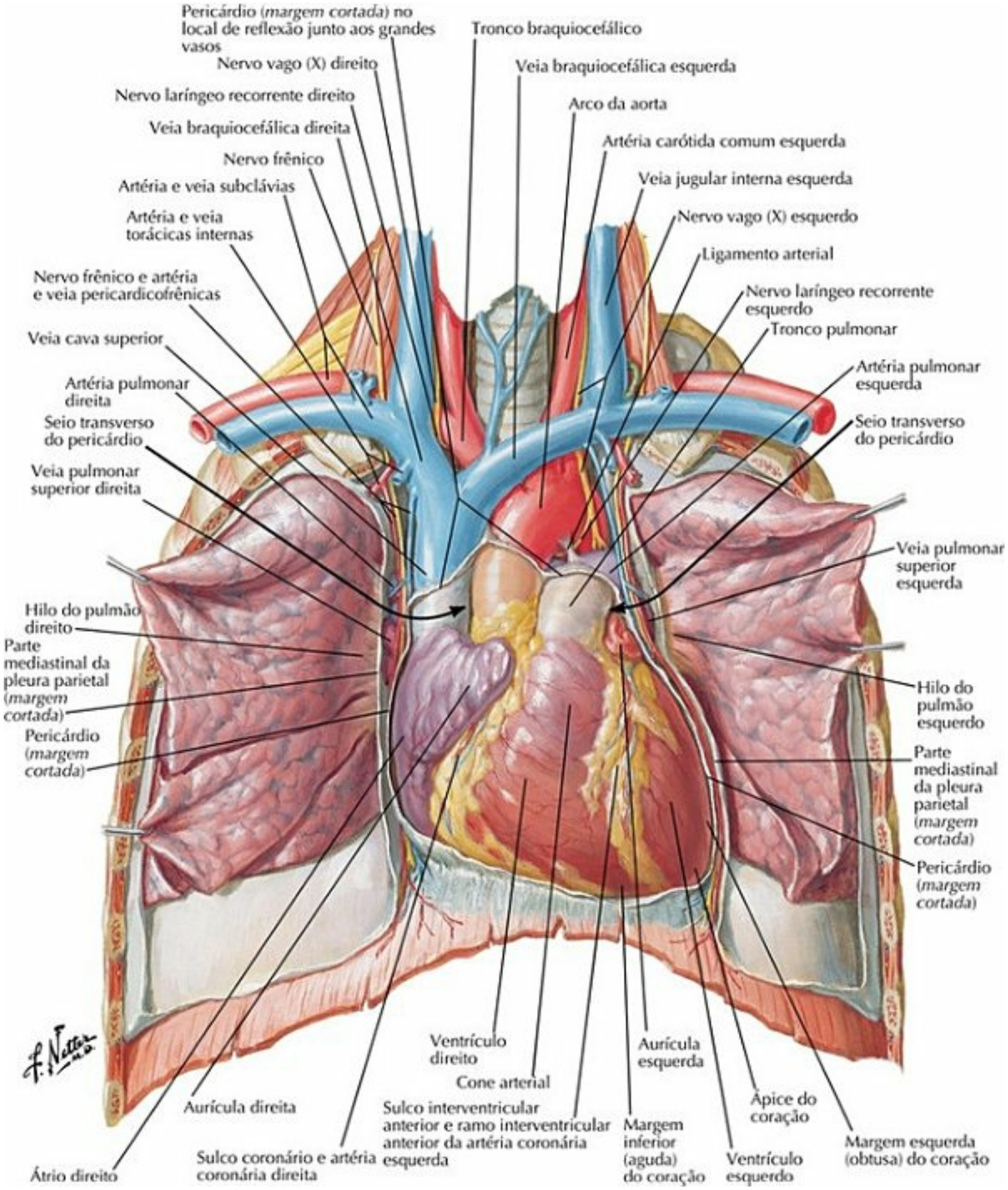

PRANCHA 209 Coração

Radiologia e Auscultação do Coração

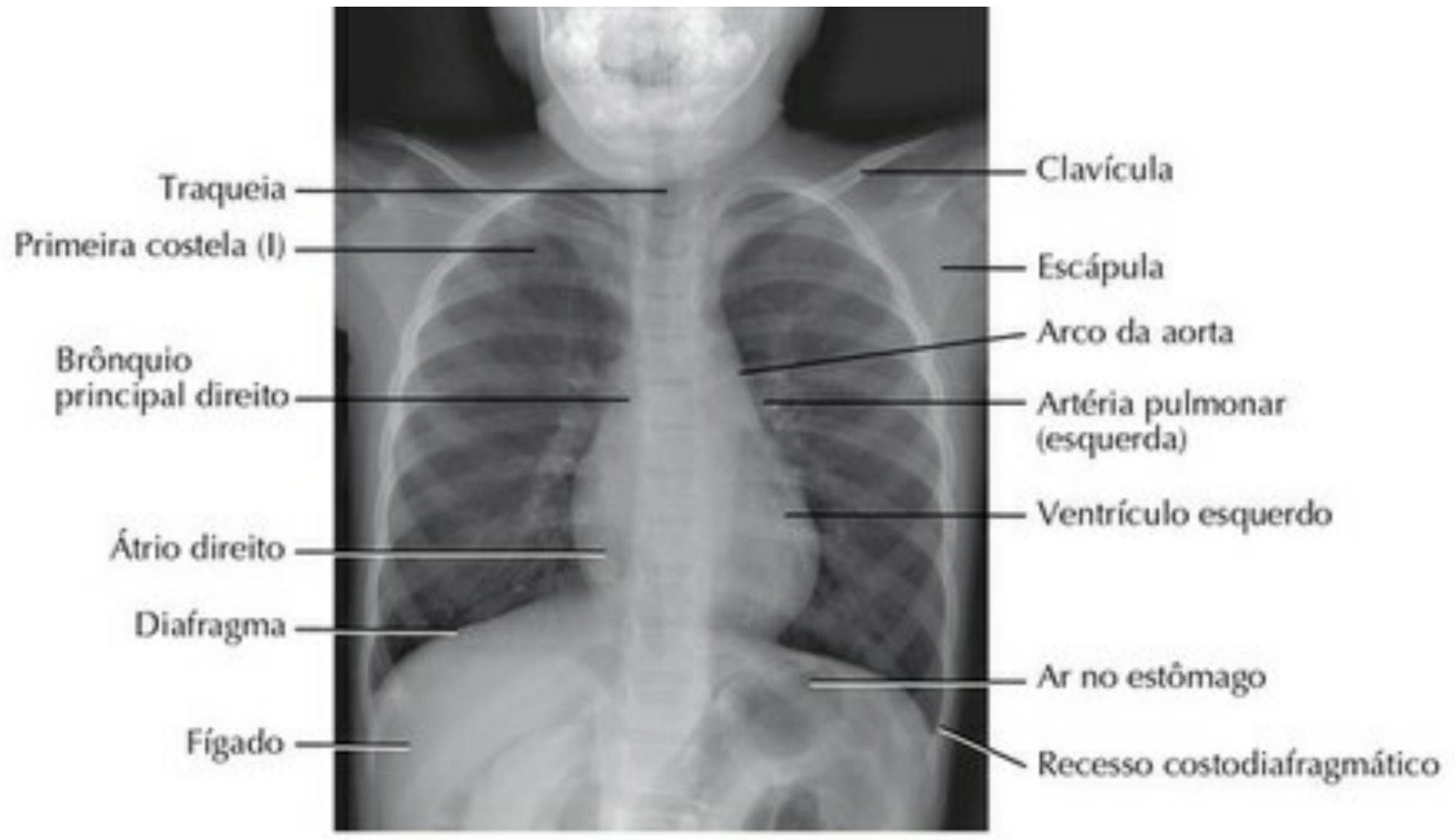

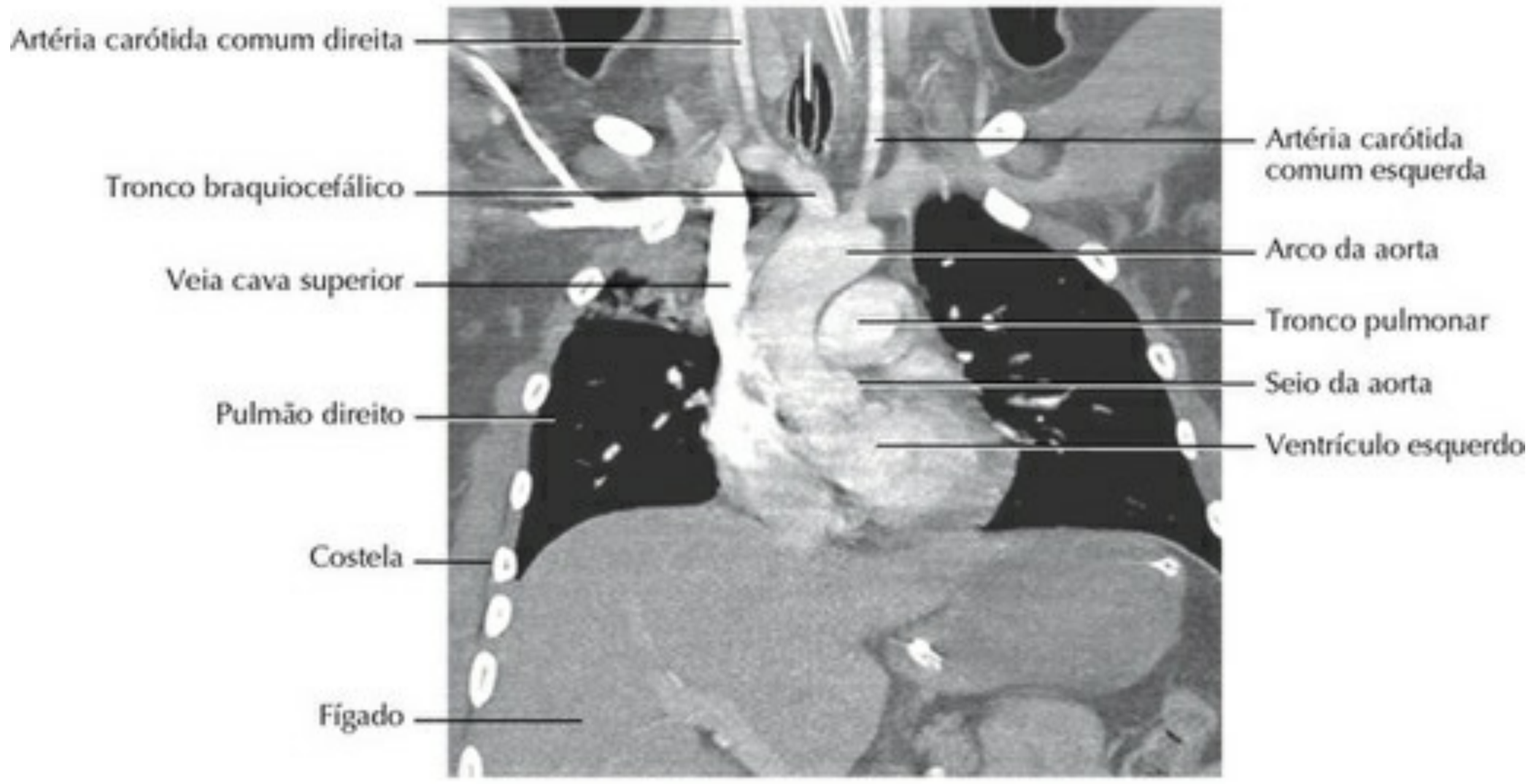

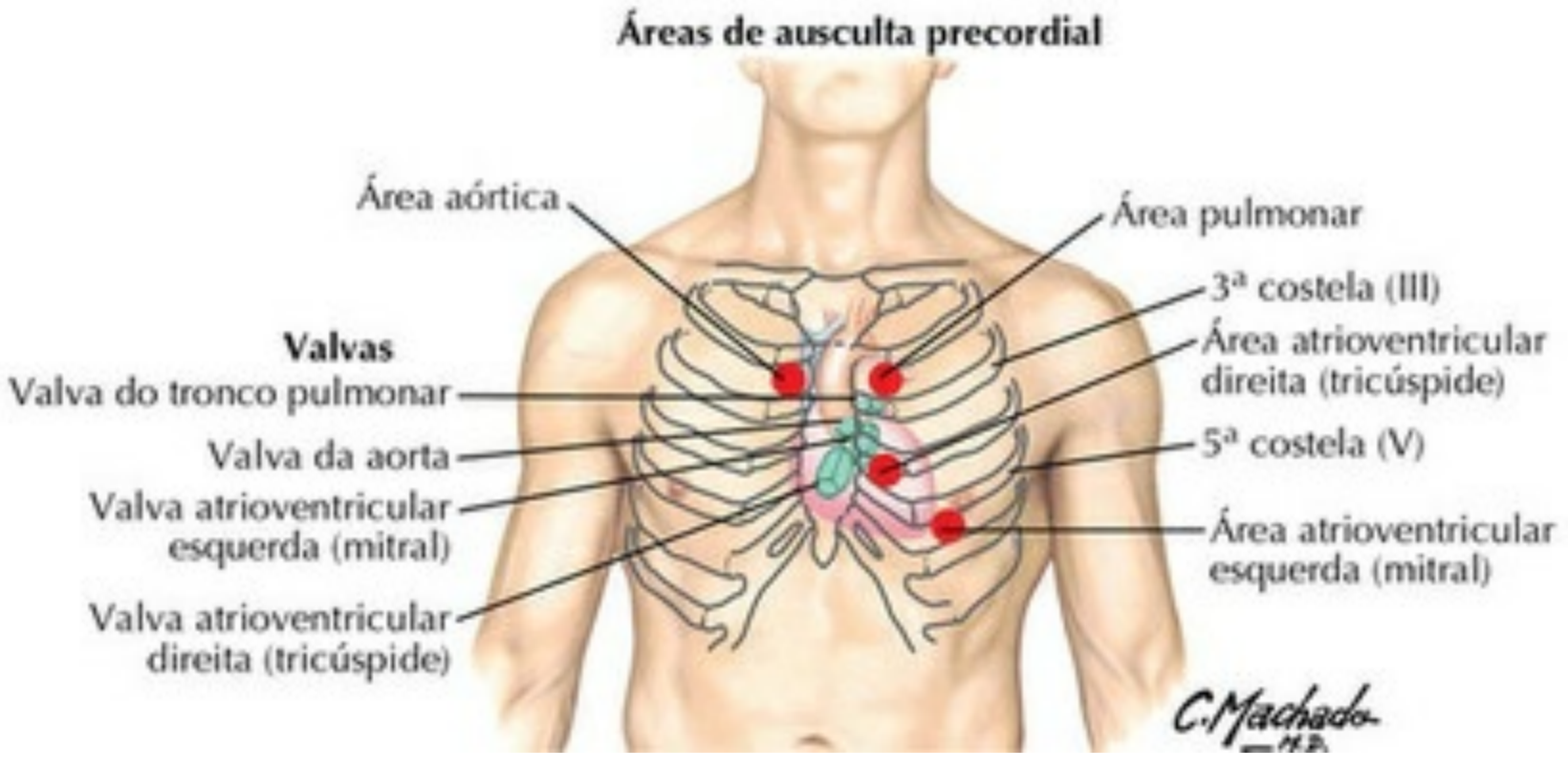

PRANCHA 210 Coração

Coração: Base e Face Diafragmática (Inferior)

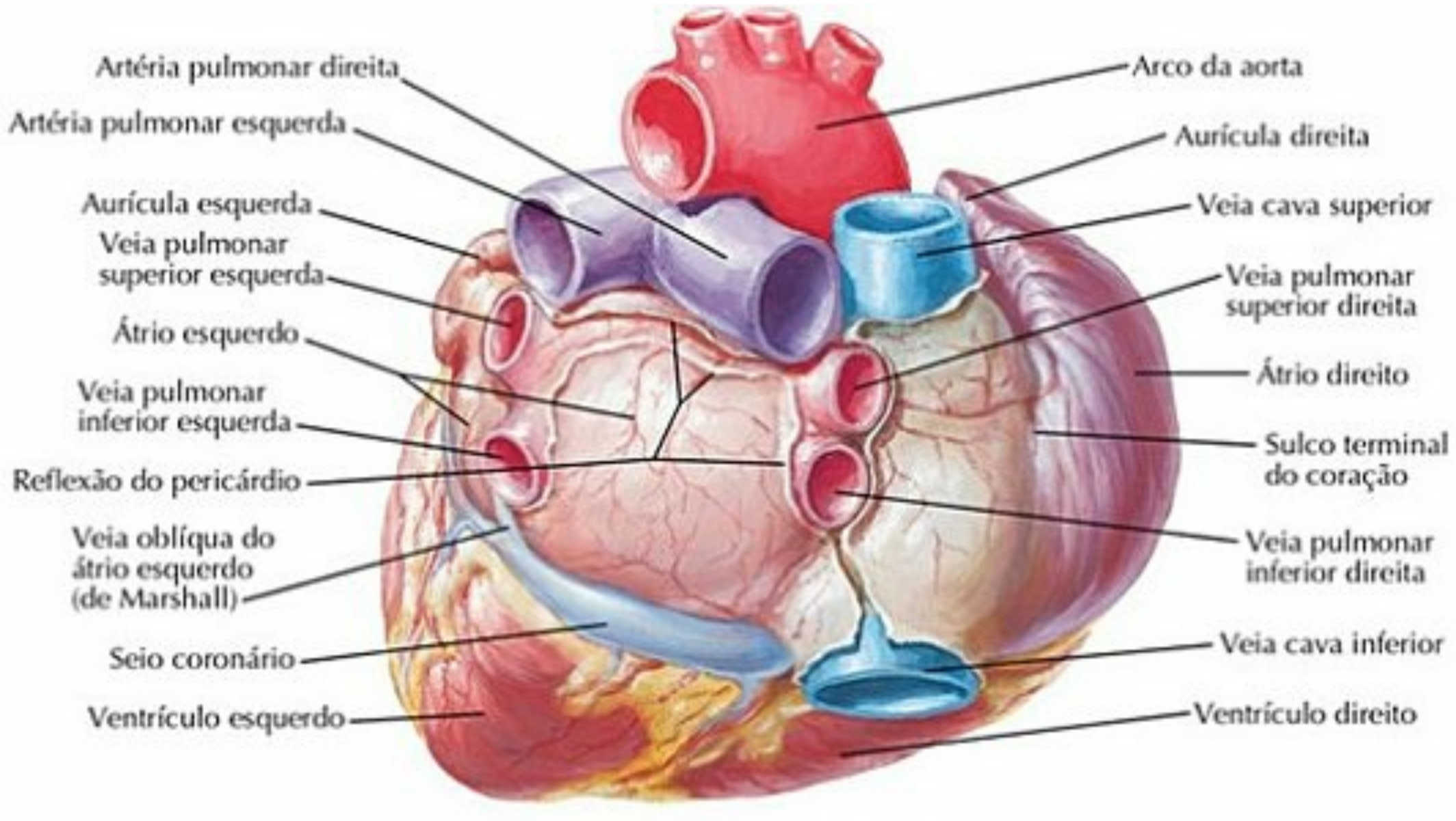

Base do coração: vista posterior

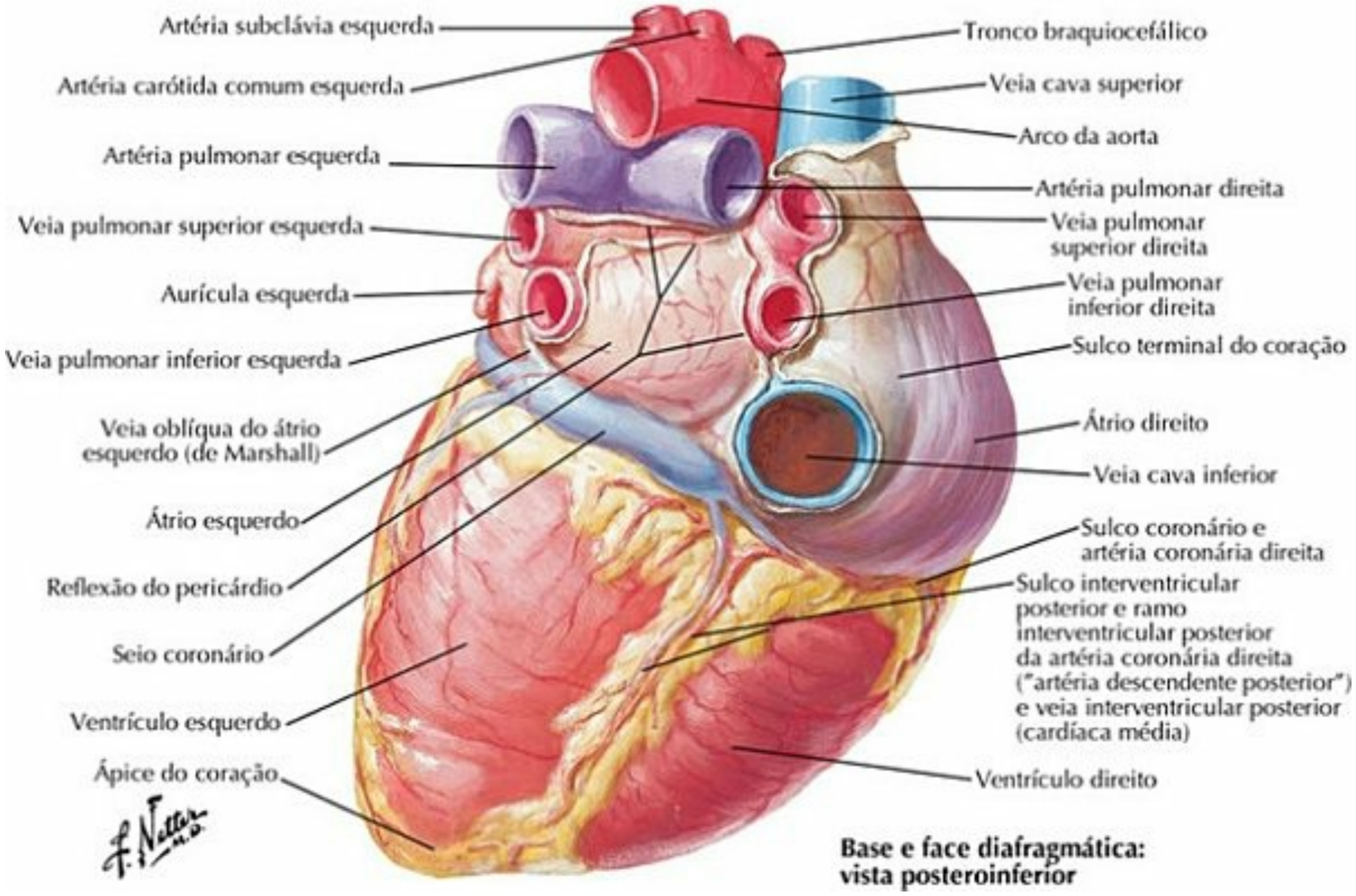

Base e face diafragmática: vista posteroinferior

PRANCHA 211 Coração

Pericárdio

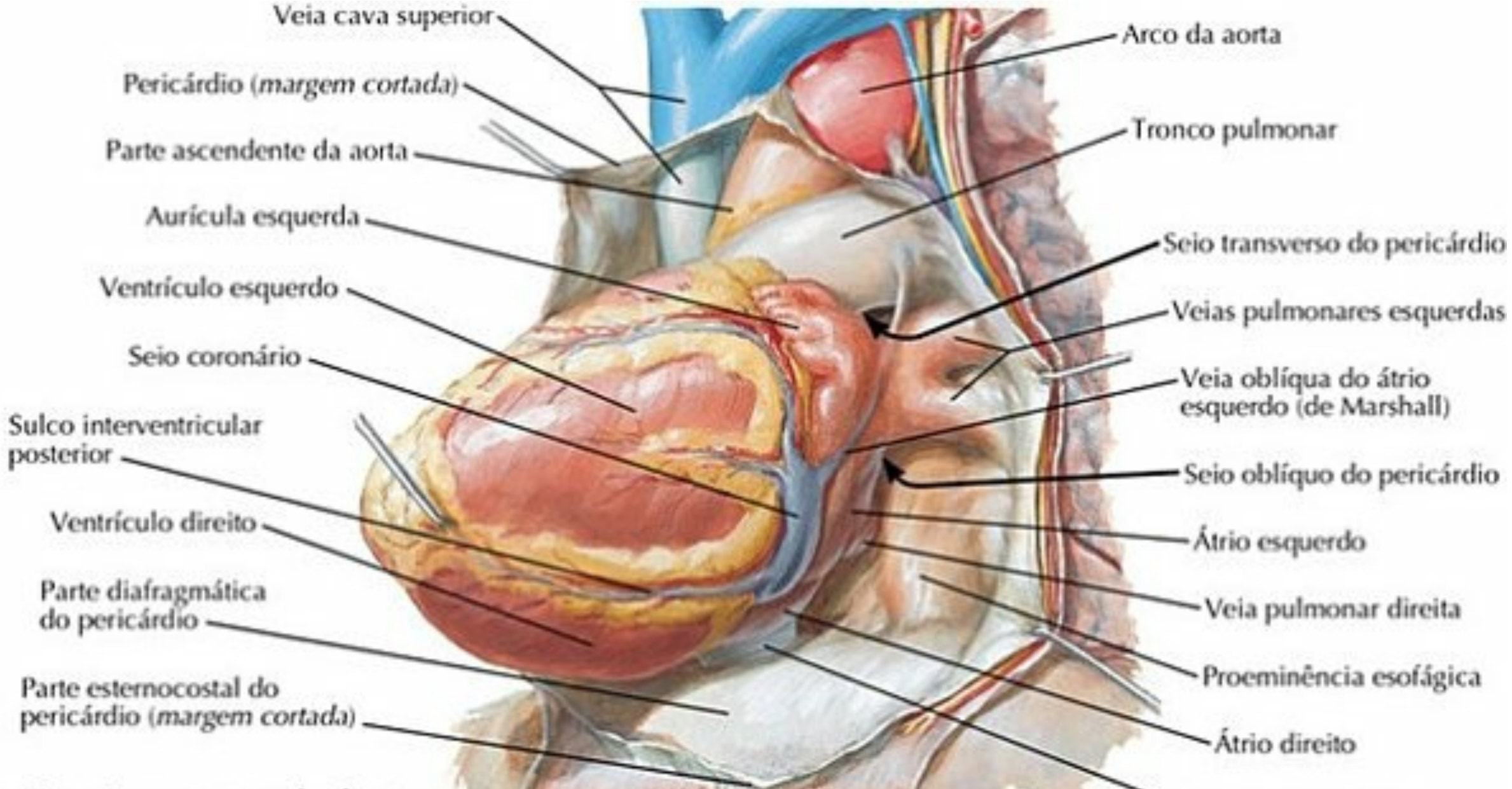

Coração exposto após abertura do pericárdio: vista lateral esquerda

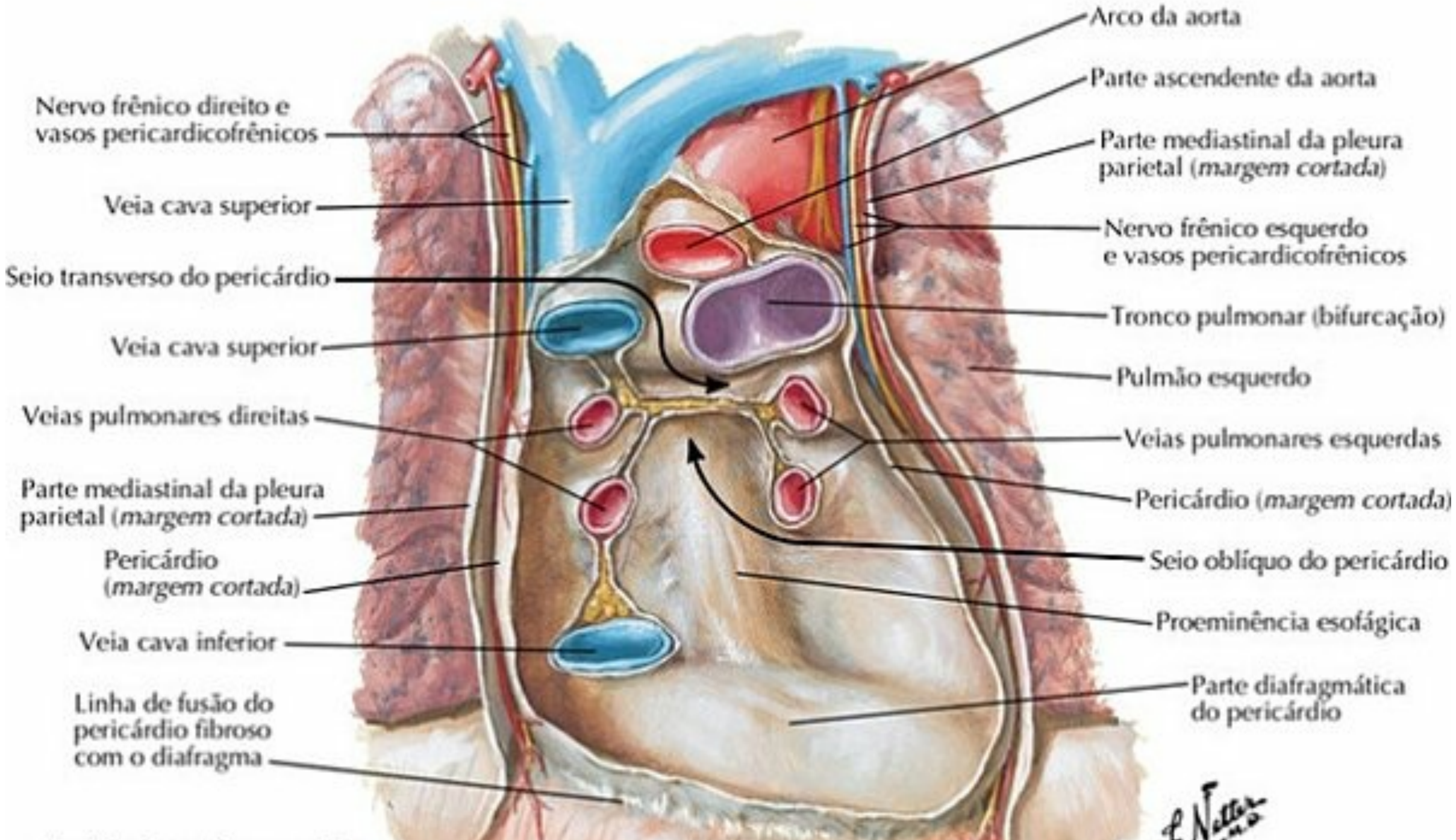

Pericárdio após remoção do coração: vista anterior

PRANCHA 212 Coração

Mediastino: Corte Transversal

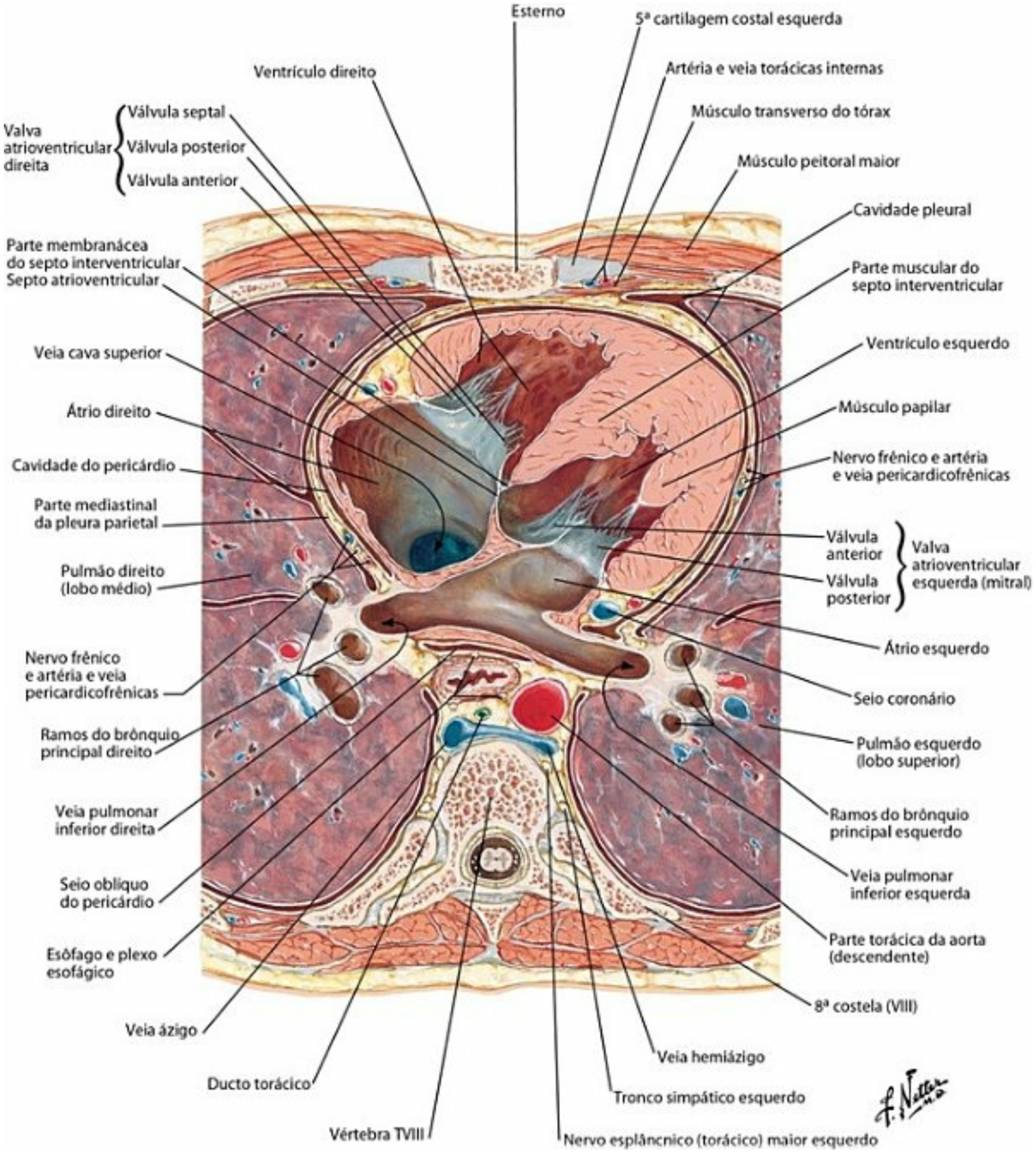

PRANCHA 213 Coração

Tórax: Corte Frontal (Coronal) do Coração, Parte Ascendente da Aorta

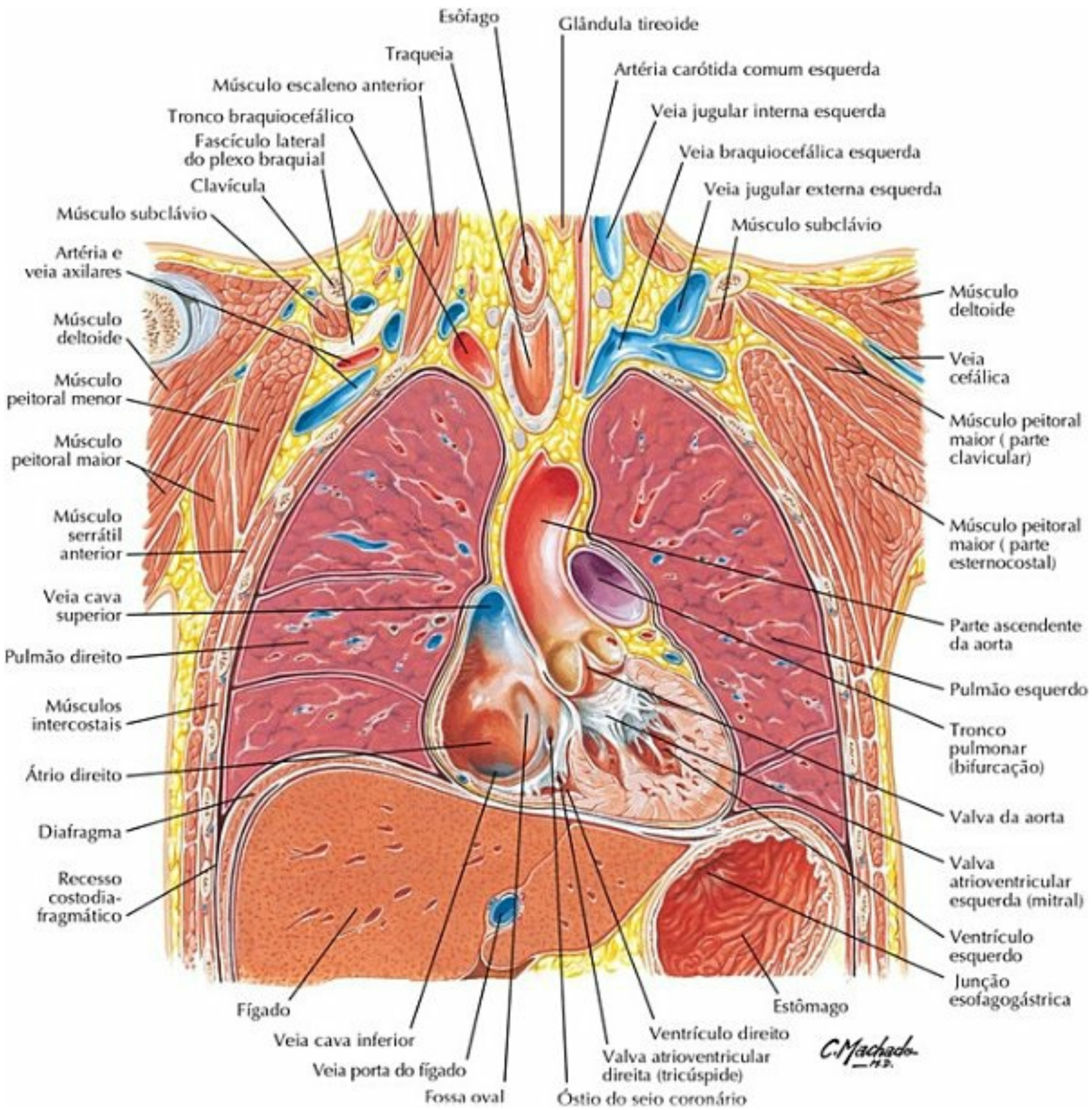

PRANCHA 214 Coração

Artérias Coronárias e Veias do Coração (Cardíacas)

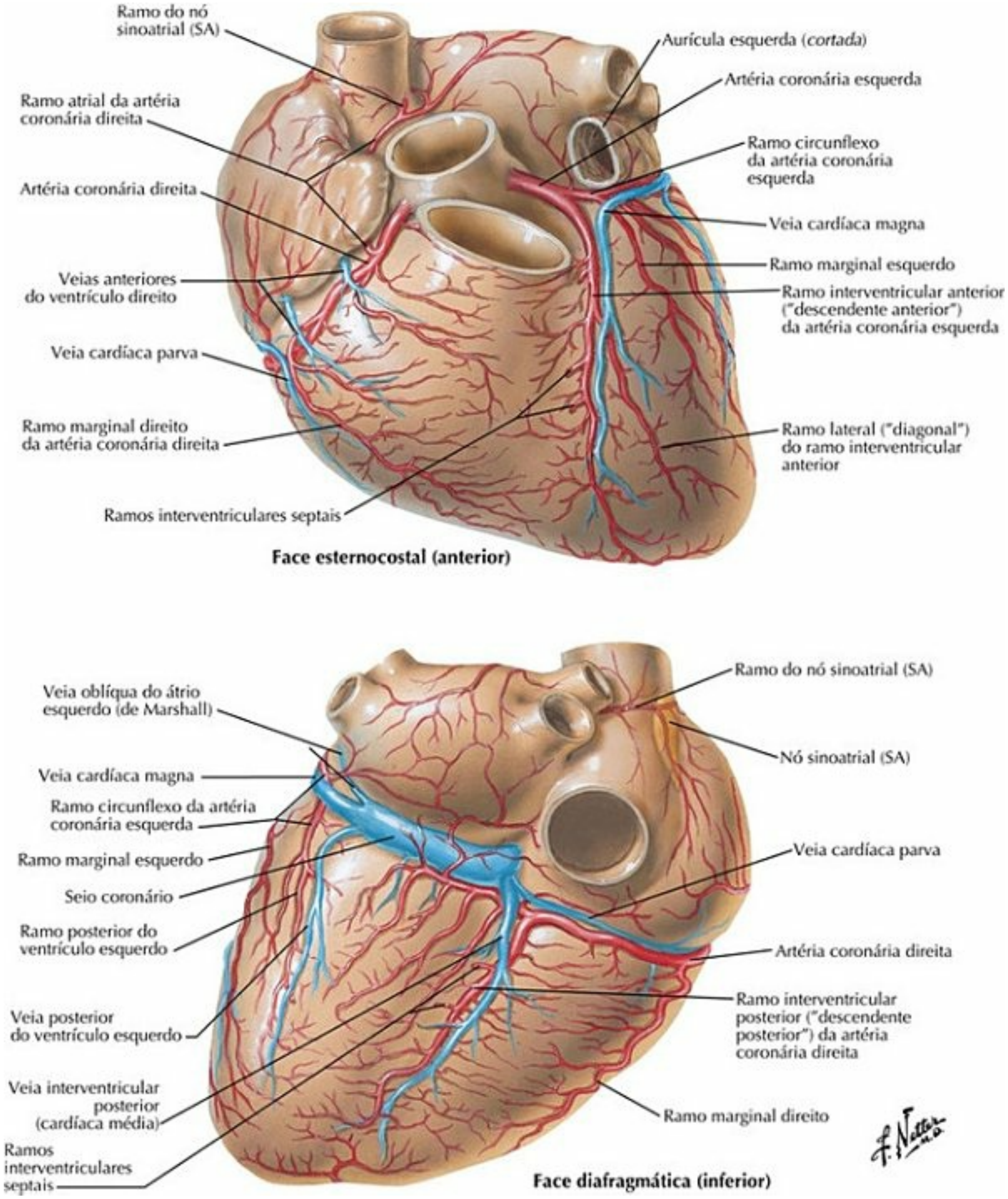

PRANCHA 215 Coração

Artérias Coronárias: Imagens

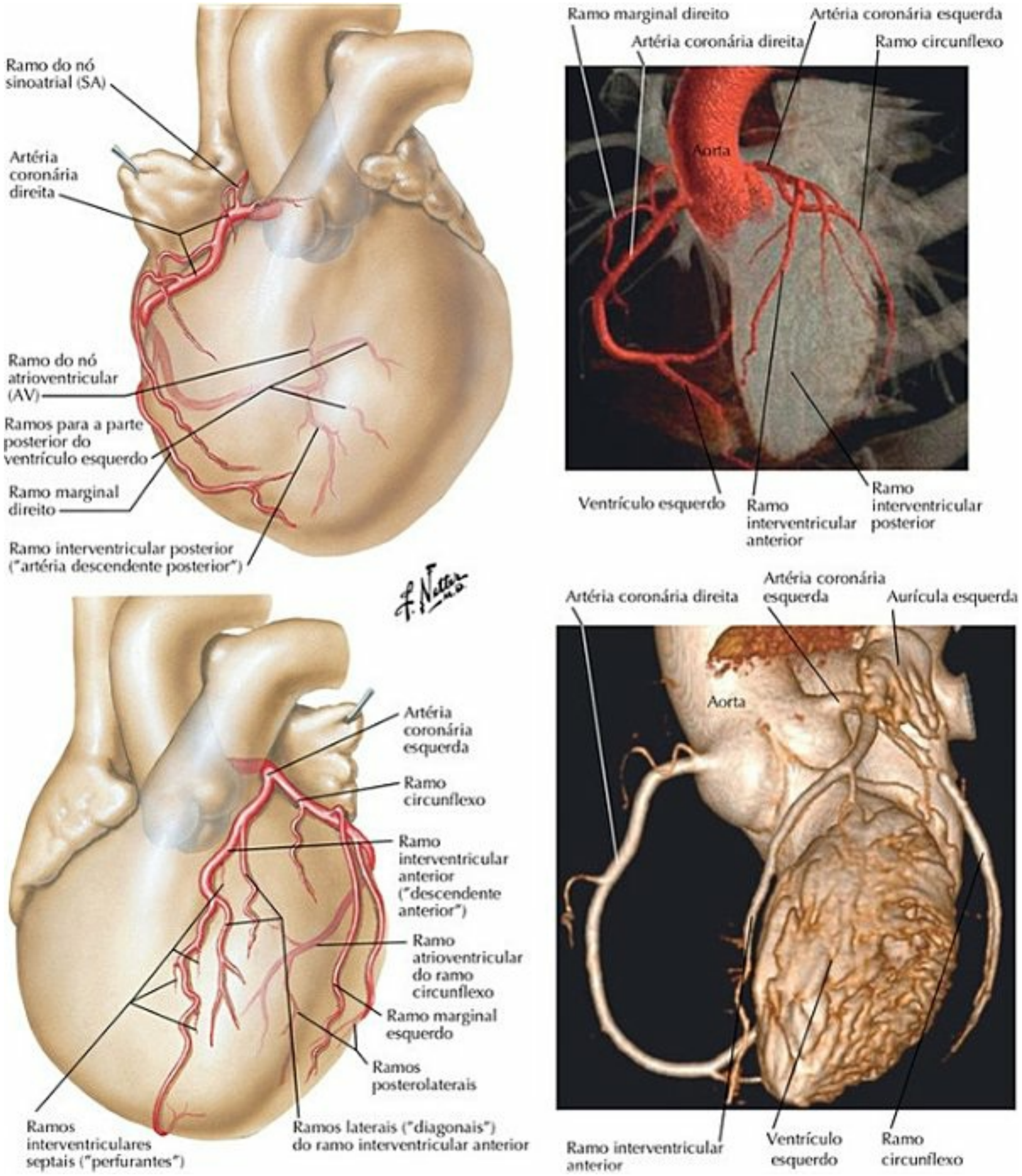

PRANCHA 216 Coração

Átrio e Ventrículo Direitos

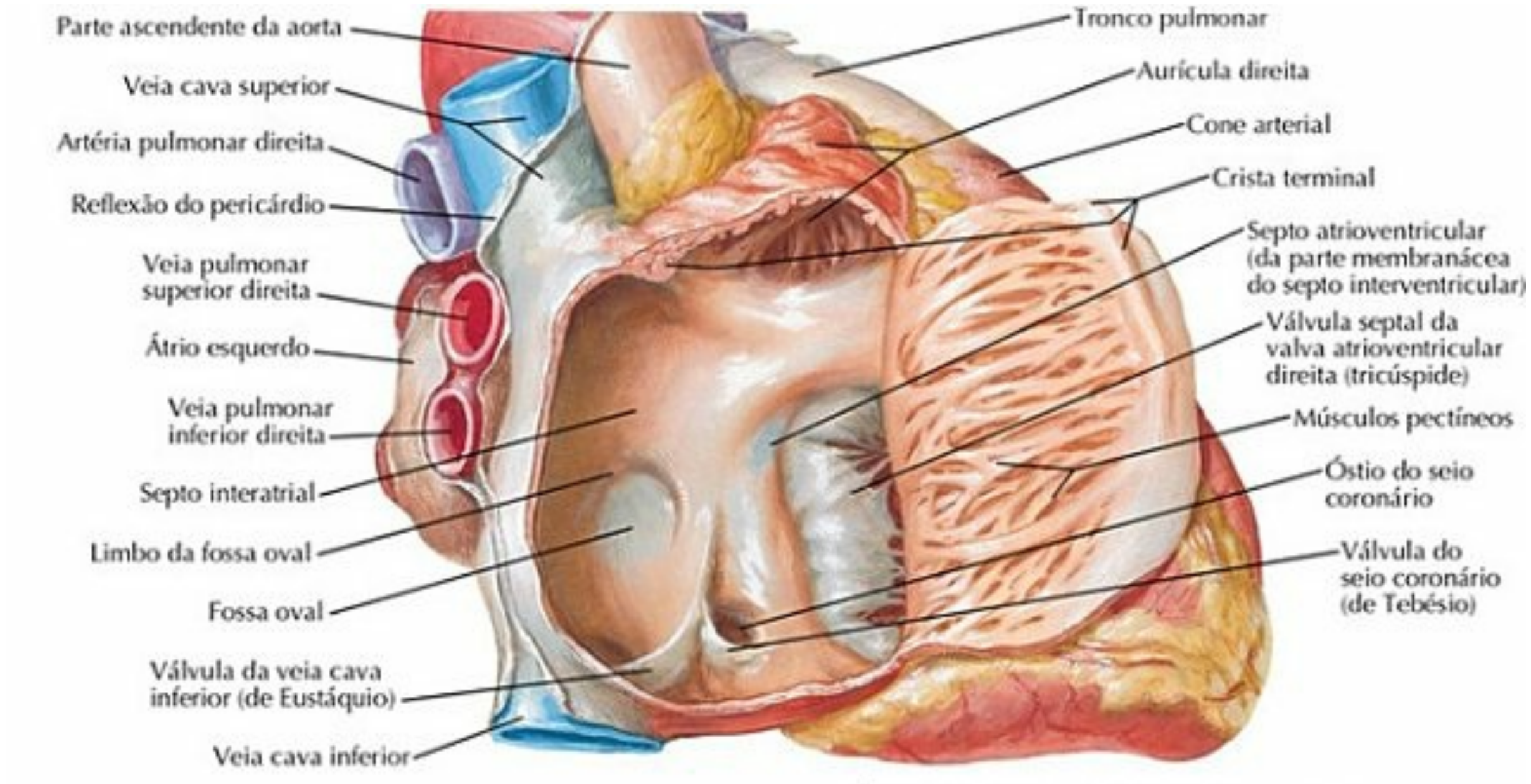

Átrio direito aberto: vista lateral direita

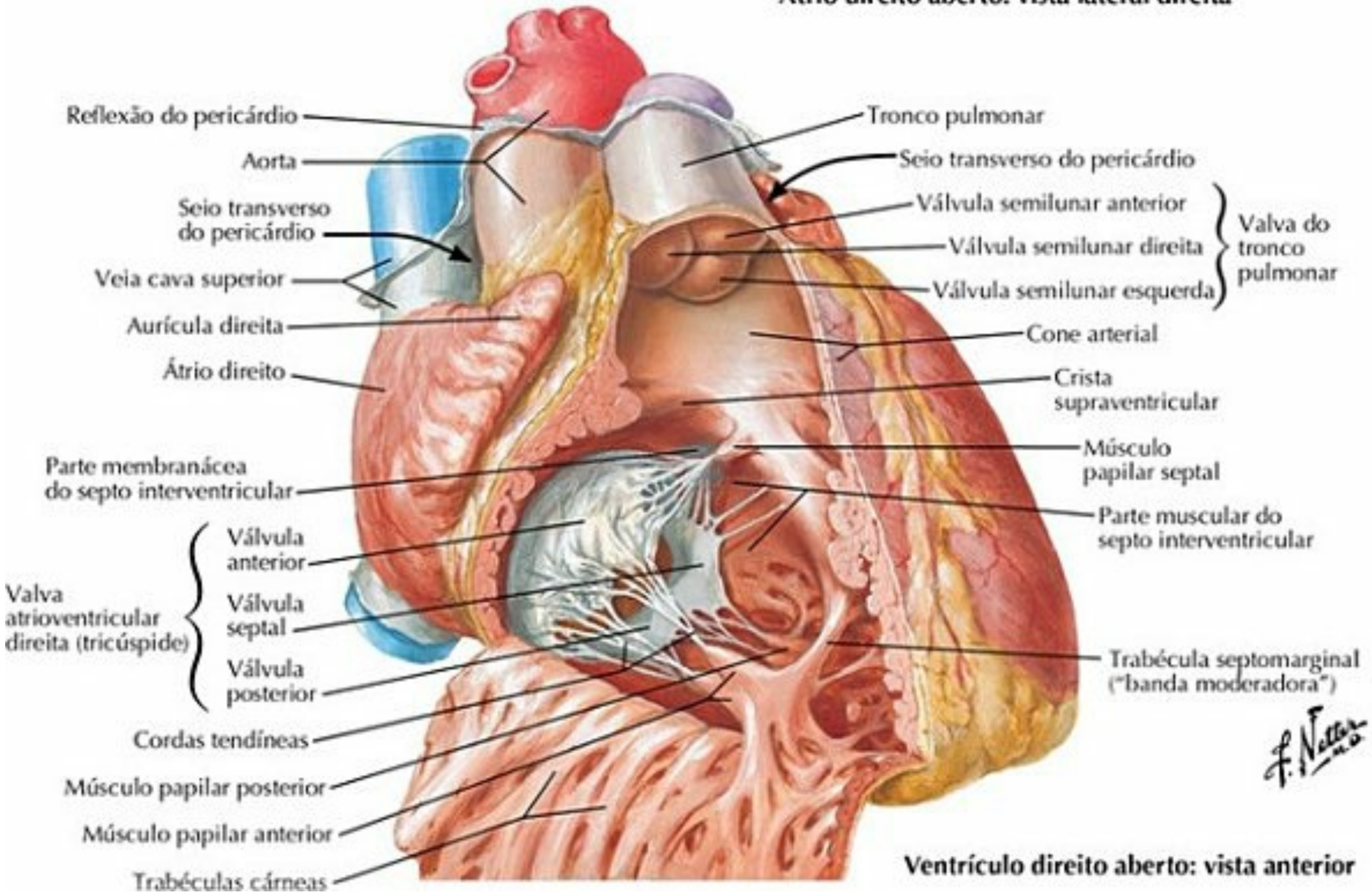

Ventrículo direito aberto: vista anterior

PRANCHA 217 Coração

Átrio e Ventrículo Esquerdos

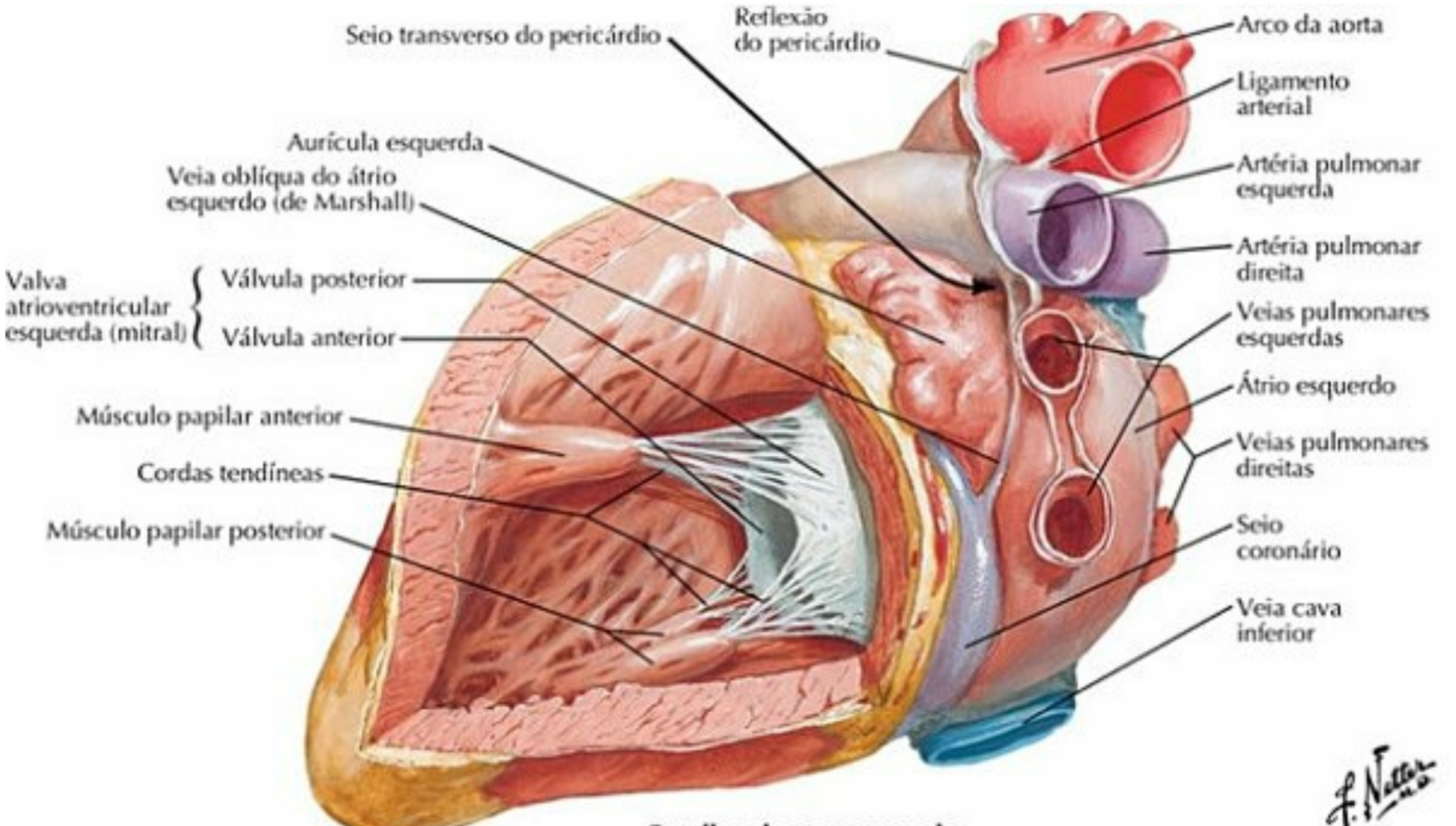

Retalho aberto na parede posterolateral do ventrículo esquerdo

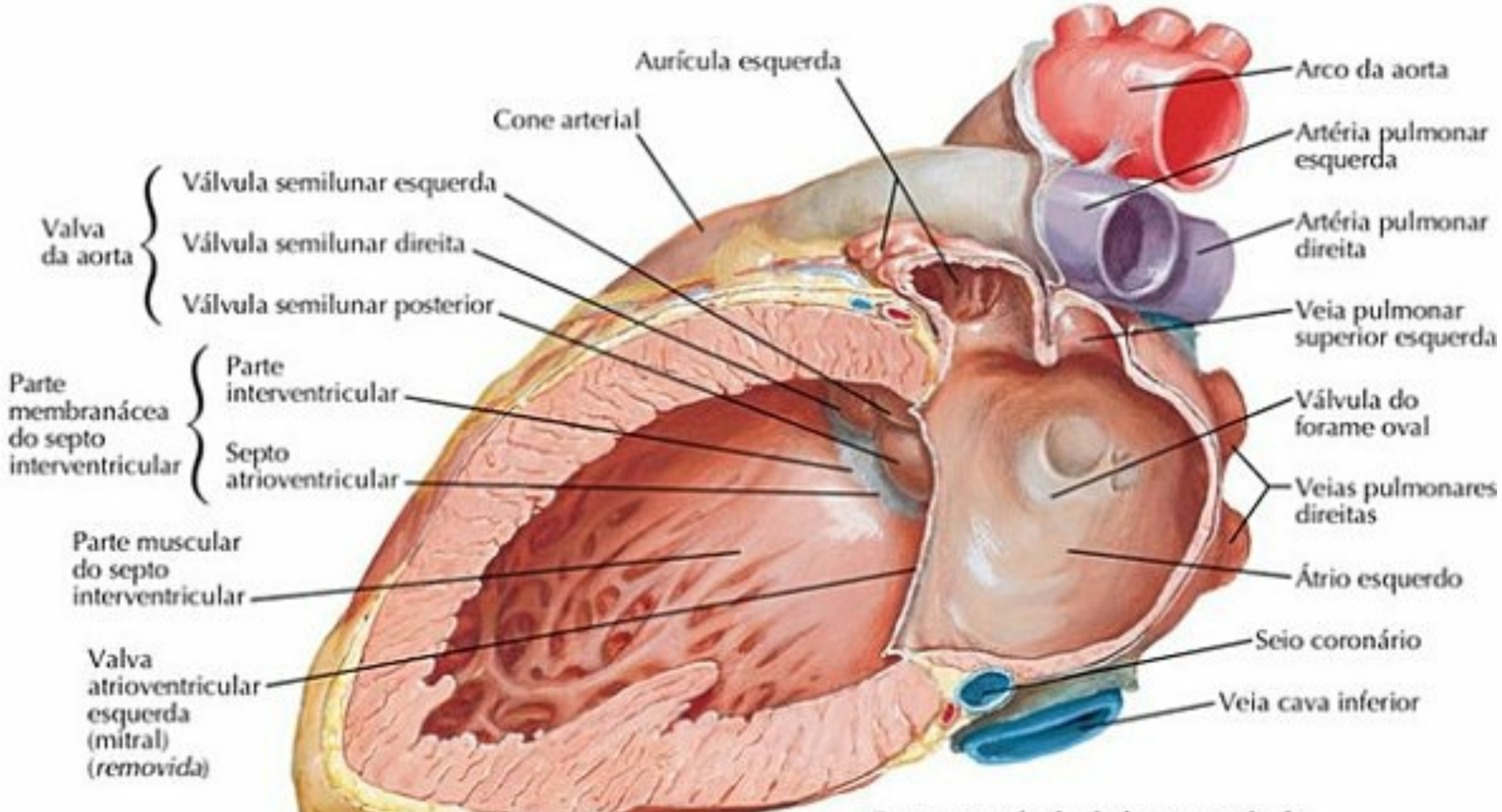

Corte através do átrio e ventrículo esquerdos com a valva atrioventricular esquerda (mitral) removida

PRANCHA 218 Coração

Valvas e Esqueleto Fibroso do Coração

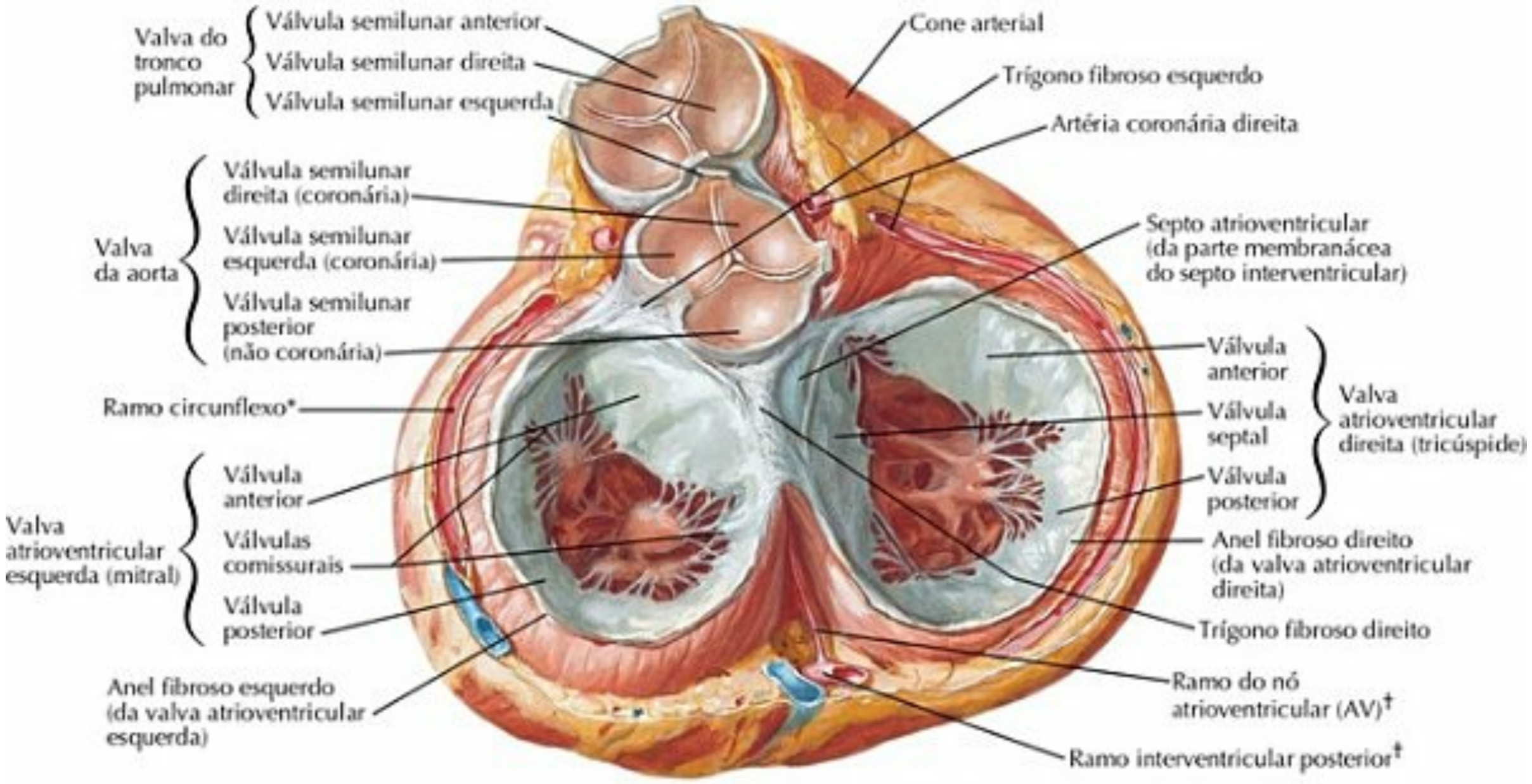

O coração em diástole ventricular: vista da base após remoção dos átrios

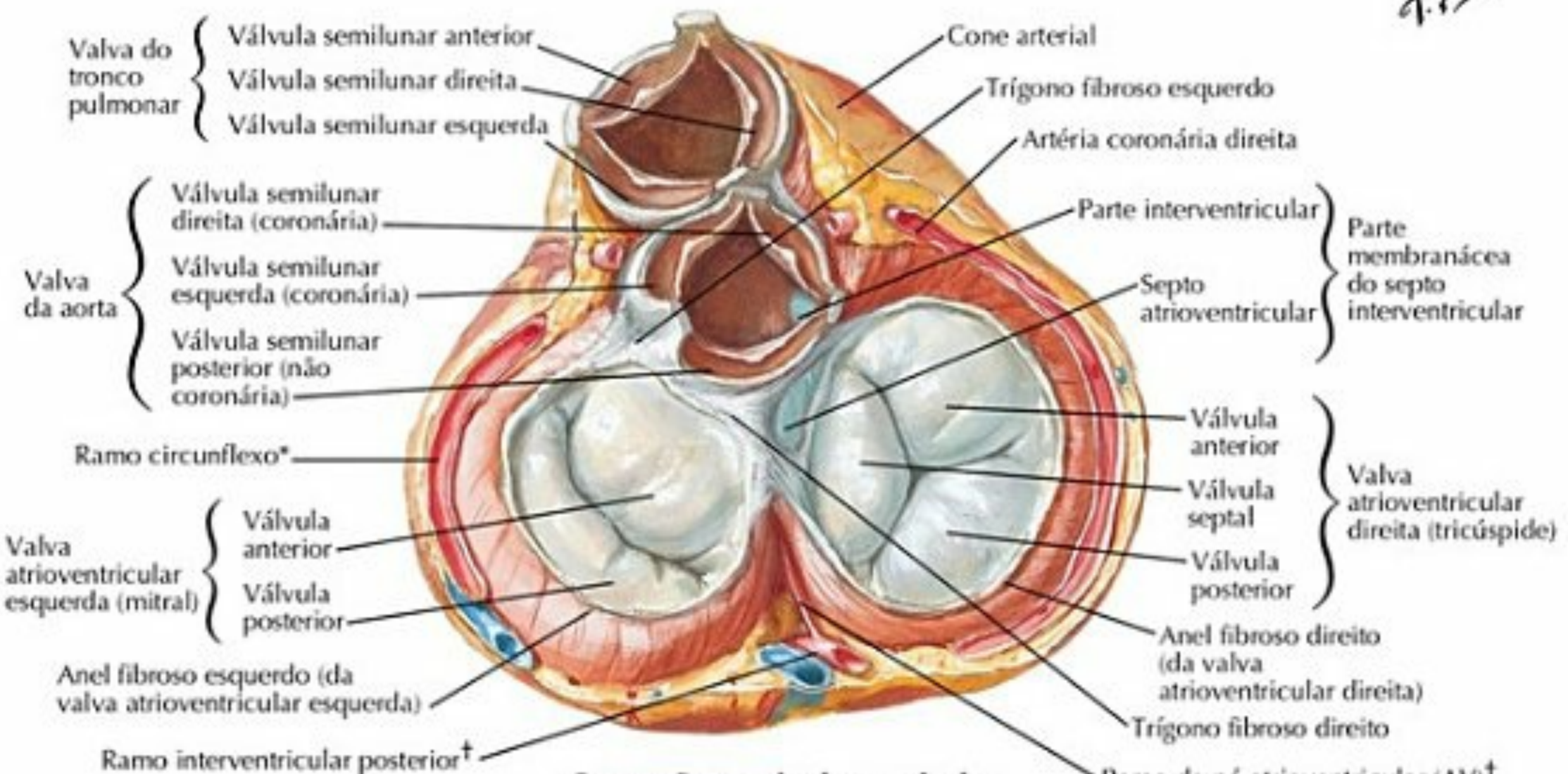

O coração em sístole ventricular: vista da base após remoção dos átrios

*Da artéria coronária esquerda
†Da artéria coronária direita

PRANCHA 219 Coração

Valvas e Esqueleto Fibroso do Coração (continuação)

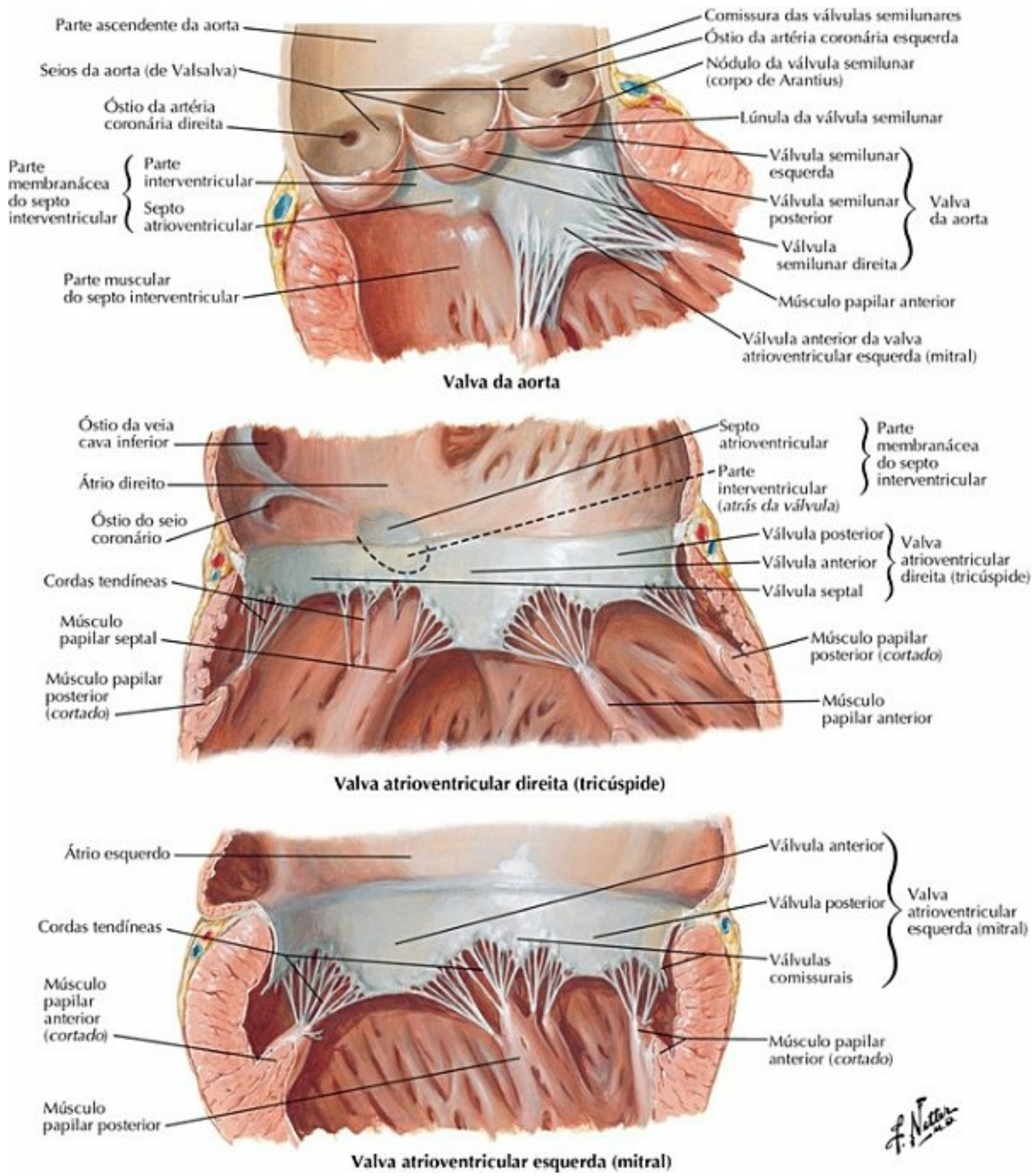

PRANCHA 220 Coração

Átrios, Ventrículos e Septo Interventricular

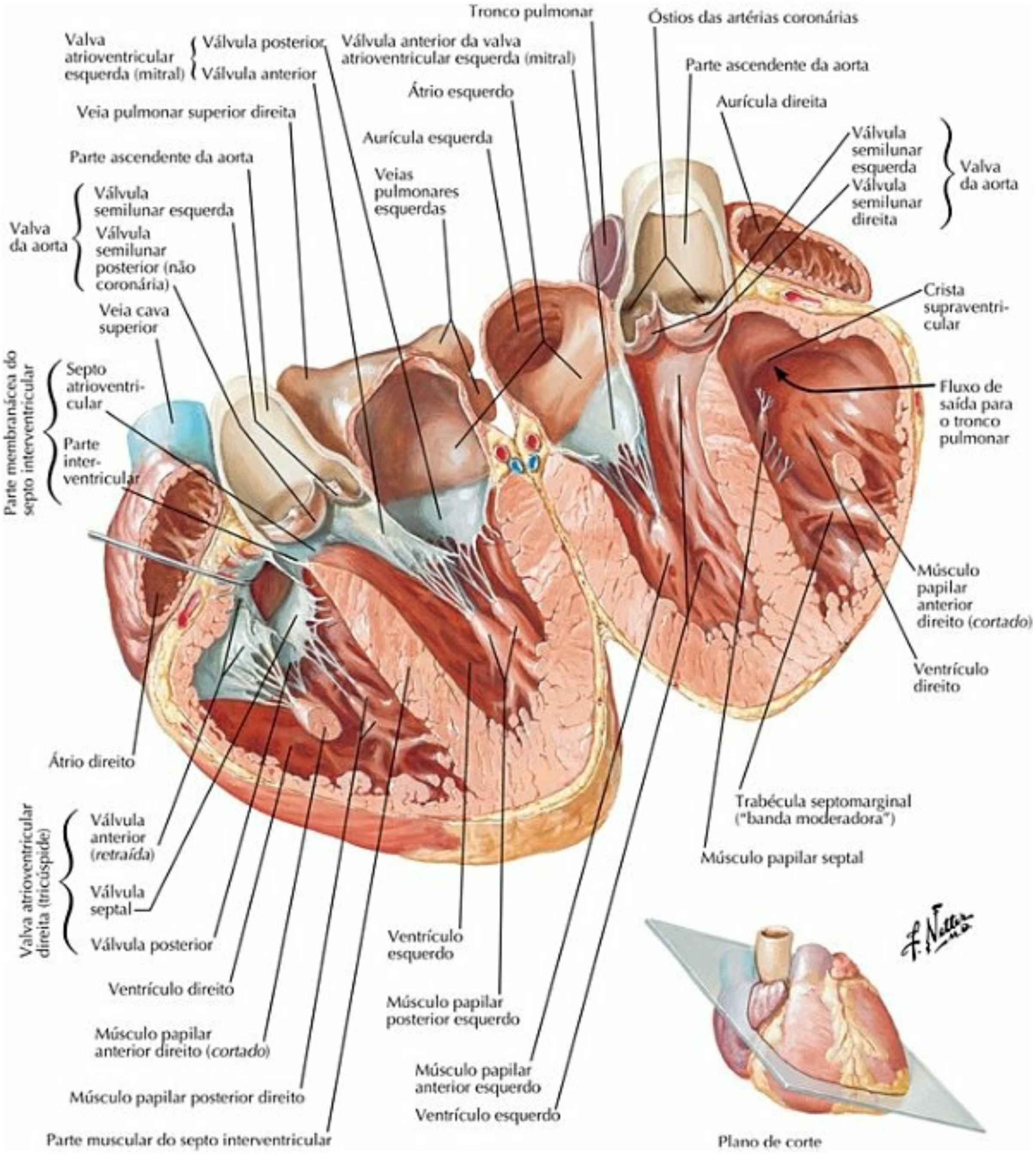

PRANCHA 221 Coração

Complexo Estimulante (Sistema de Condução) do Coração

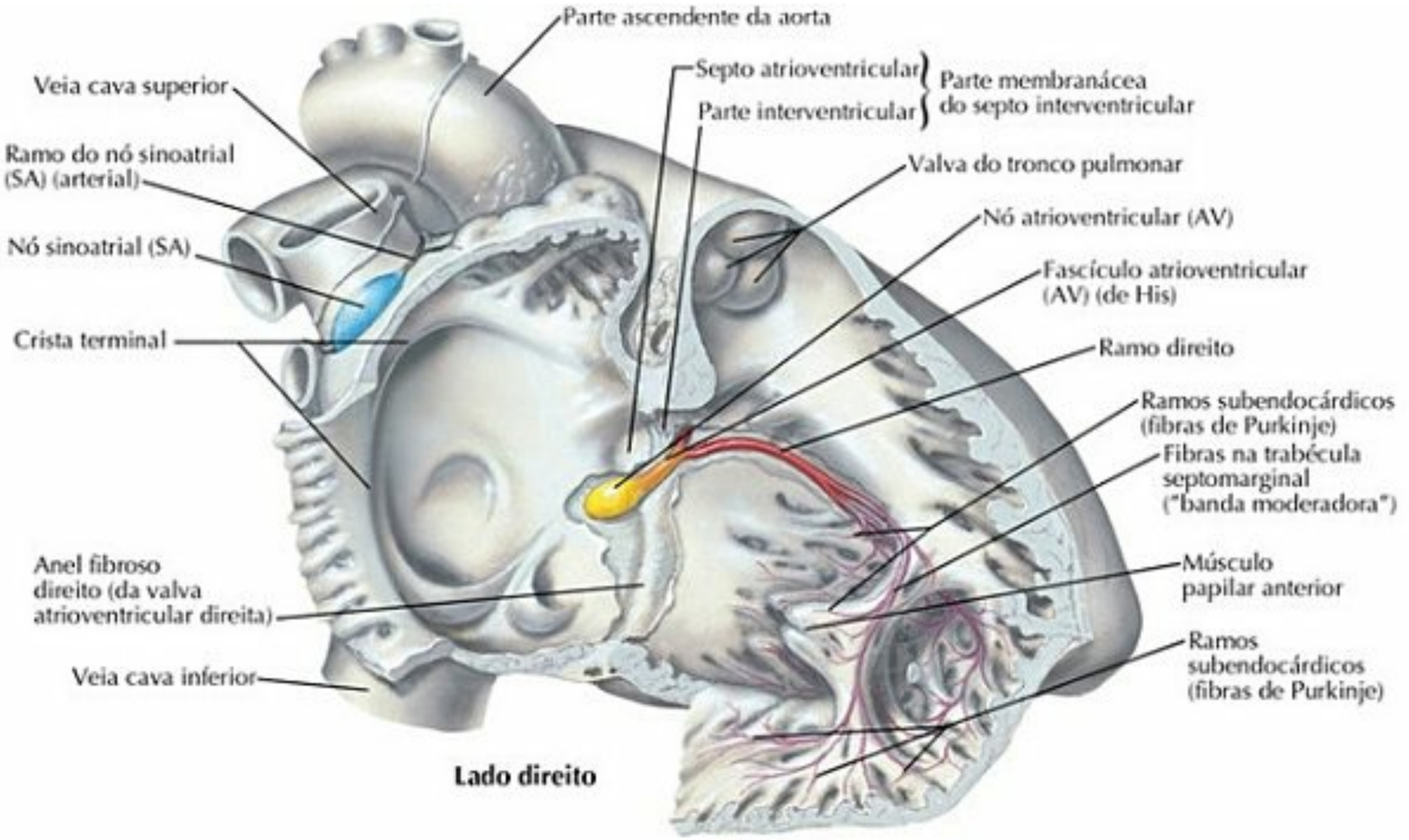

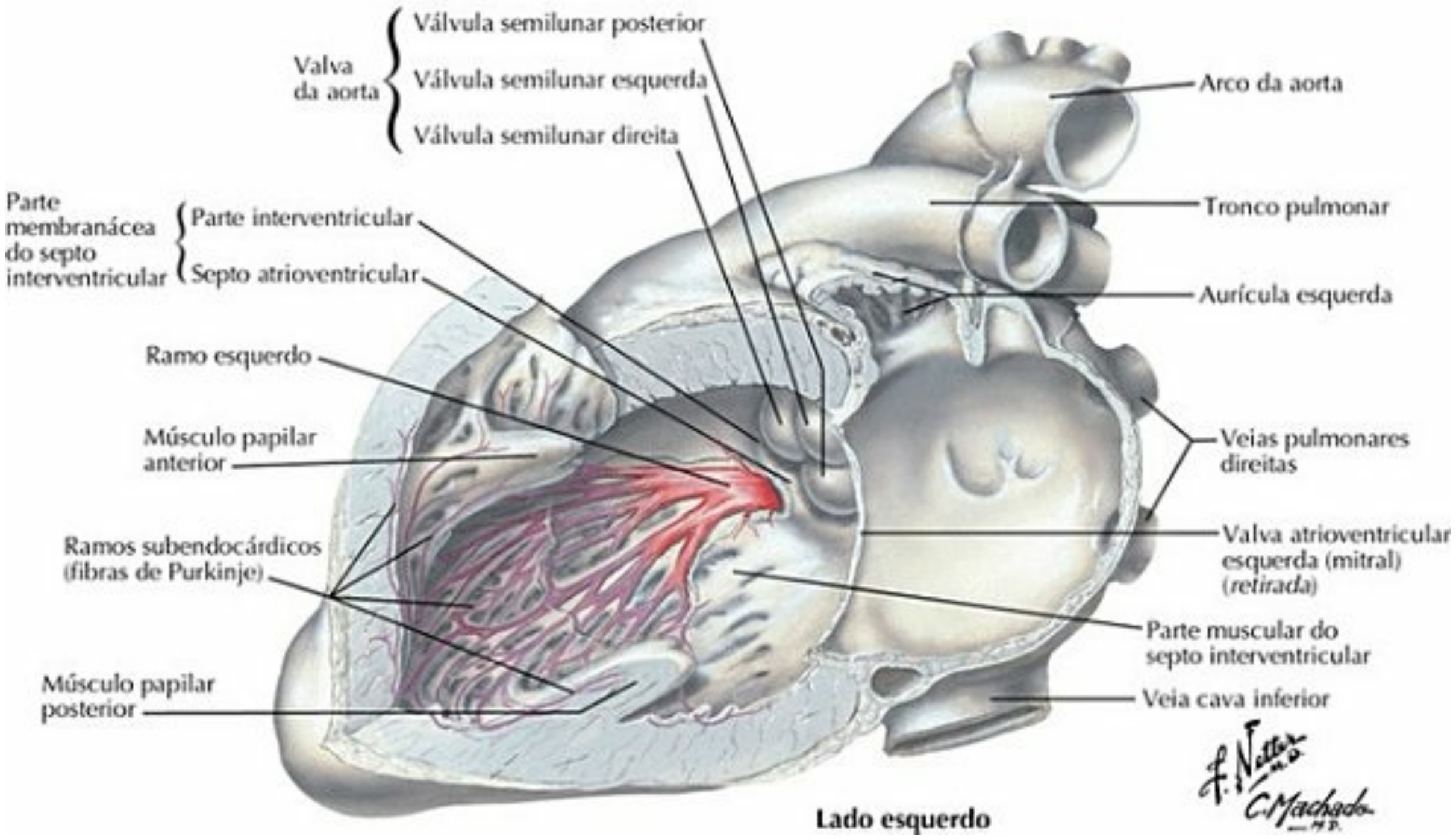

PRANCHA 222 Coração

Nervos do Coração (Cardíacos)

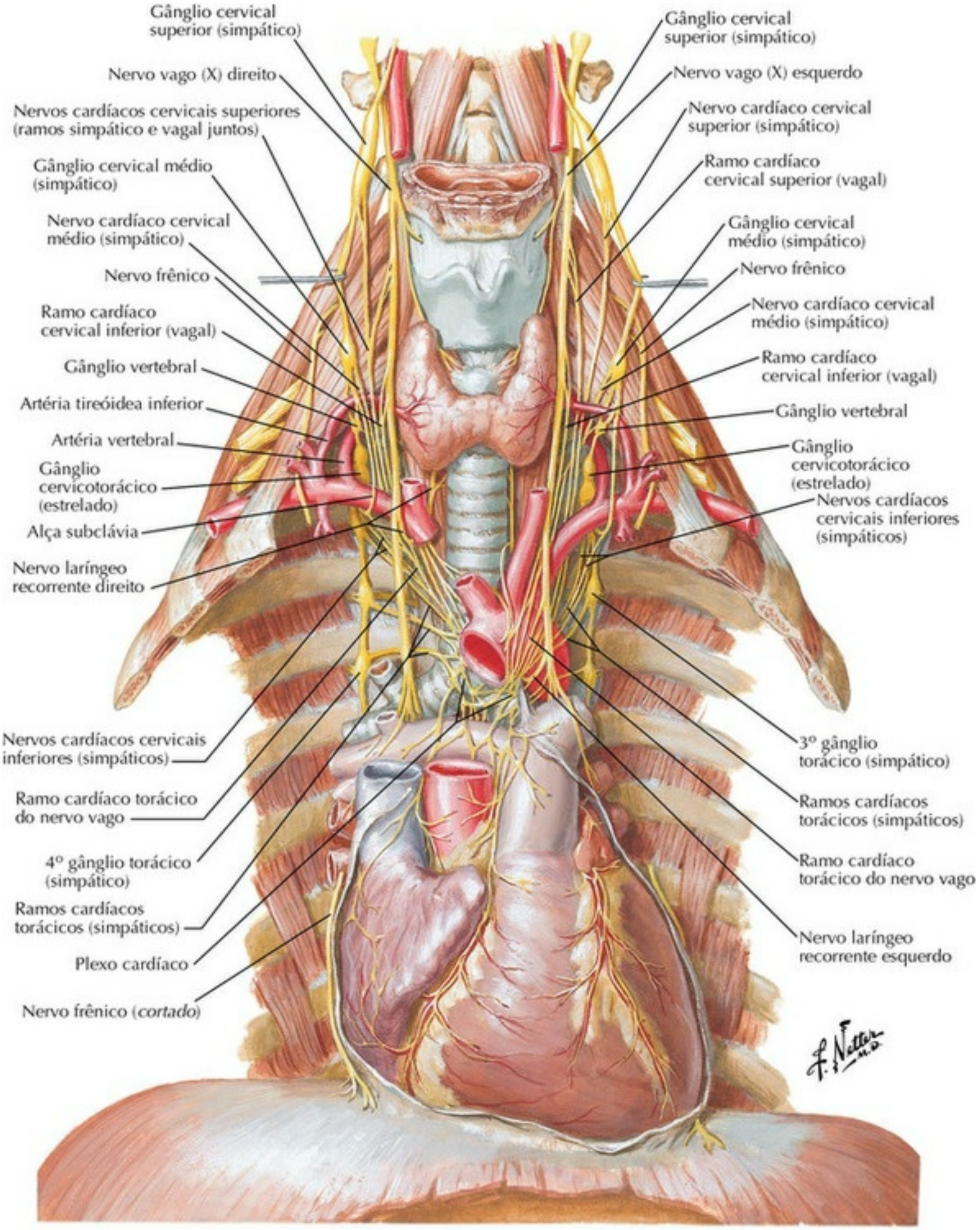

PRANCHA 223 Coração

Inervação do Coração: Esquema

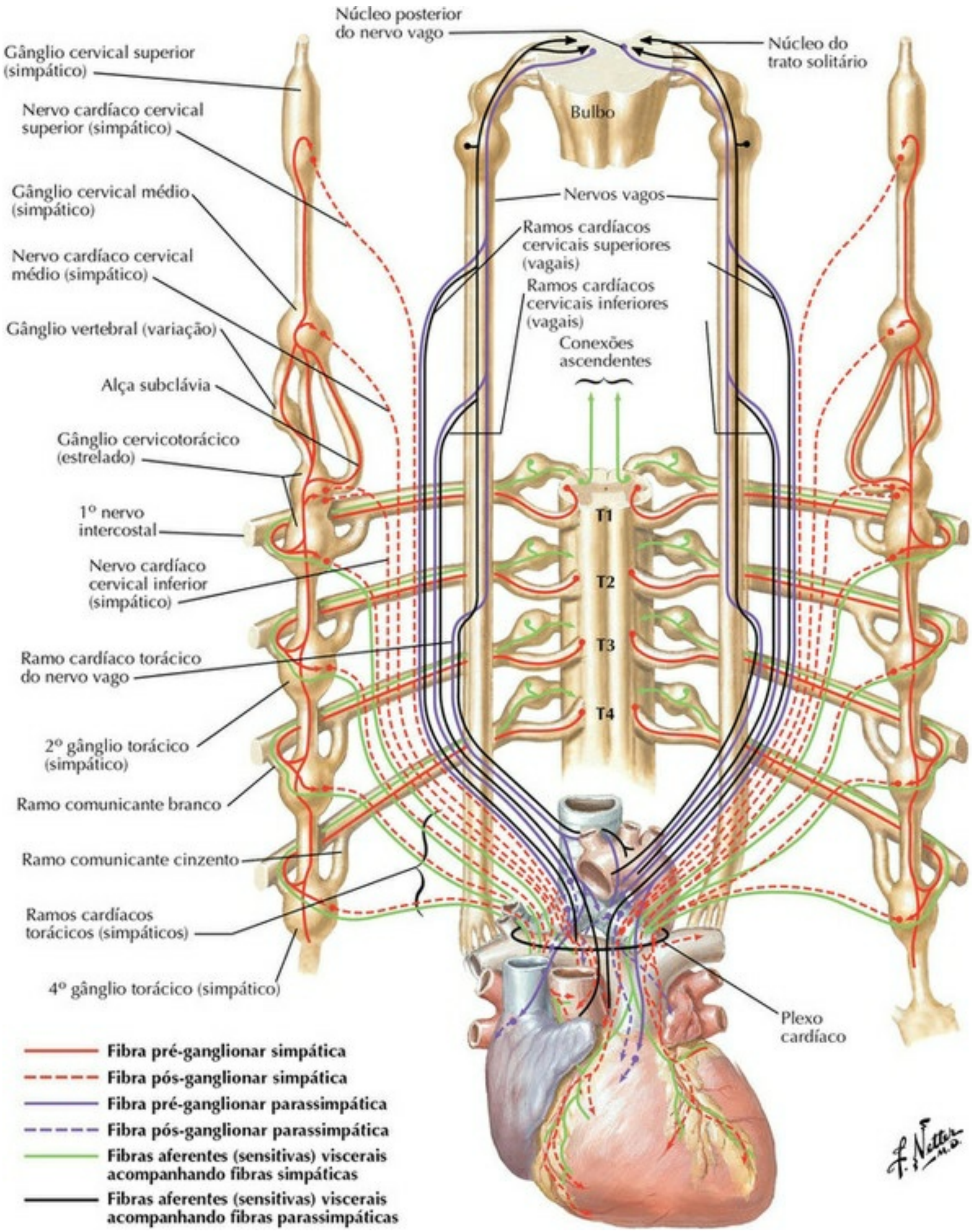

PRANCHA 224 Coração

Inervação dos Vasos Sanguíneos: Esquema

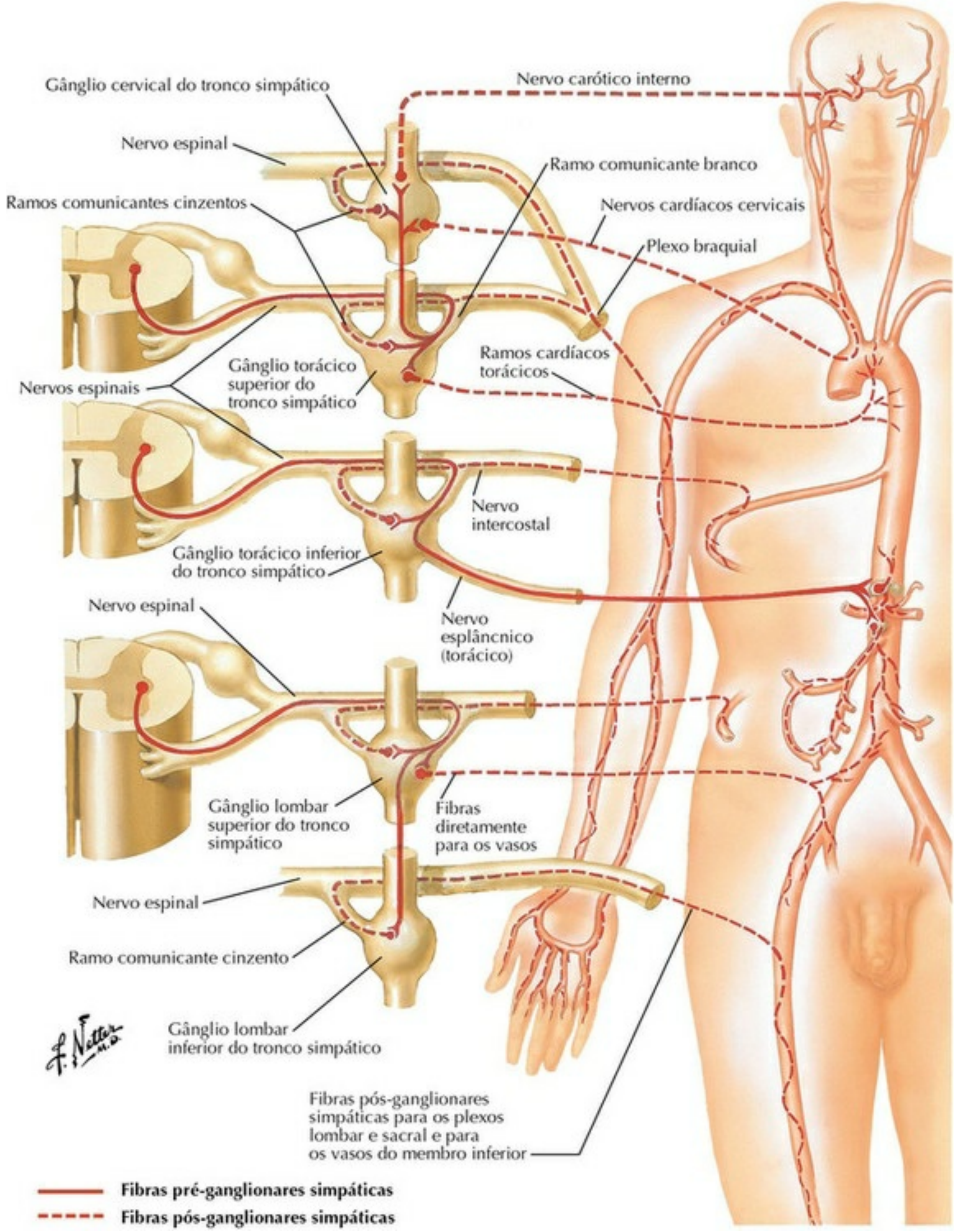

PRANCHA 225 Coração

Circulações Pré-natal e Pós-natal

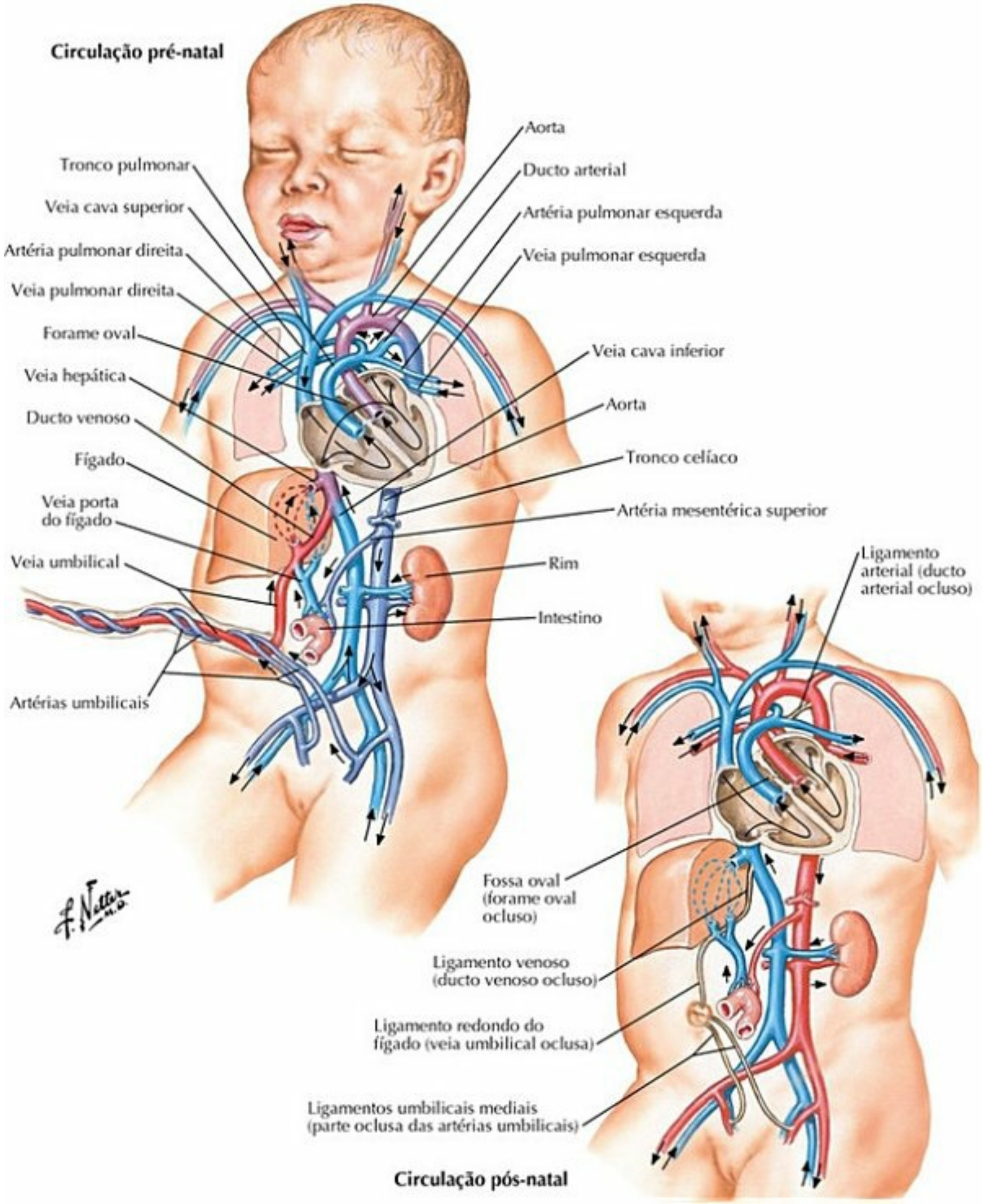

PRANCHA 226 Coração

Mediastino: Vista Lateral Direita

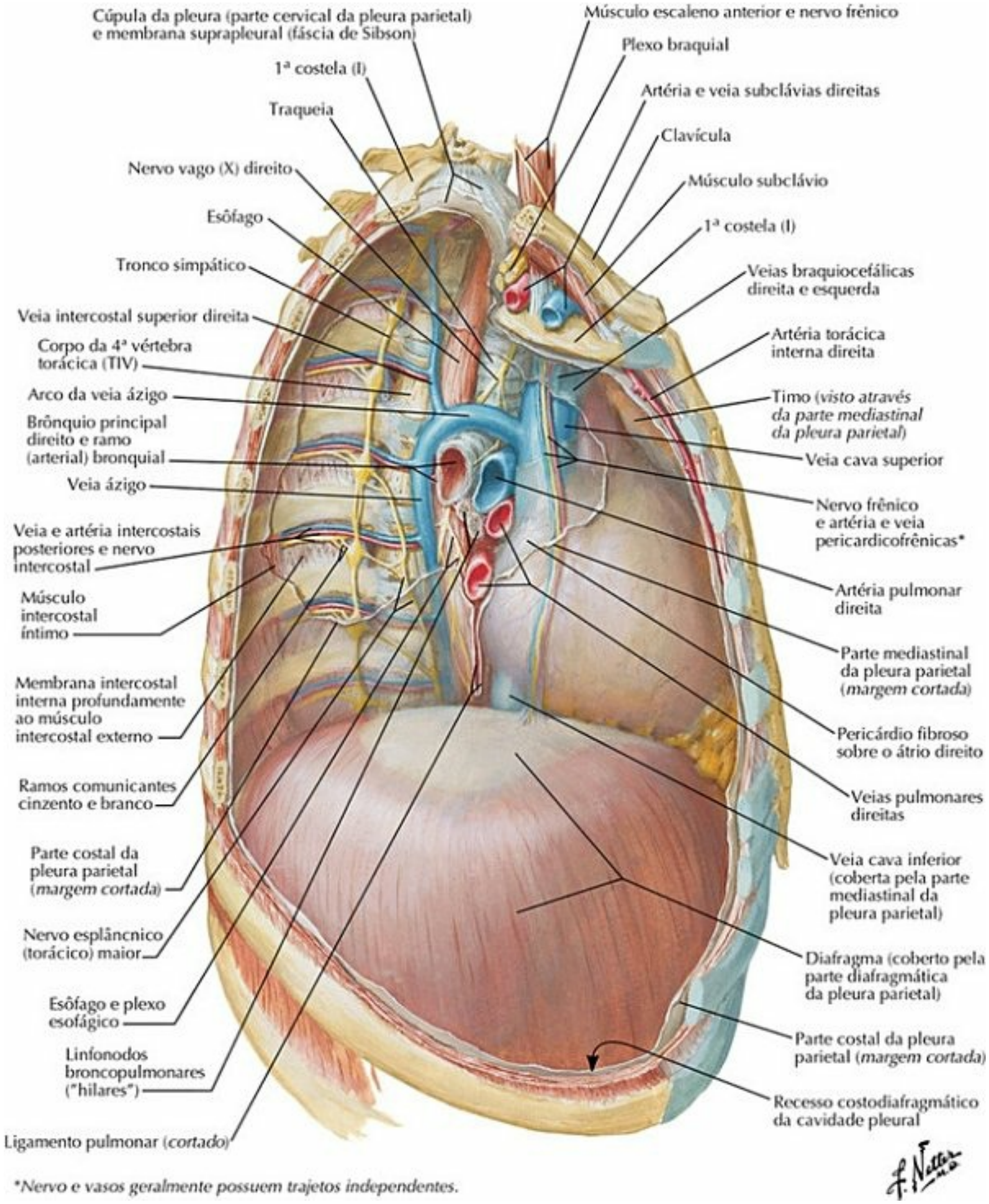

PRANCHA 227 Mediastino

Mediastino: Vista Lateral Esquerda

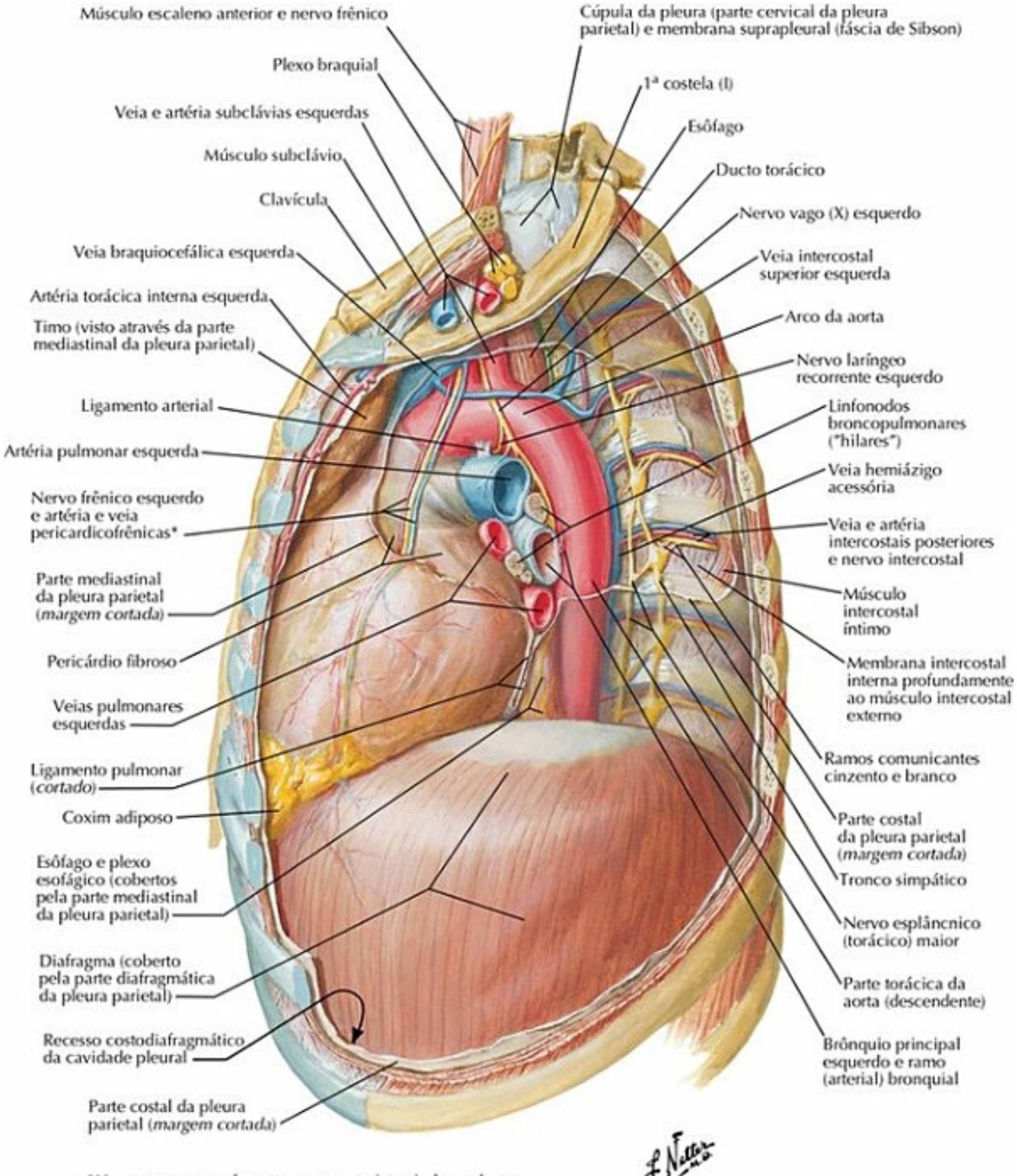

*Nervo e vasos geralmente possuem trajetos independentes.

PRANCHA 228 Mediastino

Esôfago *in Situ*

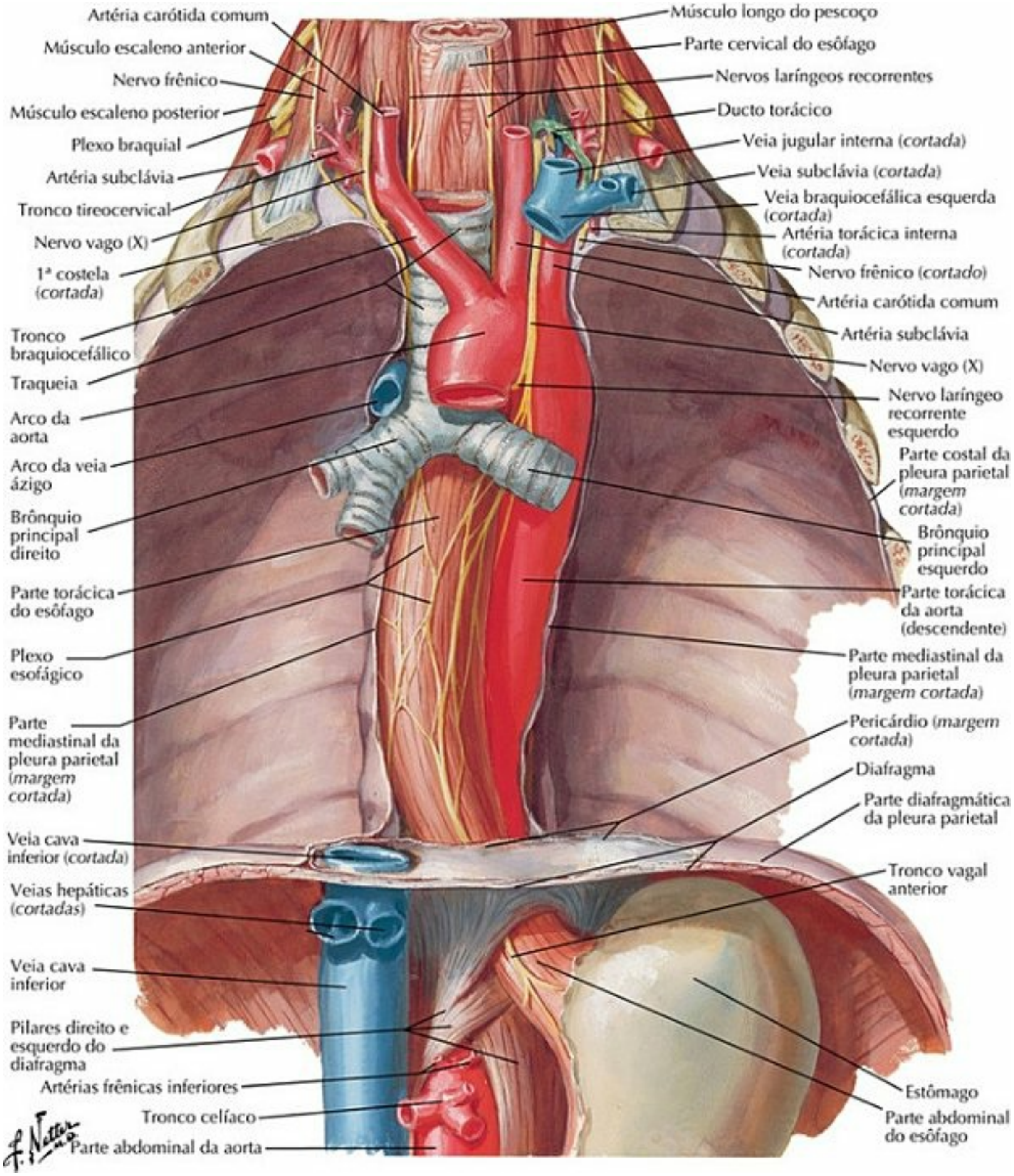

PRANCHA 229 Mediastino

Topografia e Constrições do Esôfago

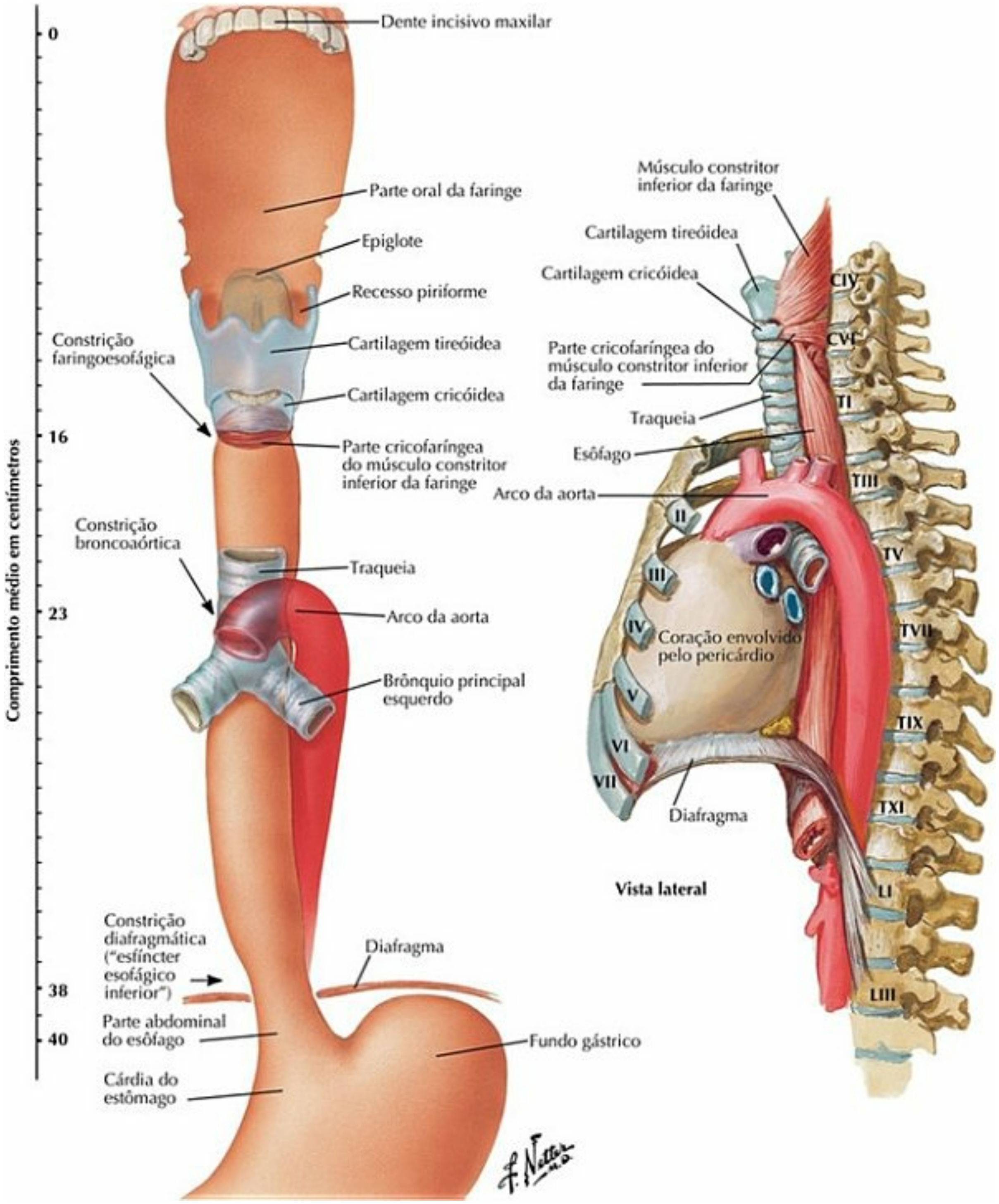

PRANCHA 230 Mediastino

Musculatura do Esôfago

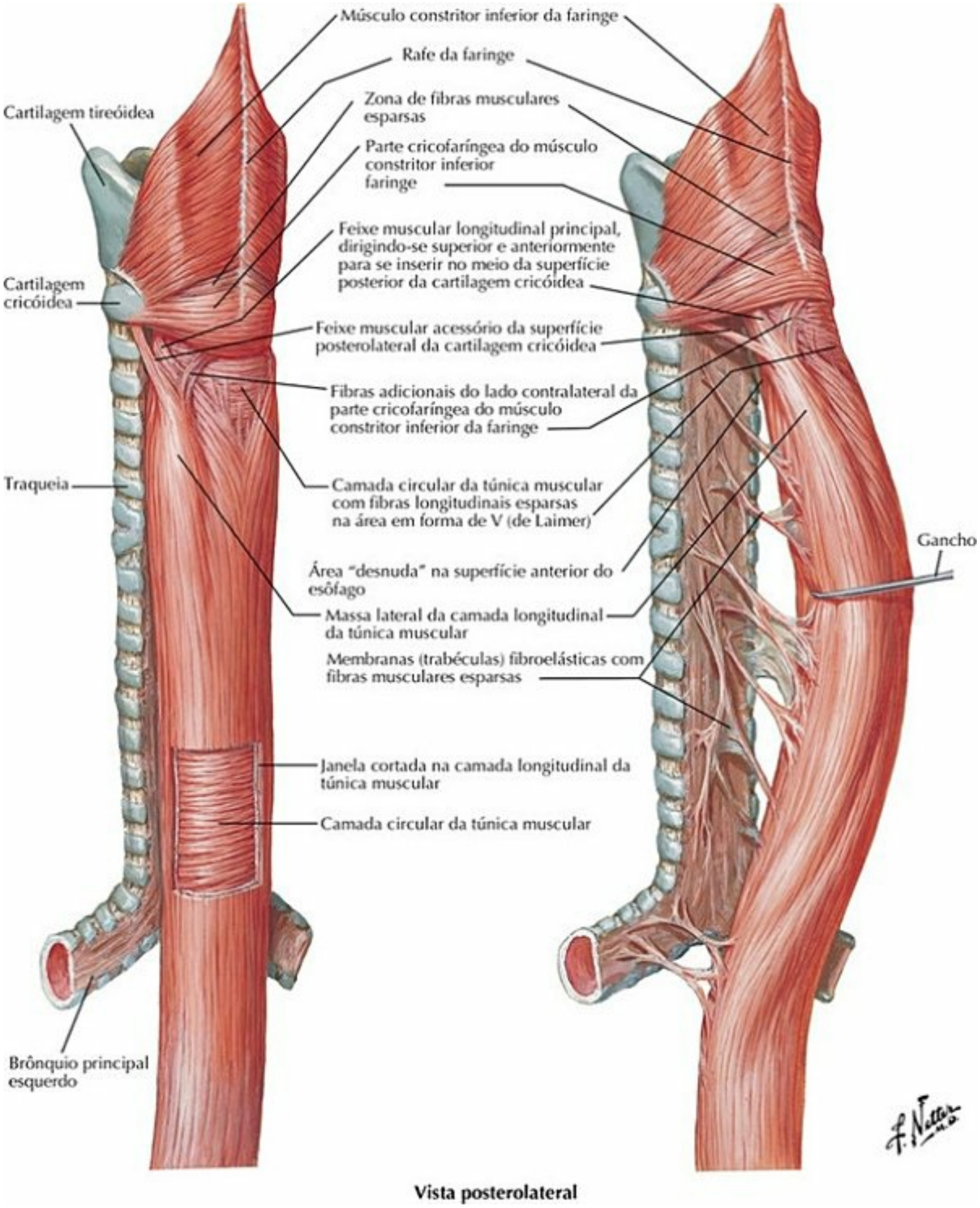

PRANCHA 231 Mediastino

Veja também **Pranchas 67, 70**

Junção Esofagogástrica

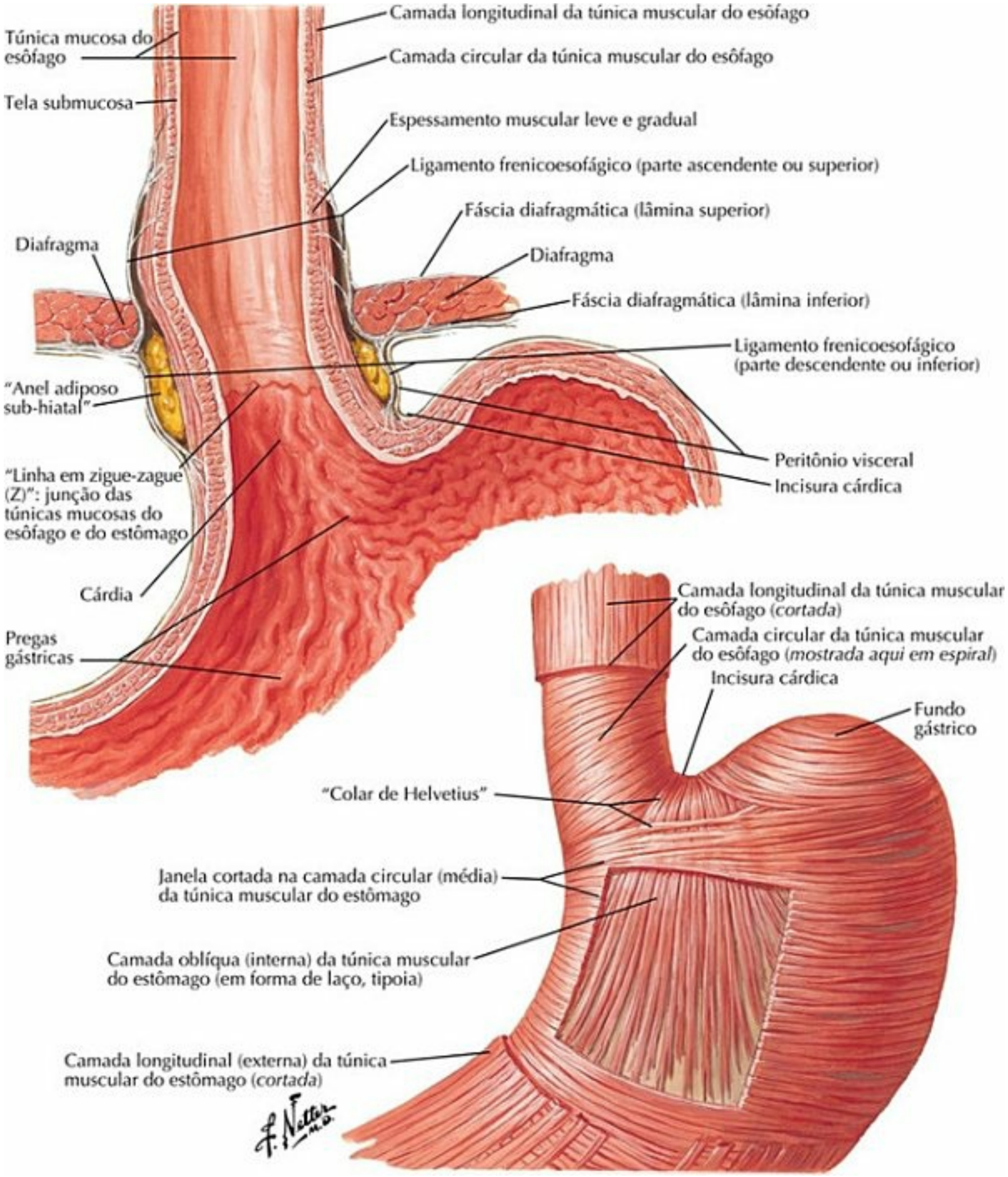

PRANCHA 232 Mediastino

Artérias do Esôfago

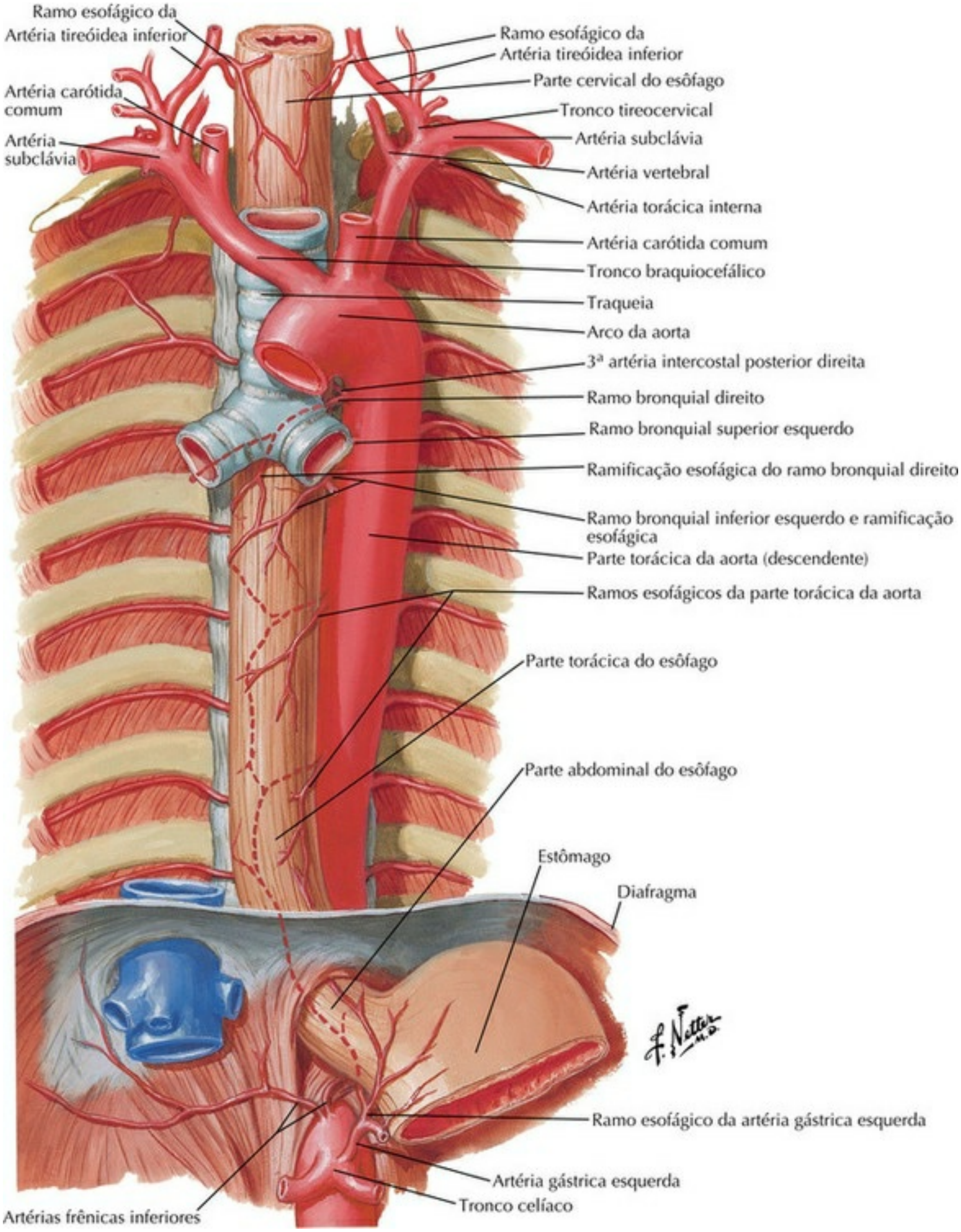

PRANCHA 233 Mediastino

Veja também **Pranchas 204, 284**

Veias do Esôfago

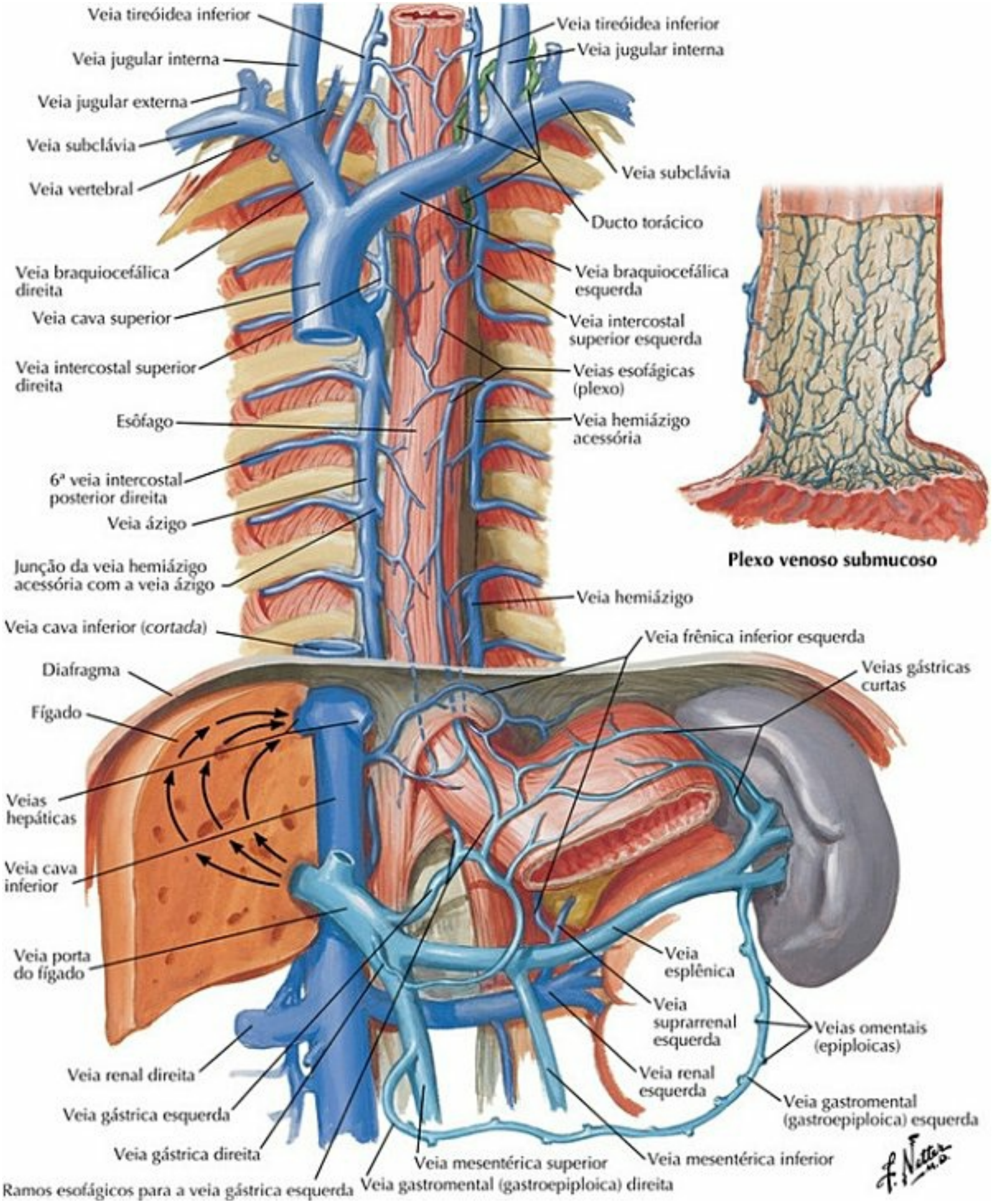

PRANCHA 234 Mediastino

Veja também **Prancha 189**

Vasos Linfáticos e Linfonodos do Esôfago

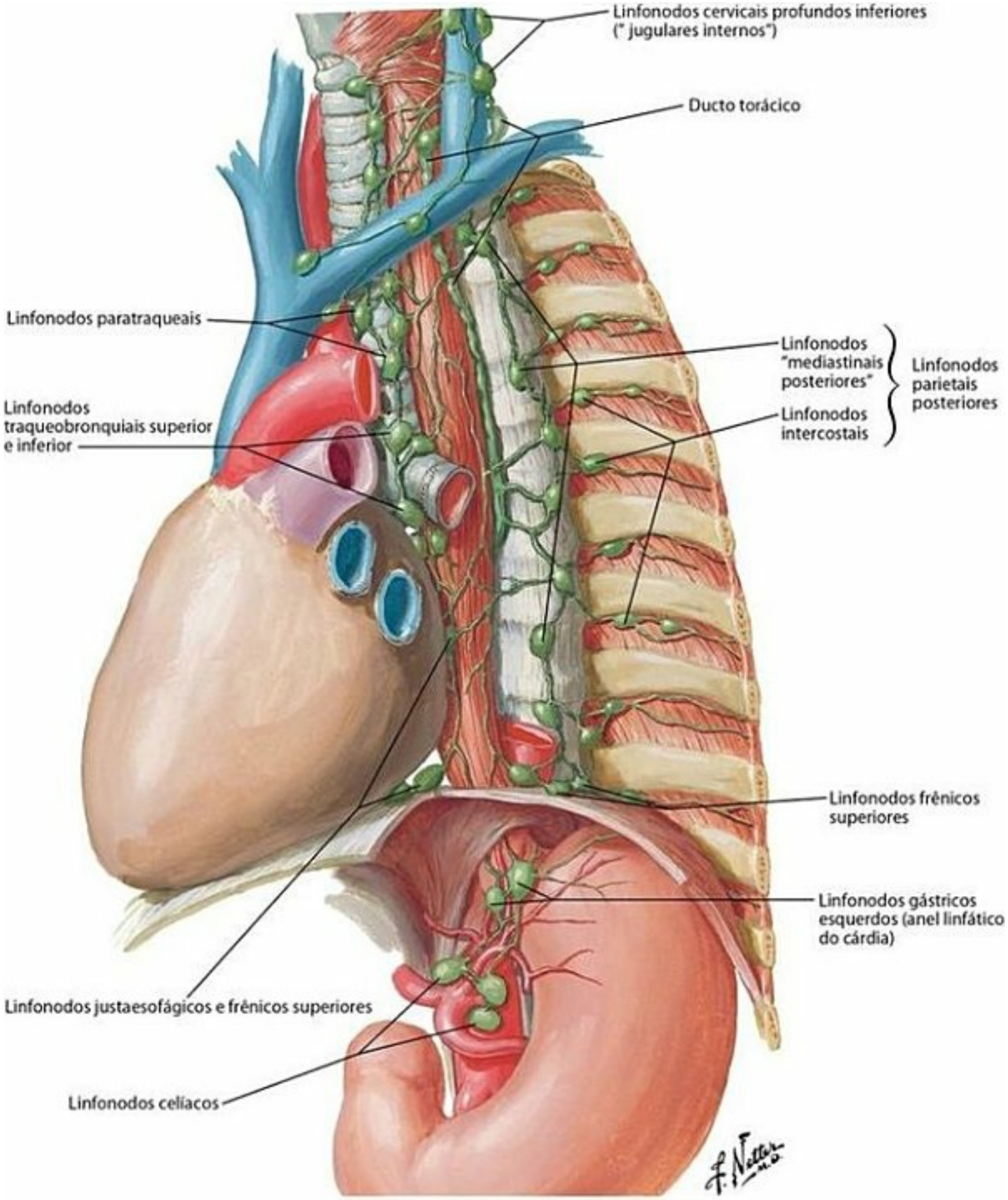

PRANCHA 235 Mediastino

Veja também **Pranchas 205, 293**

Nervos do Esôfago

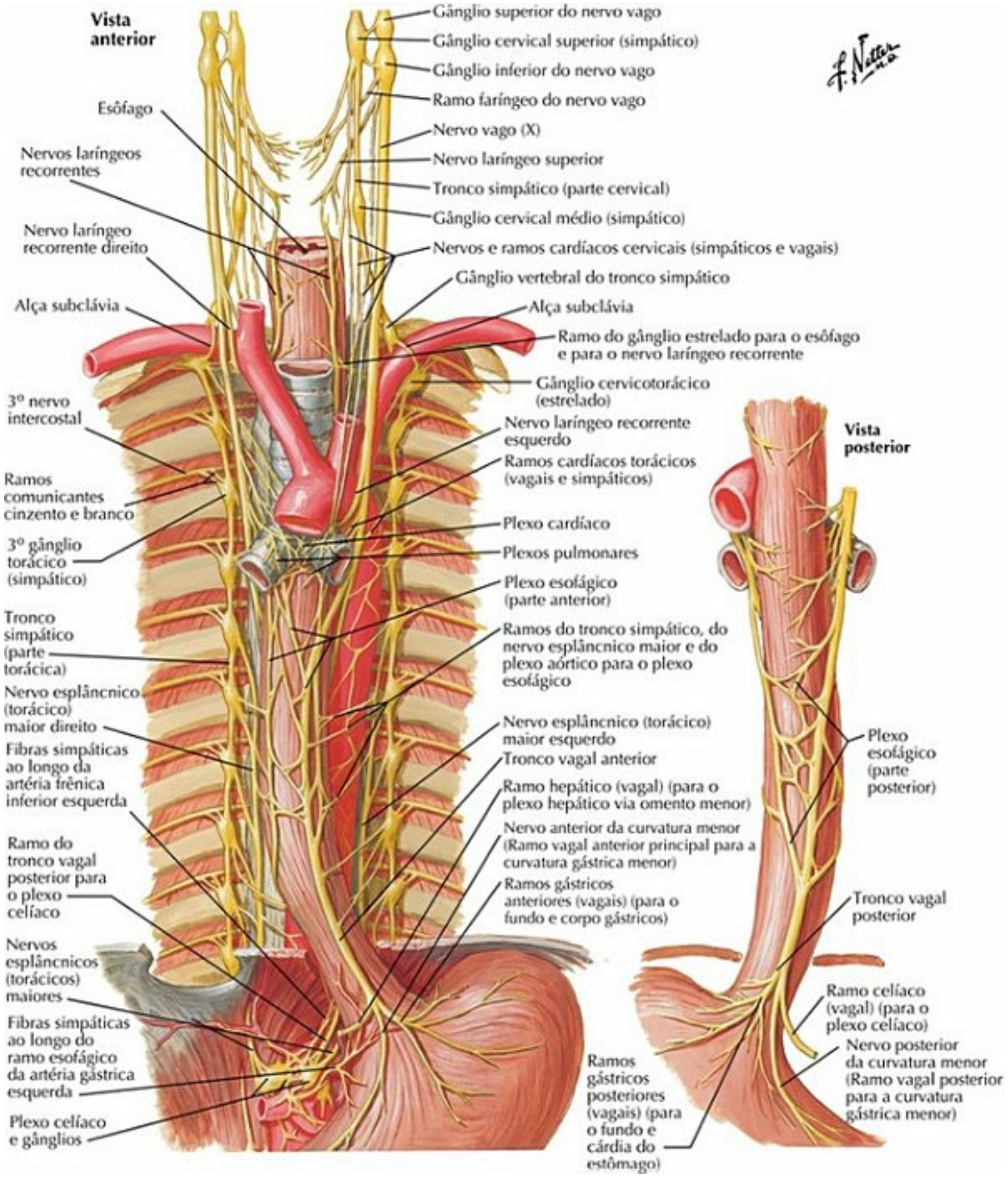

PRANCHA 236 Mediastino

Imagens do Tórax: Cortes Transversais (“Axiais”)

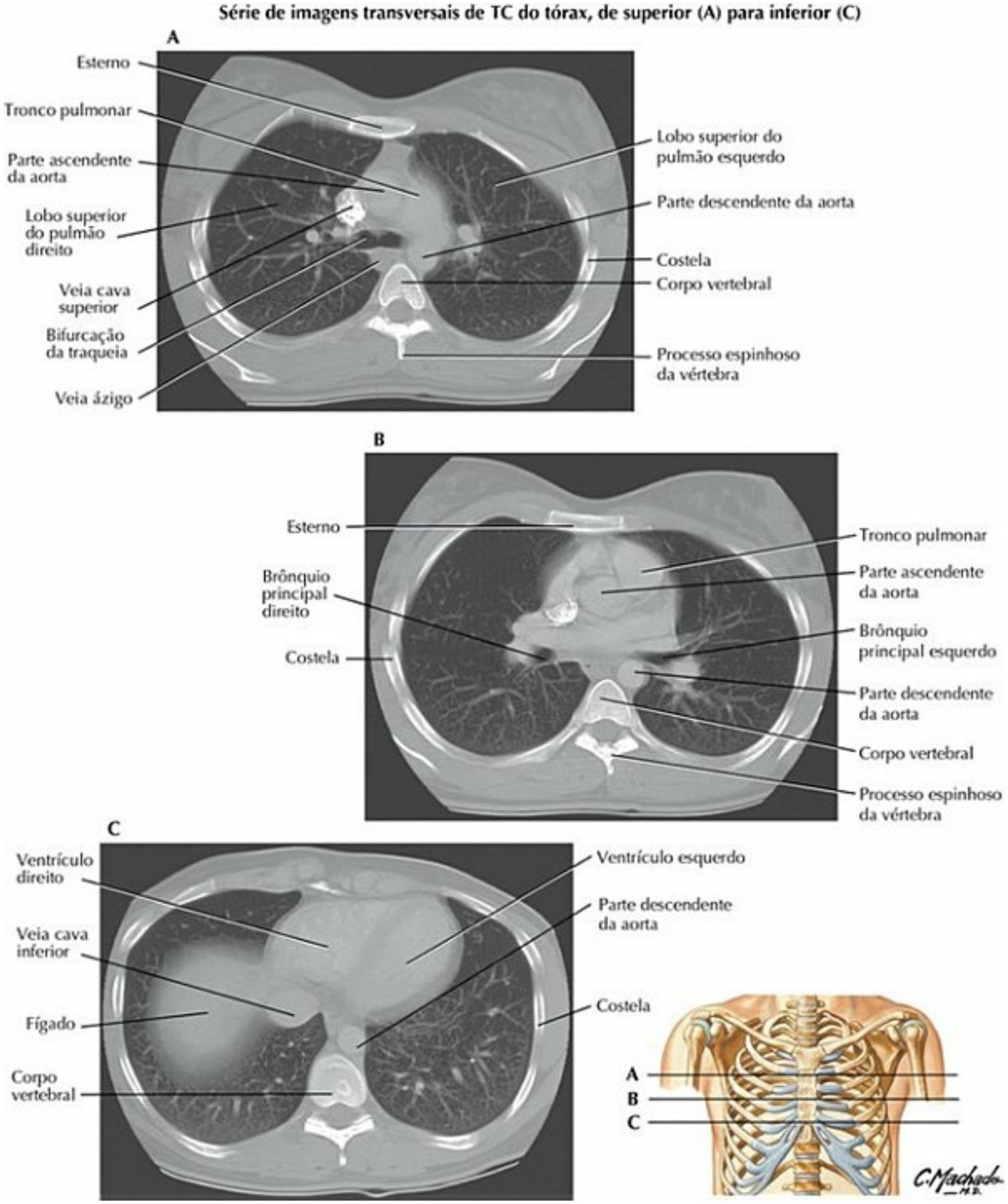

PRANCHA 237 Imagens Regionais

Corte Transversal do Tórax no Nível de TIII

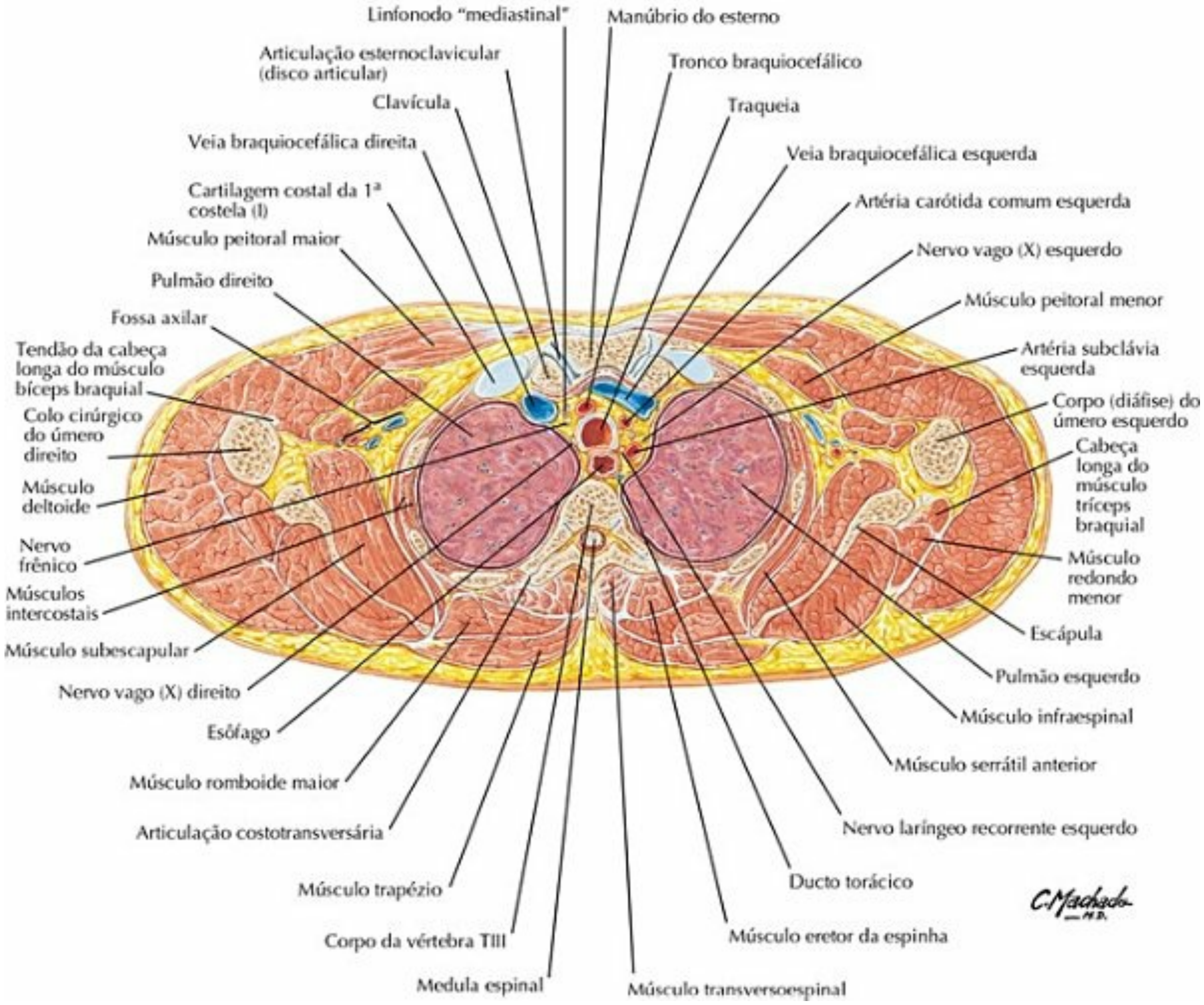

PRANCHA 238 Anatomia Seccional Transversa

Corte Transversal do Tórax no Nível do Disco Intervertebral de TIII-IV

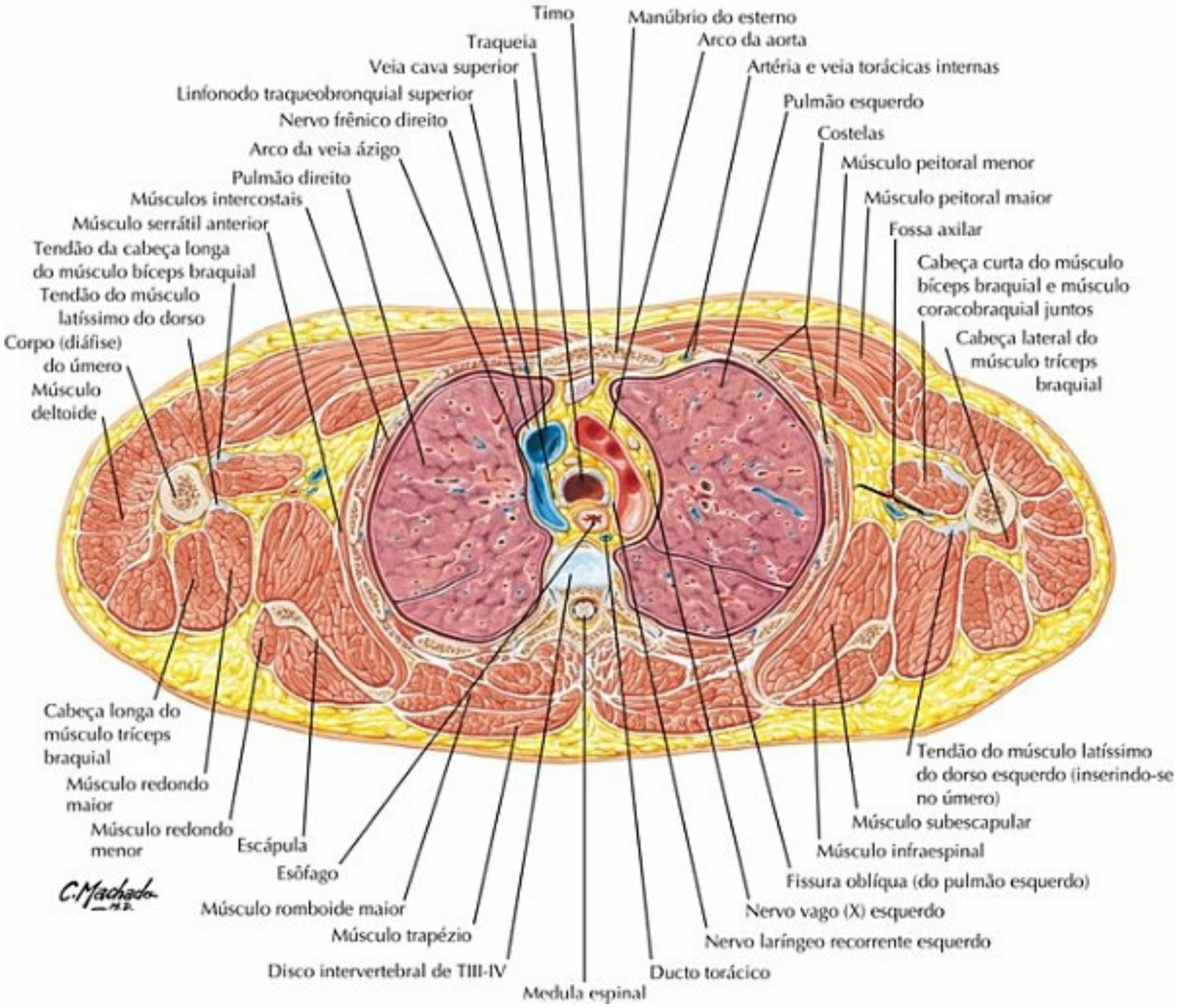

PRANCHA 239 Anatomia Seccional Transversa

Corte Transversal do Tórax no Nível do Disco Intervertebral de TIV-V

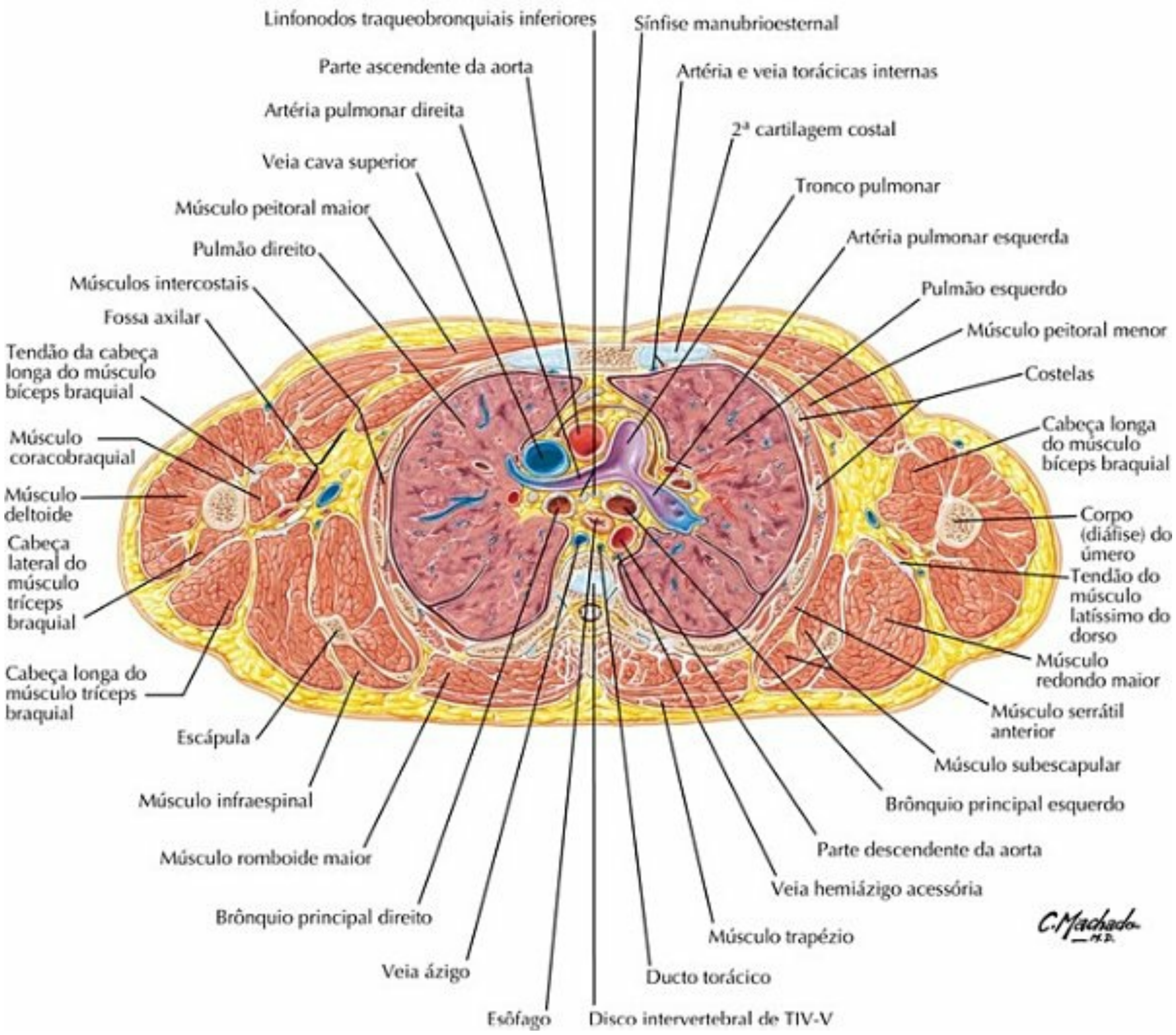

PRANCHA 240 Anatomia Seccional Transversa

Corte Transversal do Tórax no Nível de TVII

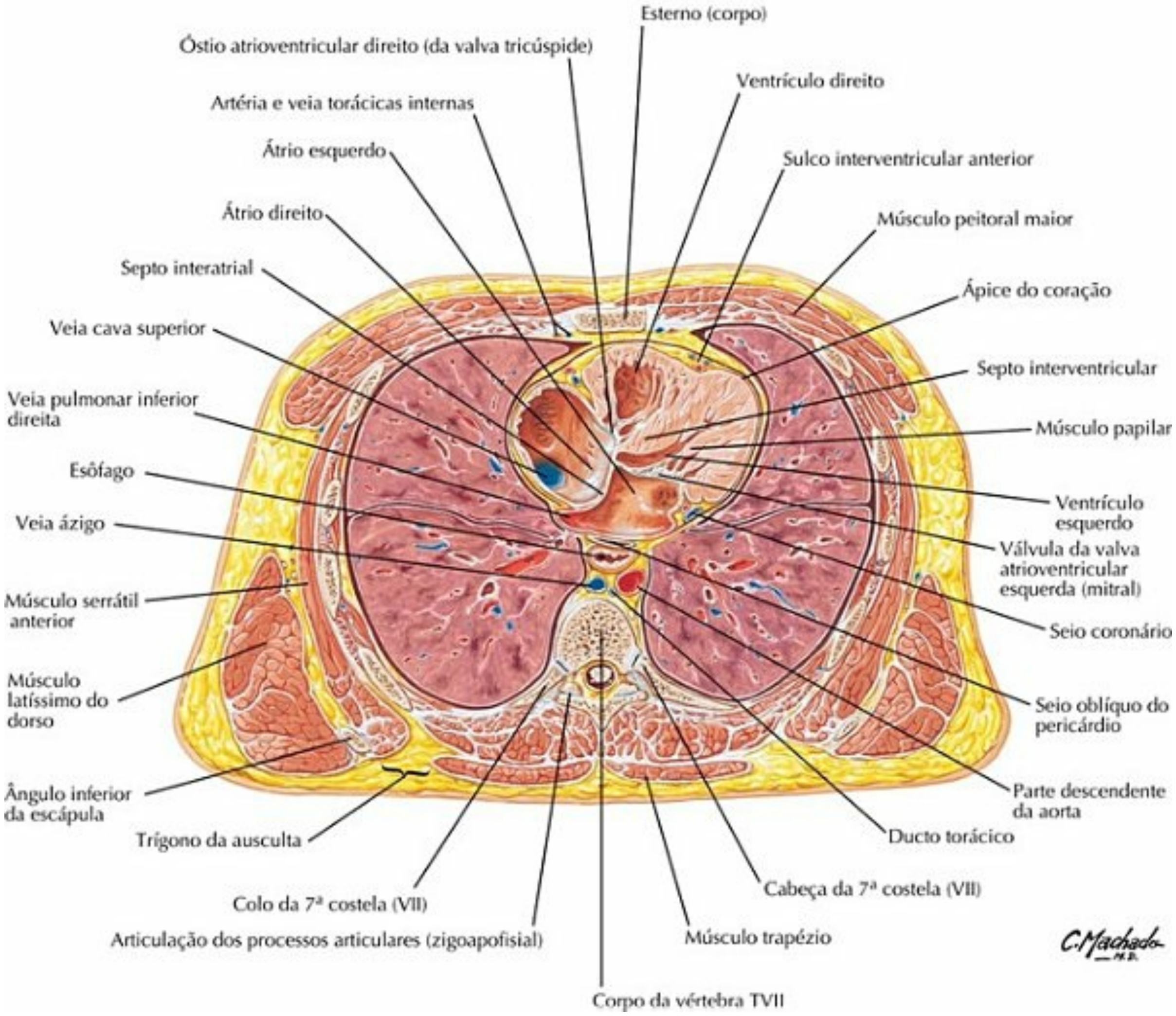

PRANCHA 241 Anatomia Seccional Transversa

Tabela de Músculos

Tabela 3-1
Tabela de Músculos

MÚSCULOS	INSERÇÃO PROXIMAL (ponto fixo)	INSERÇÃO DISTAL (ponto móvel)	INERVAÇÃO	AÇÕES PRINCIPAIS	SUPRIMENTO SANGUÍNEO	G
Diafragma	Processo xifoide, últimas seis cartilagens costais,	Fibras convergem para o centro tendíneo	Nervo frênico	Traciona para baixo o centro tendíneo, na inspiração	Artérias pericardicofrênica, frênicas superior e inferior e	P

	vértebras LI-LIII				musculofrênica	
Intercostal externo	Margem inferior das costelas	Margem superior da costela abaixo	Nervos intercostais	Sustentação do espaço intercostal na inspiração e na expiração; eleva as costelas na inspiração	Artérias intercostais posteriores, ramos colaterais das artérias intercostais posteriores, tronco costocervical, ramos intercostais anteriores da artéria torácica interna, artéria musculofrênica	P
Intercostal íntimo	Margem inferior das costelas	Margem superior da costela abaixo	Nervos intercostais	Eleva as costelas	Ramos musculares dos ramos intercostais anteriores, ramos musculares das artérias intercostais posteriores, ramos intercostais das artérias torácica interna e musculofrênica, ramos do tronco costocervical	P
Intercostal interno	Margem inferior das costelas	Cartilagem costal e margem do sulco da costela acima	Nervos intercostais	Impede o abaulamento ou a retração dos espaços intercostais na inspiração e na expiração; abaixa as costelas na expiração forçada	Ramos musculares dos ramos intercostais anteriores, ramos musculares das artérias intercostais posteriores, ramos intercostais das artérias torácica interna e musculofrênica, ramos do tronco costocervical	P
Levantador das costelas	Processos transversos de CVII e de TI-TXI	Costelas subjacentes, entre o tubérculo e o ângulo	Ramos posteriores dos últimos nervos torácicos	Eleva as costelas	Artérias intercostais posteriores	P
Peitoral maior	Metade esternal da clavícula, esterno até a 7ª costela	Crista do tubérculo maior (lábio lateral) do	Nervos peitorais lateral e medial	Flexiona, aduz e roda medialmente o braço	Ramo peitoral da artéria toracoacromial, ramos perfurantes	R

	(VII), cartilagens costais das costelas verdadeiras, aponeurose do músculo oblíquo externo do abdome	sulco intertubercular do úmero			da artéria torácica interna	
Peitoral menor	Superfície externa da margem superior das costelas III-V	Processo coracoide da escápula	Nervo peitoral medial	Roda e faz a protrusão da escápula, estabilizando-a contra a parede do tórax	Ramo peitoral da artéria toracoacromial e artérias intercostais e torácica lateral	R
Serrátil anterior	Superfícies externas das 8-9 primeiras costelas	Face costal da margem medial da escápula	Nervo torácico longo	Faz a protrusão da escápula e a mantém contra a parede do tórax	Artéria torácica lateral	R
Serrátil posterior inferior	Processos espinhosos de TXI-LII	Região inferior das costelas IX-XII	Ramos anteriores dos nervos espinais torácicos inferiores	Abaixa as costelas	Artérias intercostais posteriores	S
Serrátil posterior superior	Ligamento nucal, processos espinhosos de CVII-TIII	Região superior das costelas II-IV	Ramos anteriores dos nervos espinais torácicos superiores	Eleva as costelas	Artérias intercostais posteriores	S
Subcostal	Superfície interna das costelas inferiores, nas proximidades dos seus ângulos	Margem superior da 2ª ou 3ª costela abaixo	Nervos intercostais	Abaixa as costelas	Artérias intercostal posterior e musculofrênica	P
Transverso do tórax	Superfície interna da 2ª à 6ª cartilagens costais	Superfície posterior da parte inferior do esterno	Nervos intercostais	Abaixa as costelas e suas cartilagens costais	Ramos intercostais anteriores, artéria torácica interna	P

Variações nas contribuições dos nervos espinais na inervação dos músculos, no seu suprimento arterial, nos seus locais de inserção e em suas ações são de ocorrência

comum na anatomia humana. Portanto, existem diferenças entre os textos e devemos considerar que a variação anatômica é normal.

SEÇÃO 4

Abdome

Anatomia Topográfica
Prancha 242
242. Abdome: Anatomia de Superfície

Parede do Abdome
Pranchas 243-262
243. Arcabouço Ósseo do Abdome
244. Regiões e Planos do Abdome
245. Parede Anterior do Abdome: Dissecação Superficial
246. Parede Anterior do Abdome: Dissecação Média
247. Parede Anterior do Abdome: Dissecação Profunda
248. Bainha do Músculo Reto do Abdome: Cortes Transversais
249. Parede Anterior do Abdome: Vista Interna
250. Parede Posterolateral do Abdome
251. Artérias da Parede Anterior do Abdome
252. Veias da Parede Anterior do Abdome
253. Nervos da Parede Anterior do Abdome
254. Nervos Intercostais
255. Região Inguinal: Dissecações
256. Canal Inguinal e Funículo Espermático
257. "Bainha" Femoral e Canal Inguinal
258. Parede Posterior do Abdome: Vista Interna
259. Artérias da Parede Posterior do Abdome
260. Veias da Parede Posterior do Abdome
261. Vasos Linfáticos e Linfonodos da Parede Posterior do Abdome
262. Nervos da Parede Posterior do Abdome

Cavidade Peritoneal
Pranchas 263-268
263. Omento Maior e Vísceras Abdominais
264. Relações Peritoneais (Mesentéricas) dos Intestinos
265. Relações Peritoneais (Mesentéricas) dos Intestinos

(continuação)
266. Bolsa Omental: Estômago Rebatido
267. Bolsa Omental: Corte Transversal
268. Peritônio da Parede Posterior do Abdome

Vísceras (Estômago e Intestinos)
Pranchas 269-276
269. Estômago *in Situ*
270. **Túnica** Mucosa do Estômago
271. Duodeno *in Situ*
272. **Túnica** Mucosa e Musculatura do Duodeno, do Jejuno e do Íleo
273. Região Ileocecal
274. Região Ileocecal (continuação)
275. Apêndice Vermiforme
276. **Túnica** Mucosa e Musculatura do Intestino Grosso

Vísceras (Órgãos Anexos)
Pranchas 277-282
277. Faces e Leito do Fígado
278. Fígado *in Situ*: Vasos e Ductos
279. Estrutura do Fígado: Esquema
280. Vesícula Biliar, Ductos Bilíferos Extra-hepáticos e Ducto Pancreático
281. Pâncreas *in Situ*
282. Baço

Vascularização Visceral
Pranchas 283-296
283. Artérias do Estômago, do Fígado e do Baço
284. Artérias do Fígado, do Pâncreas, do Duodeno e do Baço
285. Arteriograma Celíaco e Angiograma por TC
286. Artérias do Duodeno e da Cabeça do Pâncreas
287. Artérias do Intestino Delgado
288. Artérias do Intestino Grosso
289. Veias do Estômago, do Duodeno, do Pâncreas e do Baço
290. Veias do Intestino Delgado
291. Veias do Intestino Grosso
292. Veias Tributárias da Veia Porta do Fígado: Anastomoses Portocava
293. Vasos Linfáticos e Linfonodos do Estômago

294. Vasos Linfáticos e Linfonodos do Pâncreas
295. Vasos Linfáticos e Linfonodos do Intestino Delgado
296. Vasos Linfáticos e Linfonodos do Intestino Grosso

Inervação
Pranchas 297-307
297. Nervos, Plexos e Gânglios Autônomos do Abdome
298. Inervação Autônoma do Estômago e do Duodeno
299. Inervação Autônoma do Estômago e do Duodeno (continuação)
300. Inervação Autônoma do Esôfago, do Estômago e do Duodeno: Esquema
301. Inervação Autônoma do Intestino Delgado
302. Inervação Autônoma do Intestino Grosso
303. Inervação Autônoma dos Intestinos Delgado e Grosso: Esquema
304. Vias Reflexas Autônomas: Esquema
305. Plexos Autônomos Intrínsecos do Intestino: Esquema
306. Inervação Autônoma do Fígado e da Via Biliar (Bilífera): Esquema
307. Inervação Autônoma do Pâncreas: Esquema

Rins e Glândulas Suprarrenais
Pranchas 308-320
308. Rins *in Situ*: Vistas Anteriores
309. Rins *in Situ*: Vistas Posteriores
310. Artéria e Veia Renais *in Situ*
311. Estrutura Macroscópica do Rim
312. Artérias Intrarrenais e Segmentos Renais
313. Ureteres no Abdome e na Pelve
314. Artérias dos Ureteres e da Bexiga Urinária
315. Fáscia Renal
316. Vasos Linfáticos e Linfonodos dos Rins e da Bexiga Urinária
317. Nervos Autônomos dos Rins, dos Ureteres e da Bexiga Urinária
318. Inervação Autônoma dos Rins e da Parte Superior dos Ureteres: Esquema
319. Nervos Autônomos das Glândulas Suprarrenais: Dissecação e Esquema
320. Artérias e Veias das Glândulas Suprarrenais *in Situ*

Anatomia Seccional

Pranchas 321-328
321. Parede do Abdome e Vísceras: Corte Sagital Paramediano
322. Imagens do Abdome: Cortes Transversais (“Axiais”) de Tomografia Computadorizada
323. Imagens do Abdome: Cortes Transversais (“Axiais”) de Tomografia Computadorizada (continuação)
324. Corte Transversal do Abdome no Nível de TX, Junção Esofagogástrica
325. Corte Transversal do Abdome no Nível de TXII, Inferior ao Processo Xifoide
326. Corte Transversal do Abdome no Nível de TXII-LI, Disco Intervertebral
327. Corte Transversal do Abdome no Nível de LI-II, Disco Intervertebral
328. Corte Transversal do Abdome no Nível de LIII-IV

Tabela de Músculos

Abdome: Anatomia de Superfície

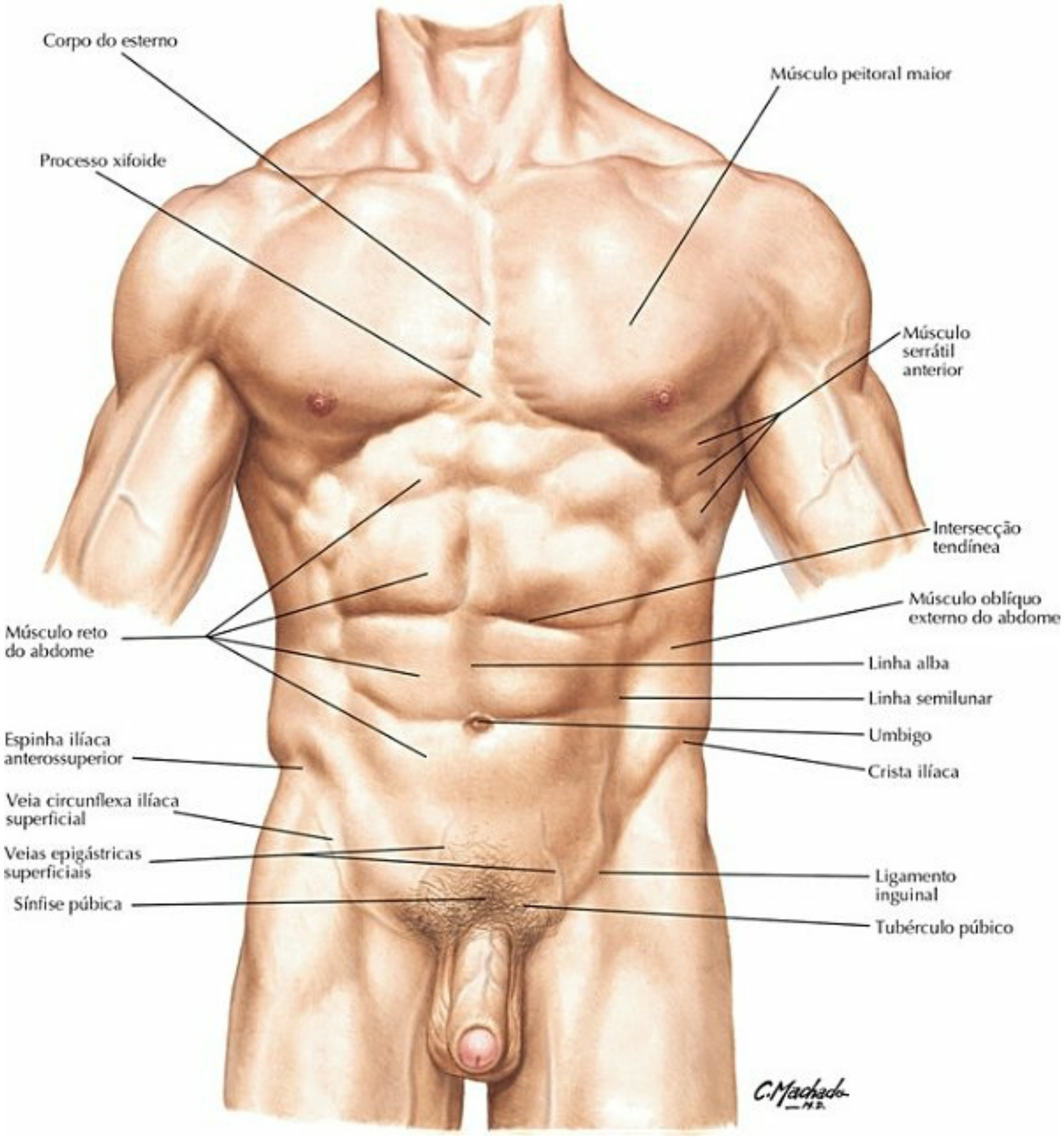

PRANCHA 242 Anatomia Topográfica

Arcabouço Ósseo do Abdome

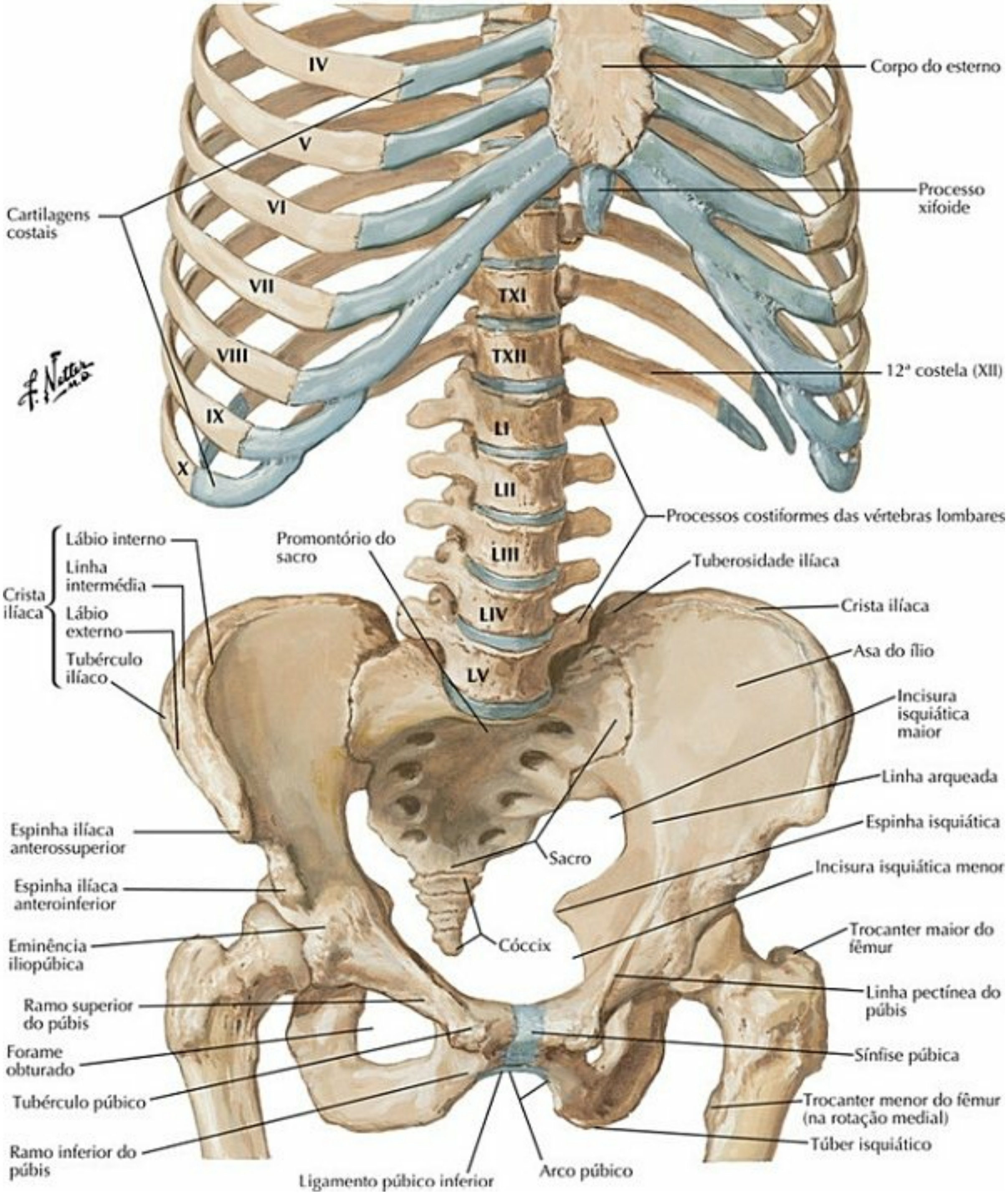

PRANCHA 243 Parede do Abdome

Veja também **Pranchas 183, 332**

Regiões e Planos do Abdome

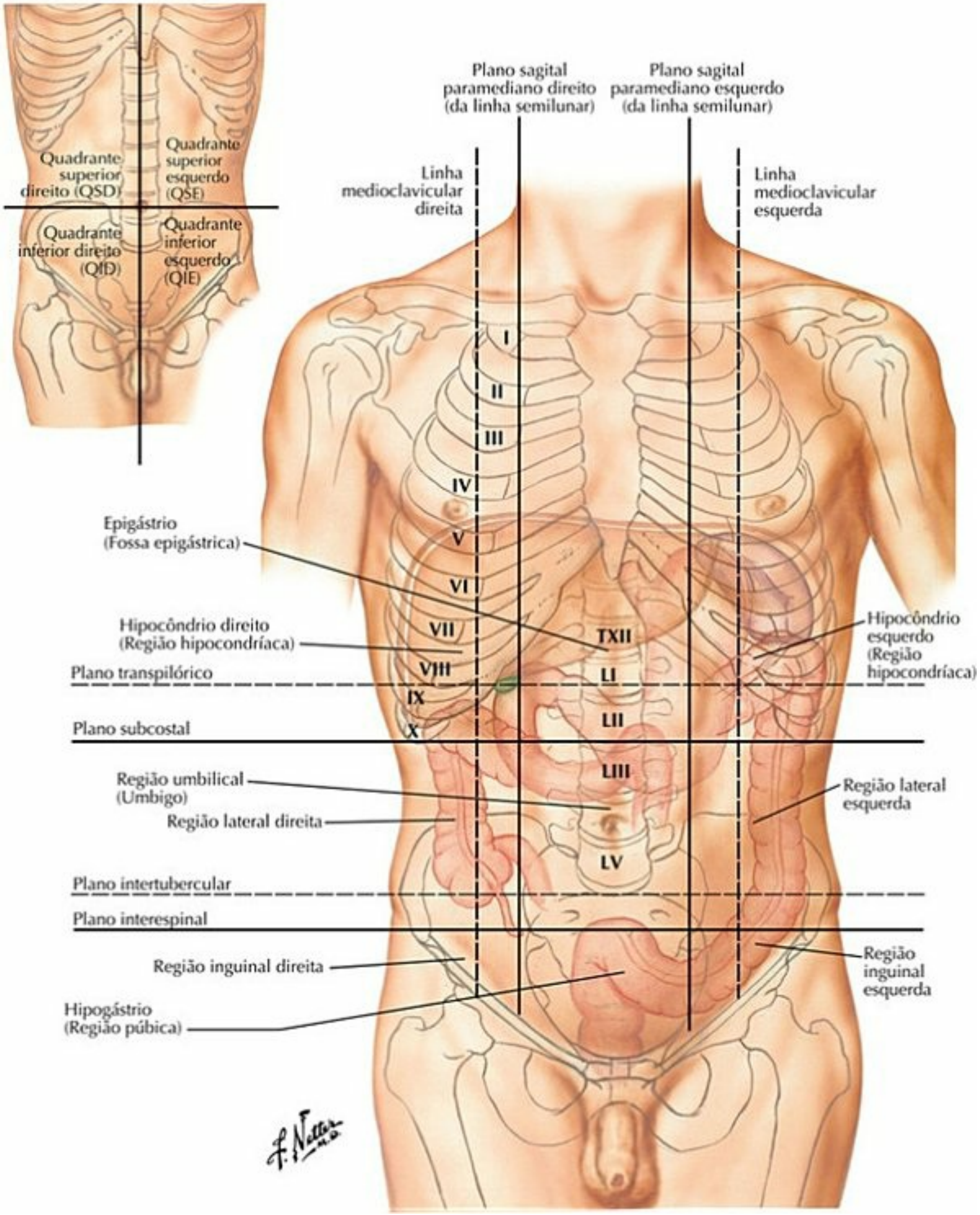

PRANCHA 244 Parede do Abdome

Veja também **Prancha 193**

Parede Anterior do Abdome: Dissecação Superficial

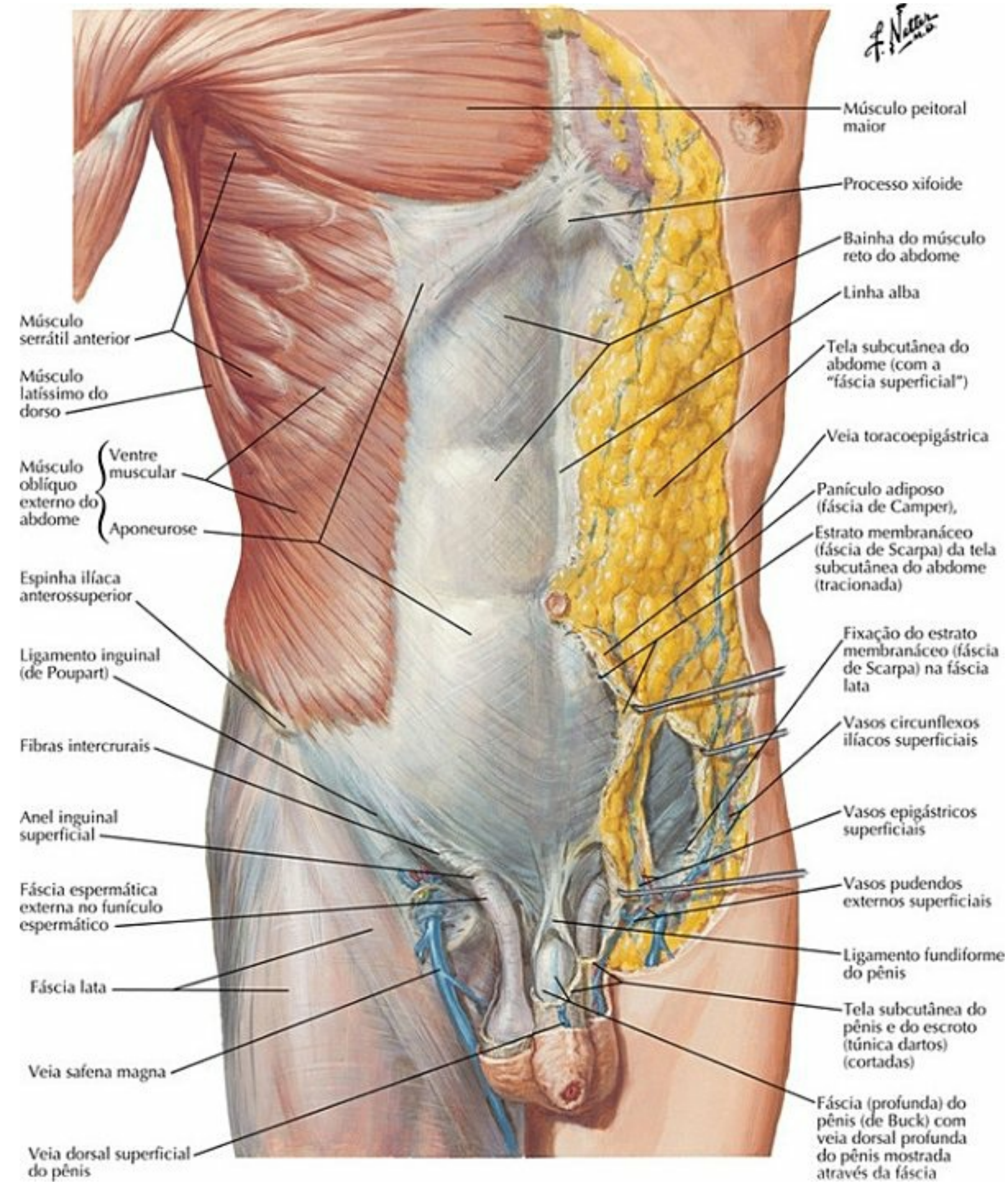

PRANCHA 245 Parede do Abdome
Veja também **Pranchas 252, 329**

Parede Anterior do Abdome: Dissecação Média

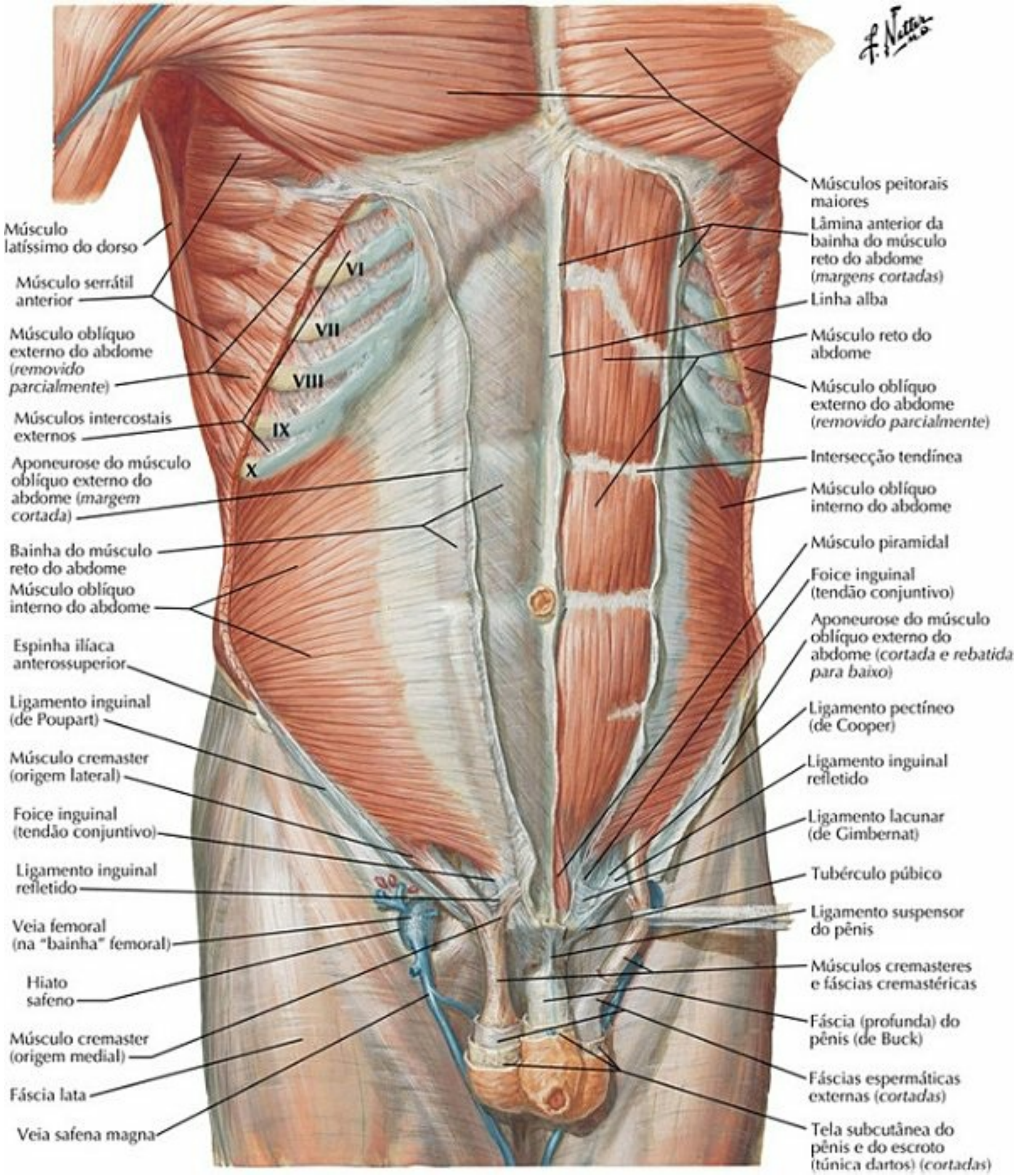

PRANCHA 246 Parede do Abdome

Veja também **Pranchas 185, 186**

Parede Anterior do Abdome: Dissecação Profunda

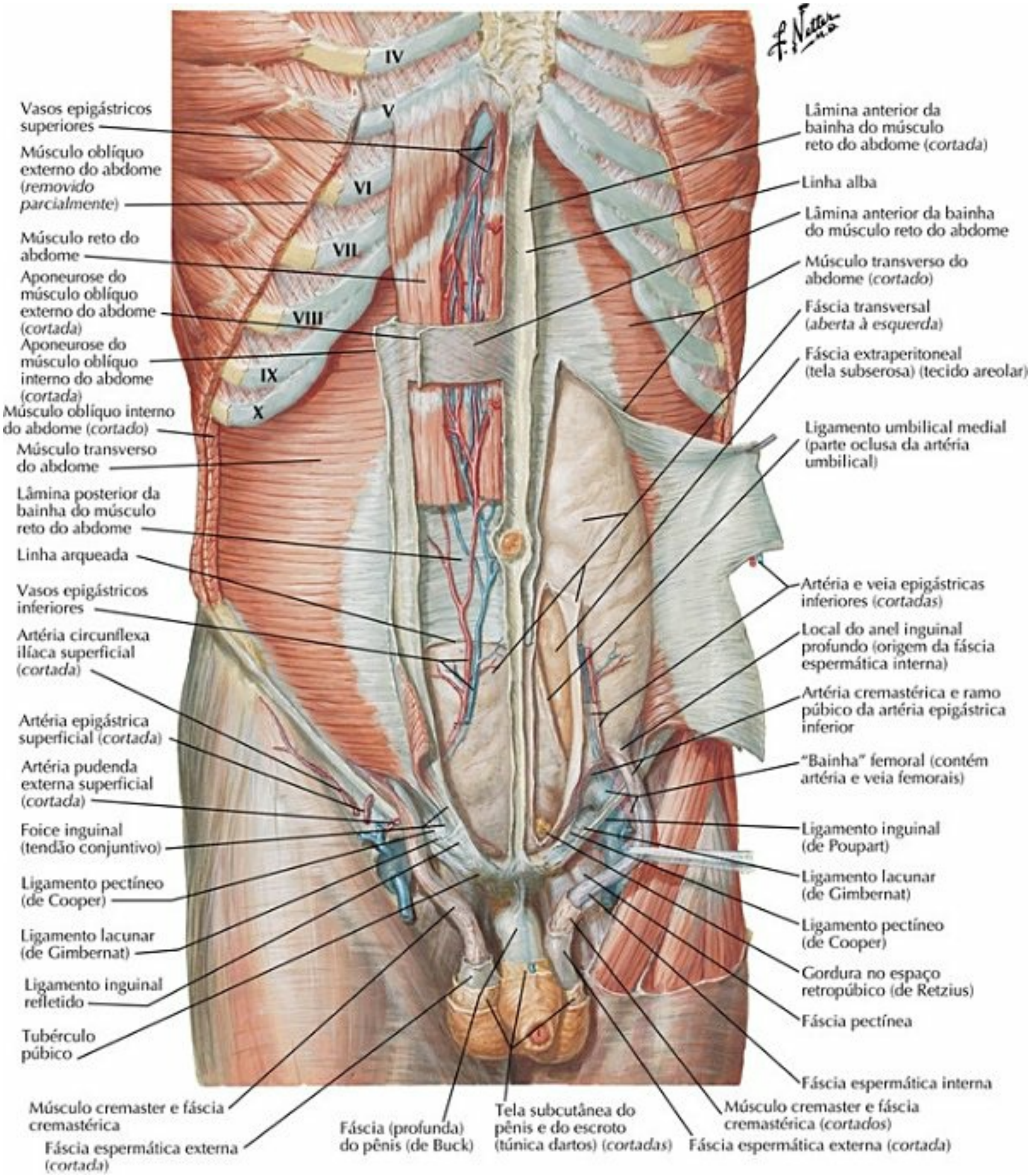

PRANCHA 247 Parede do Abdome

Veja também **Pranchas 186, 251**

Bainha do Músculo Reto do Abdome: Cortes Transversais

Corte acima da linha arqueada

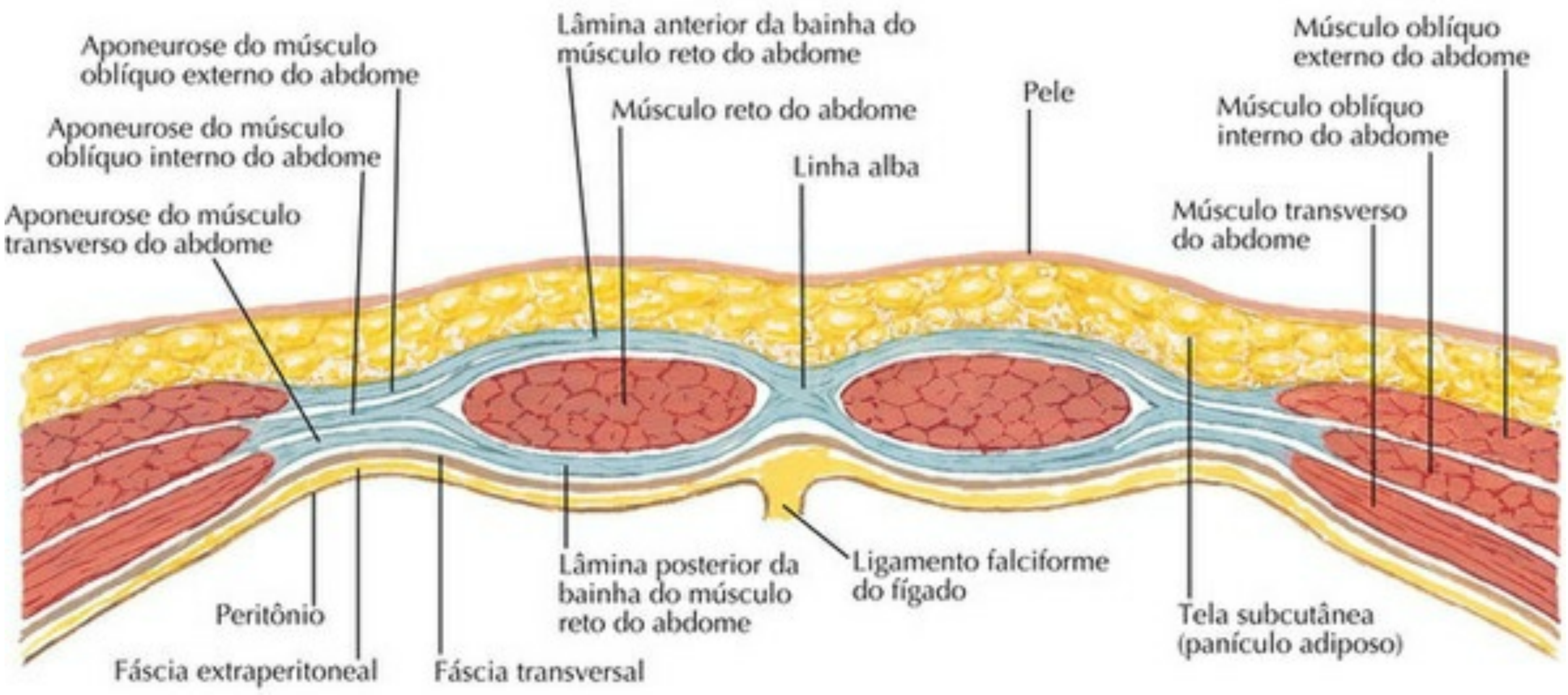

A aponeurose do músculo oblíquo interno do abdome divide-se para formar as lâminas anterior e posterior da bainha do músculo reto do abdome.

A aponeurose do músculo oblíquo externo do abdome une-se à lâmina anterior da bainha; a aponeurose do músculo transverso do abdome une-se à lâmina posterior. As lâminas anterior e posterior da bainha do amúsculo reto do abdome unem-se medialmente para formar a linha alba.

Corte abaixo da linha arqueada

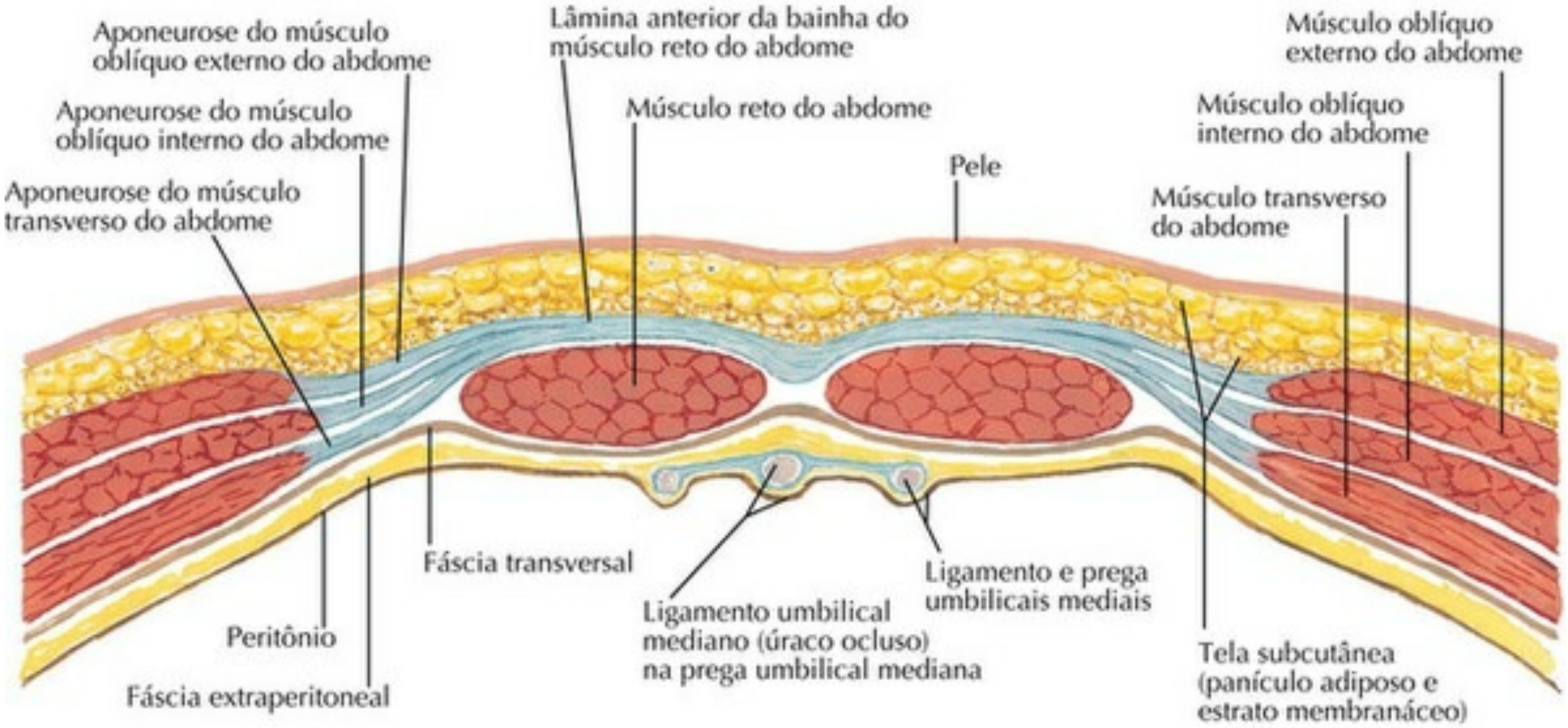

A aponeurose do músculo oblíquo interno do abdome não se divide neste nível, mas passa completamente anterior ao músculo reto do abdome e fusiona-se com ambas as aponeuroses dos músculos oblíquo externo e transverso do abdome. Deste modo, a lâmina posterior da bainha do músculo reto do abdome está praticamente ausente abaixo da linha arqueada, e o músculo reto do abdome repousa diretamente na fáscia transversal.

F. Netter M.D.

PRANCHA 248 Parede do Abdome

Parede Anterior do Abdome: Vista Interna

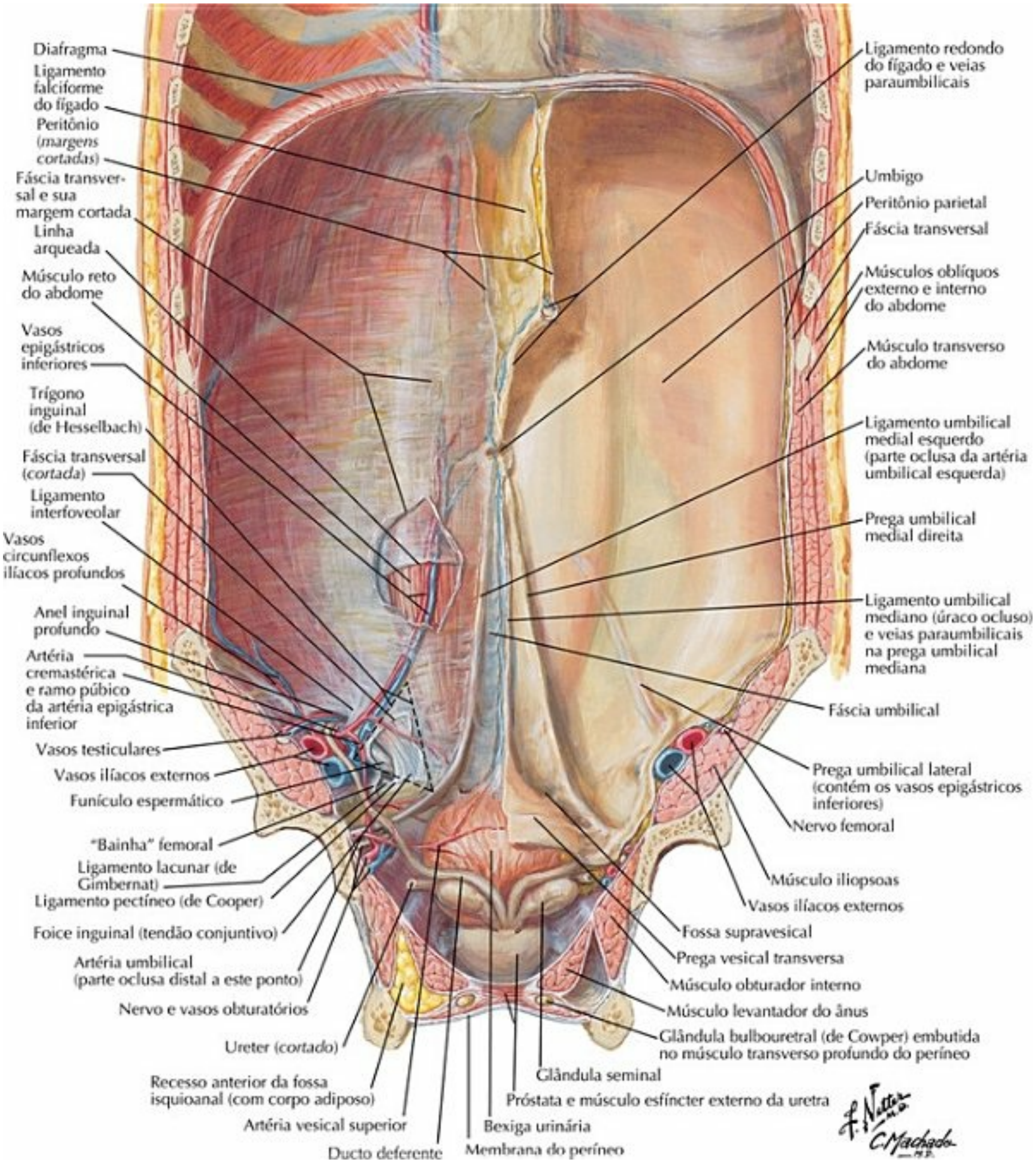

PRANCHA 249 Parede do Abdome

Veja também **Pranchas 362, 381**

Parede Posterolateral do Abdome

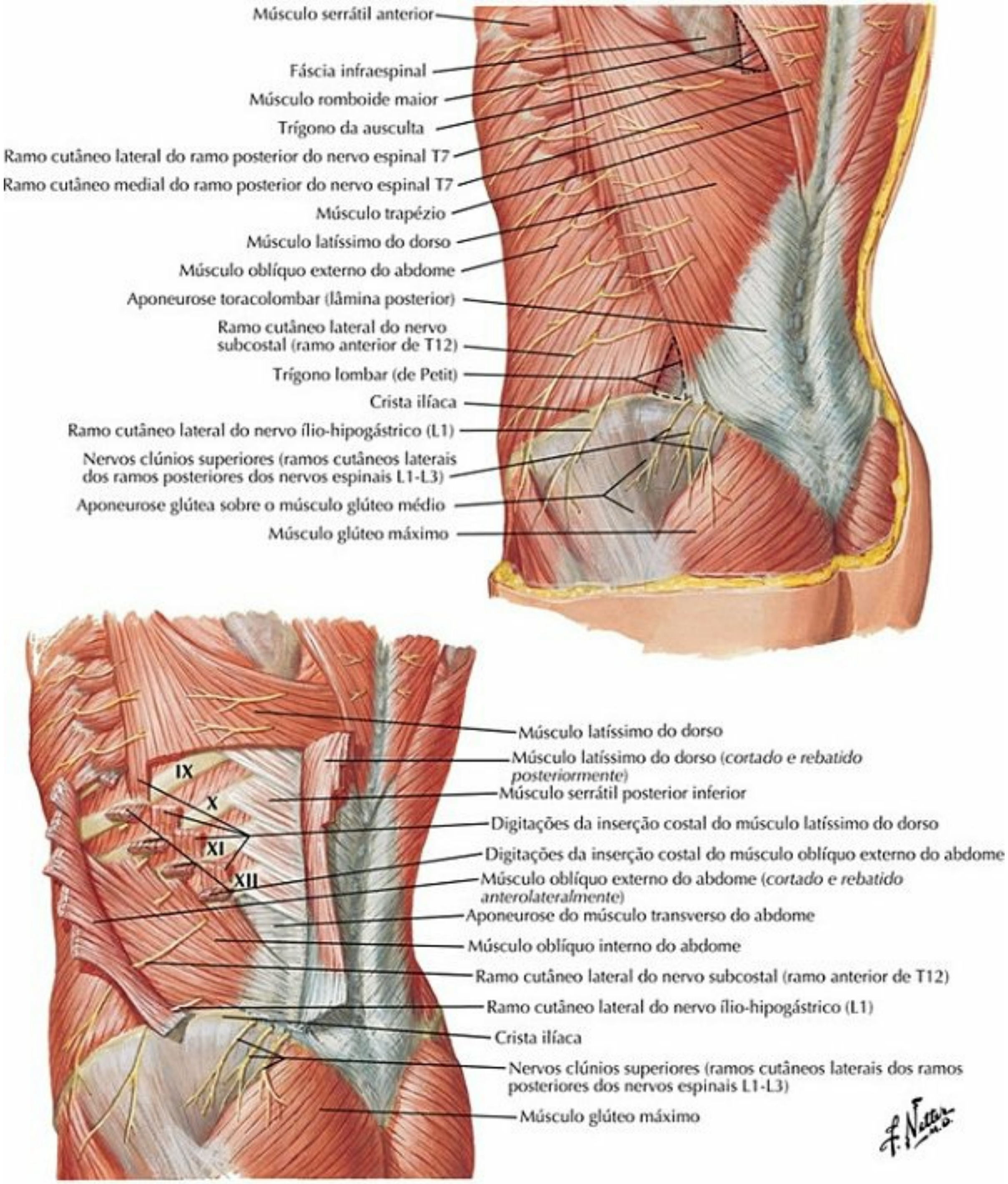

PRANCHA 250 Parede do Abdome

Artérias da Parede Anterior do Abdome

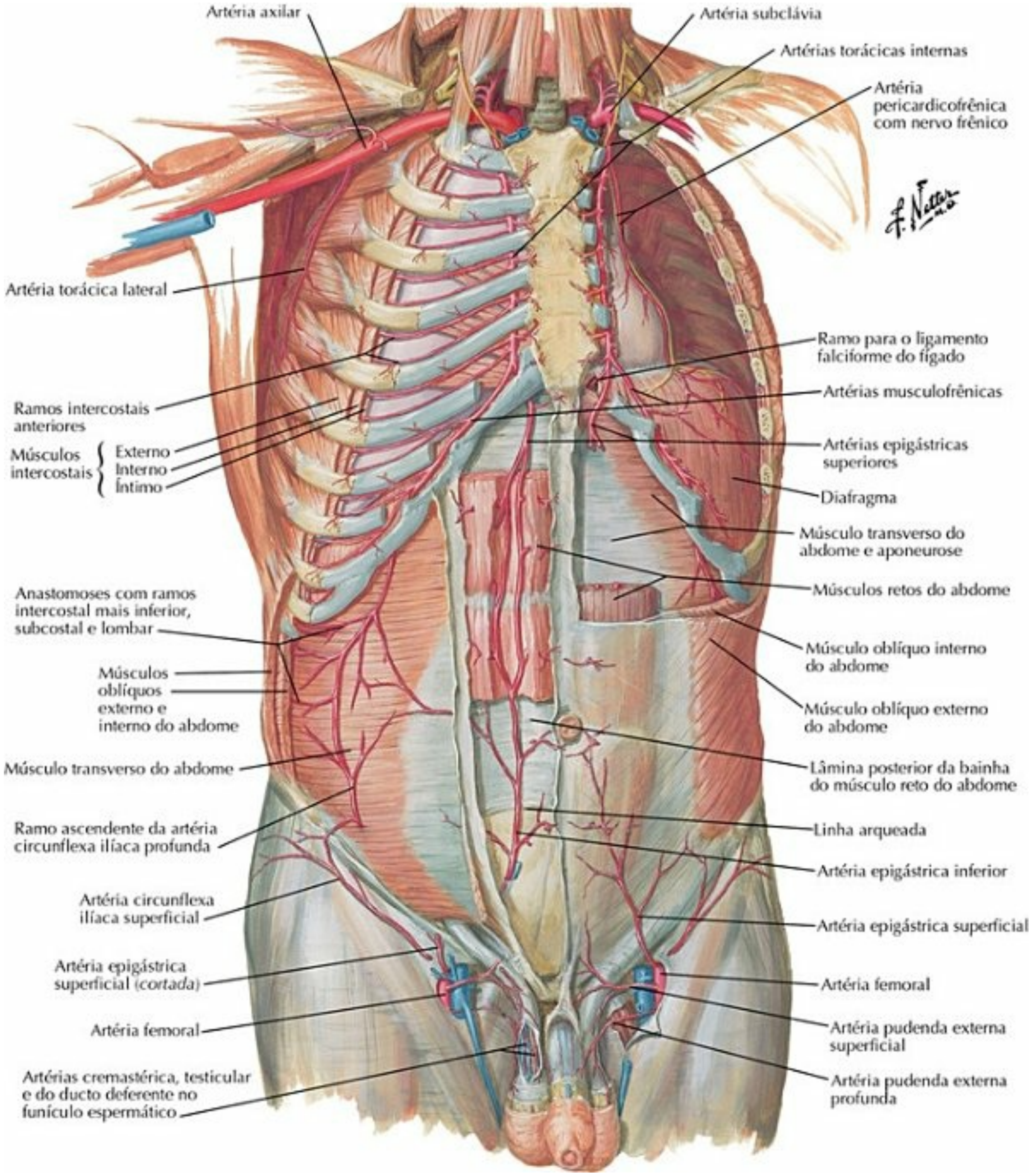

PRANCHA 251 Parede do Abdome

Veja também **Prancha 247**

Veias da Parede Anterior do Abdome

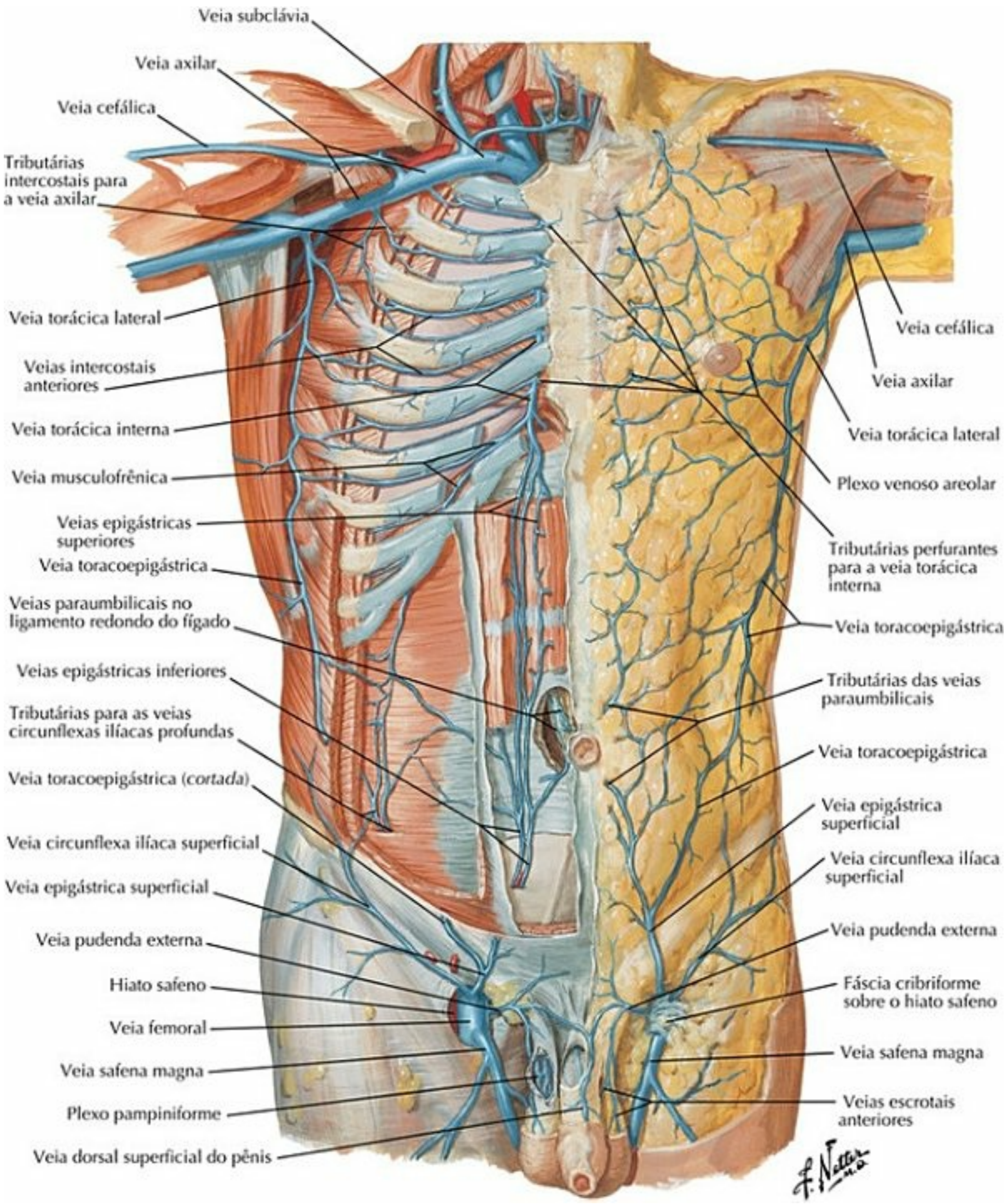

PRANCHA 252 Parede do Abdome

Veja também **Pranchas 245, 248**

Nervos da Parede Anterior do Abdome

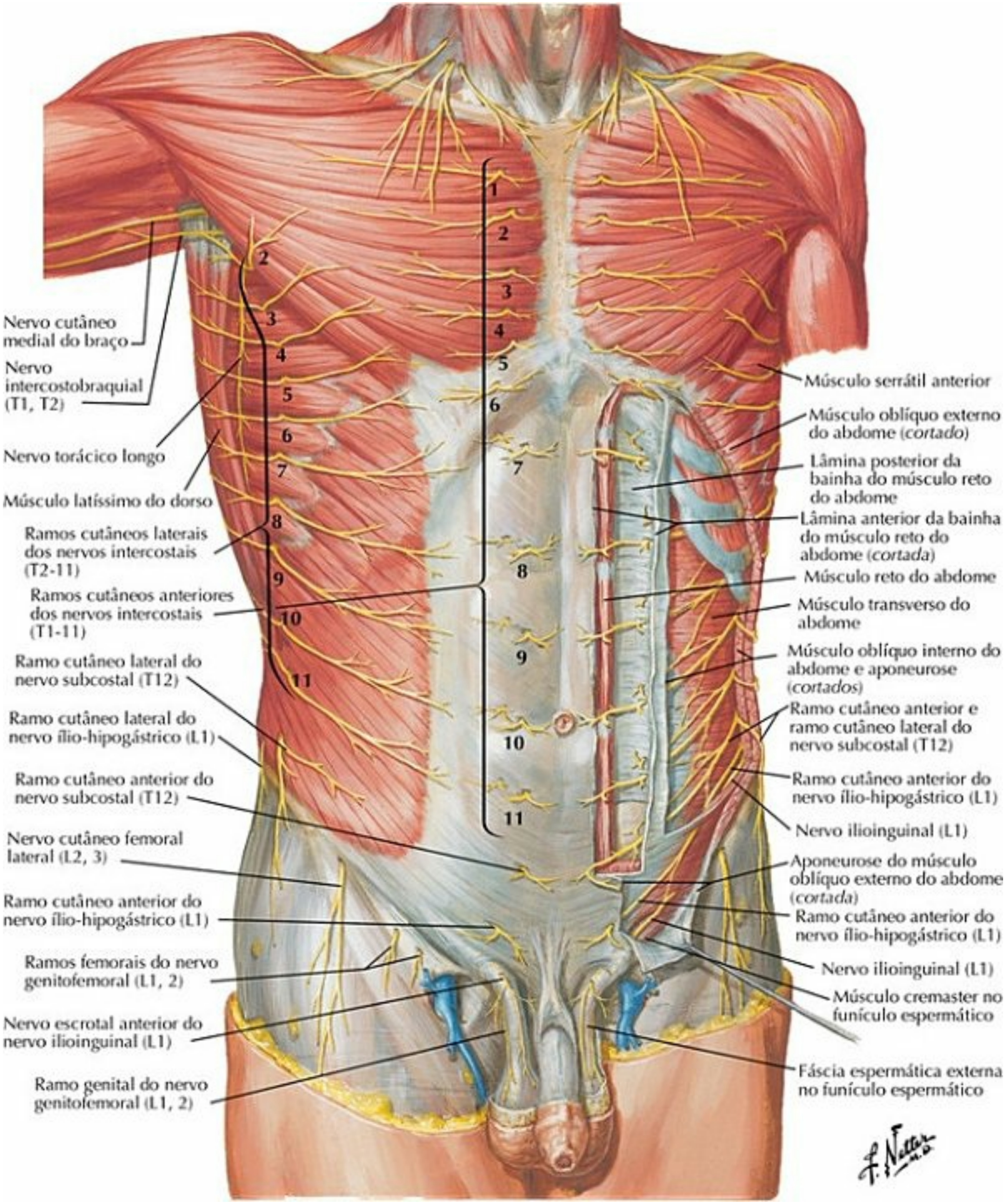

PRANCHA 253 Parede do Abdome

Veja também **Pranchas 177**, **185**, **254**

Nervos Intercostais

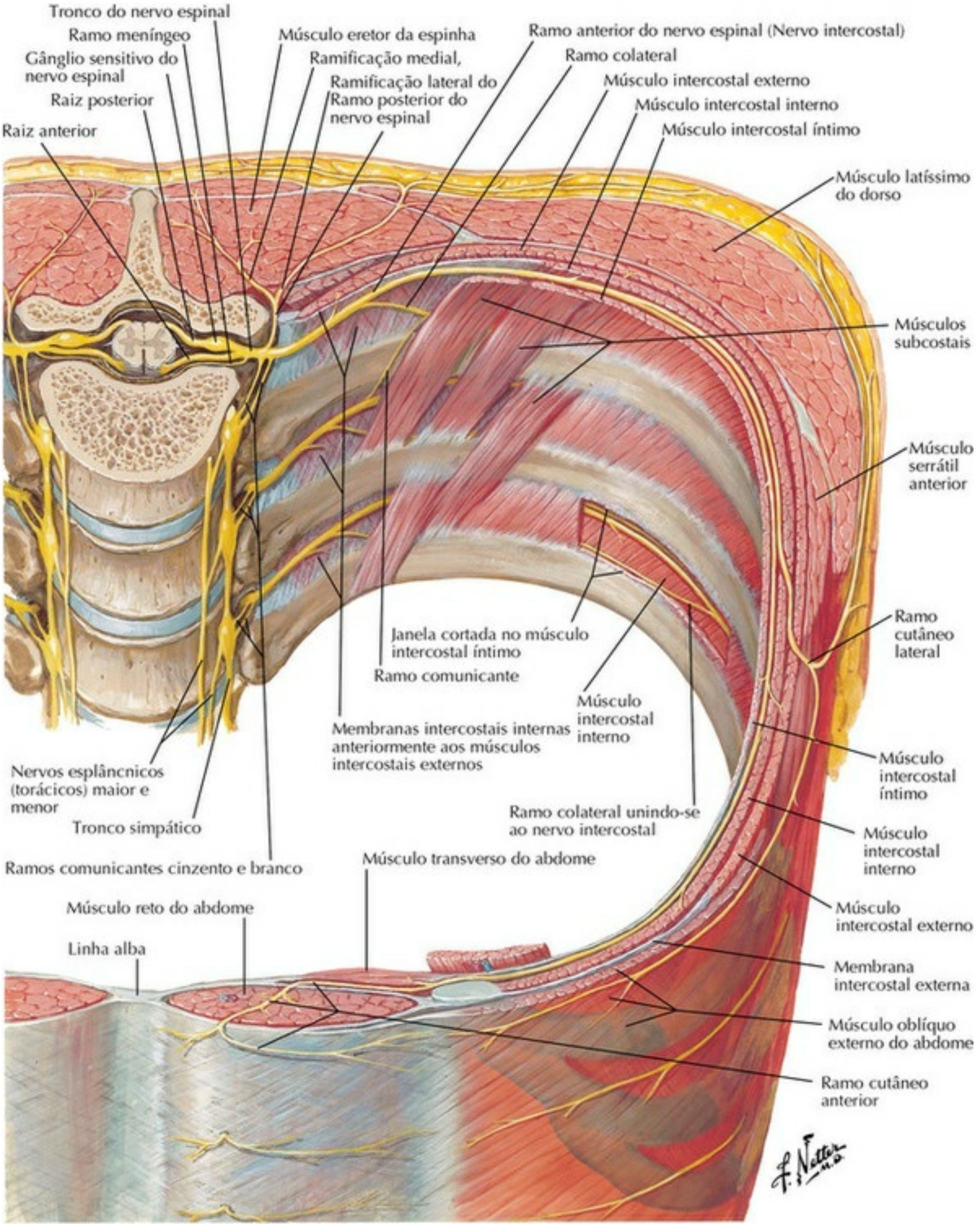

PRANCHA 254 Parede do Abdome

Região Inguinal: Dissecações

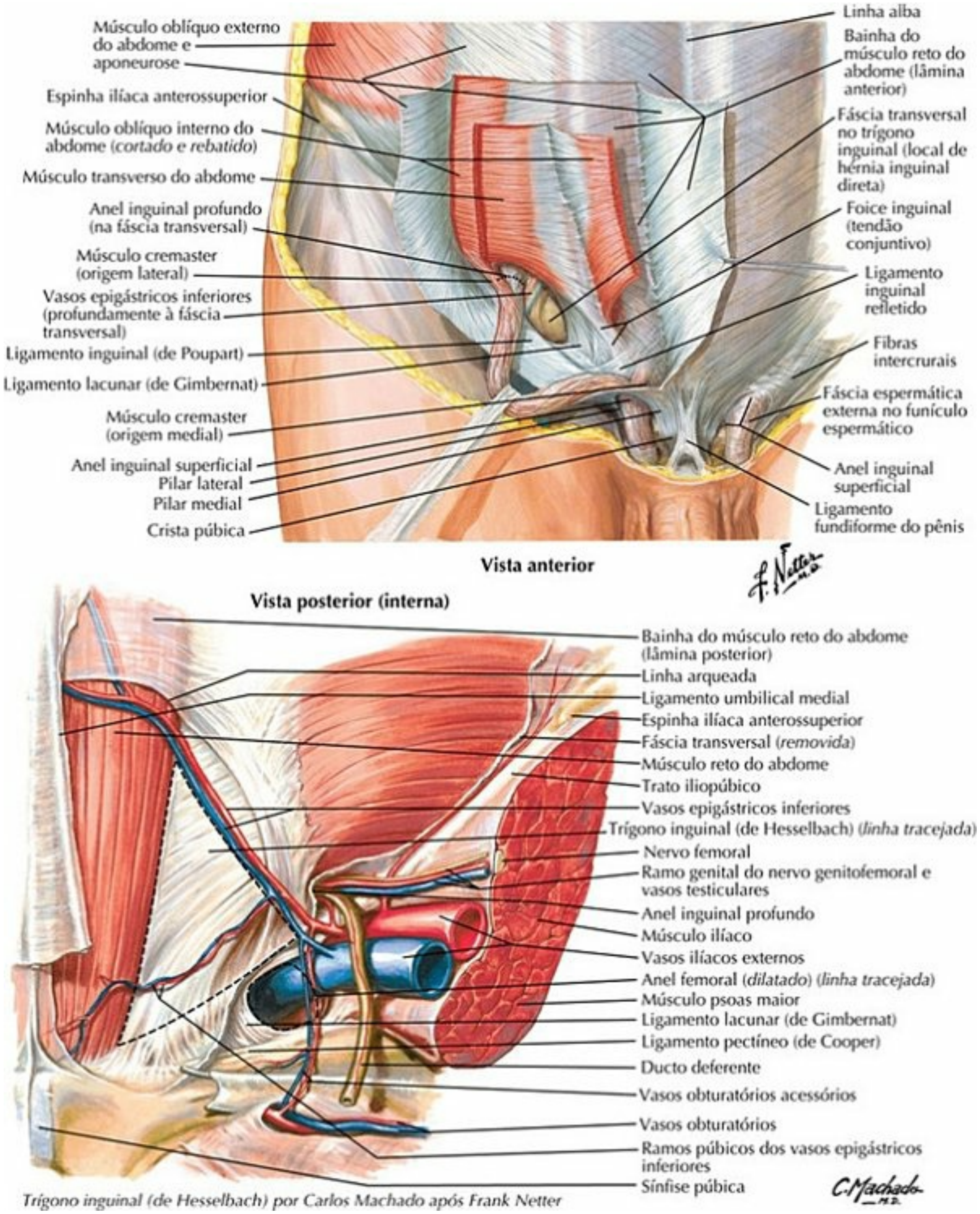

PRANCHA 255 Parede do Abdome

Veja também **Pranchas 247, 249**

Canal Inguinal e Funículo Espermático

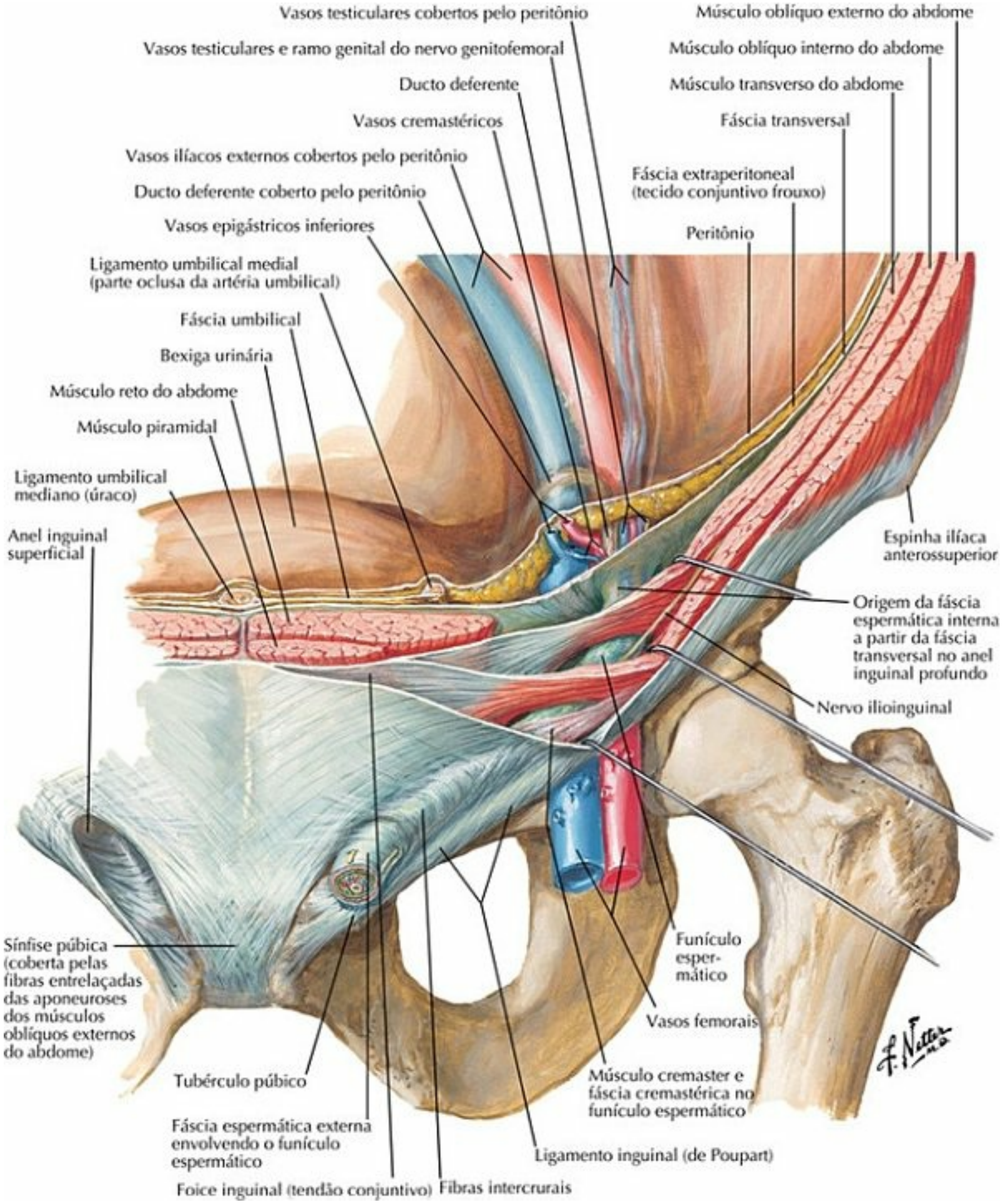

PRANCHA 256 Parede do Abdome
Veja também **Pranchas 245, 253**

"Bainha" Femoral e Canal Inguinal

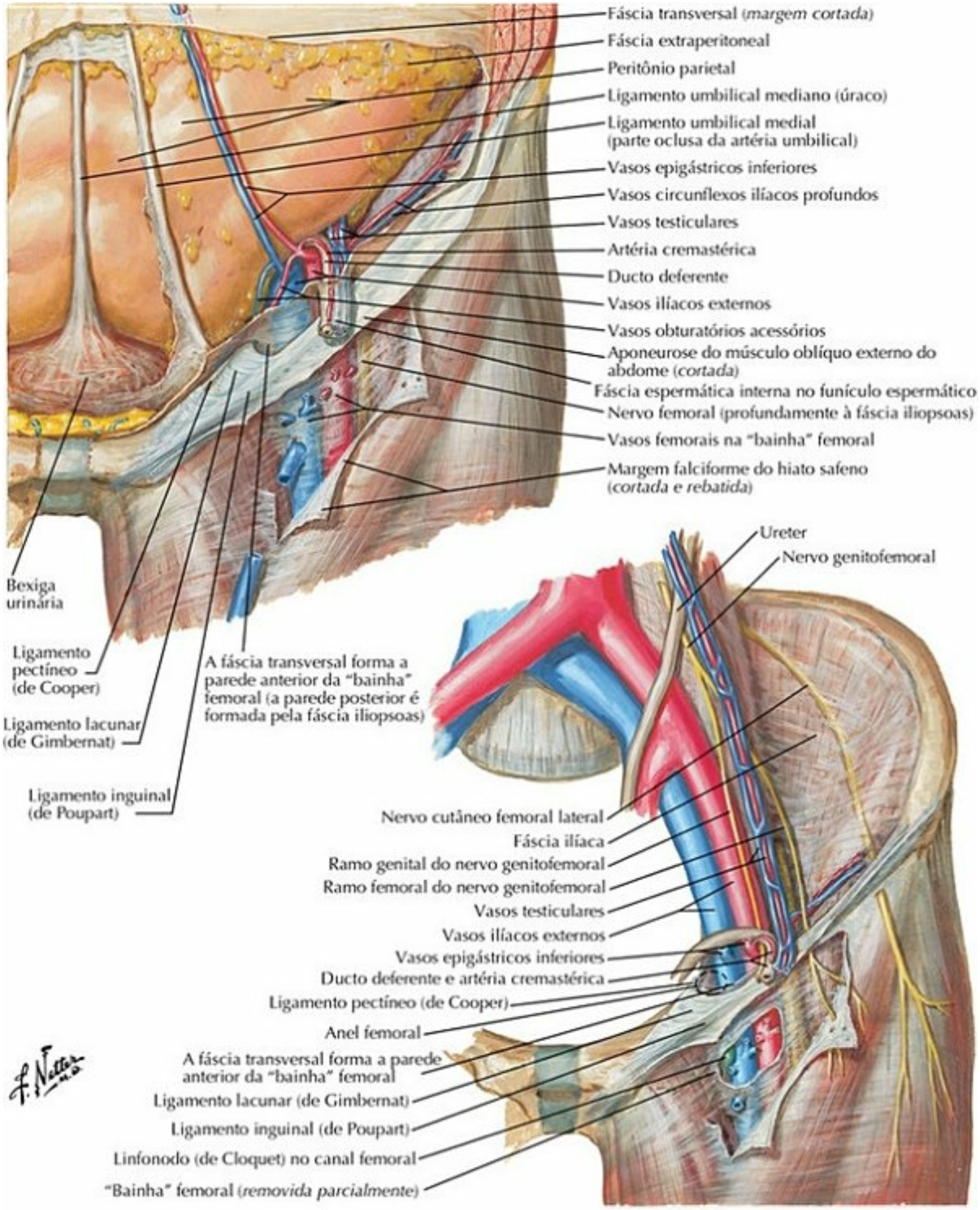

PRANCHA 257 Parede do Abdome

Veja também **Pranchas 246, 247, 249**

Parede Posterior do Abdome: Vista Interna

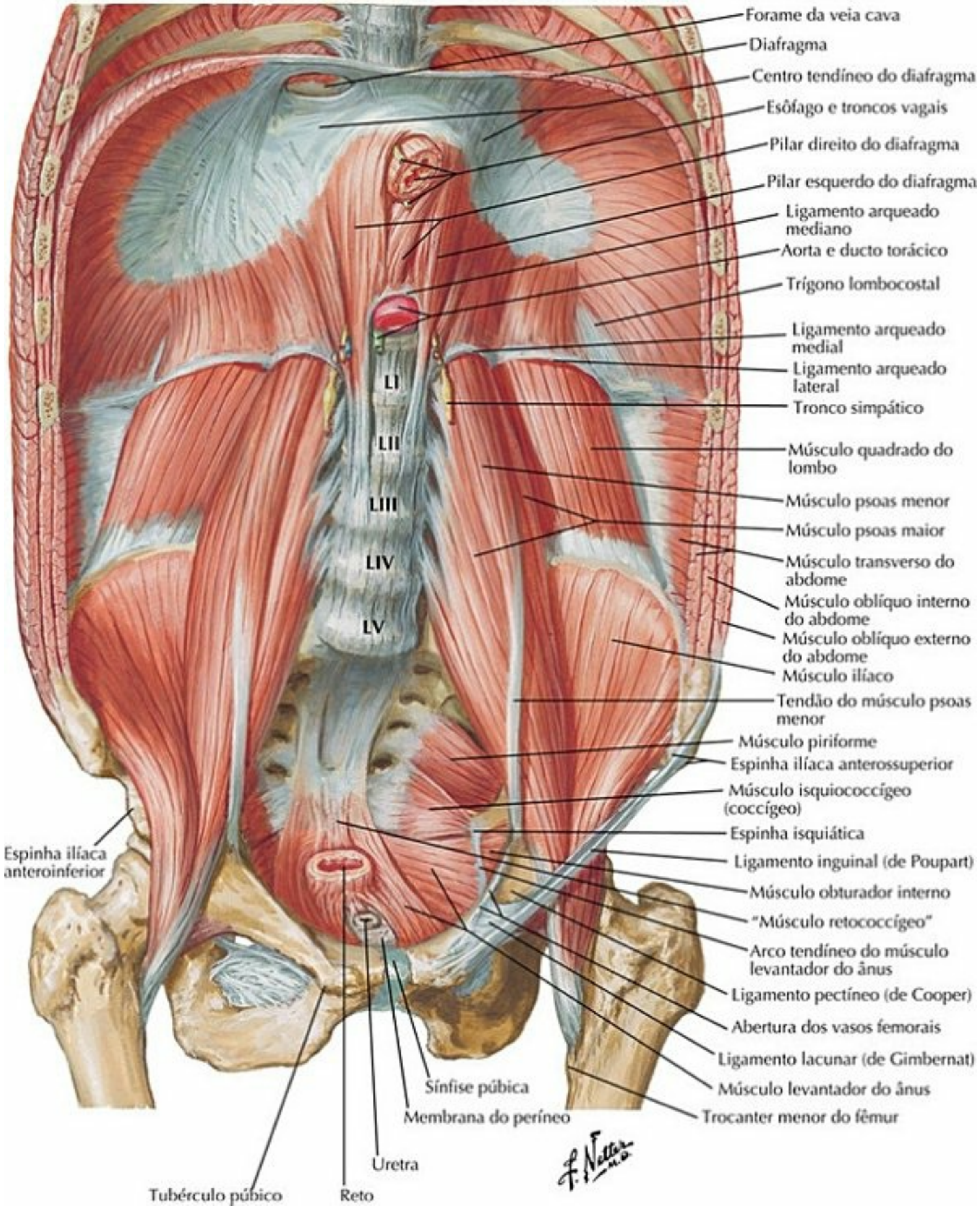

PRANCHA 258 Parede do Abdome

Veja também **Pranchas 206, 236**

Artérias da Parede Posterior do Abdome

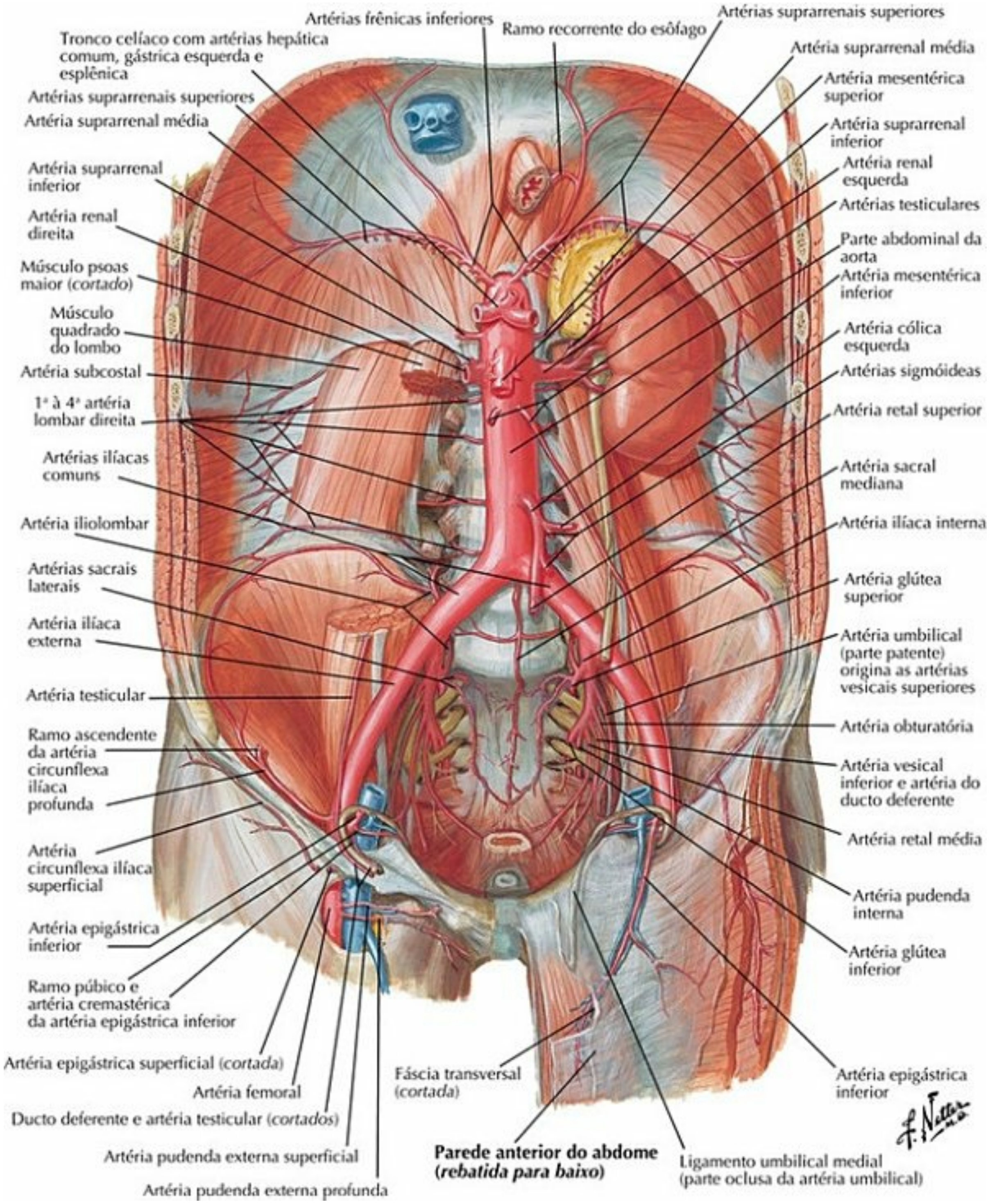

PRANCHA 259 Parede do Abdome

Veja também **Pranchas 192, 379, 381**

Veias da Parede Posterior do Abdome

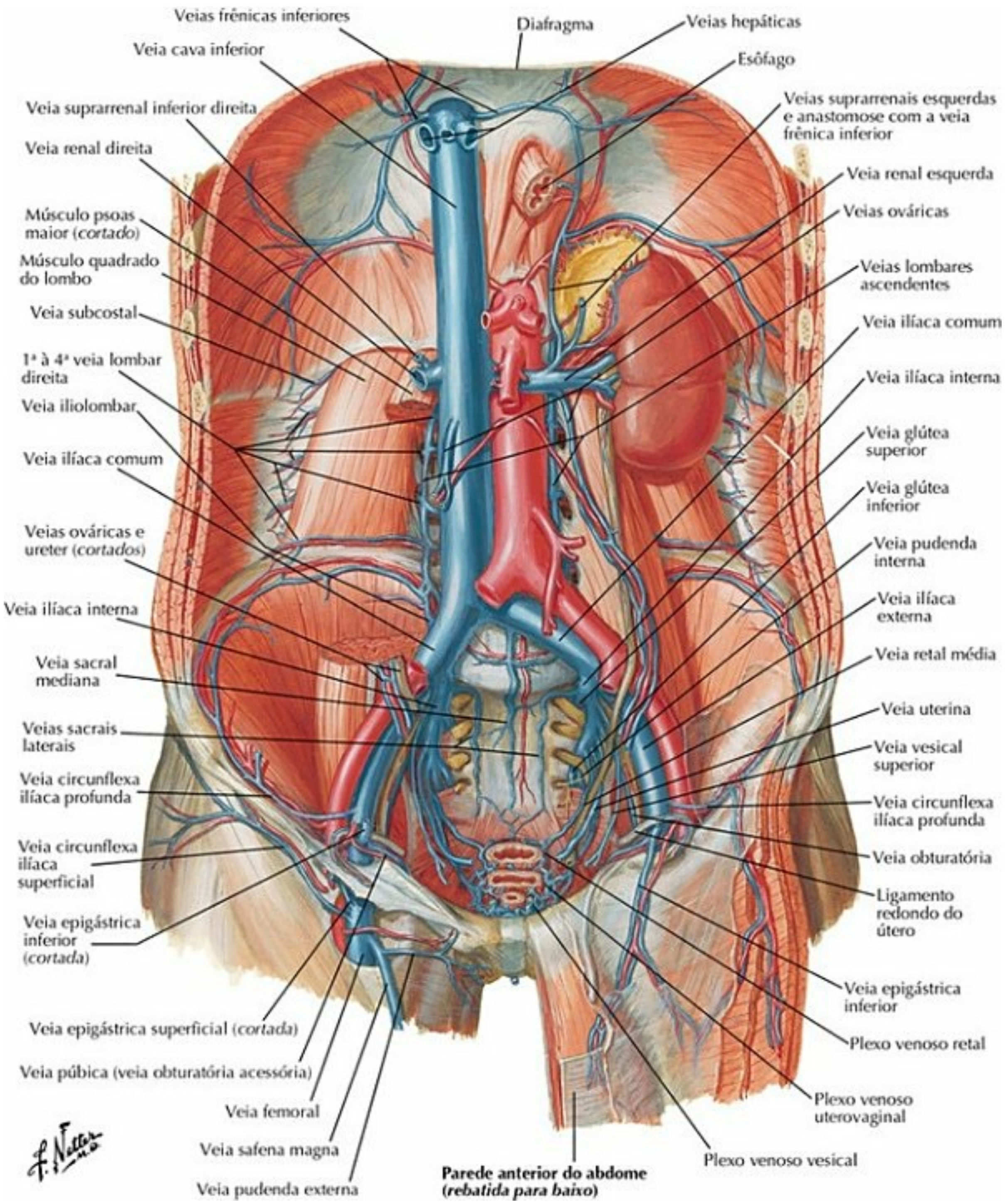

PRANCHA 260 Parede do Abdome

Veja também **Pranchas 379, 381**

Vasos Linfáticos e Linfonodos da Parede Posterior do Abdome

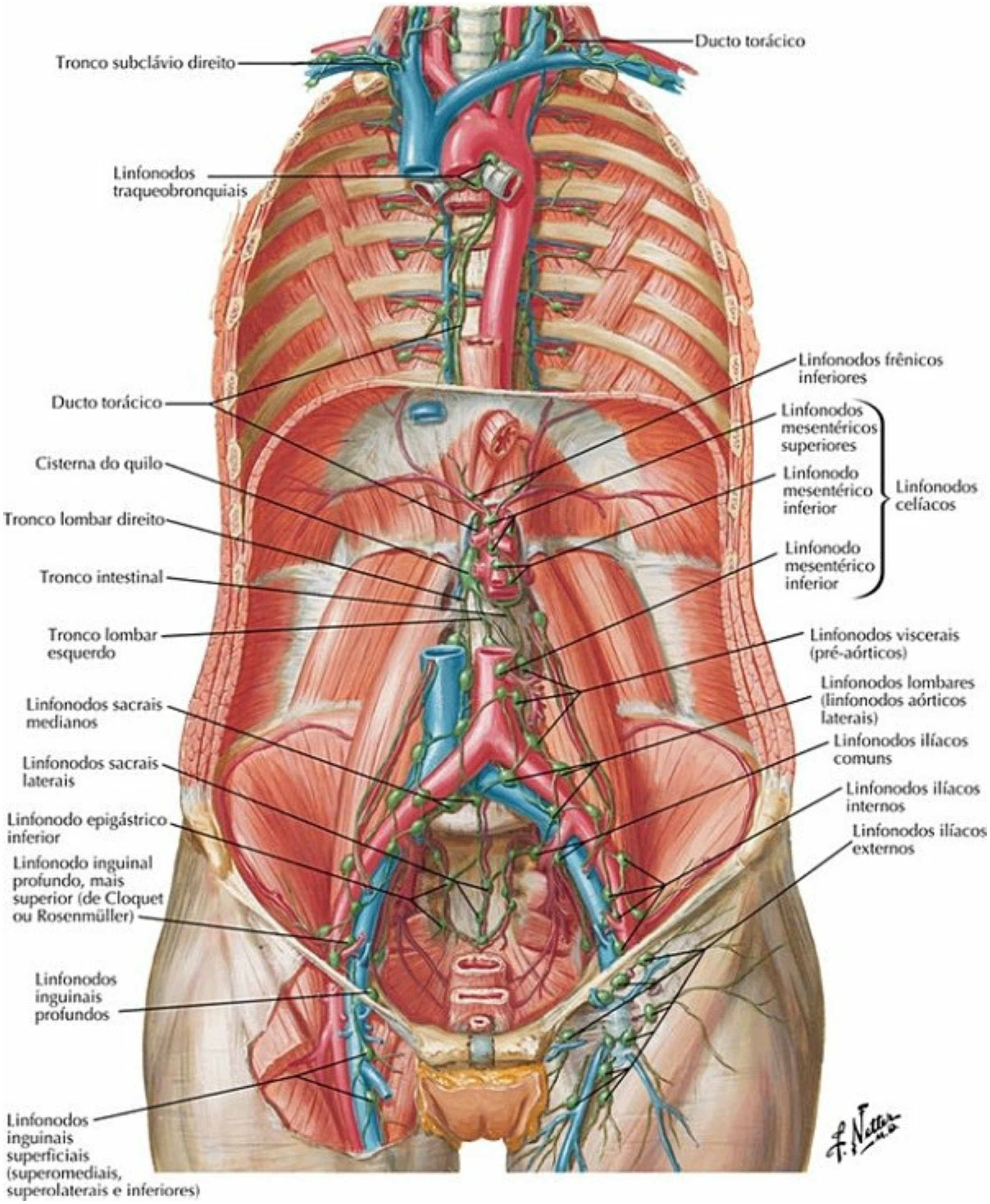

PRANCHA 261 Parede do Abdome

Veja também **Pranchas 235, 384**

Nervos da Parede Posterior do Abdome

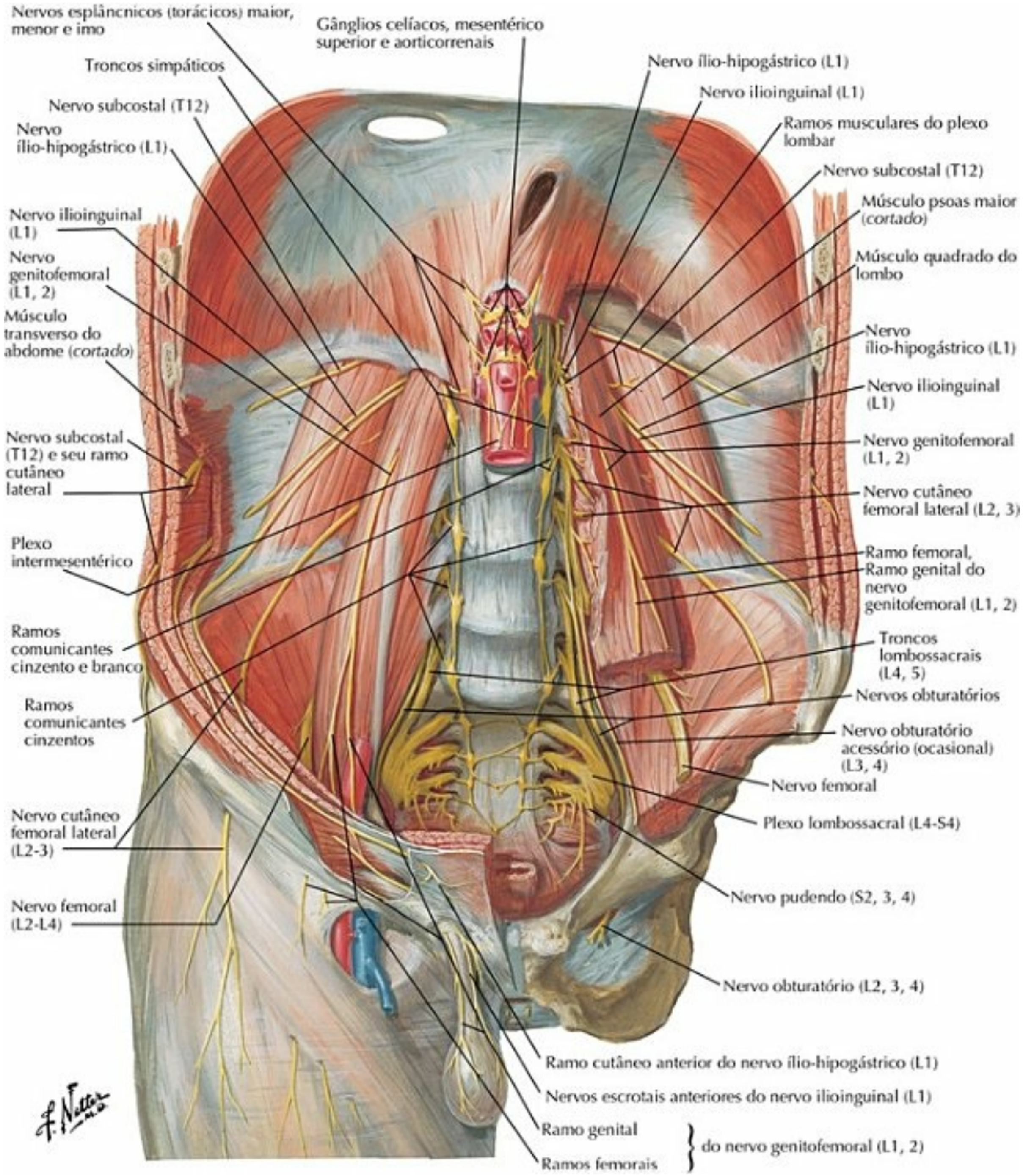

PRANCHA 262 Parede do Abdome

Veja também **Pranchas 192, 388**

Omento Maior e Vísceras Abdominais

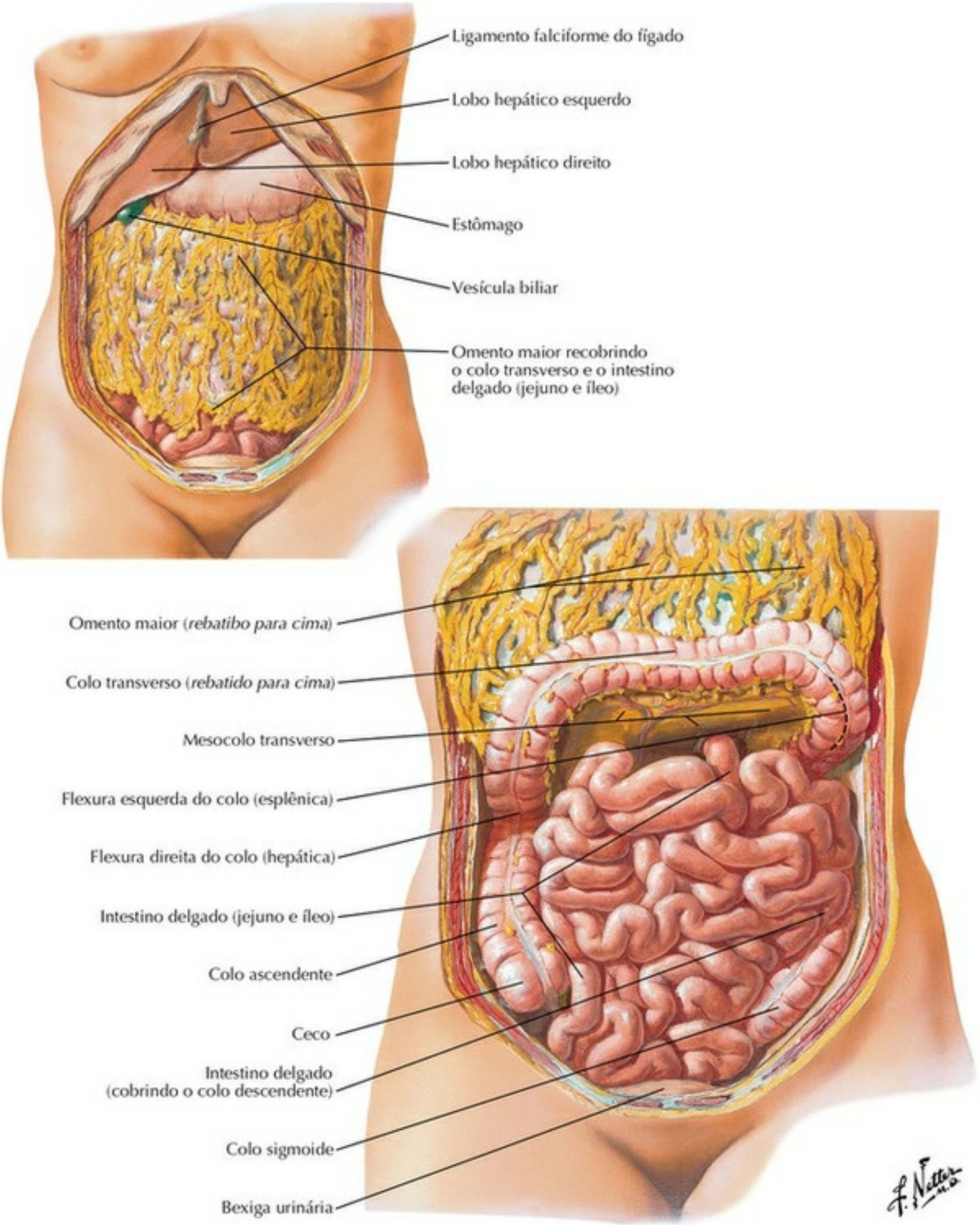

PRANCHA 263 Cavidade Peritoneal

Relações Peritoneais (Mesentéricas) dos Intestinos

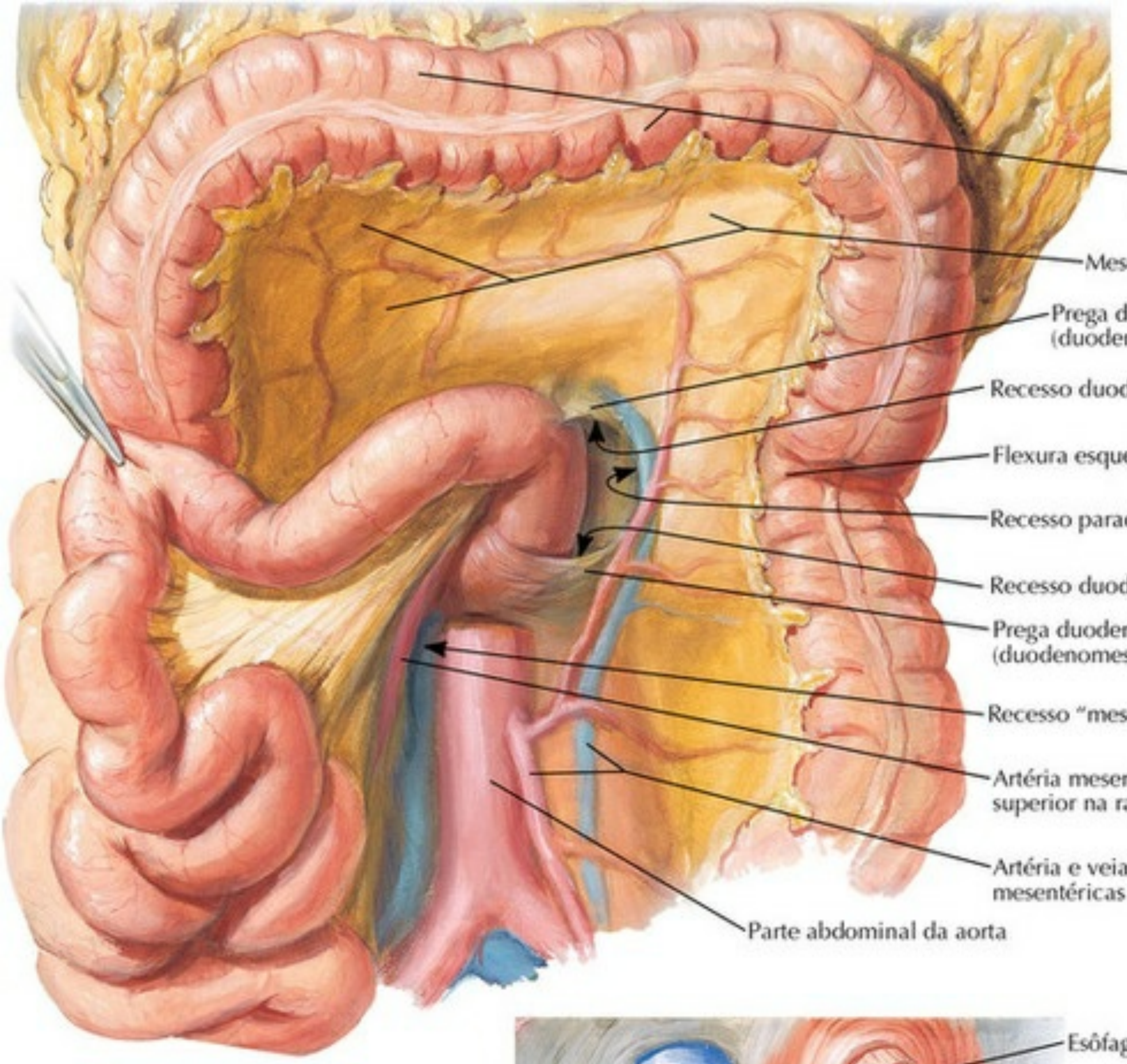

Exposição do músculo suspensor do duodeno (ligamento de Treitz)

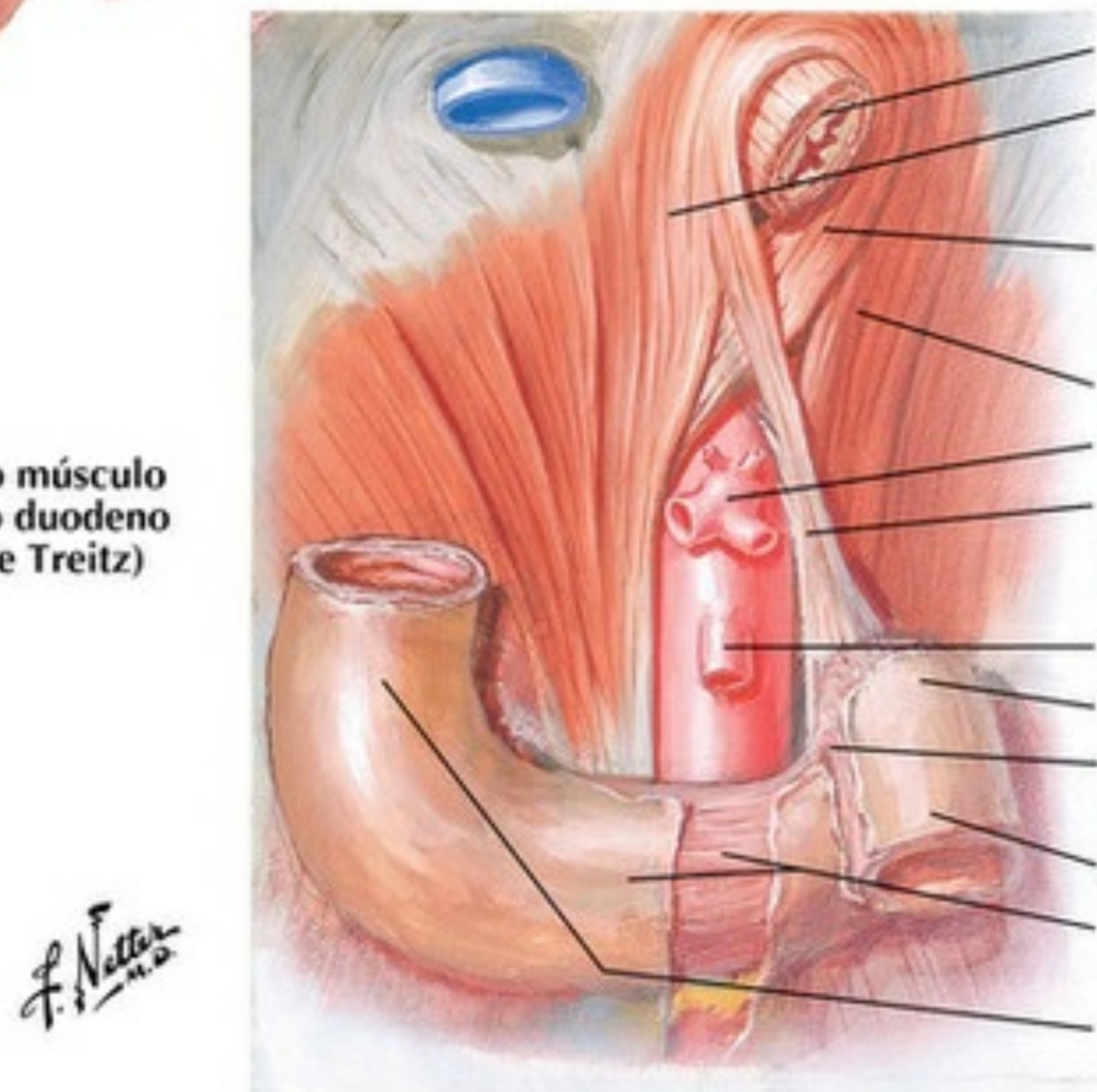

PRANCHA 264 Cavidade Peritoneal

Veja também **Prancha 281**

Relações Peritoneais (Mesentéricas) dos Intestinos (continuação)

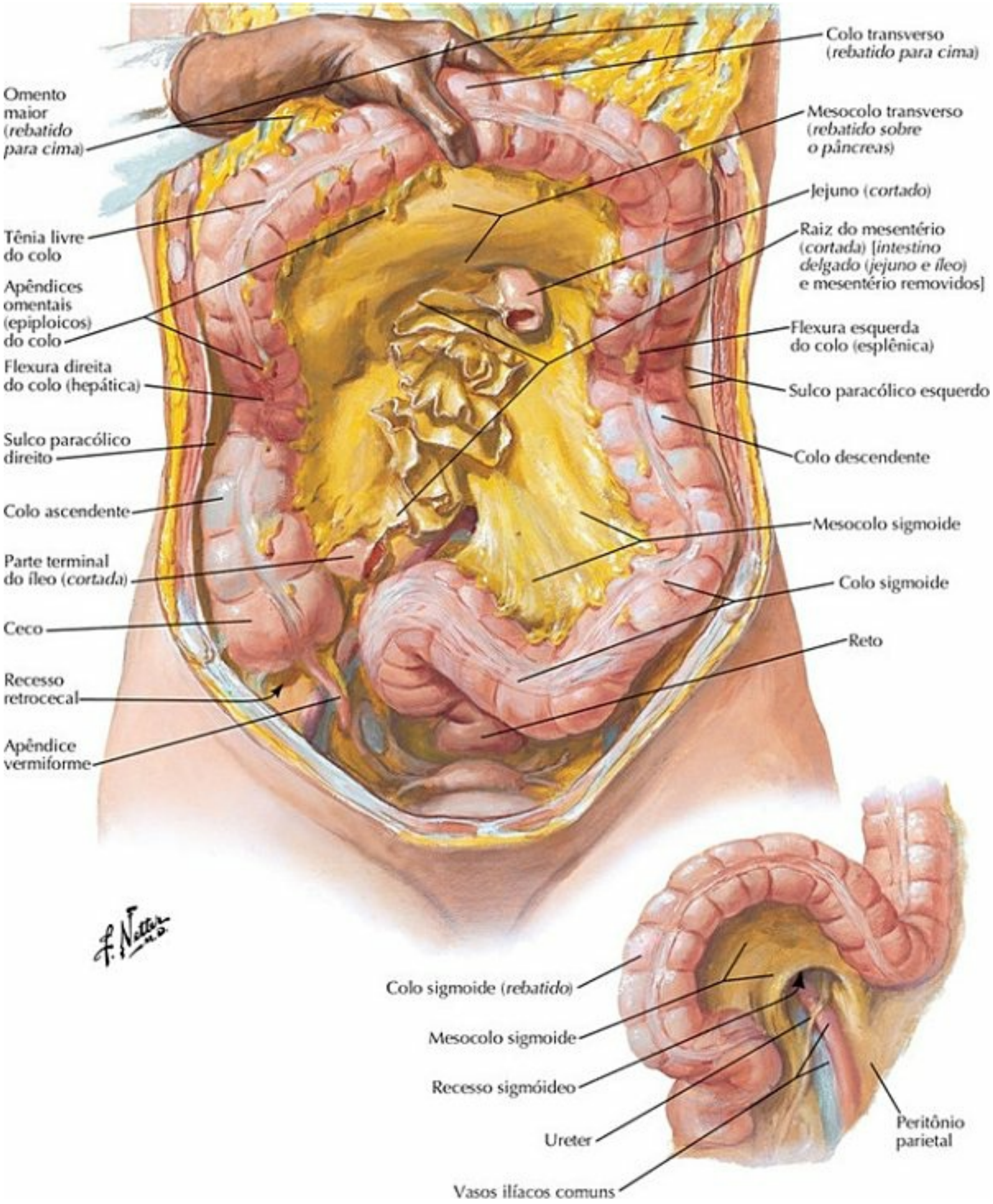

PRANCHA 265 Cavidade Peritoneal

Veja também **Prancha 288**

Bolsa Omental: Estômago Rebatido

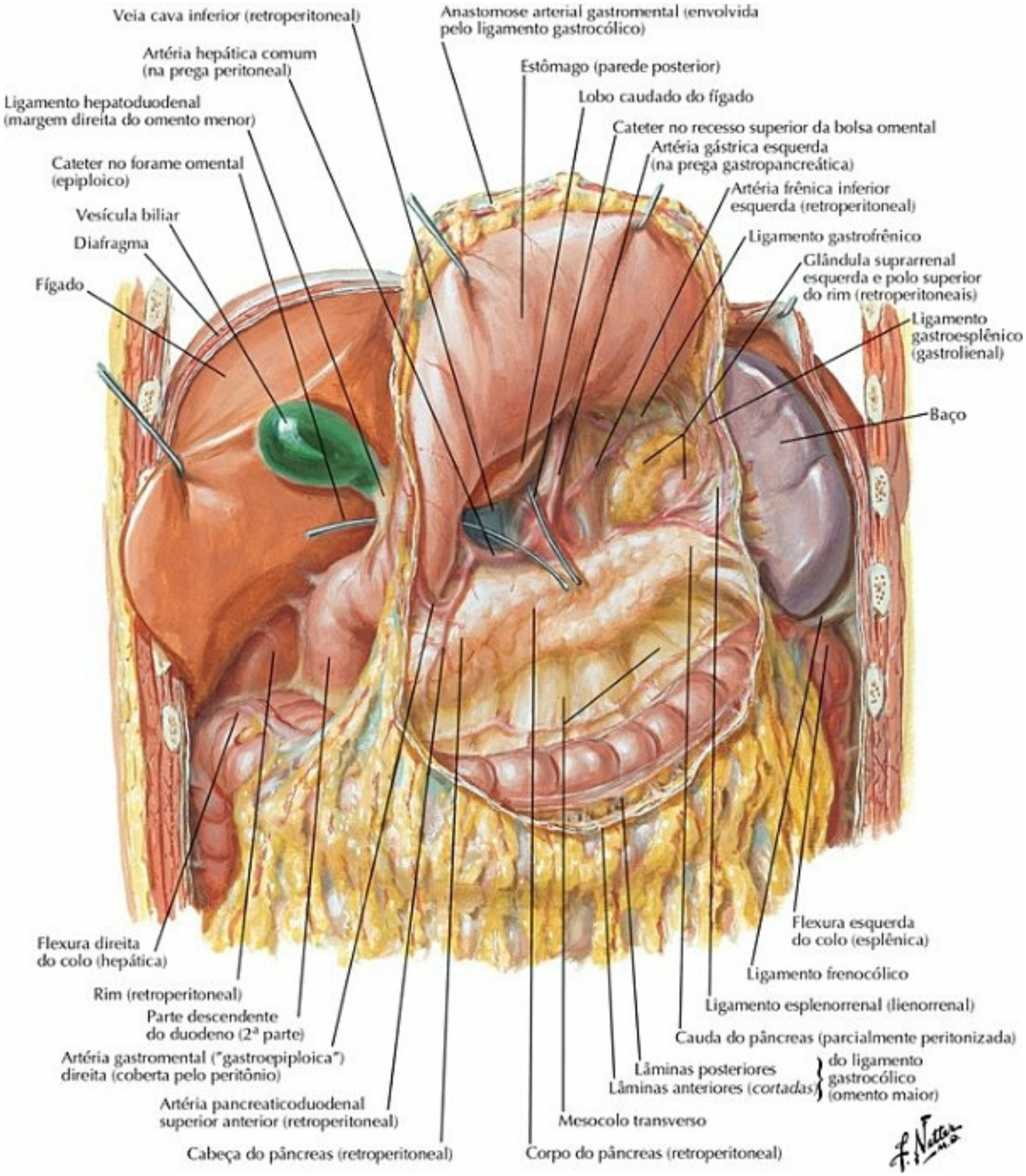

PRANCHA 266 Cavidade Peritoneal

Veja também **Pranchas 281, 284**

Bolsa Omental: Corte Transversal

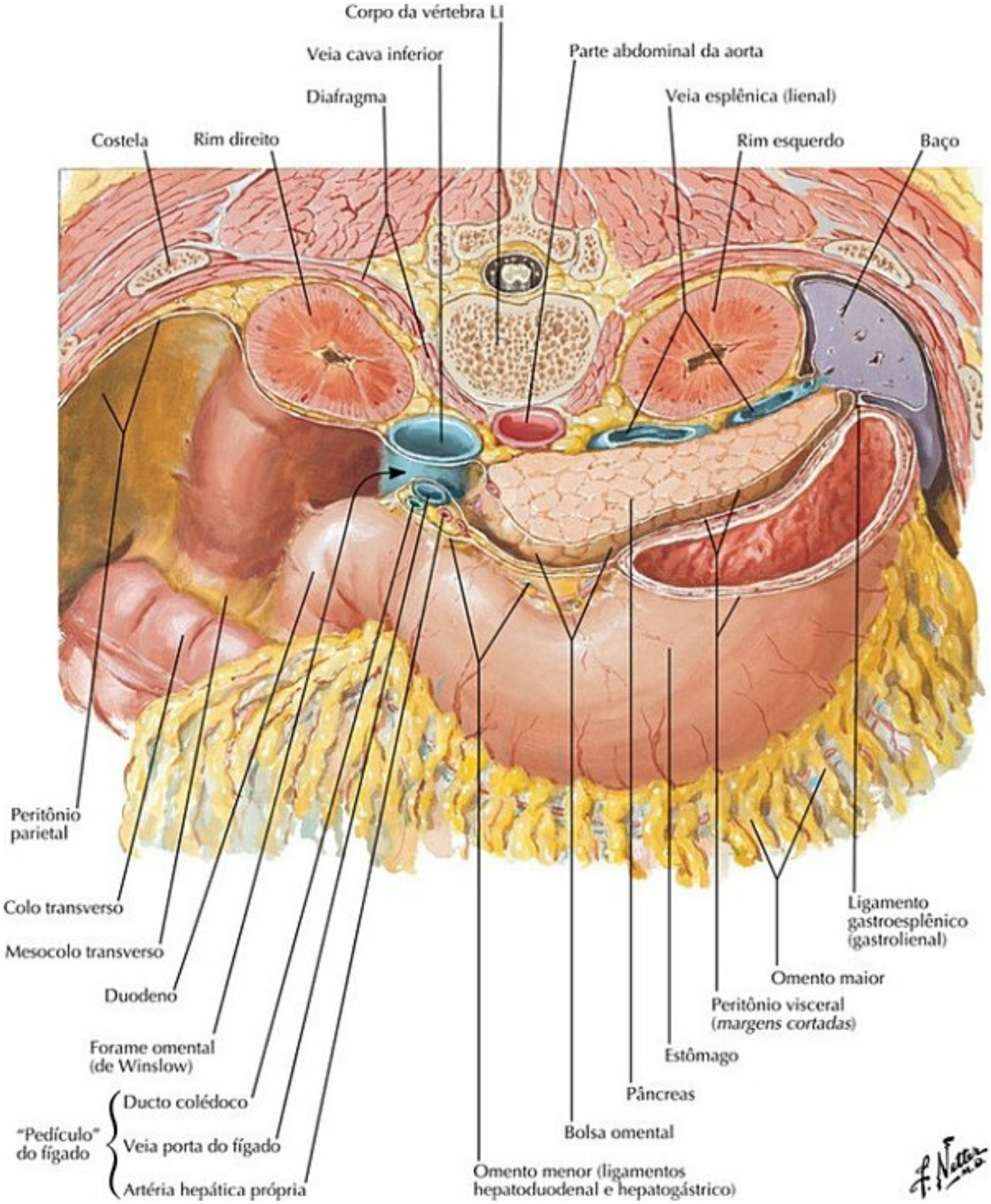

PRANCHA 267 Cavidade Peritoneal

Veja também **Prancha 269**

Peritônio da Parede Posterior do Abdome

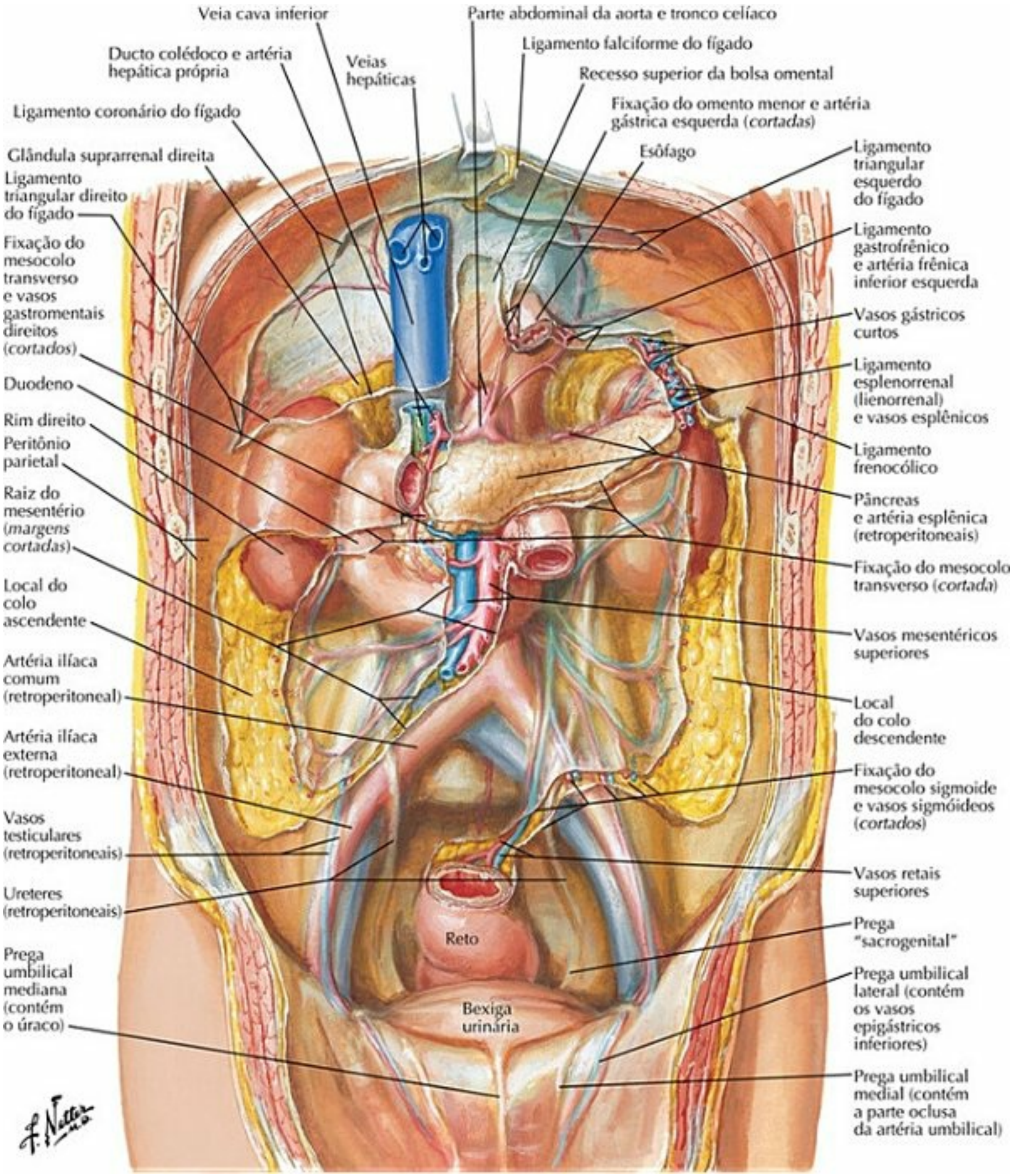

PRANCHA 268 Cavidade Peritoneal

Veja também **Prancha 271**

Estômago *in Situ*

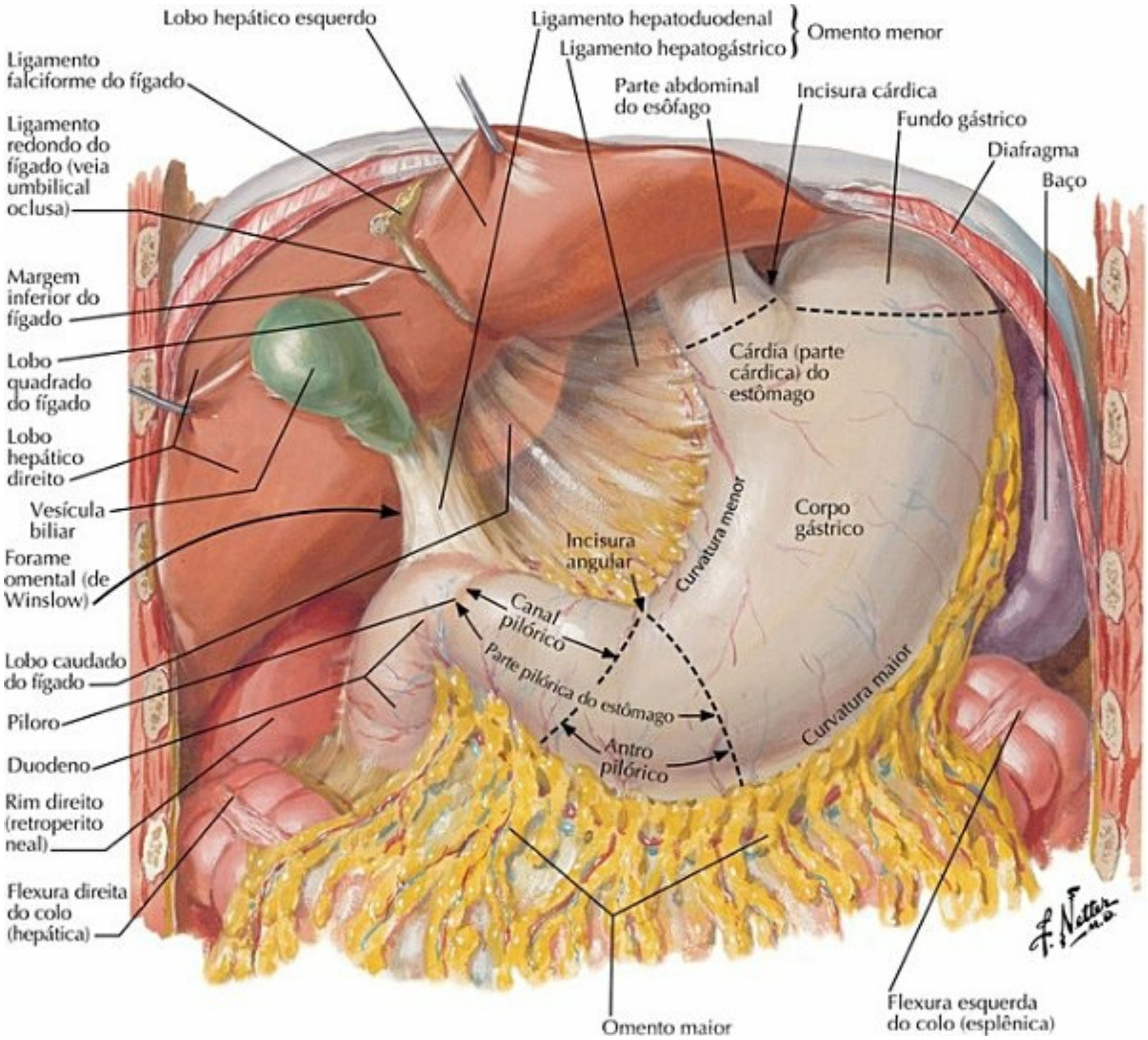

PRANCHA 269 Vísceras (Estômago e Intestinos)

Túnica Mucosa do Estômago

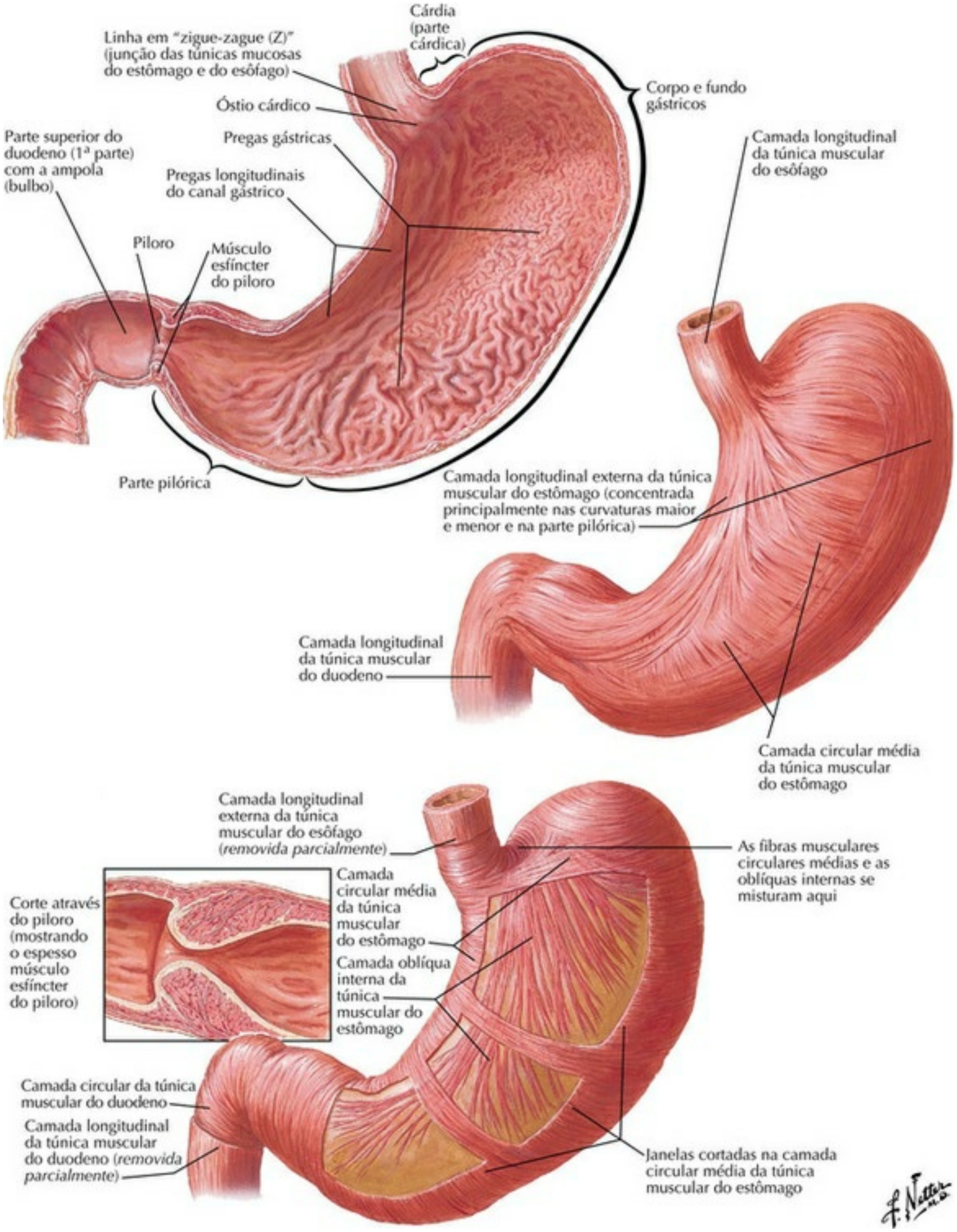

PRANCHA 270 Vísceras (Estômago e Intestinos)

Duodeno *in Situ*

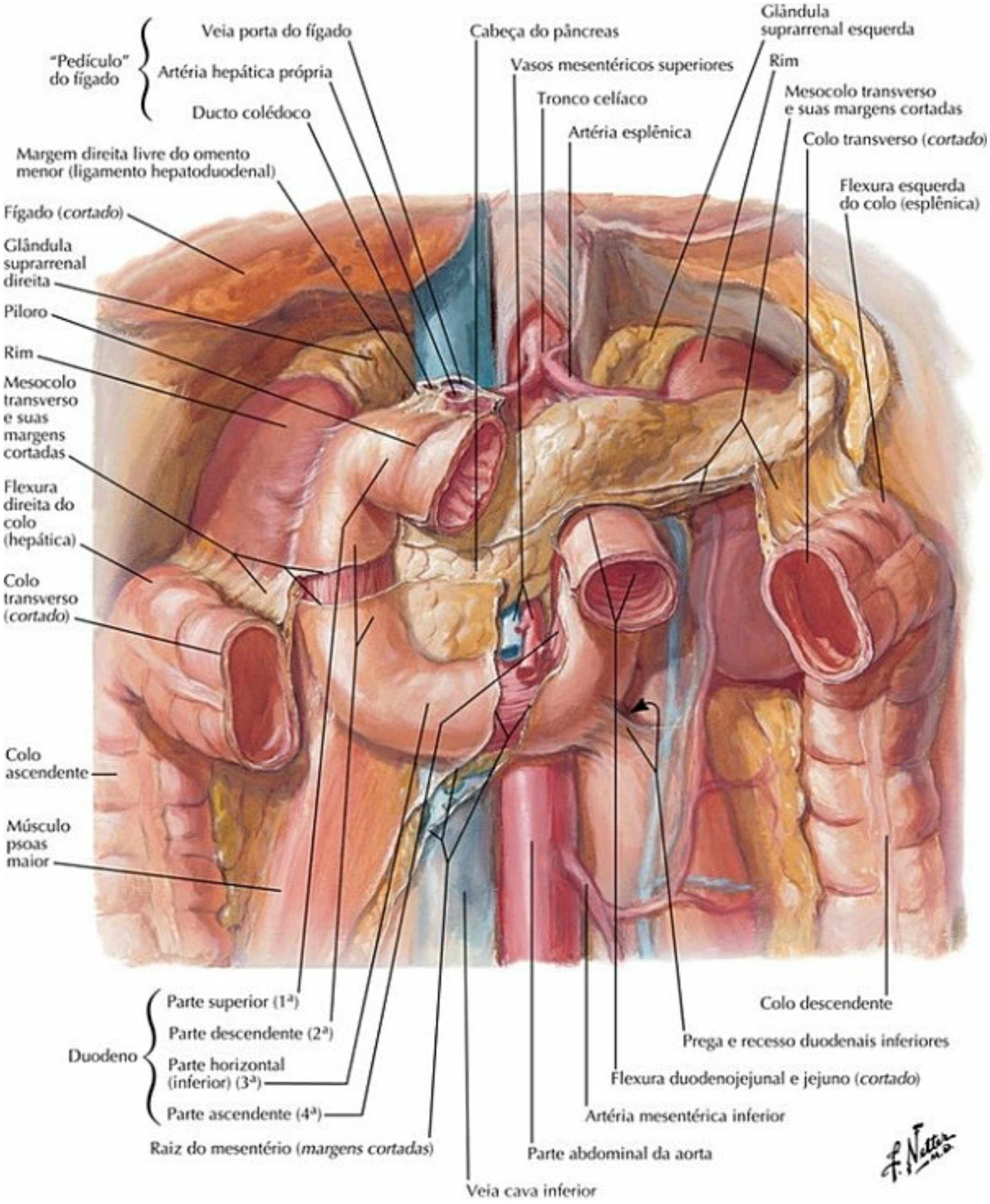

PRANCHA 271 Vísceras (Estômago e Intestinos)

Veja também **Prancha 268**

Túnica Mucosa e Musculatura do Duodeno, do Jejuno e do Íleo

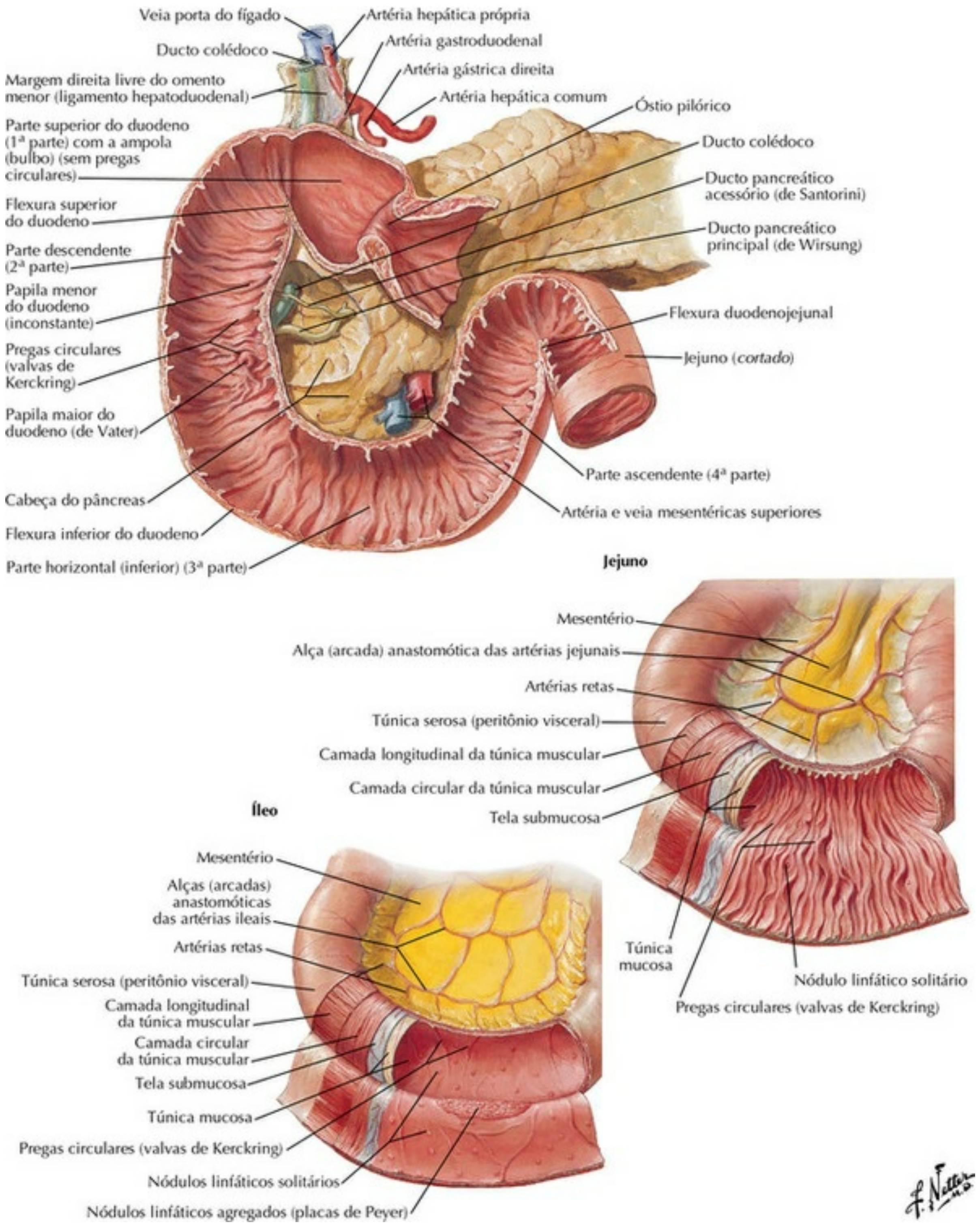

PRANCHA 272 Vísceras (Estômago e Intestinos)

Veja também **Prancha 270**

Região Ileocecal

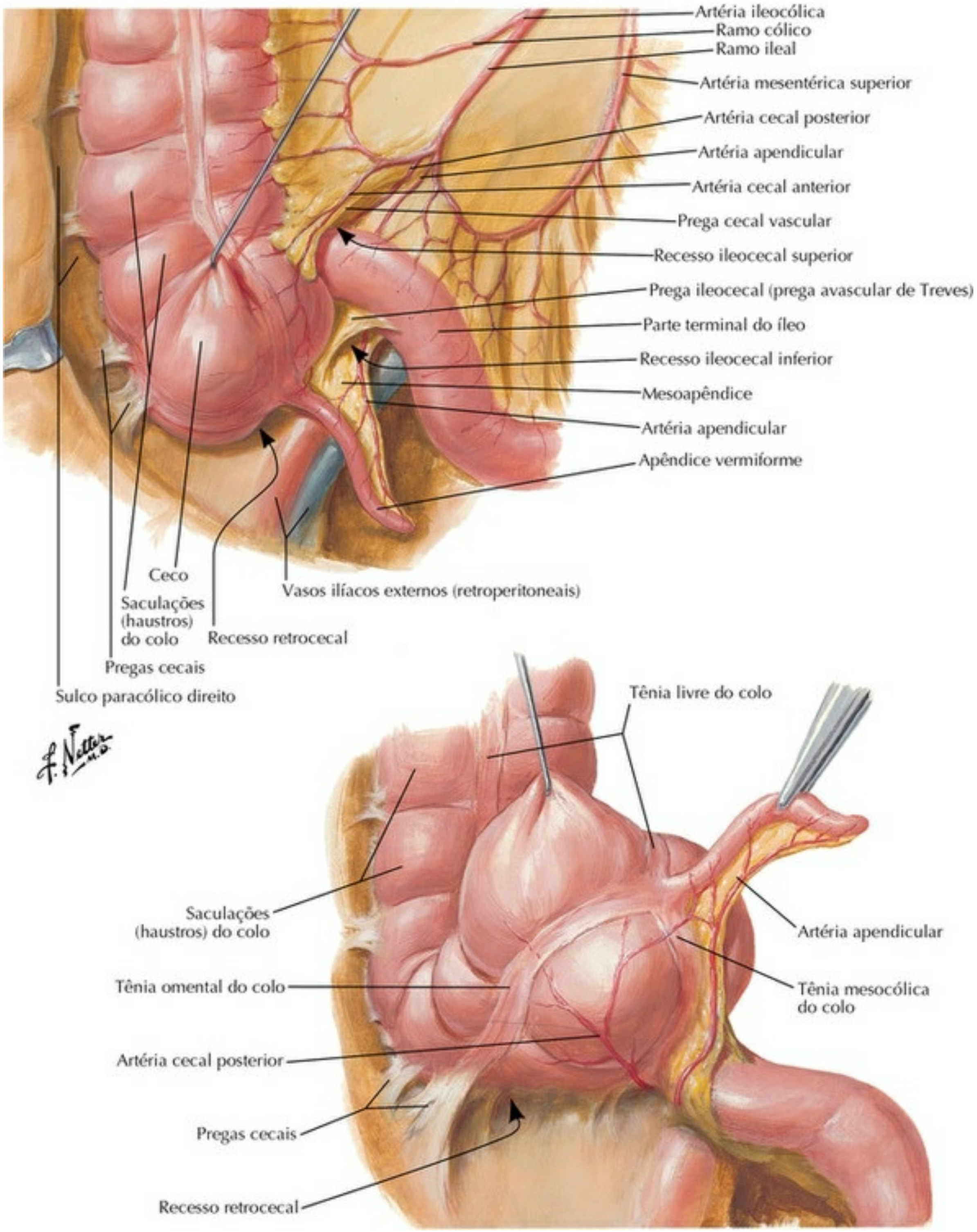

PRANCHA 273 Vísceras (Estômago e Intestinos)

Veja também **Pranchas 287, 288**

Região Ileocecal (continuação)

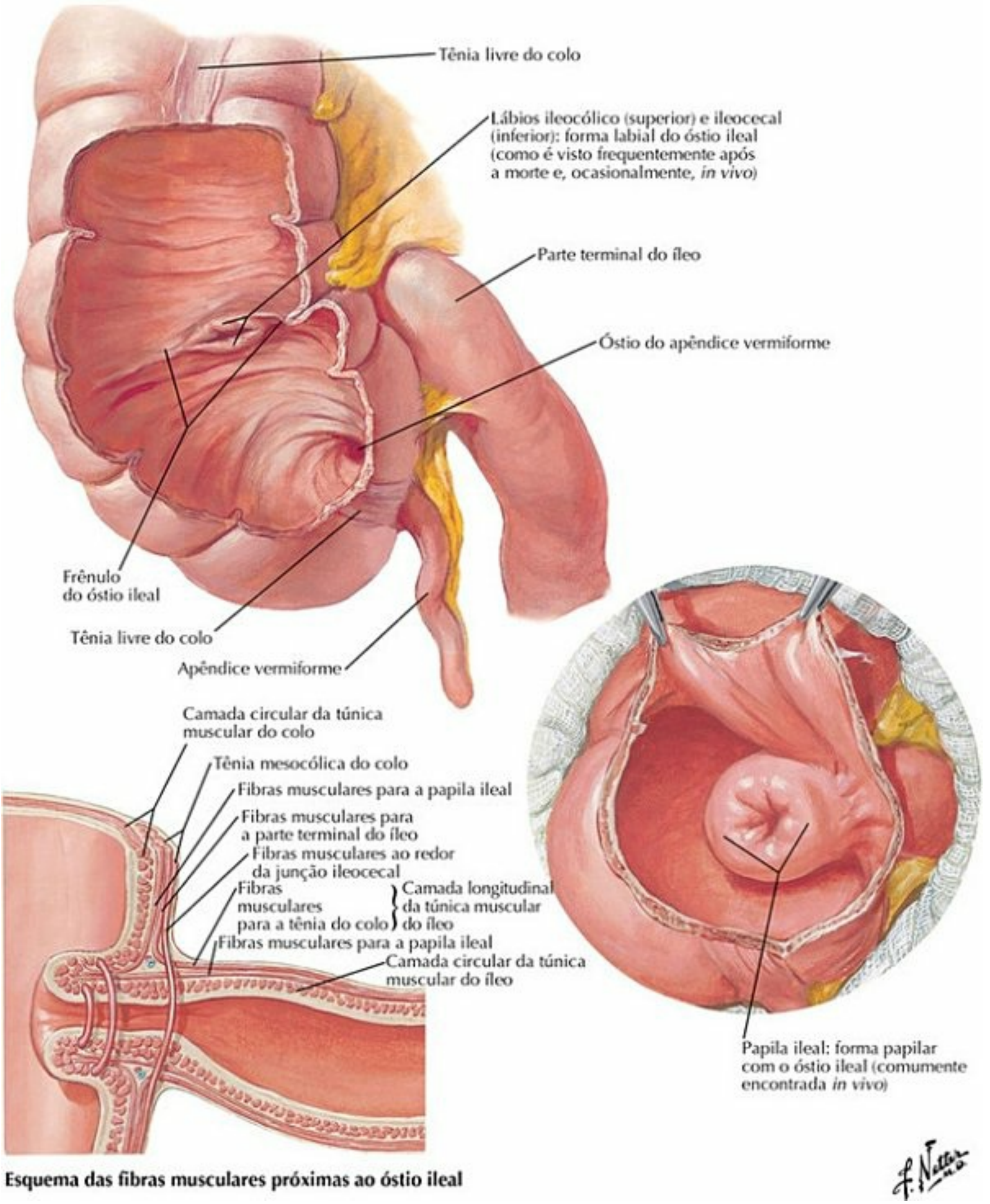

PRANCHA 274 Vísceras (Estômago e Intestinos)

Apêndice Vermiforme

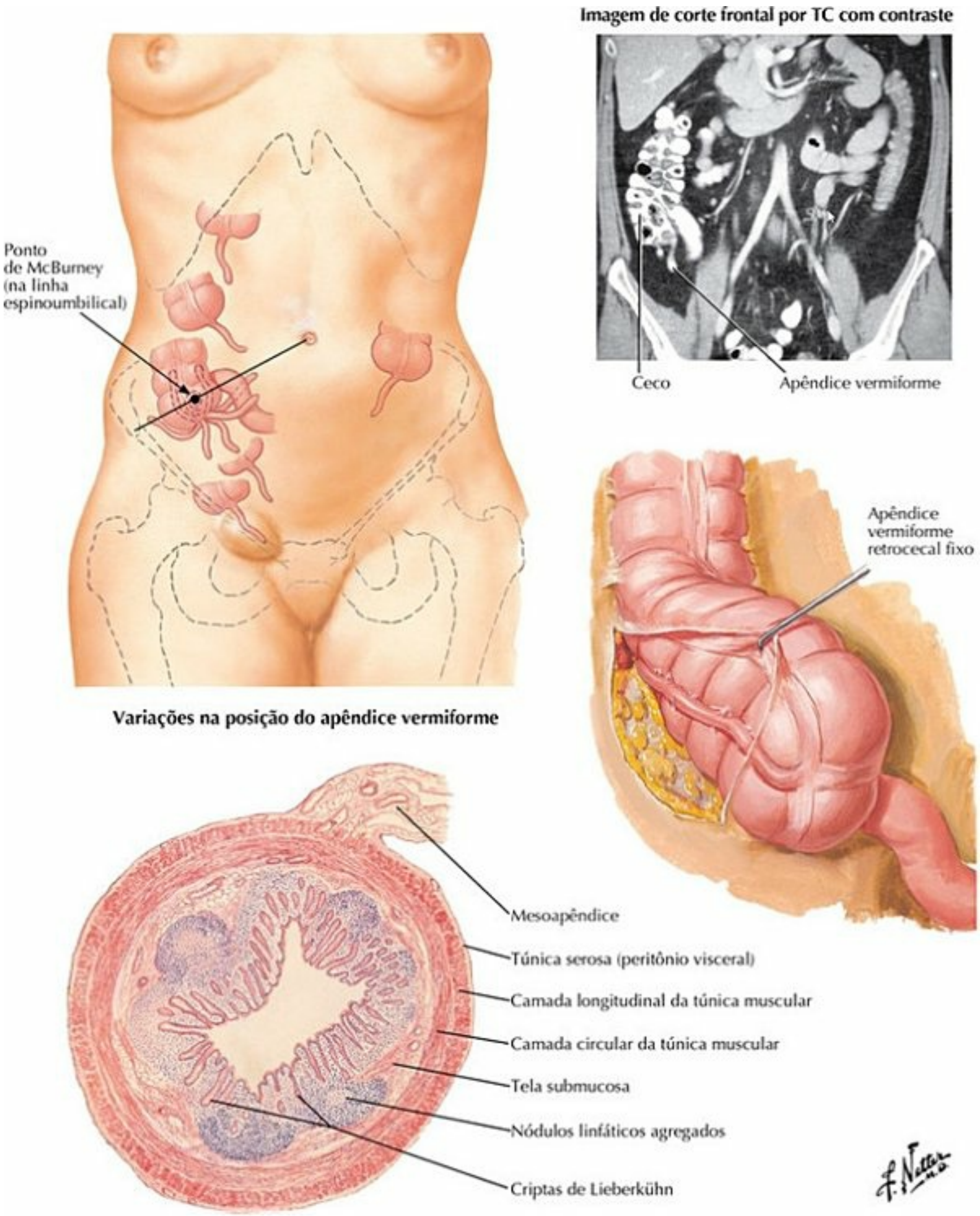

PRANCHA 275 Vísceras (Estômago e Intestinos)

Túnica Mucosa e Musculatura do Intestino Grosso

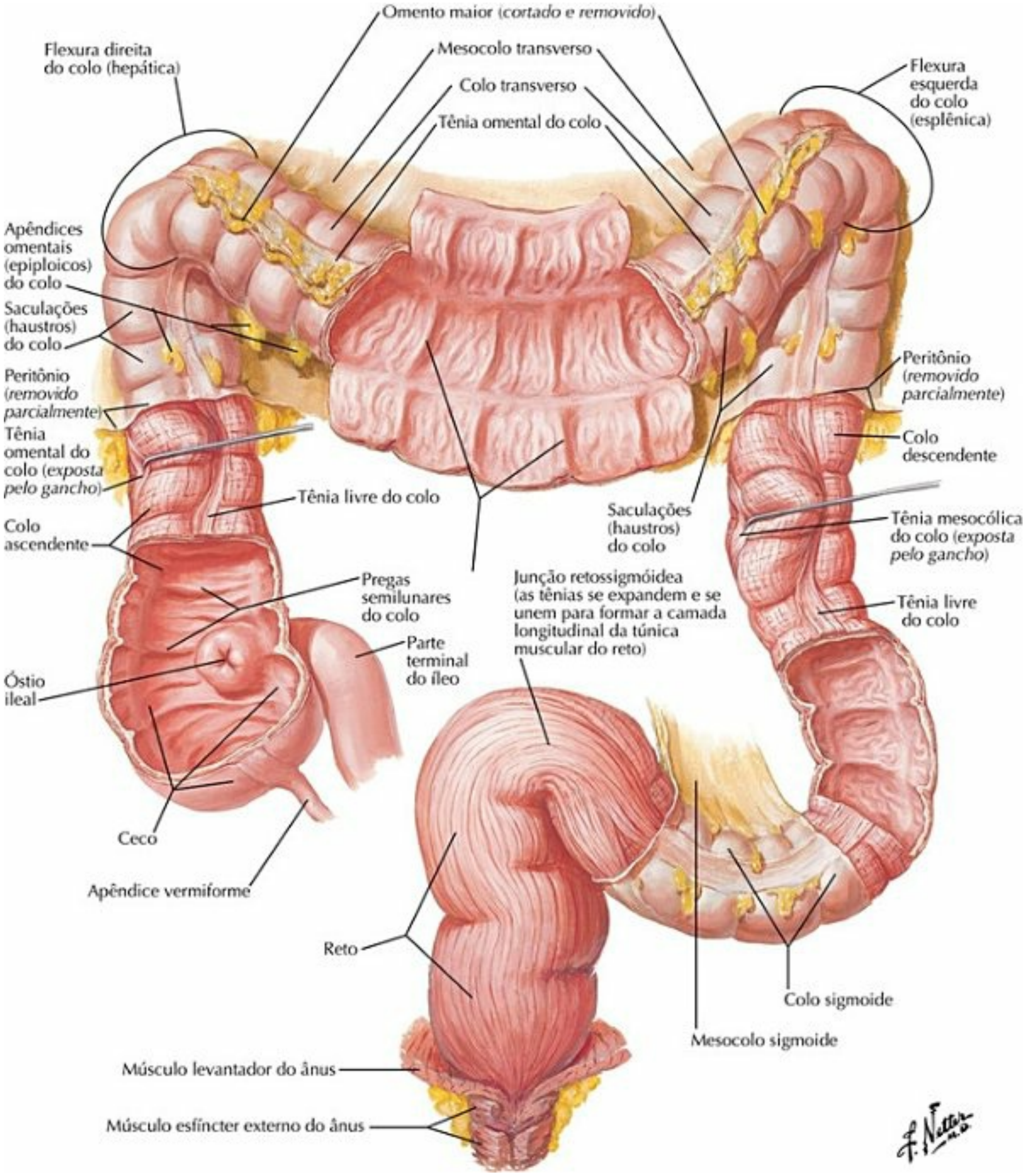

PRANCHA 276 Vísceras (Estômago e Intestinos)

Faces e Leito do Fígado

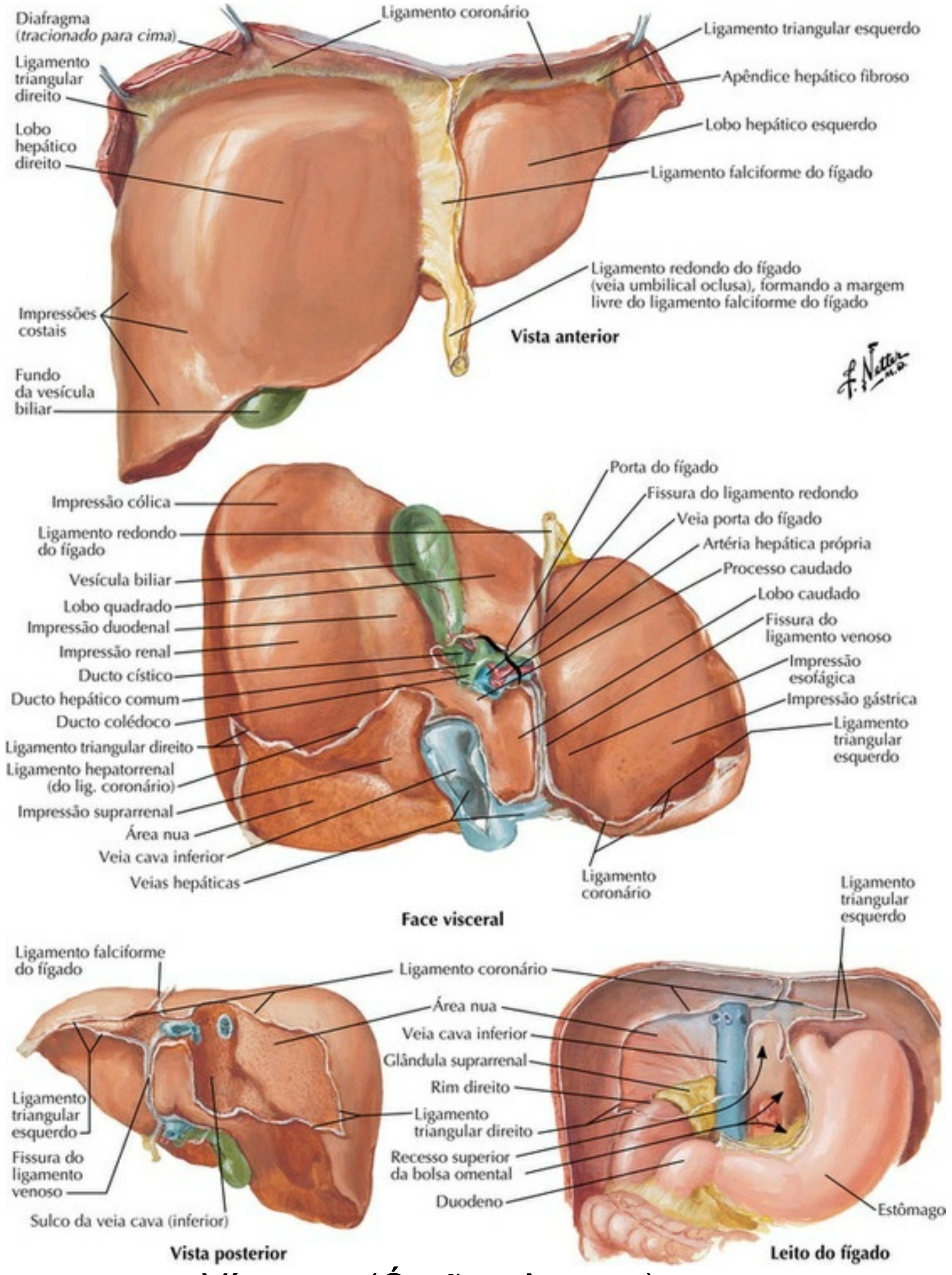

PRANCHA 277 Vísceras (Órgãos Anexos)

Veja também **Prancha 268**

Fígado *in Situ*: Vasos e Ductos

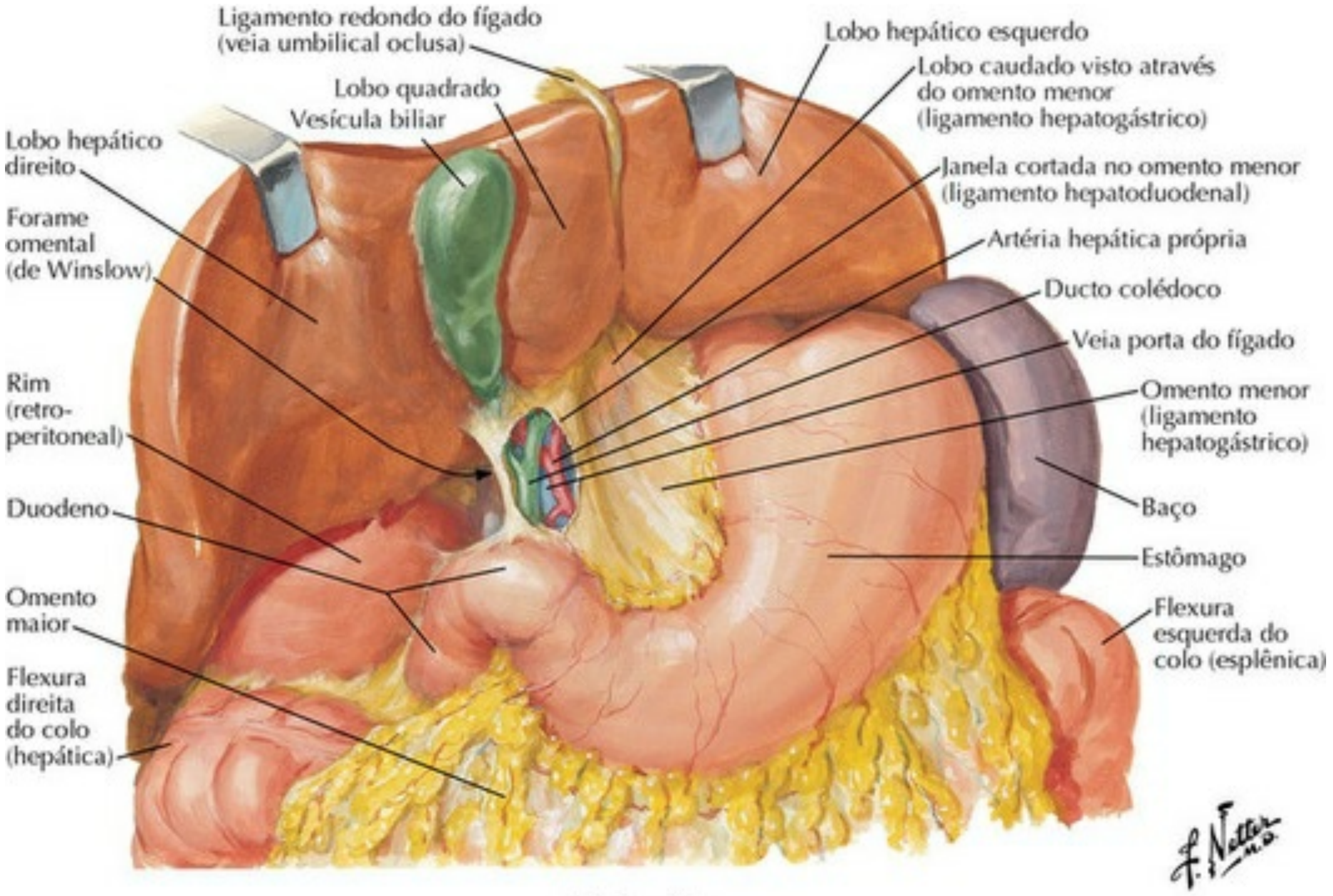

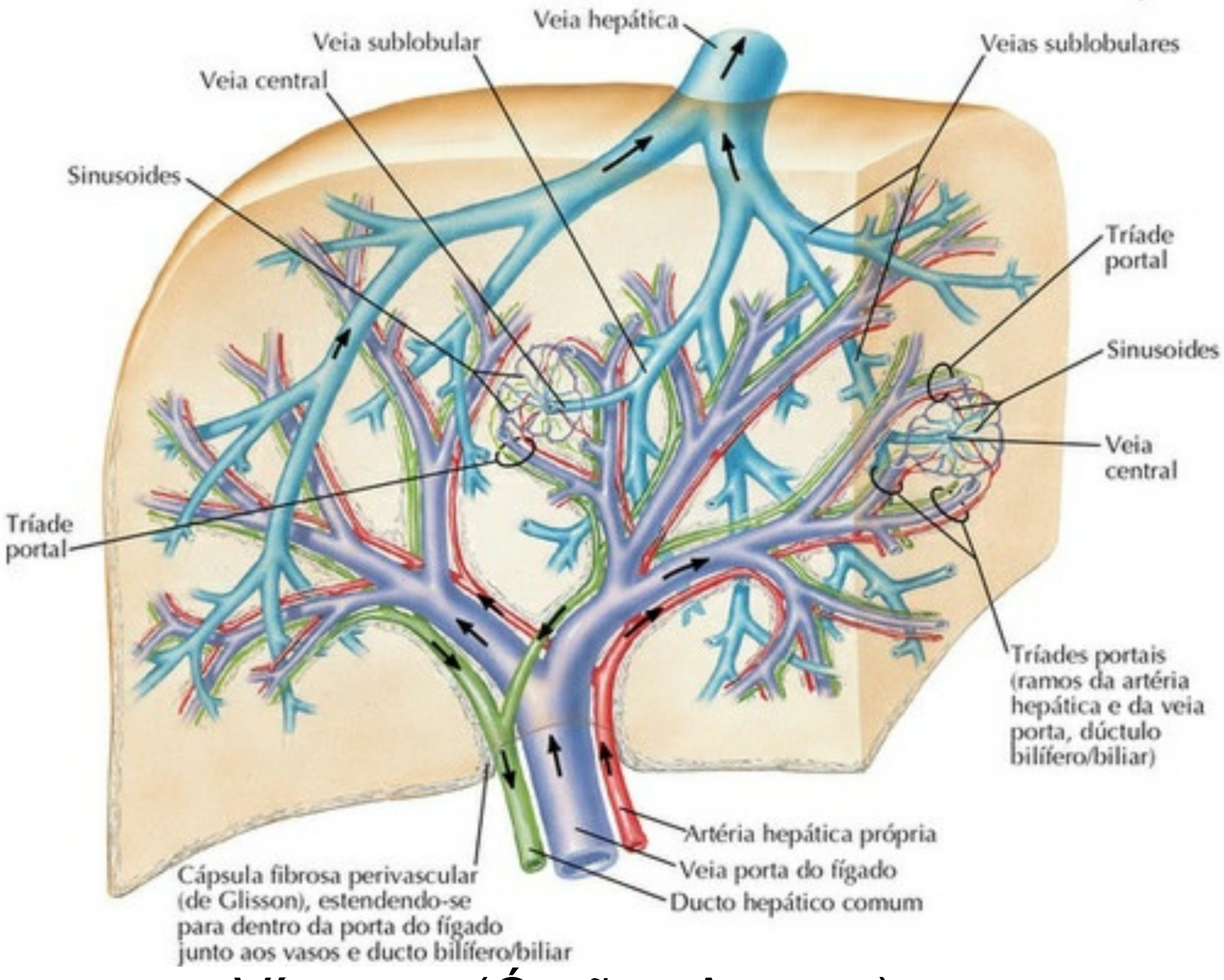

PRANCHA 278 Vísceras (Órgãos Anexos)

Veja também **Prancha 267**

Estrutura do Fígado: Esquema

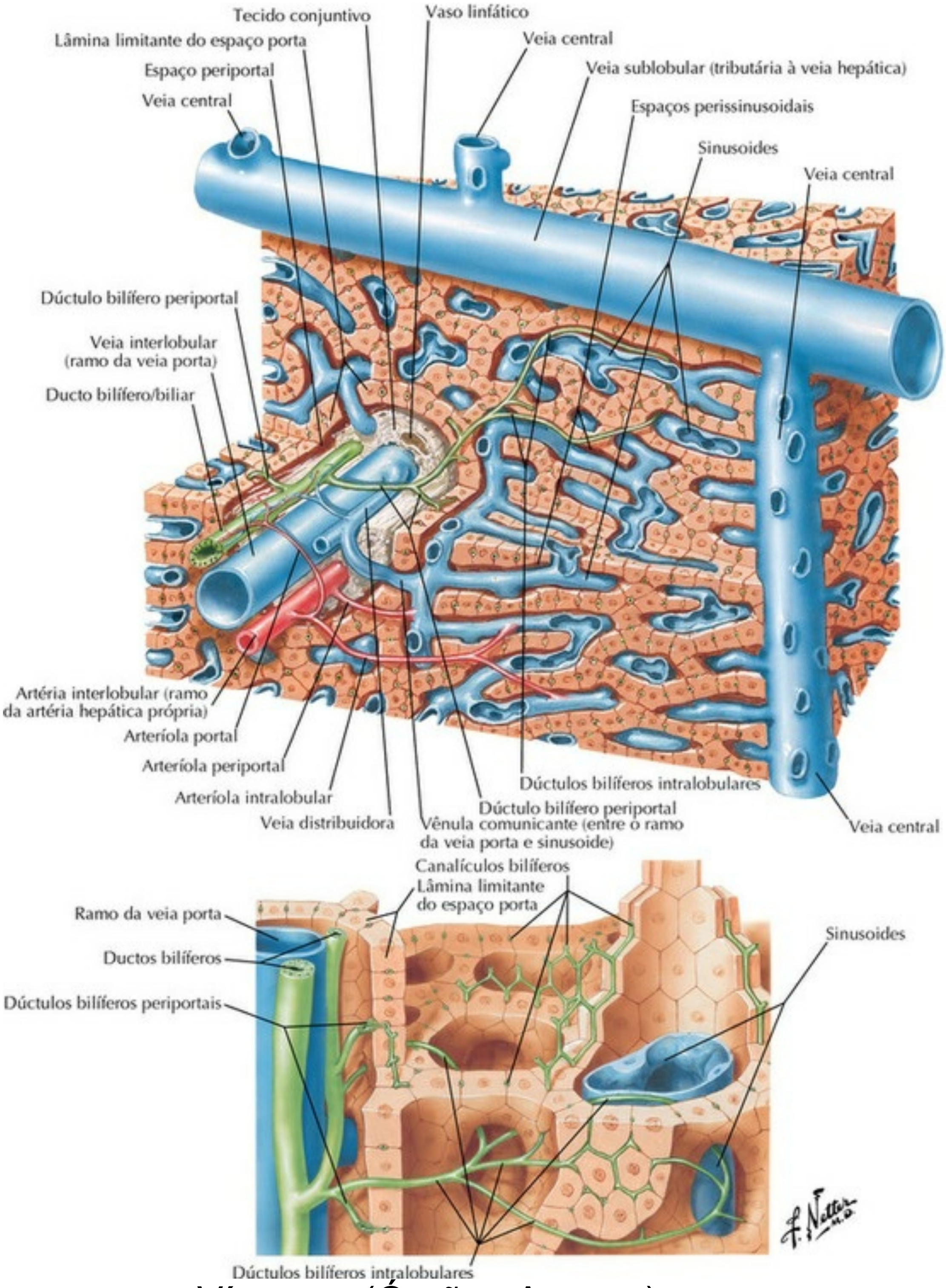

PRANCHA 279 Vísceras (Órgãos Anexos)

Vesícula Biliar, Ductos Bilíferos Extra-hepáticos e Ducto Pancreático

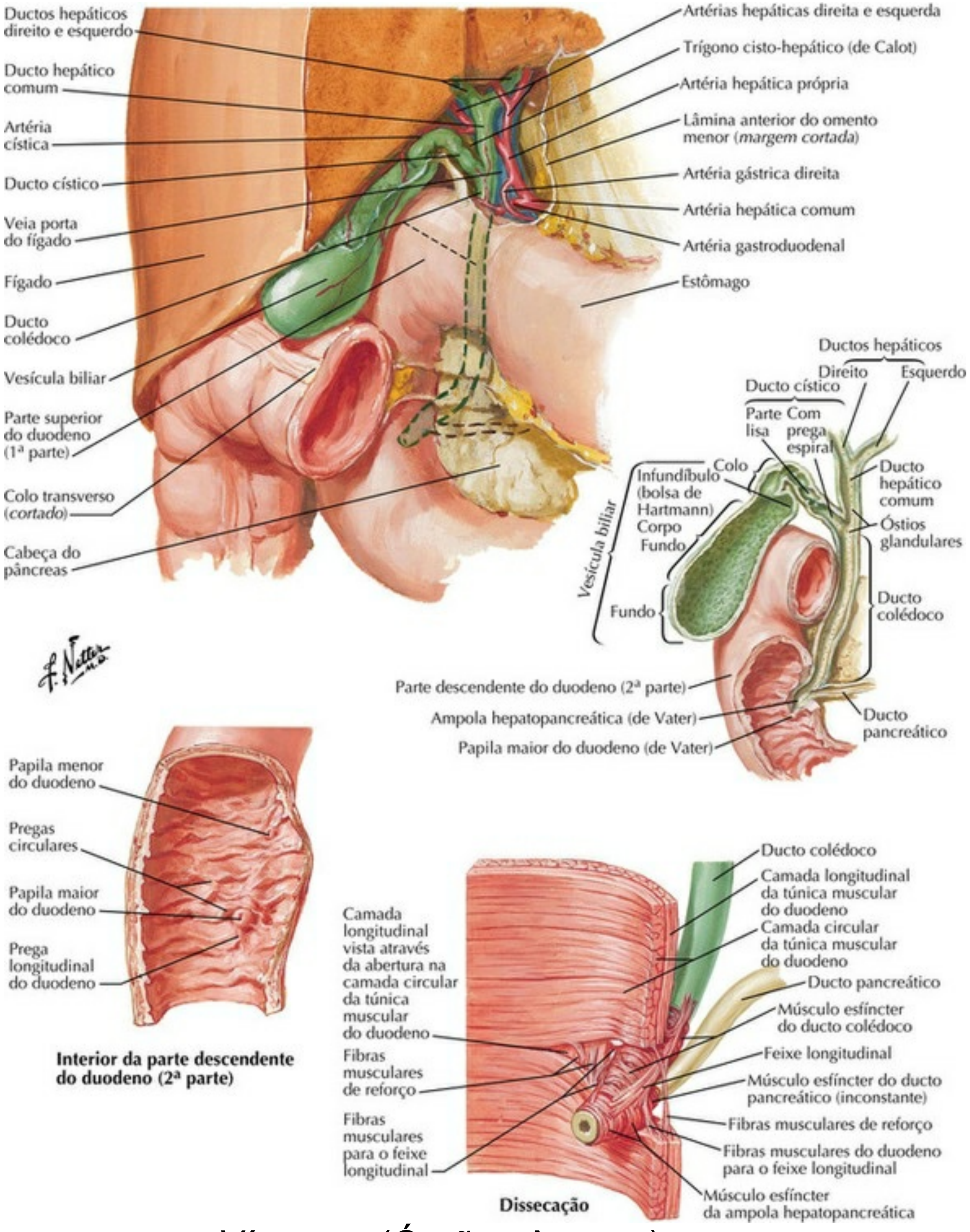

PRANCHA 280 Vísceras (Órgãos Anexos)

Pâncreas *in Situ*

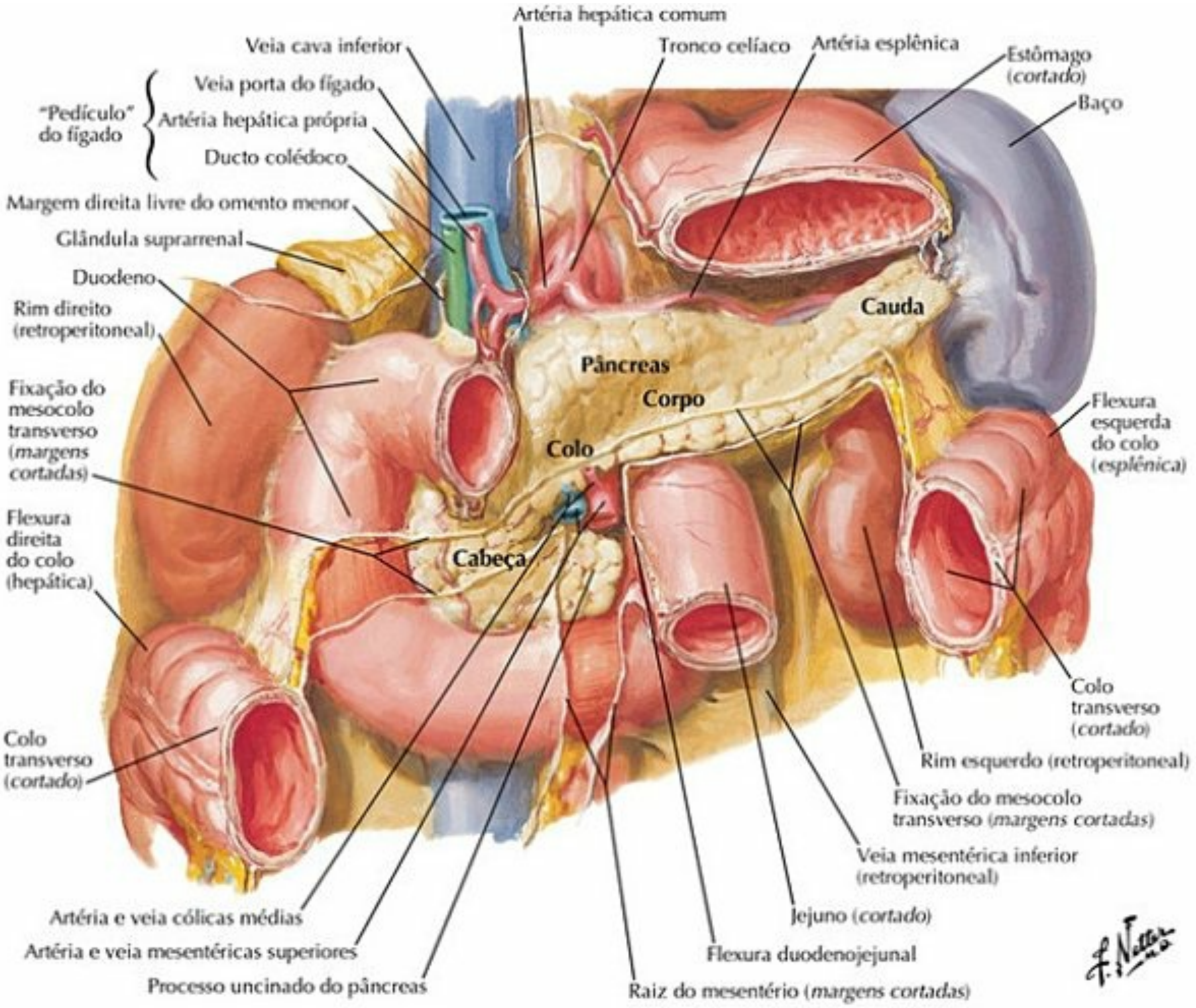

Colangiopancreatografia (RM)

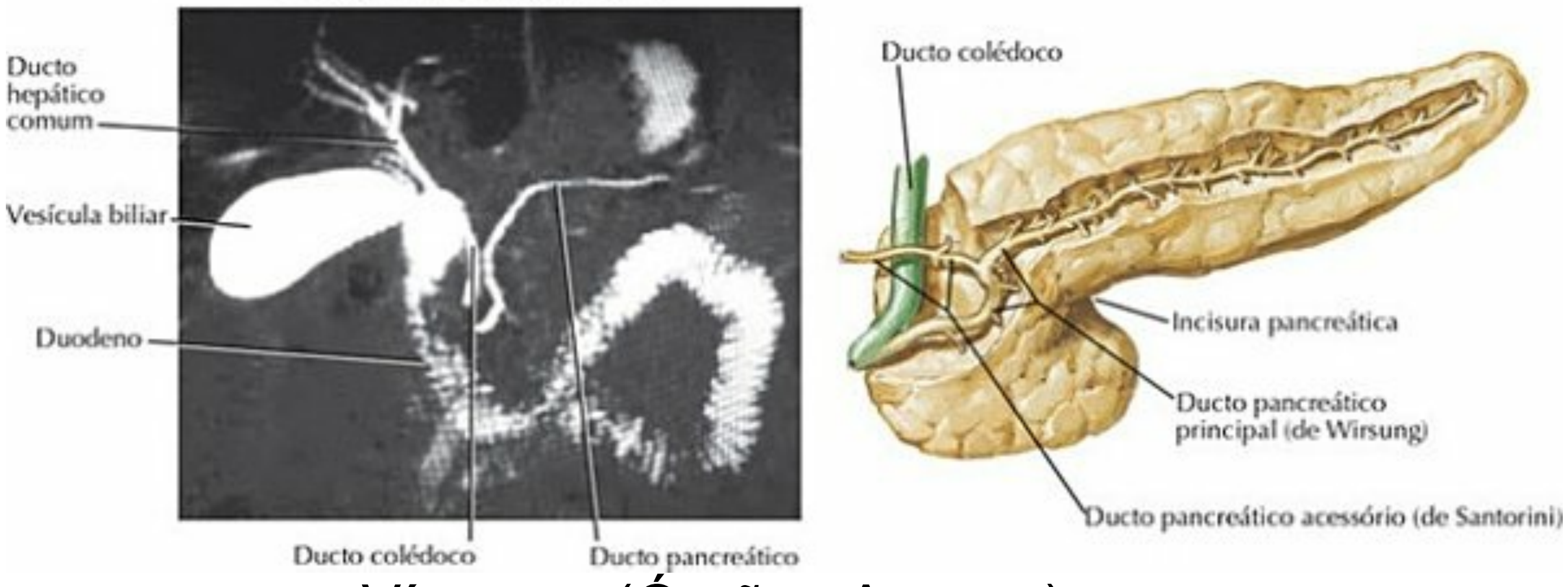

PRANCHA 281 Vísceras (Órgãos Anexos)

Baço

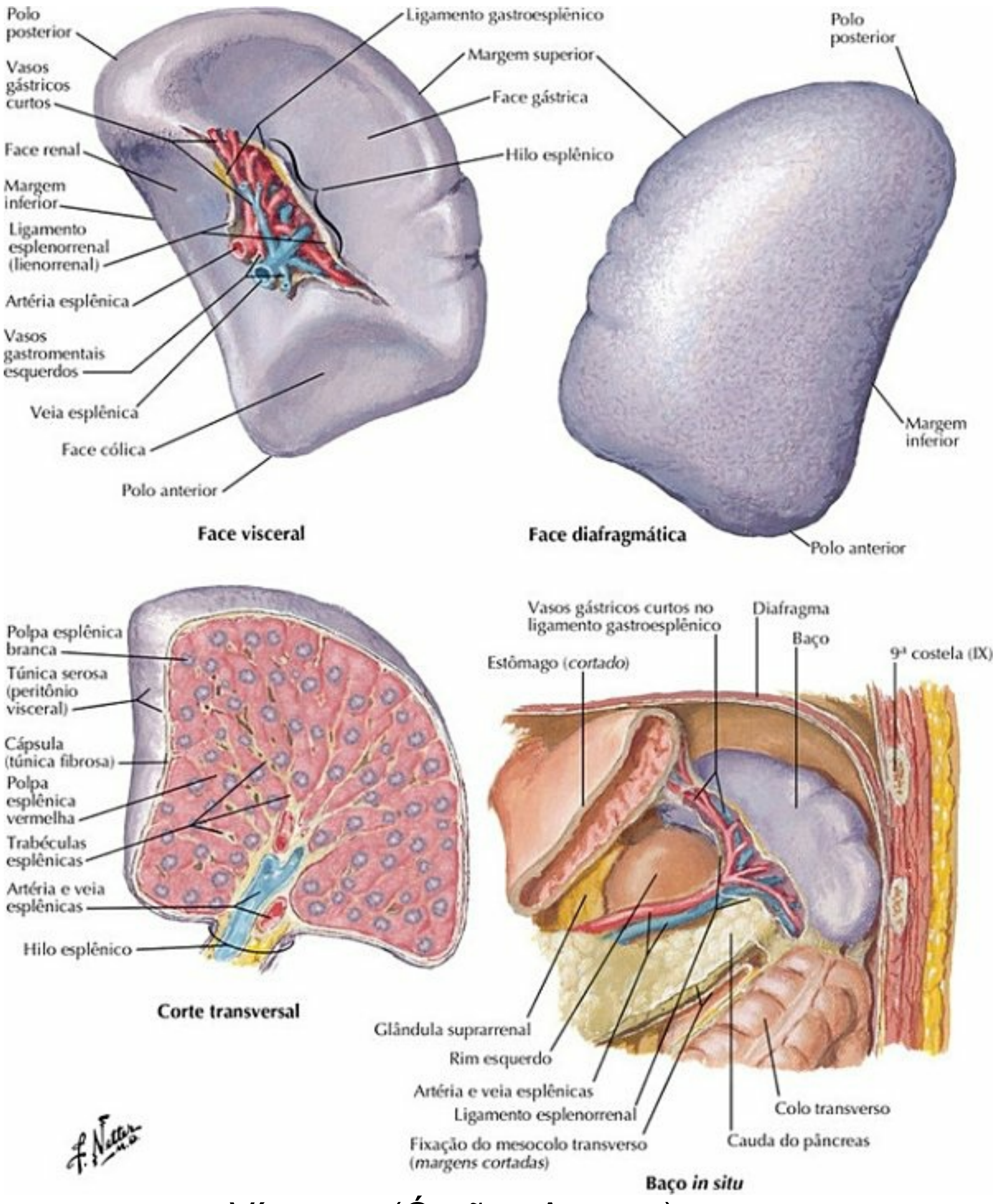

PRANCHA 282 Vísceras (Órgãos Anexos)

Veja também **Prancha 266**

Artérias do Estômago, do Fígado e do Baço

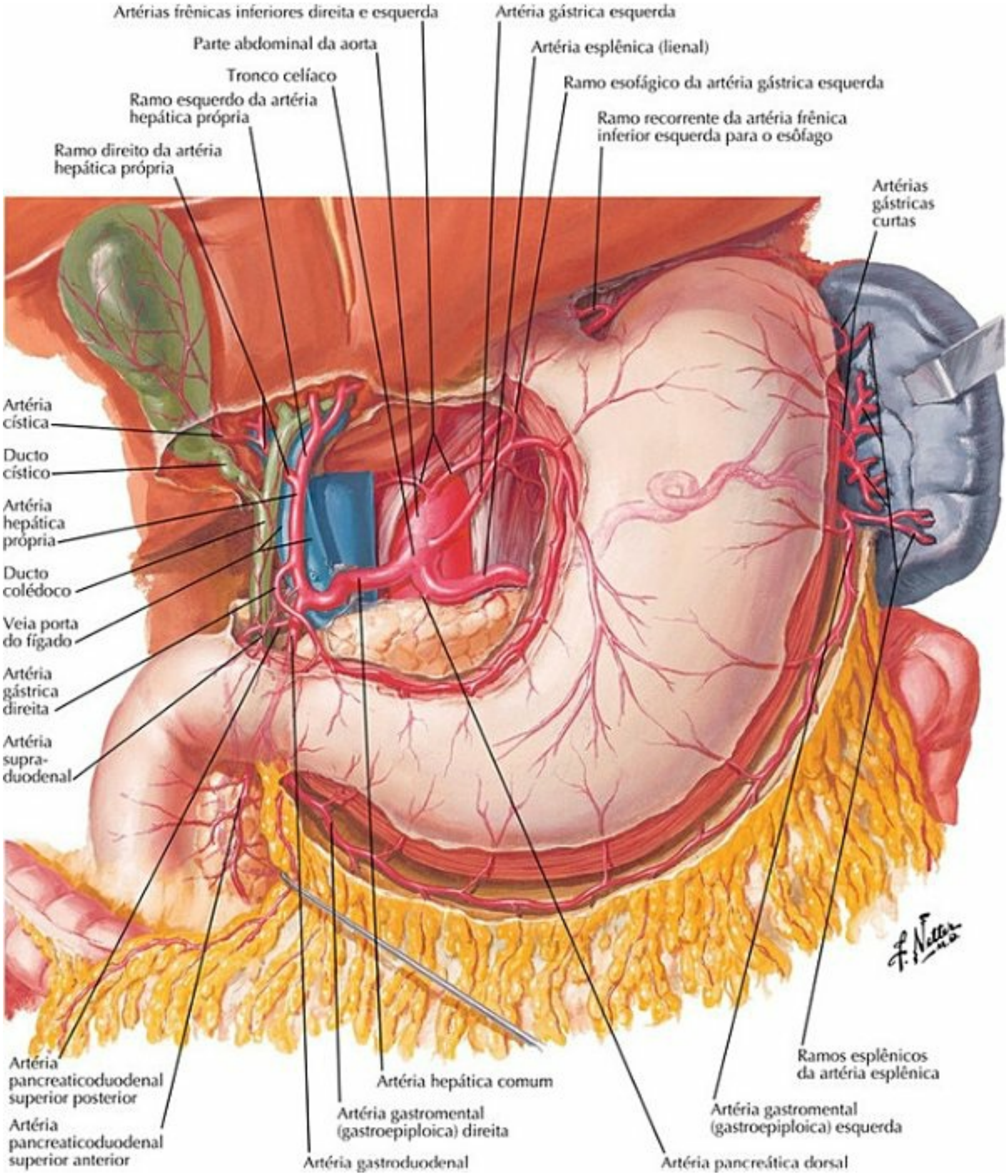

PRANCHA 283 Vascularização Visceral

Artérias do Fígado, do Pâncreas, do Duodeno e do Baço

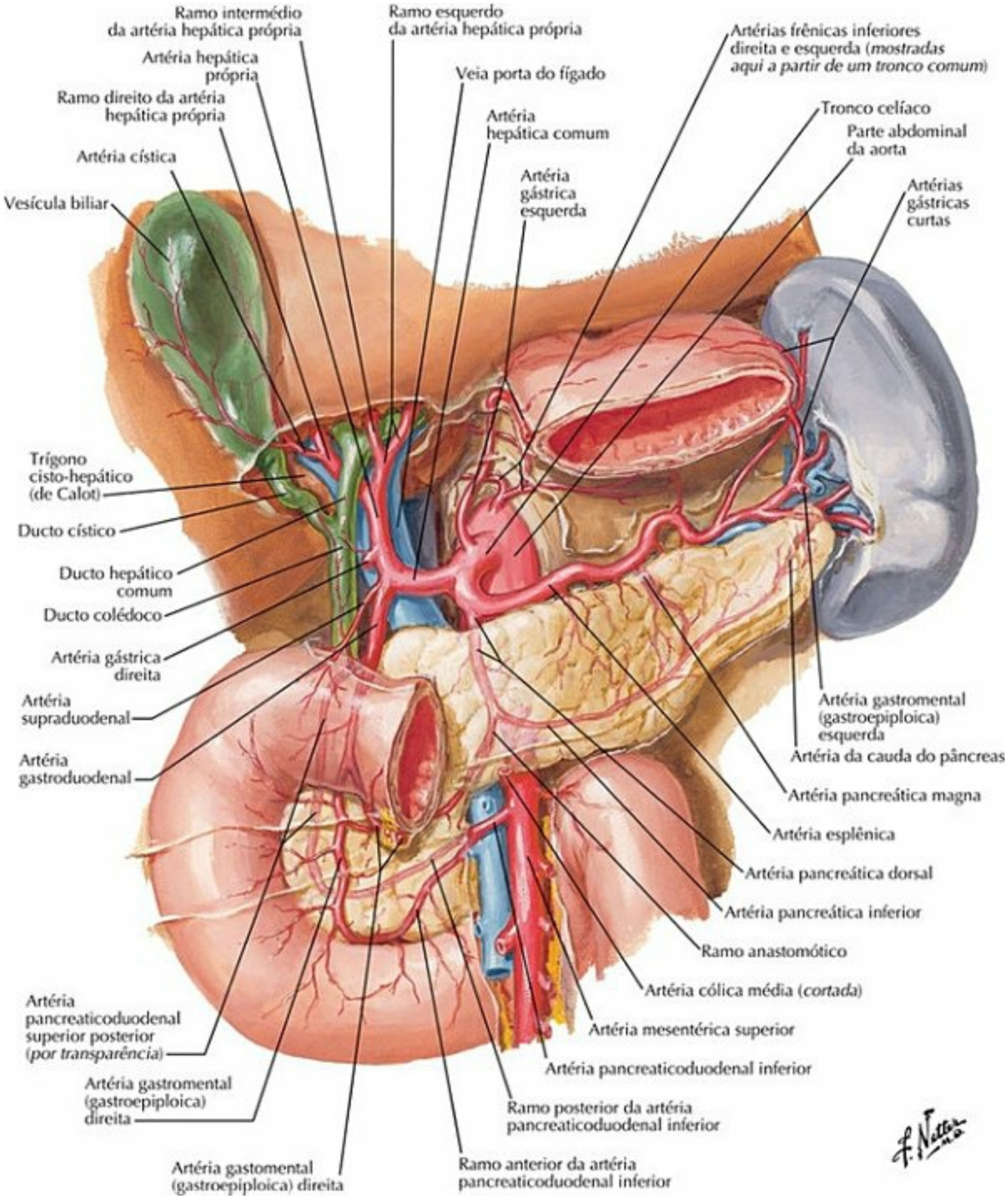

PRANCHA 284 Vascularização Visceral

Arteriograma Celíaco e Angiograma por TC

PRANCHA 285 Vascularização Visceral

Veja também **Pranchas 283**, **284**

Artérias do Duodeno e da Cabeça do Pâncreas

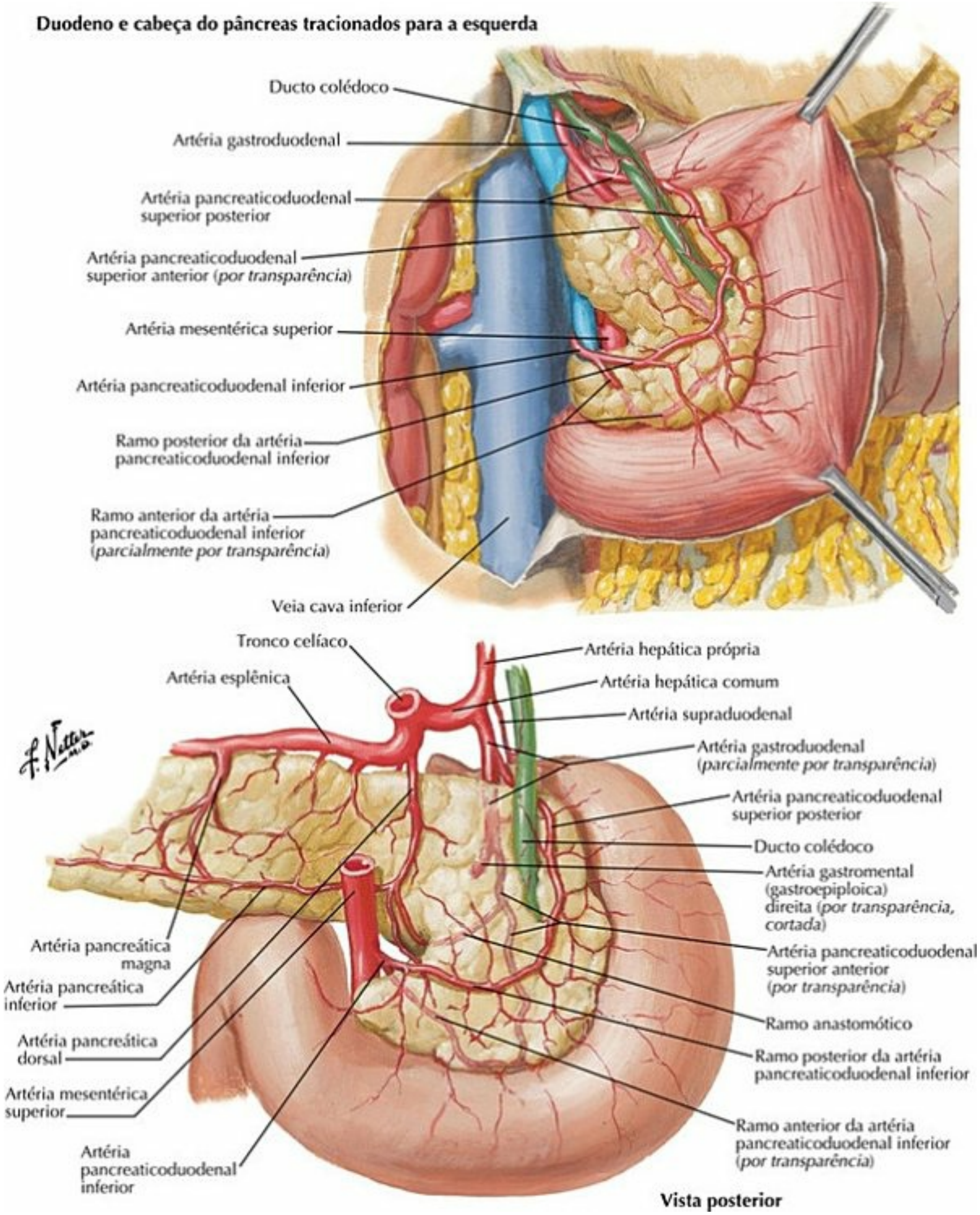

PRANCHA 286 Vascularização Visceral

Artérias do Intestino Delgado

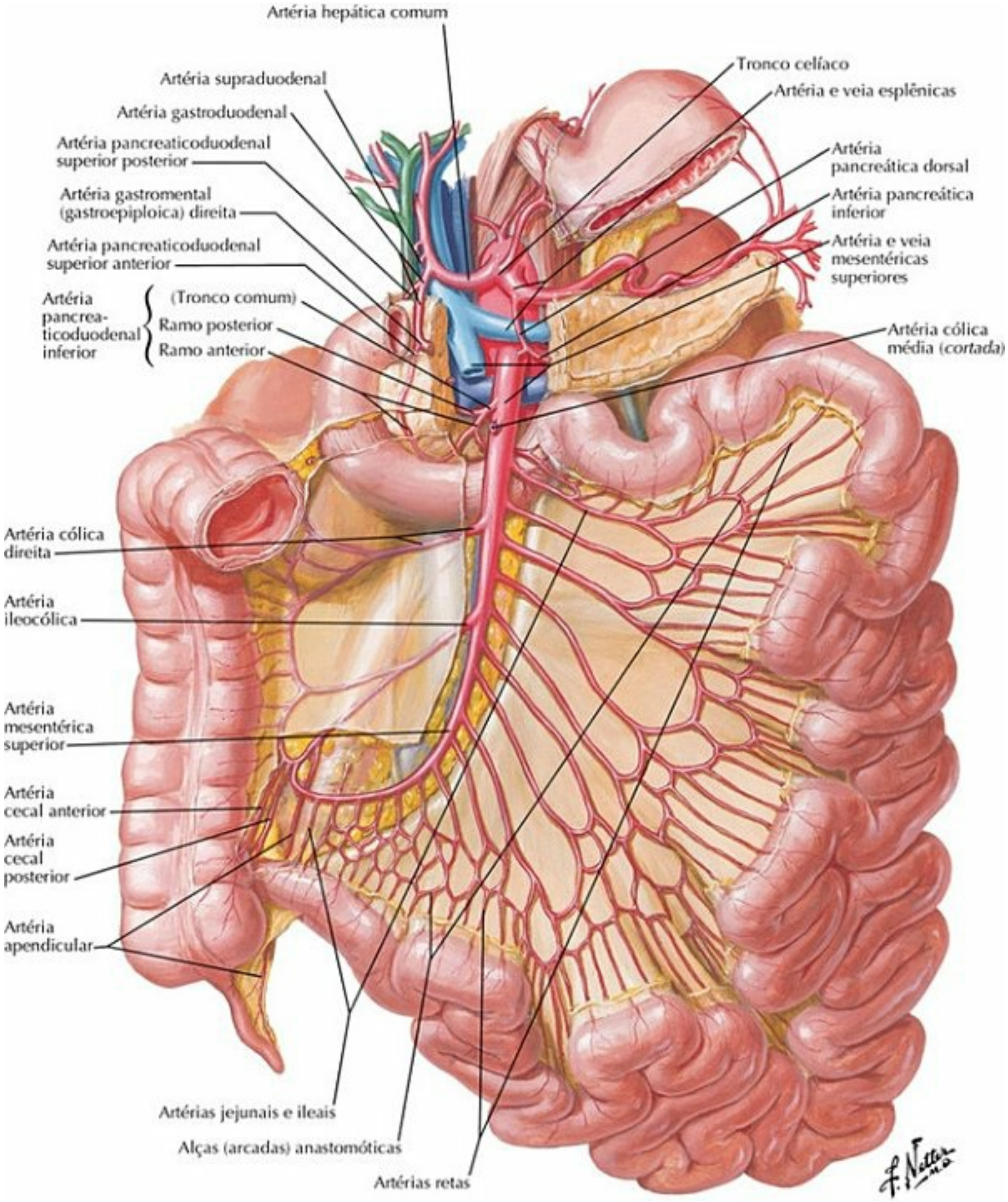

PRANCHA 287 Vascularização Visceral

Artérias do Intestino Grosso

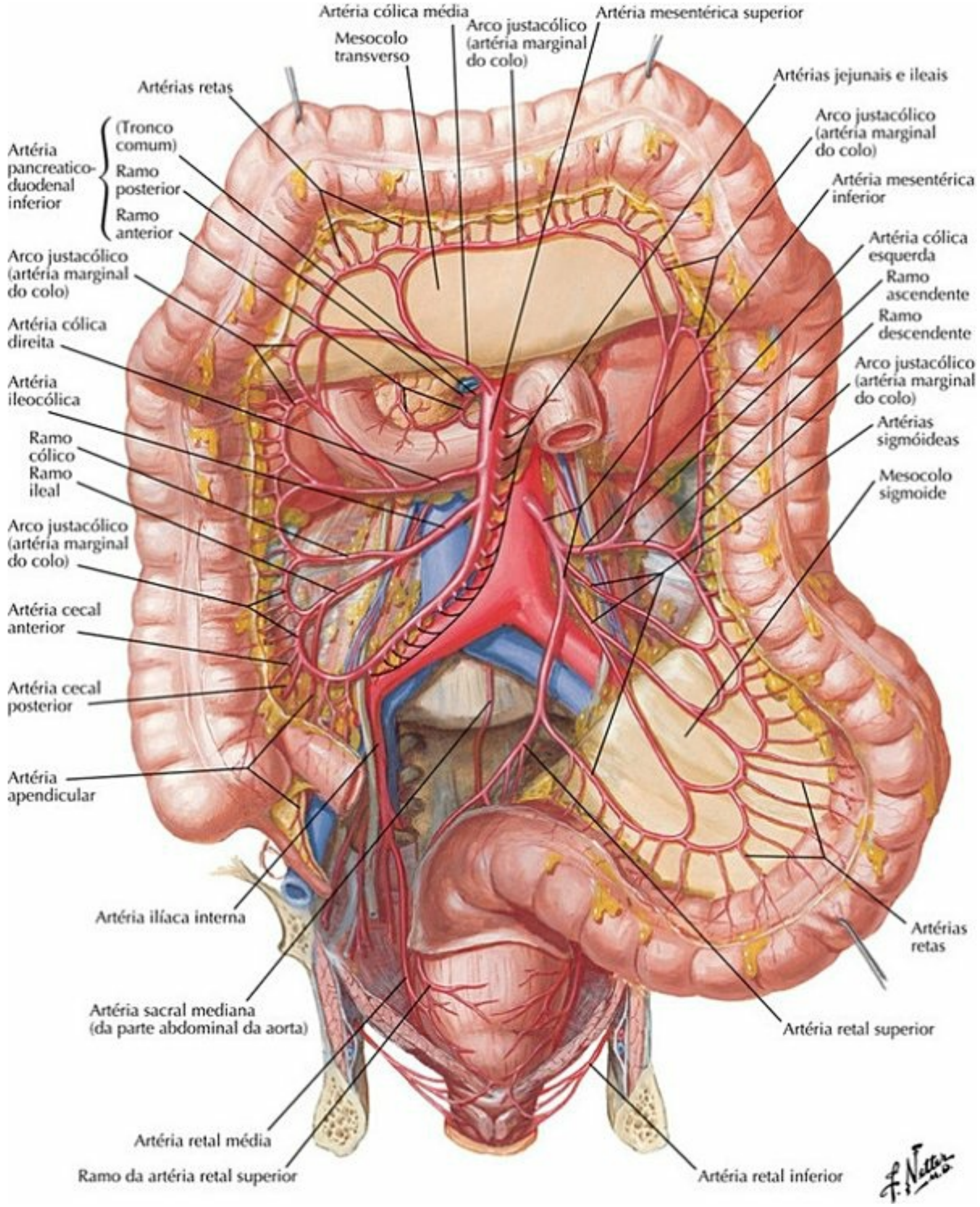

PRANCHA 288 Vascularização Visceral

Para artérias do reto, veja também **Prancha 376**

Veias do Estômago, do Duodeno, do Pâncreas e do Baço

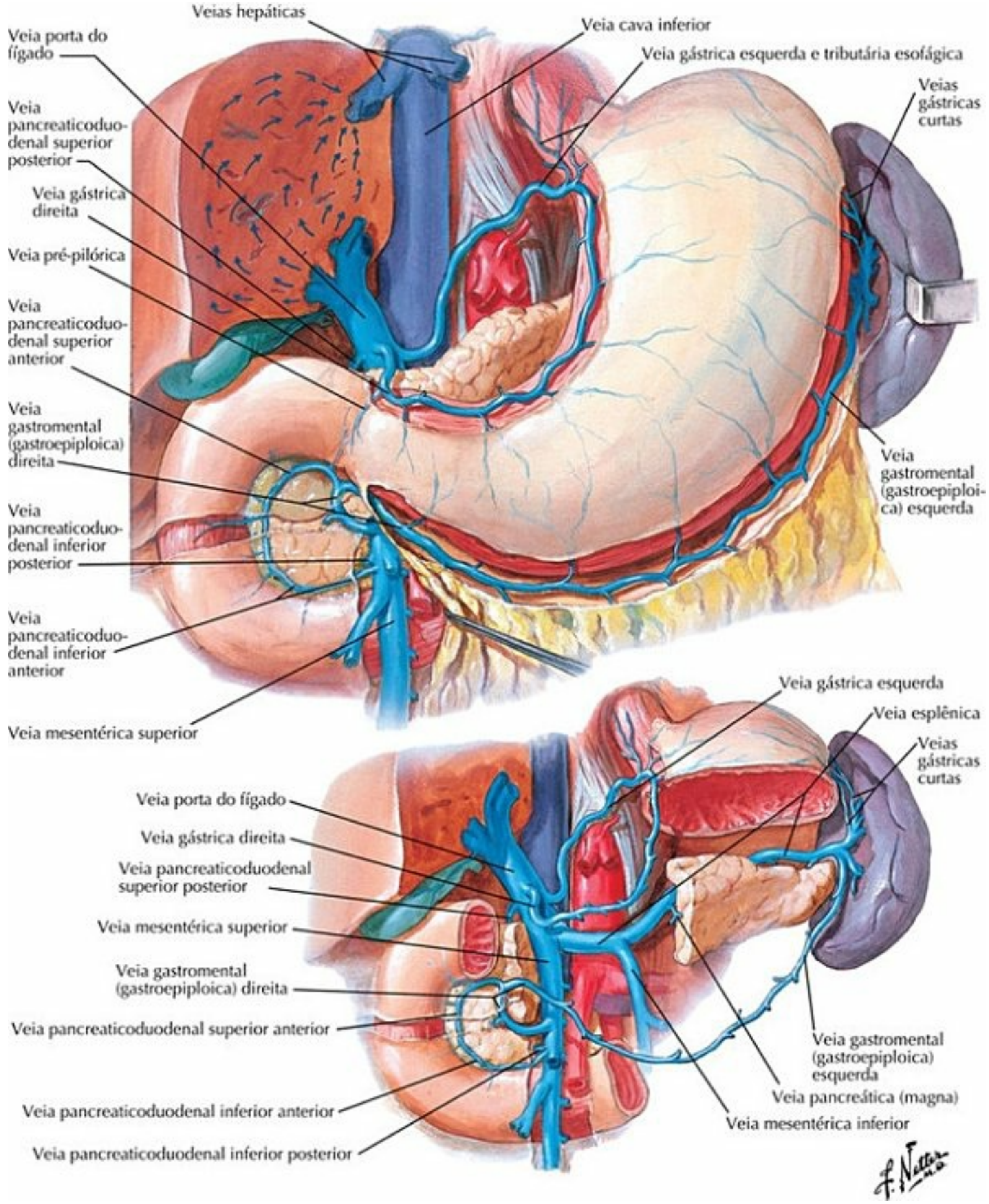

PRANCHA 289 Vascularização Visceral

Veias do Intestino Delgado

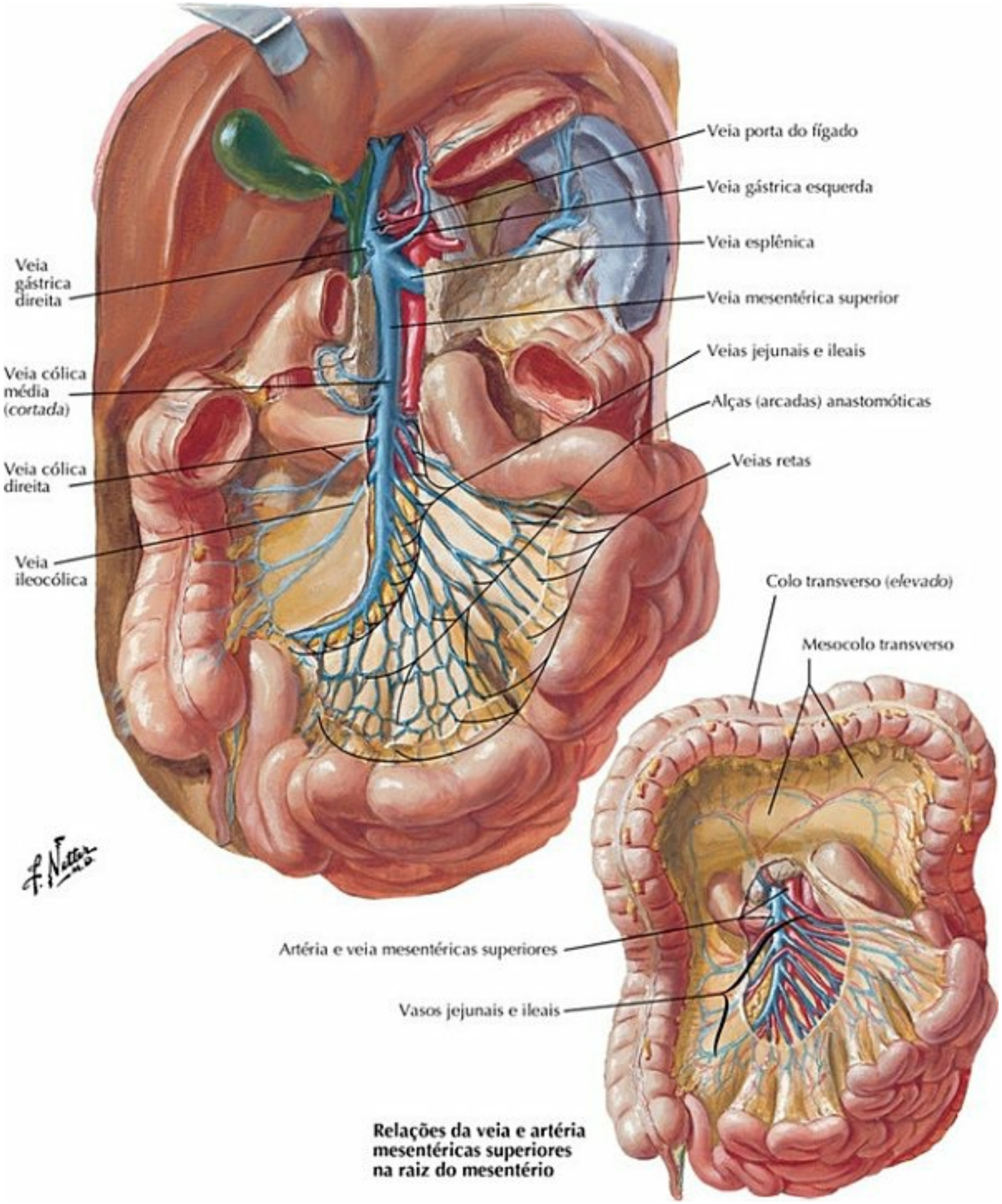

PRANCHA 290 Vascularização Visceral

Veias do Intestino Grosso

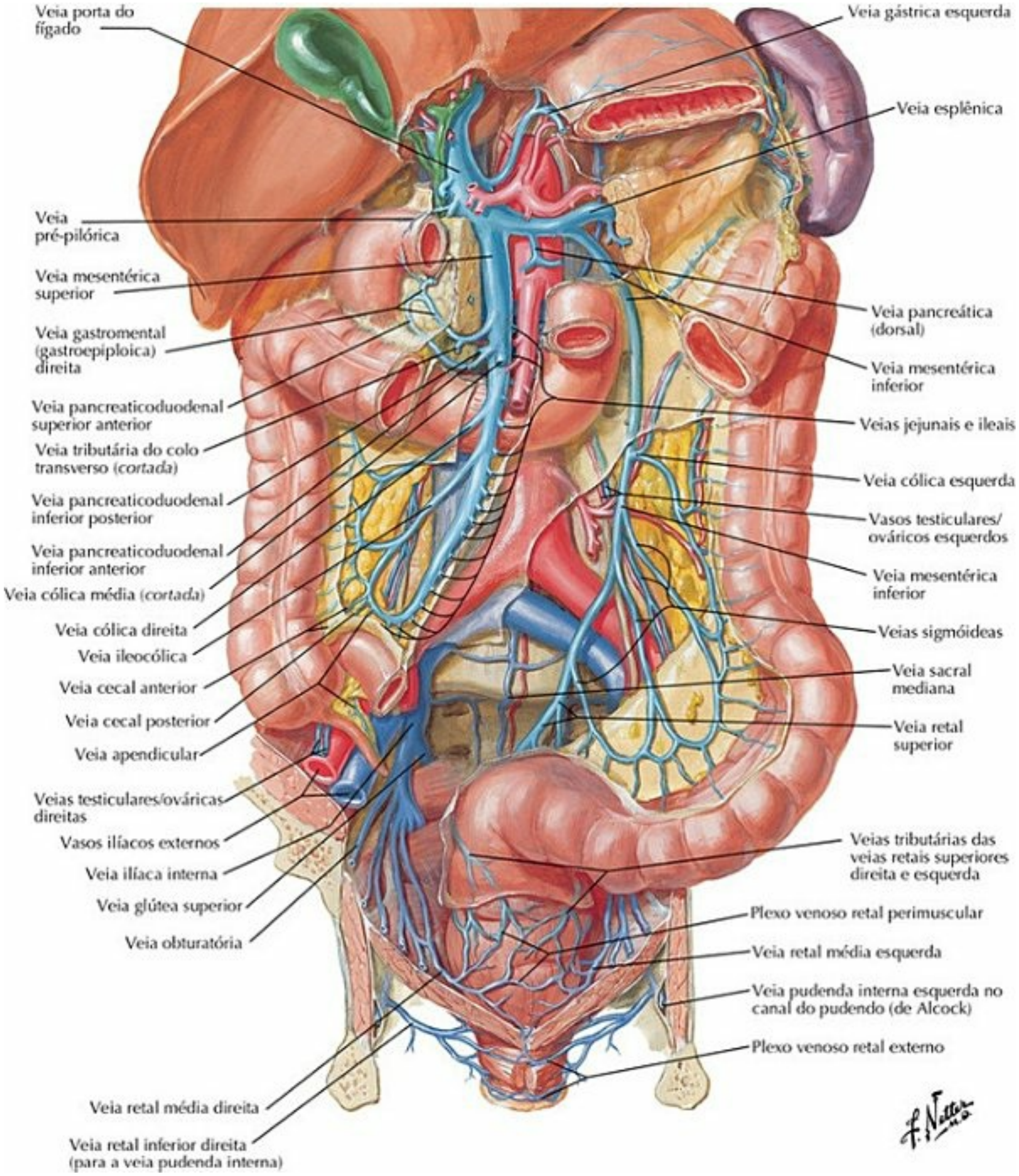

PRANCHA 291 Vascularização Visceral

Para veias do reto, veja também **Prancha 377**

Veias Tributárias da Veia Porta do Fígado: Anastomoses Portocava

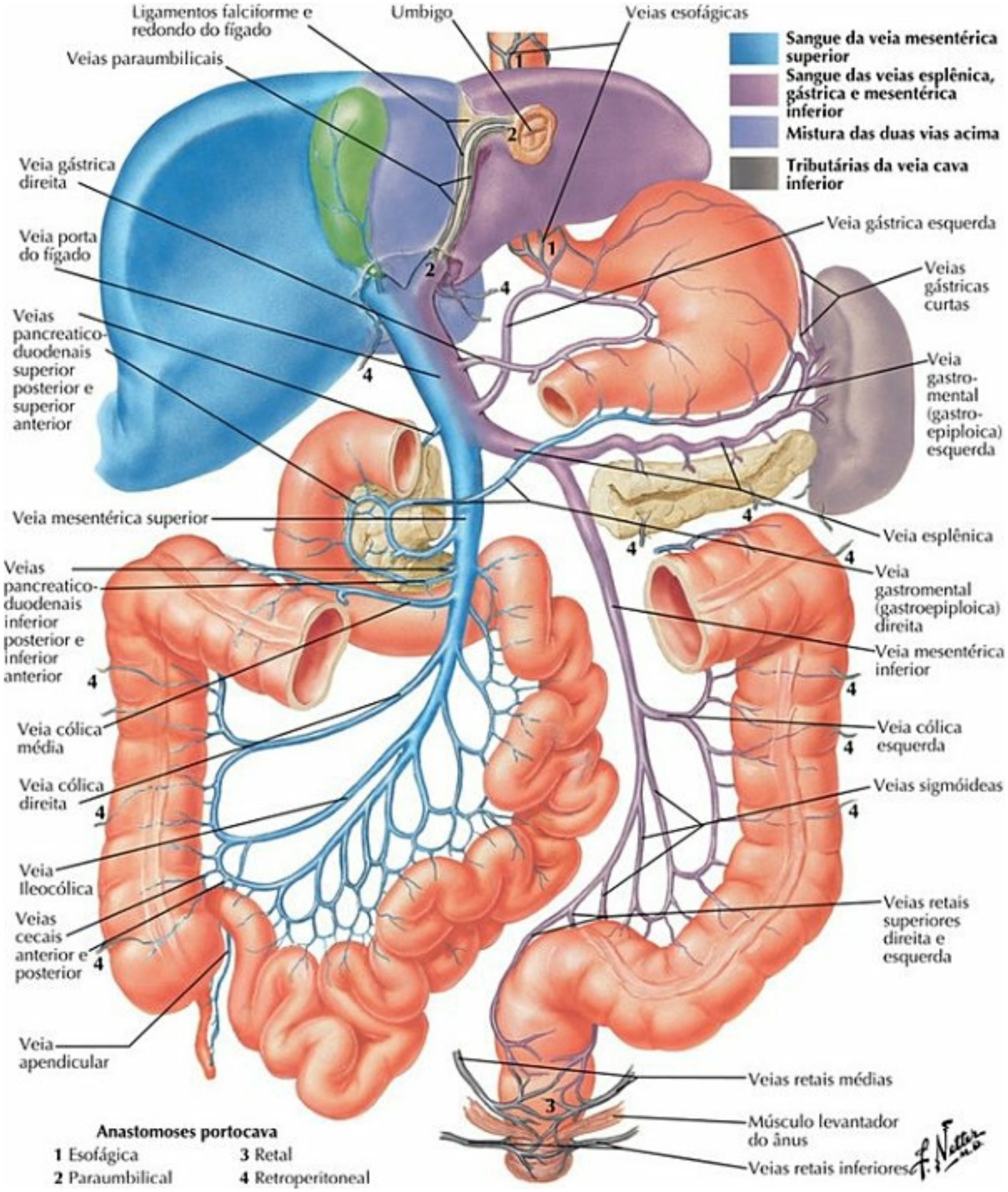

PRANCHA 292 Vascularização Visceral

Vasos Linfáticos e Linfonodos do Estômago

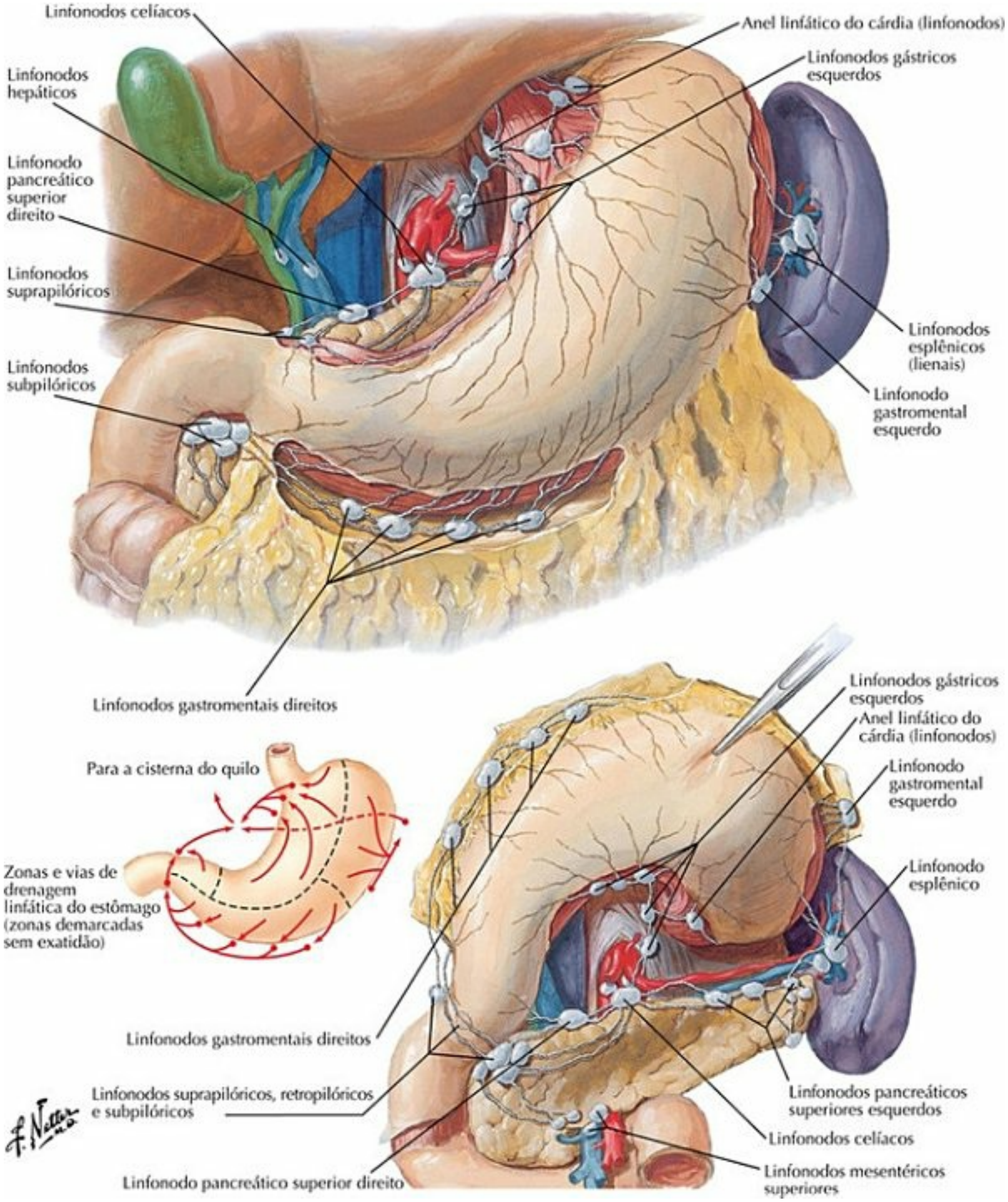

PRANCHA 293 Vascularização Visceral

Vasos Linfáticos e Linfonodos do Pâncreas

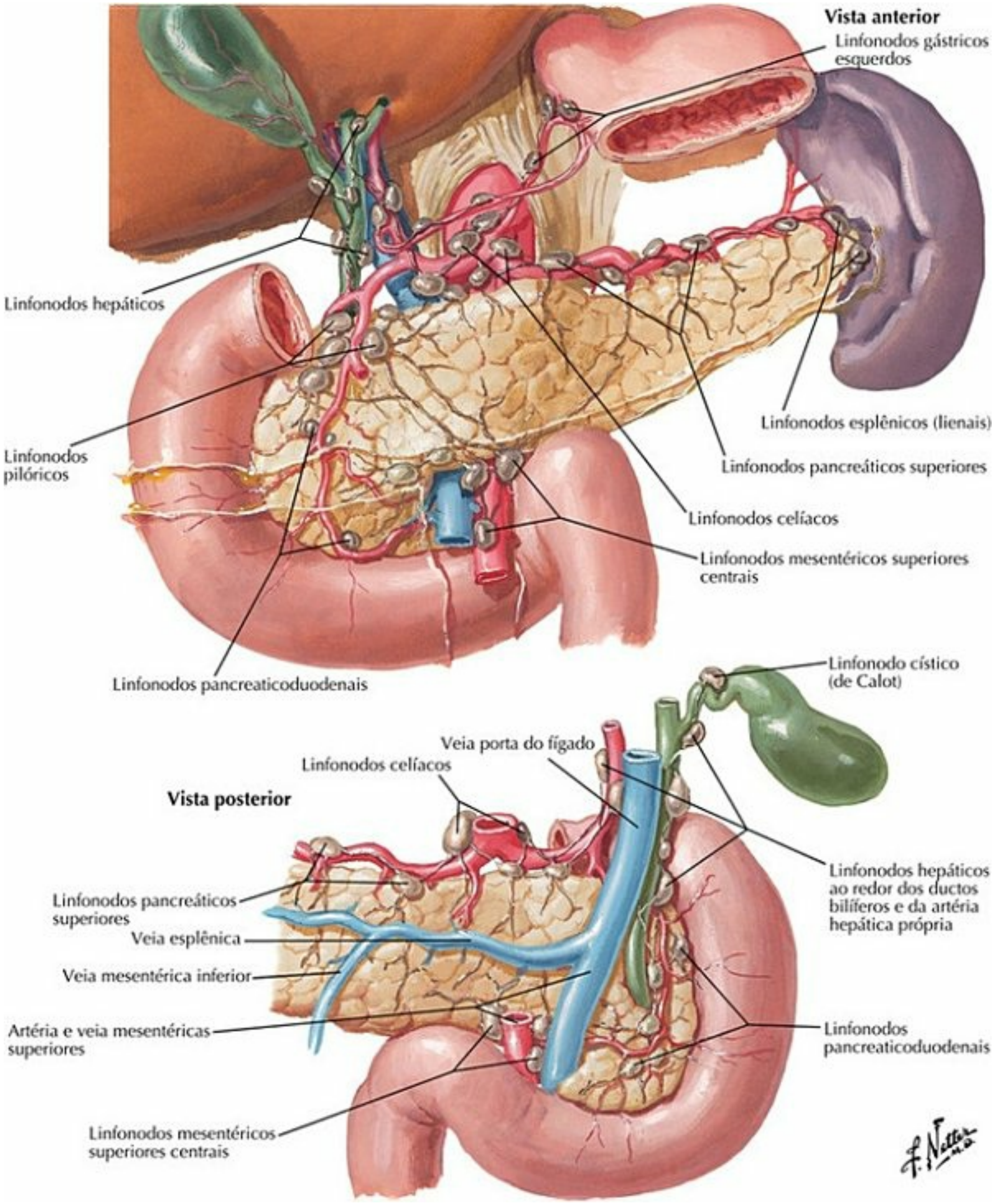

PRANCHA 294 Vascularização Visceral

Vasos Linfáticos e Linfonodos do Intestino Delgado

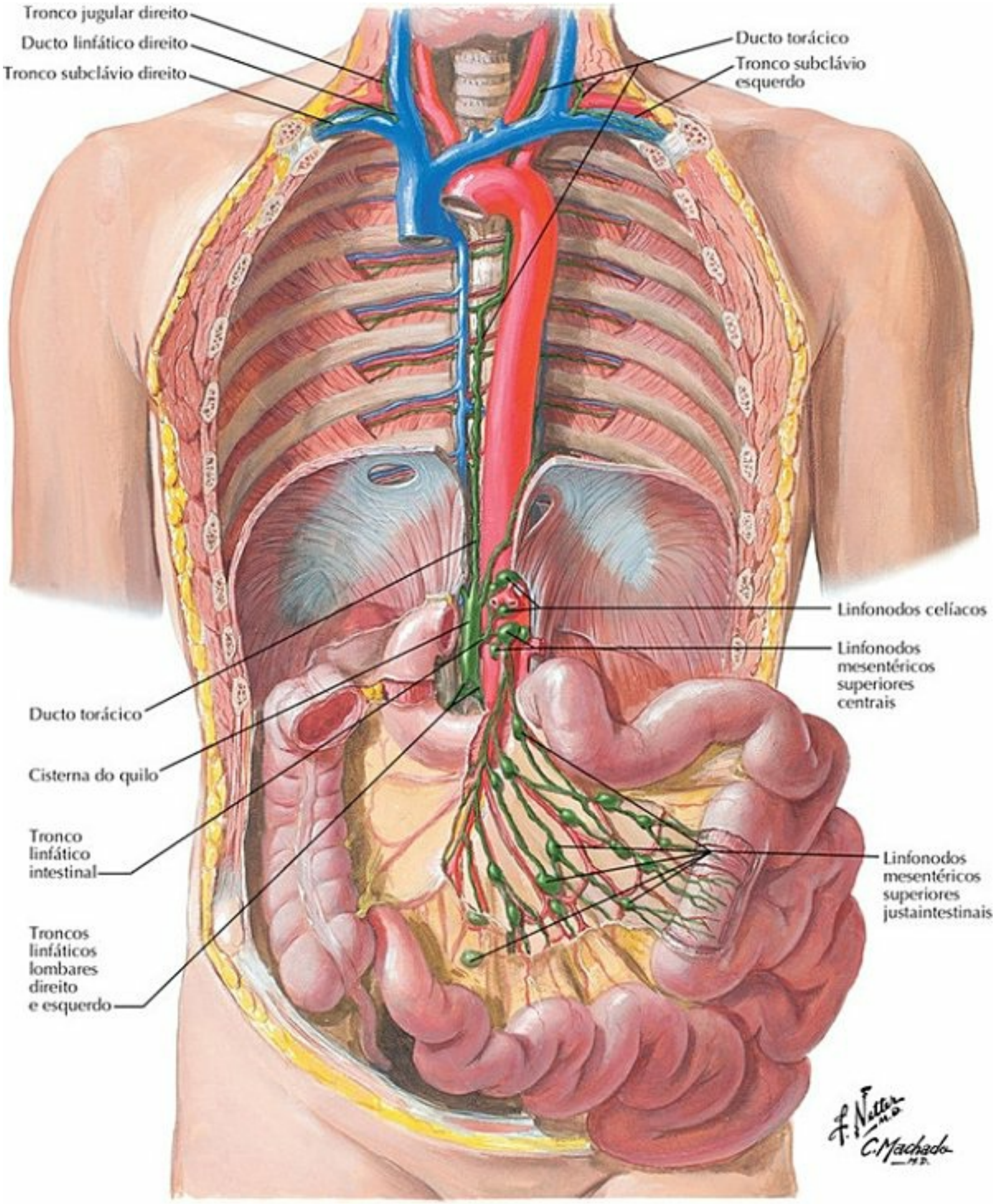

PRANCHA 295 Vascularização Visceral

Vasos Linfáticos e Linfonodos do Intestino Grosso

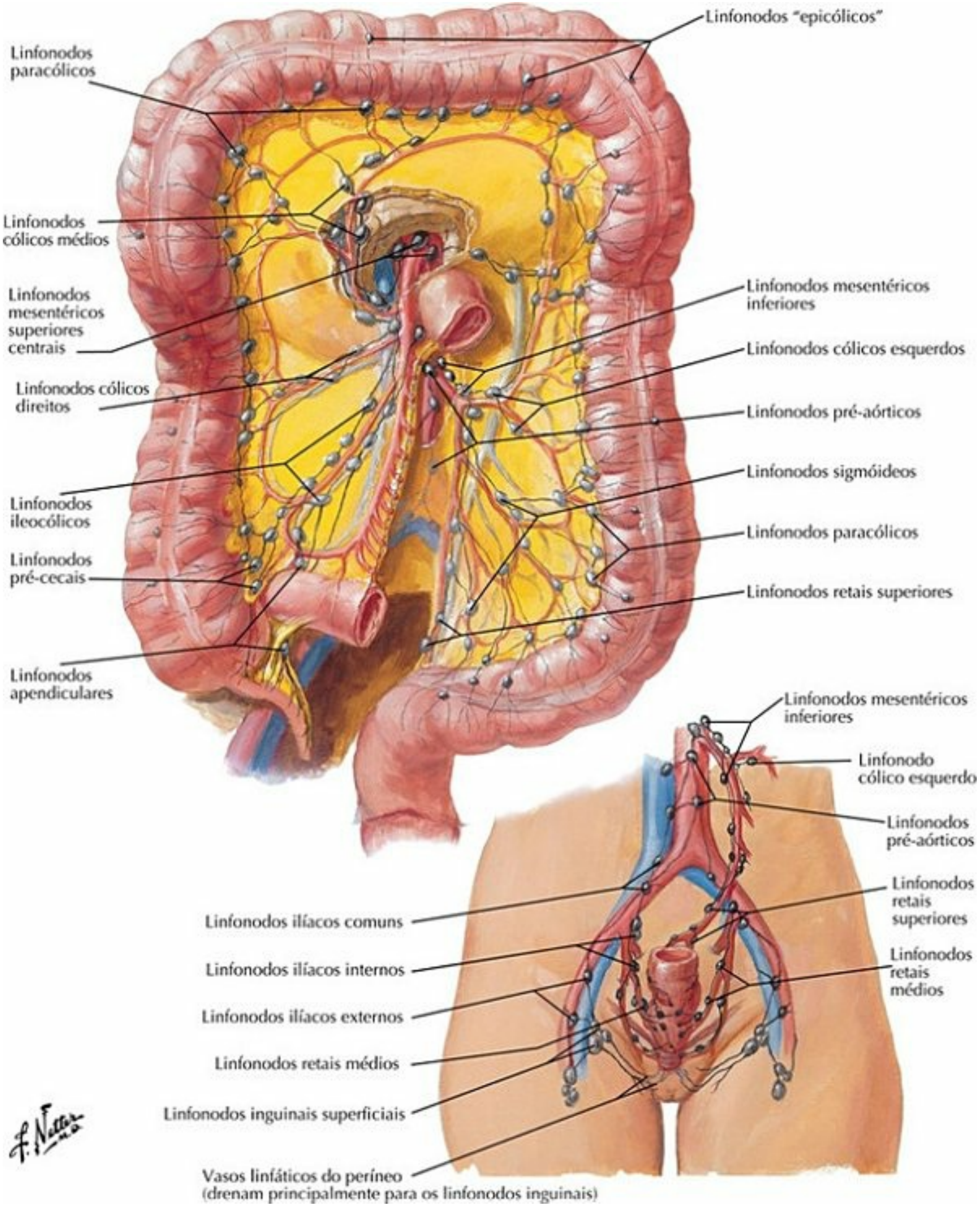

PRANCHA 296 Vascularização Visceral

Nervos, Plexos e Gânglios Autônomos do Abdome

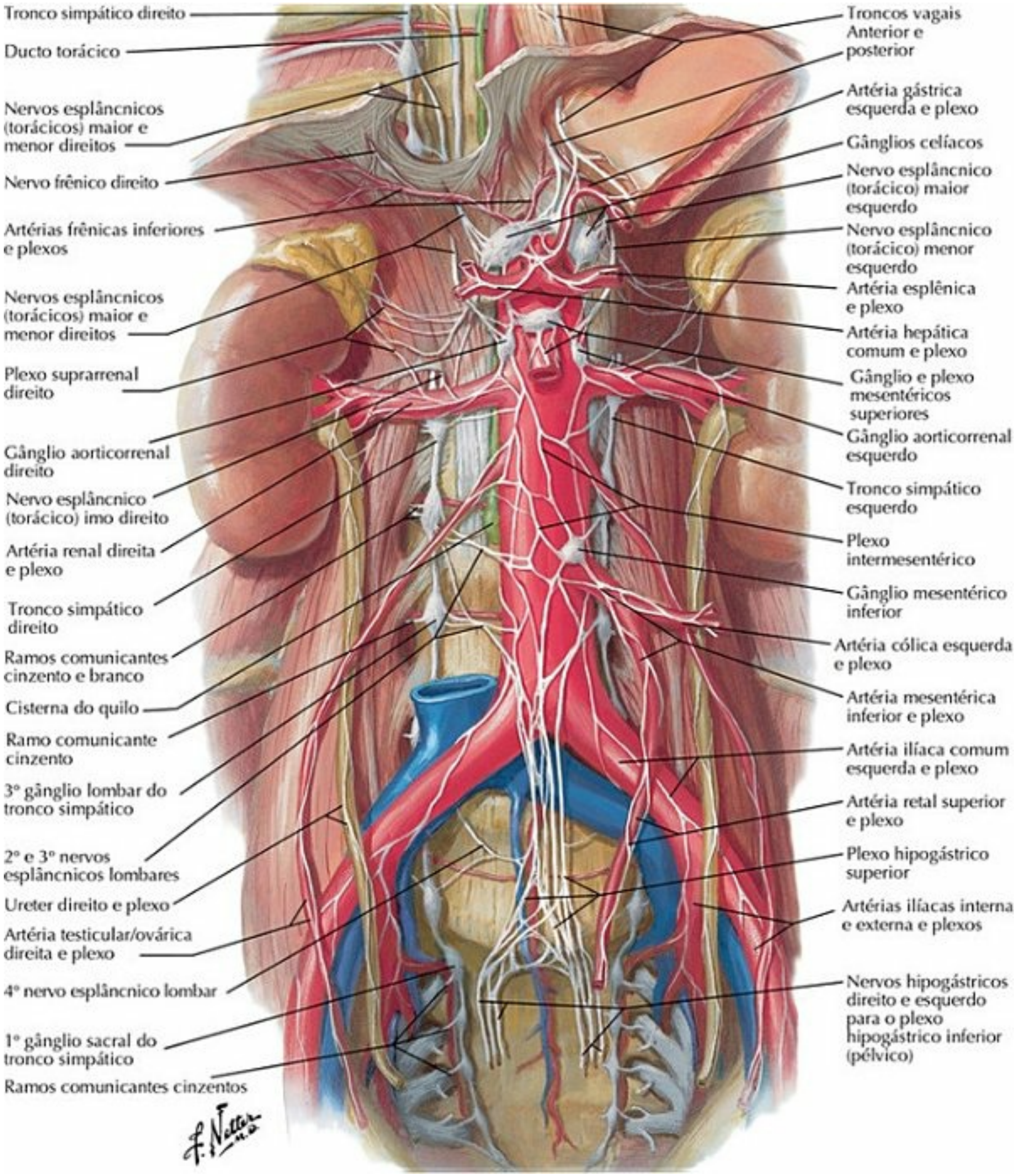

PRANCHA 297 Inervação

Inervação Autônoma do Estômago e do Duodeno

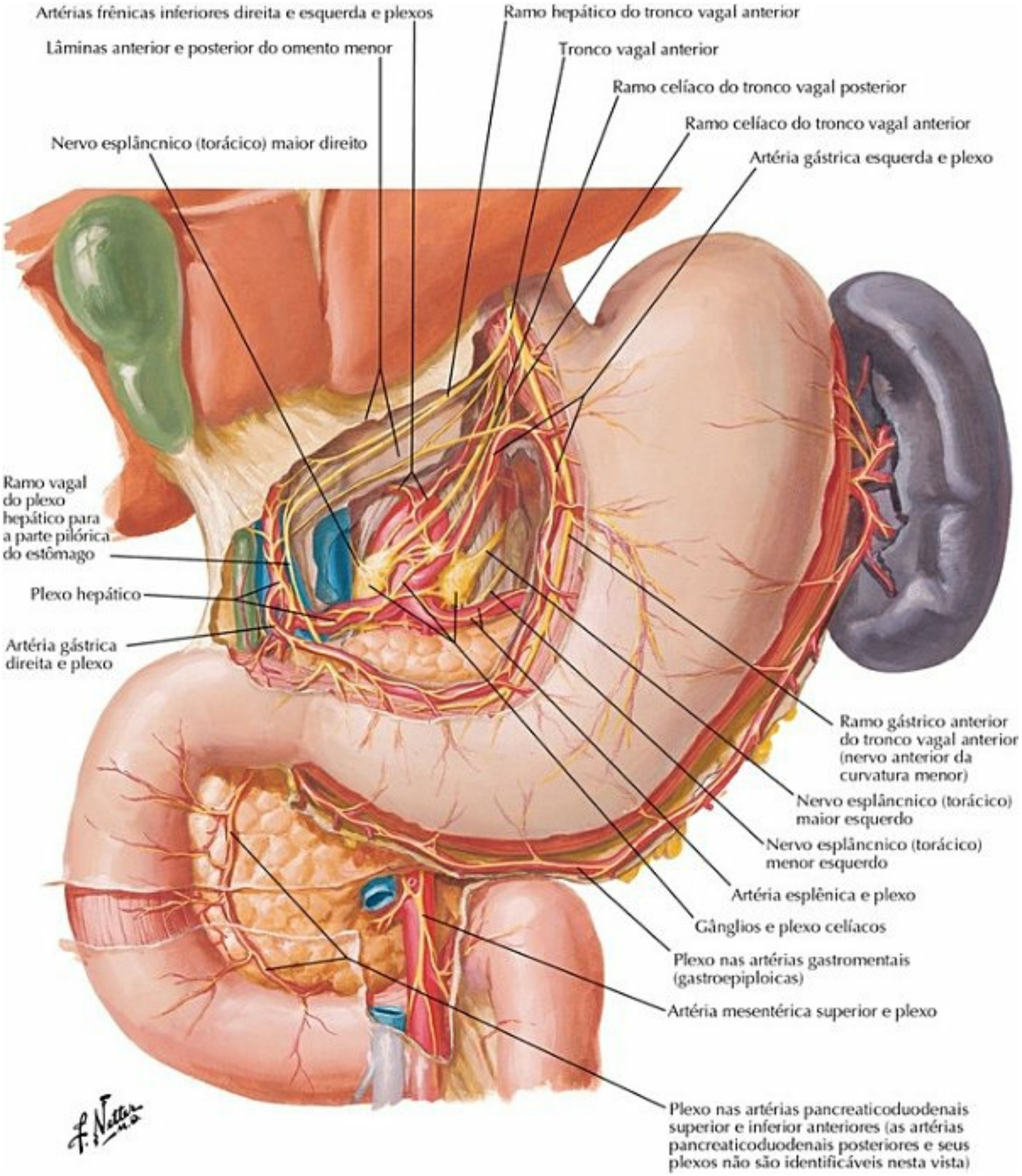

PRANCHA 298 Inervação

Inervação Autônoma do Estômago e do Duodeno (continuação)

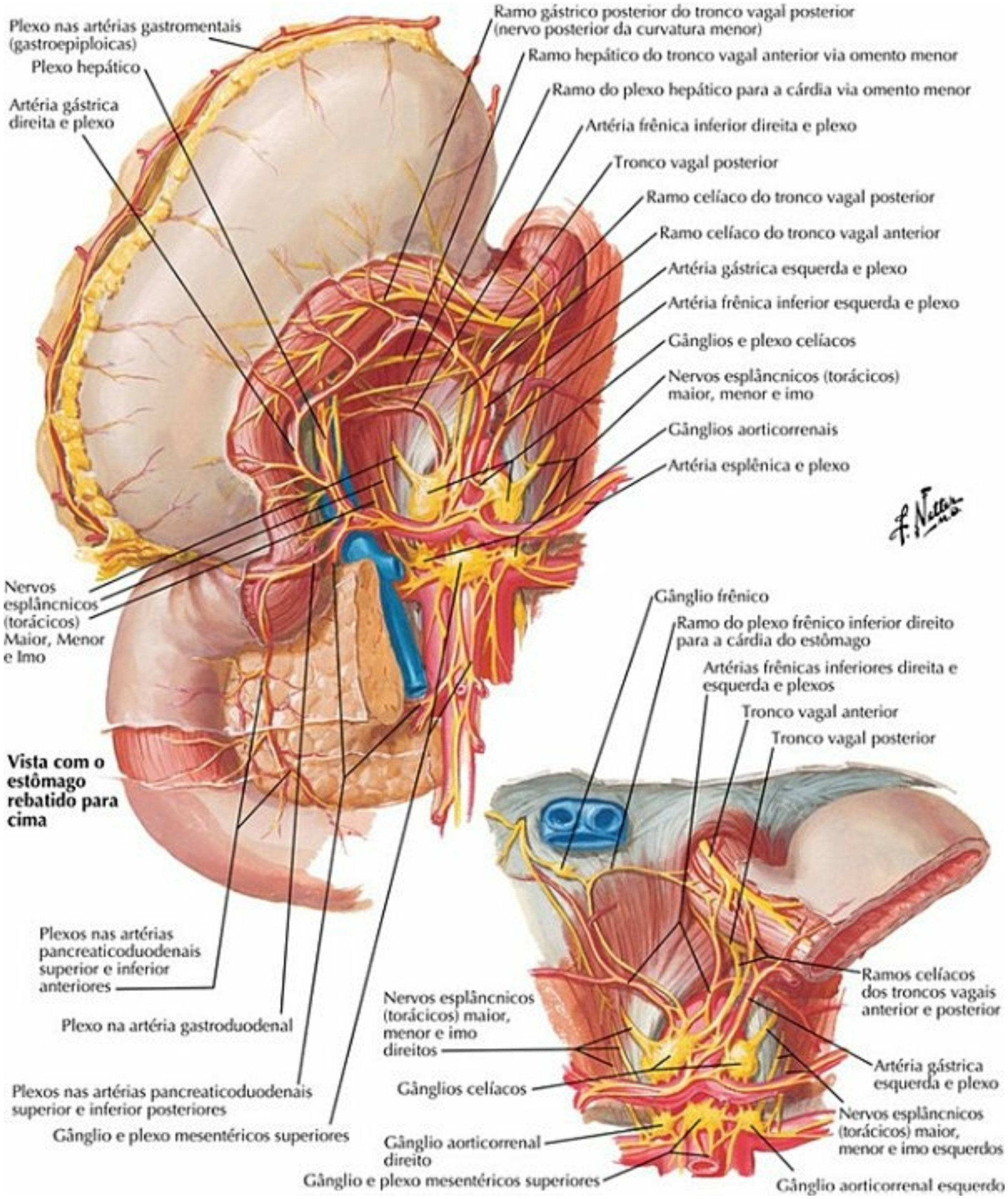

PRANCHA 299 Inervação

Inervação Autônoma do Esôfago, do Estômago e do Duodeno: Esquema

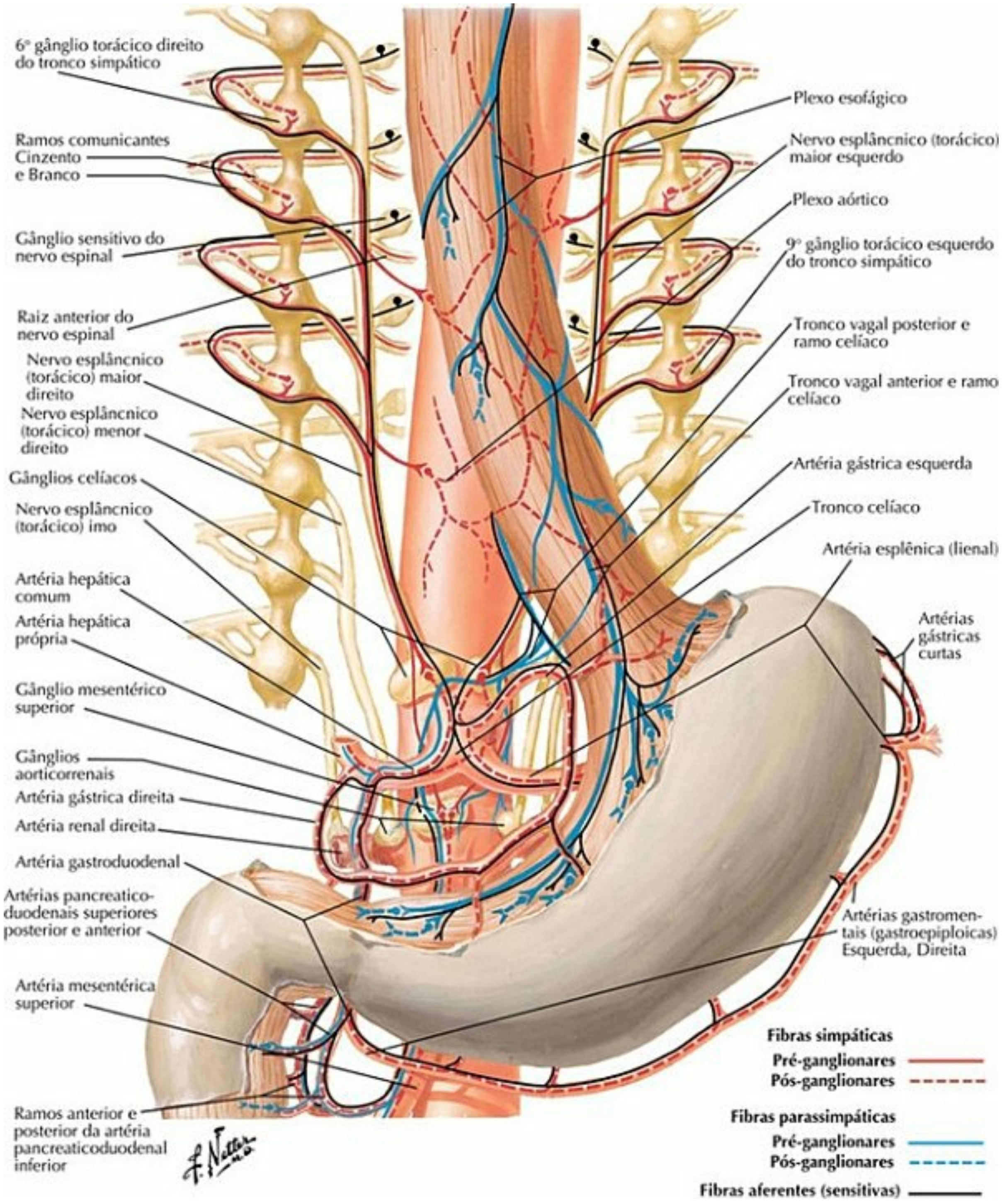

PRANCHA 300 Inervação

Veja também **Pranchas 163**, **164**

Inervação Autônoma do Intestino Delgado

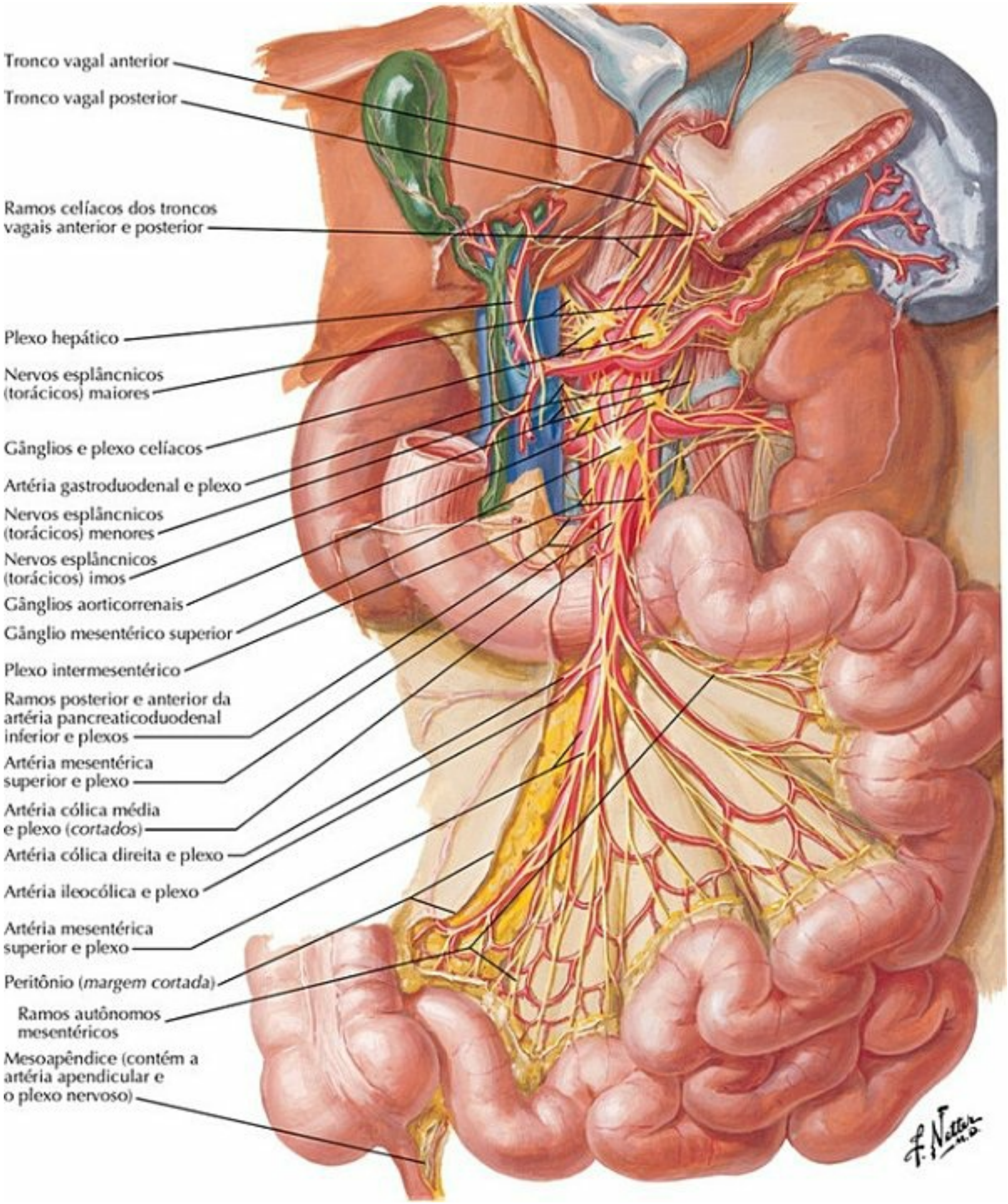

PRANCHA 301 Inervação

Inervação Autônoma do Intestino Grosso

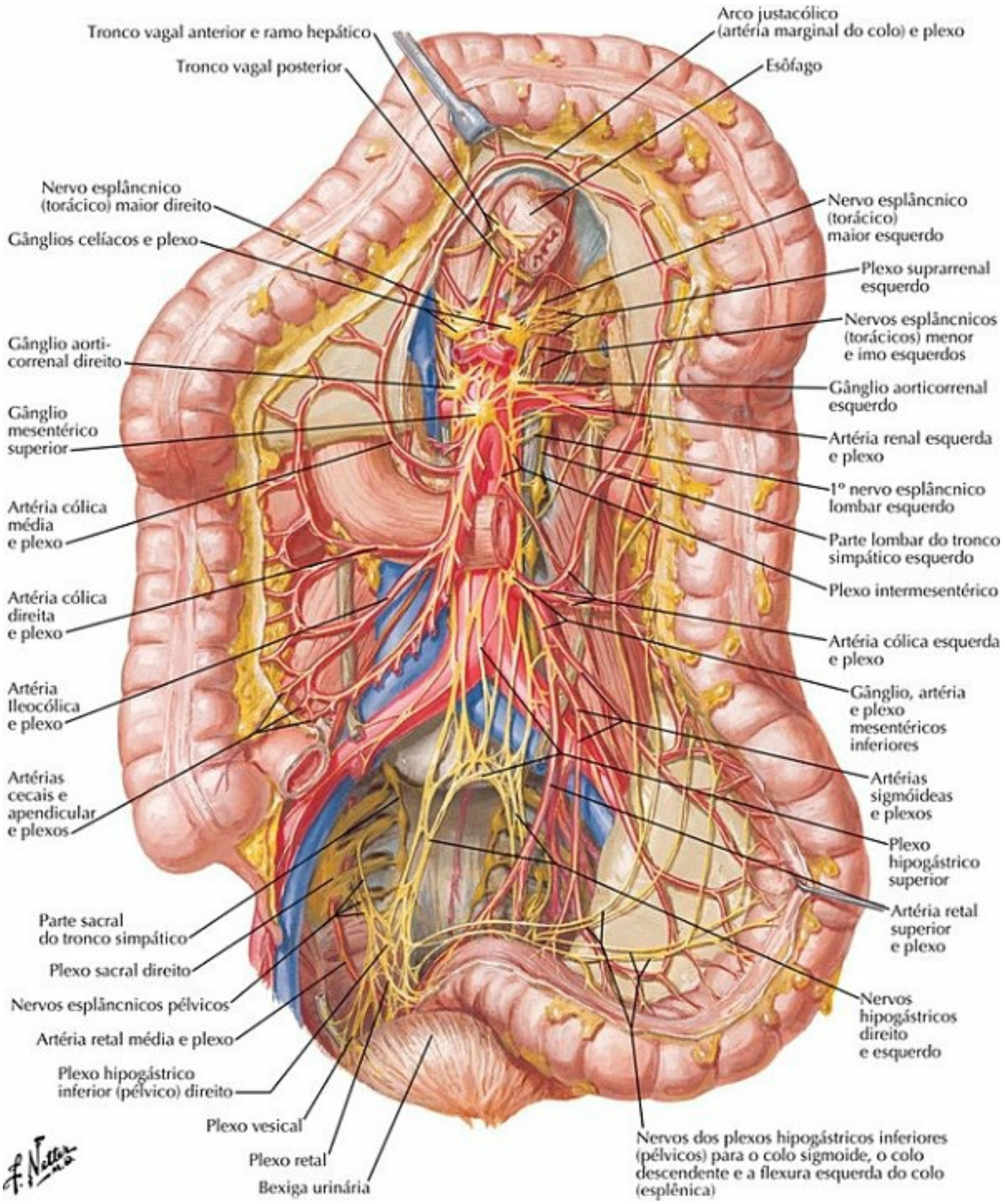

PRANCHA 302 Inervação

Para nervos do reto, veja também **Pranchas 388-391**

Inervação Autônoma dos Intestinos Delgado e Grosso: Esquema

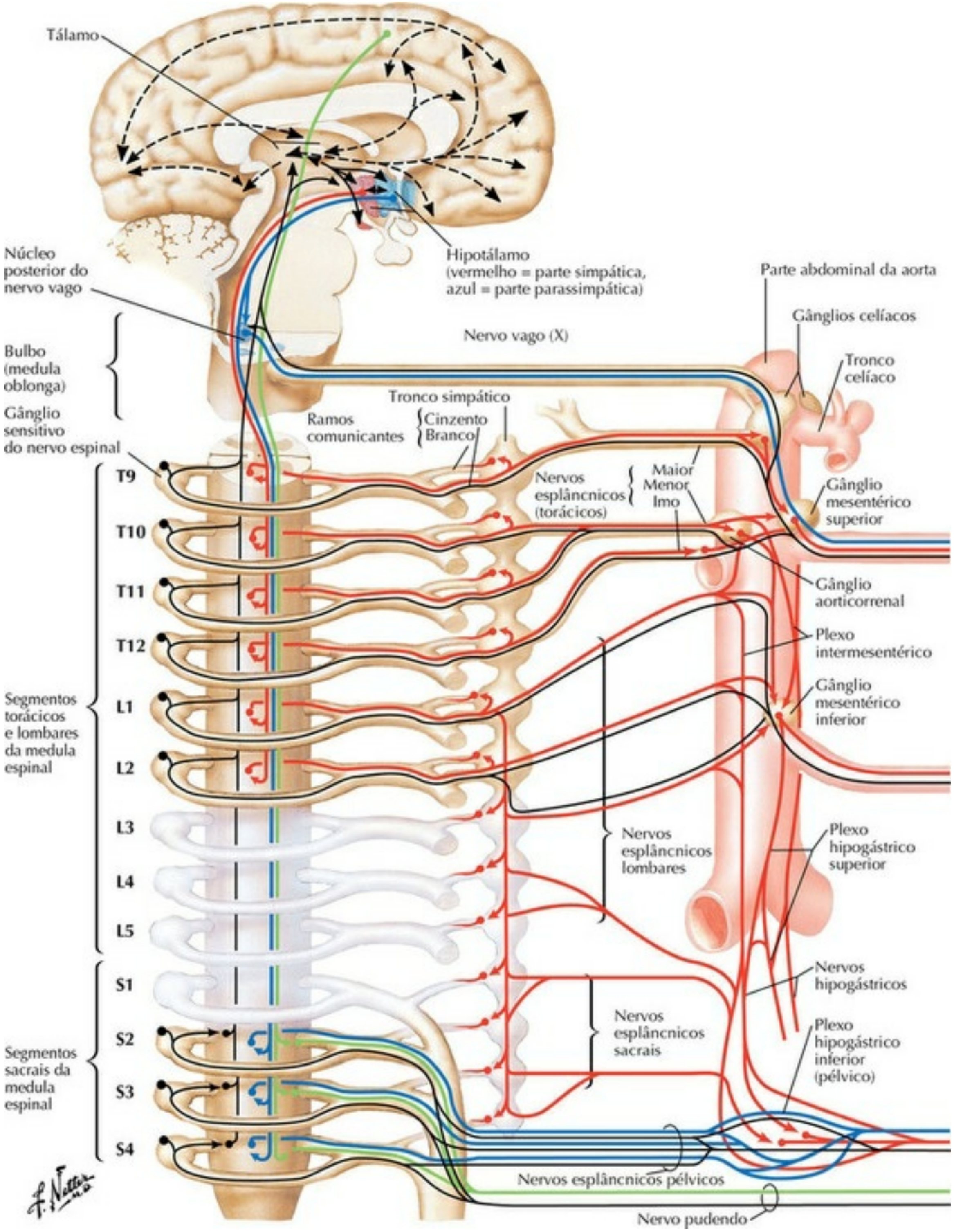
Tálamo
Hipotálamo
(vermelho = parte simpática,
azul = parte parassimpática)
Núcleo
posterior do
nervo vago
Bulbo
(medula
oblonga)
Gânglio
sensitivo
do nervo espinal
Nervo vago (X)
Parte abdominal da aorta
Gânglios celíacos
Tronco
celíaco
Tronco simpático
Ramos
comunicantes
Cinzento
Branco
Nervos
esplâncnicos
(torácicos)
Maior
Menor
Imo
Gânglio
mesentérico
superior
Gânglio
aorticorrenal
Plexo
intermesentérico
Gânglio
mesentérico
inferior
T9
T10
T11
T12
L1
L2
L3
L4
L5
S1
S2
S3
S4
Segmentos
torácicos
e lombares
da medula
espinal
Nervos
esplâncnicos
lombares
Plexo
hipogástrico
superior
Nervos
hipogástricos
Nervos
esplâncnicos
sacrais
Plexo
hipogástrico
inferior
(pélvico)
Segmentos
sacrais da
medula
espinal
Nervos esplâncnicos pélvicos
Nervo pudendo

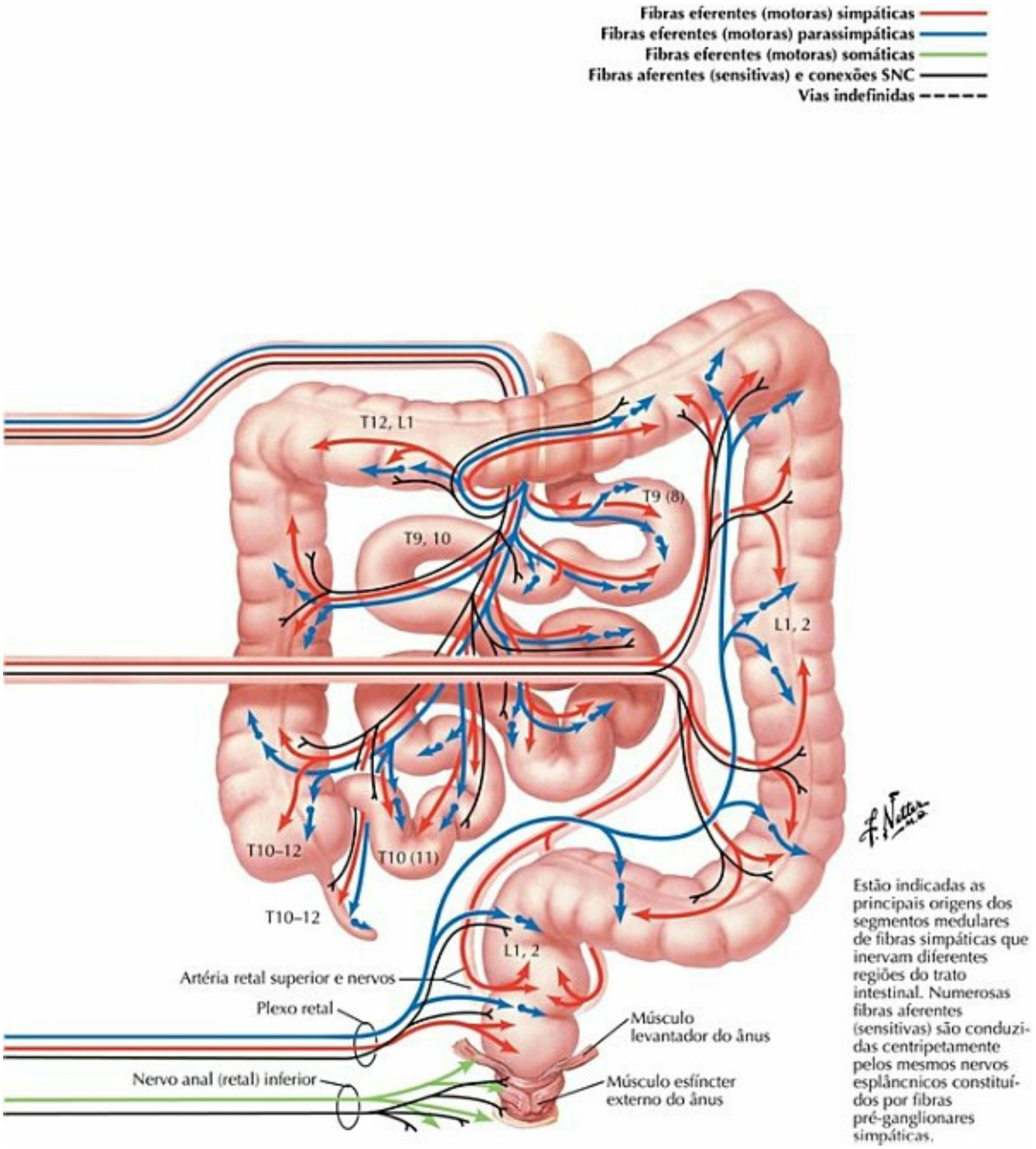

PRANCHA 303 Inervação

Veja também **Pranchas 163, 164**

Vias Reflexas Autônomas: Esquema

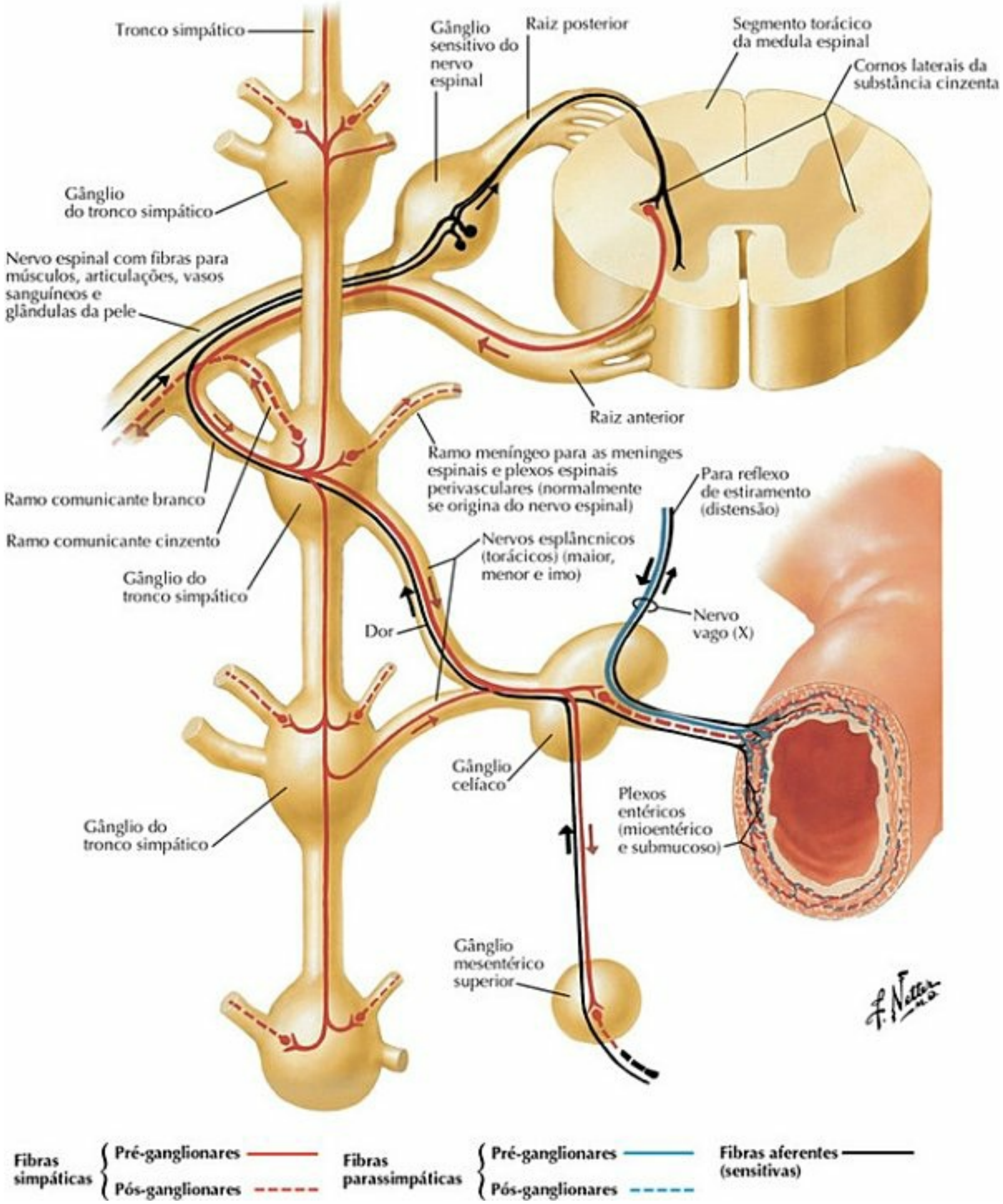

PRANCHA 304 Inervação

Plexos Autônomos Intrínsecos do Intestino: Esquema

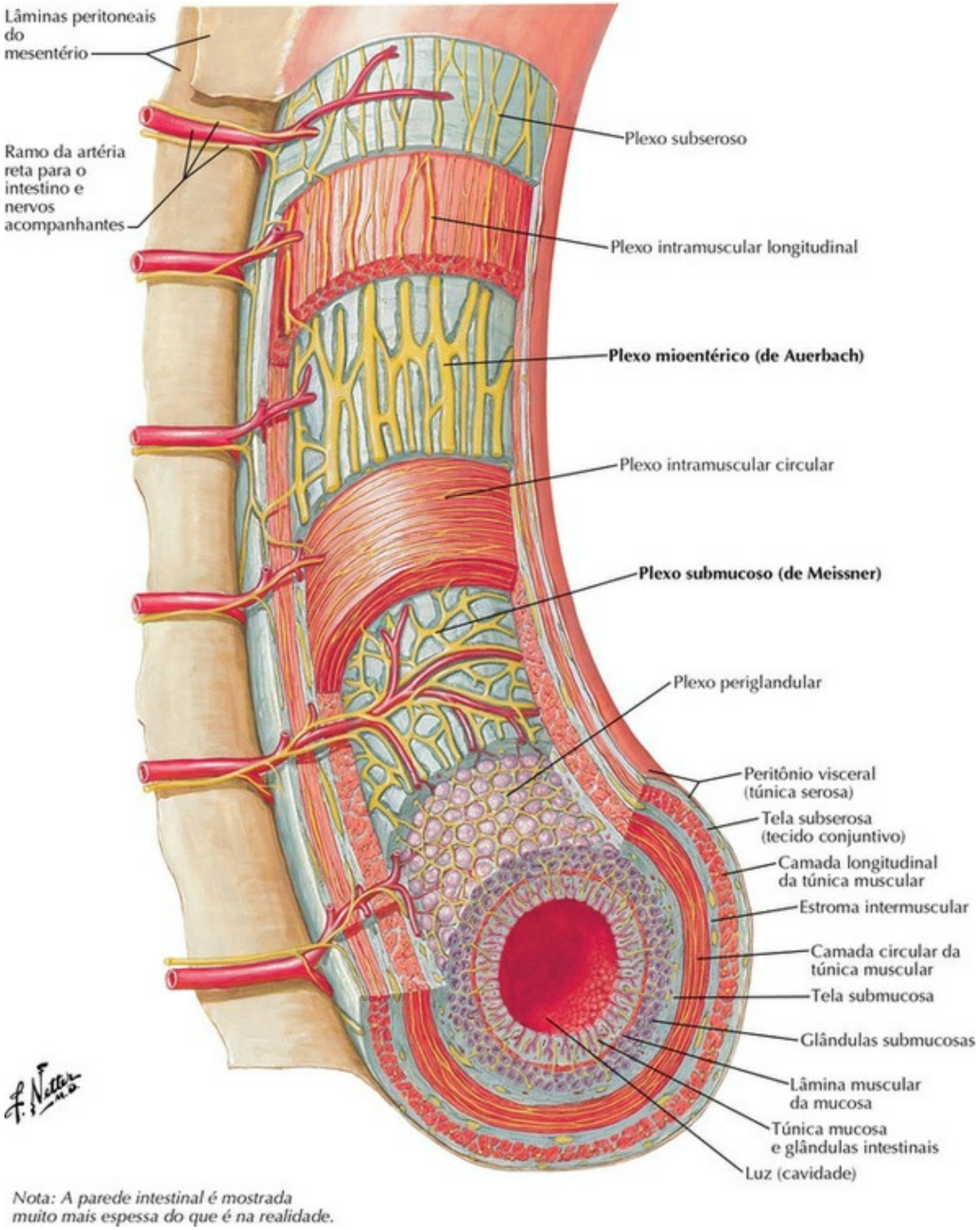

PRANCHA 305 Inervação

Inervação Autônoma do Fígado e da Via Biliar (Bilífera): Esquema

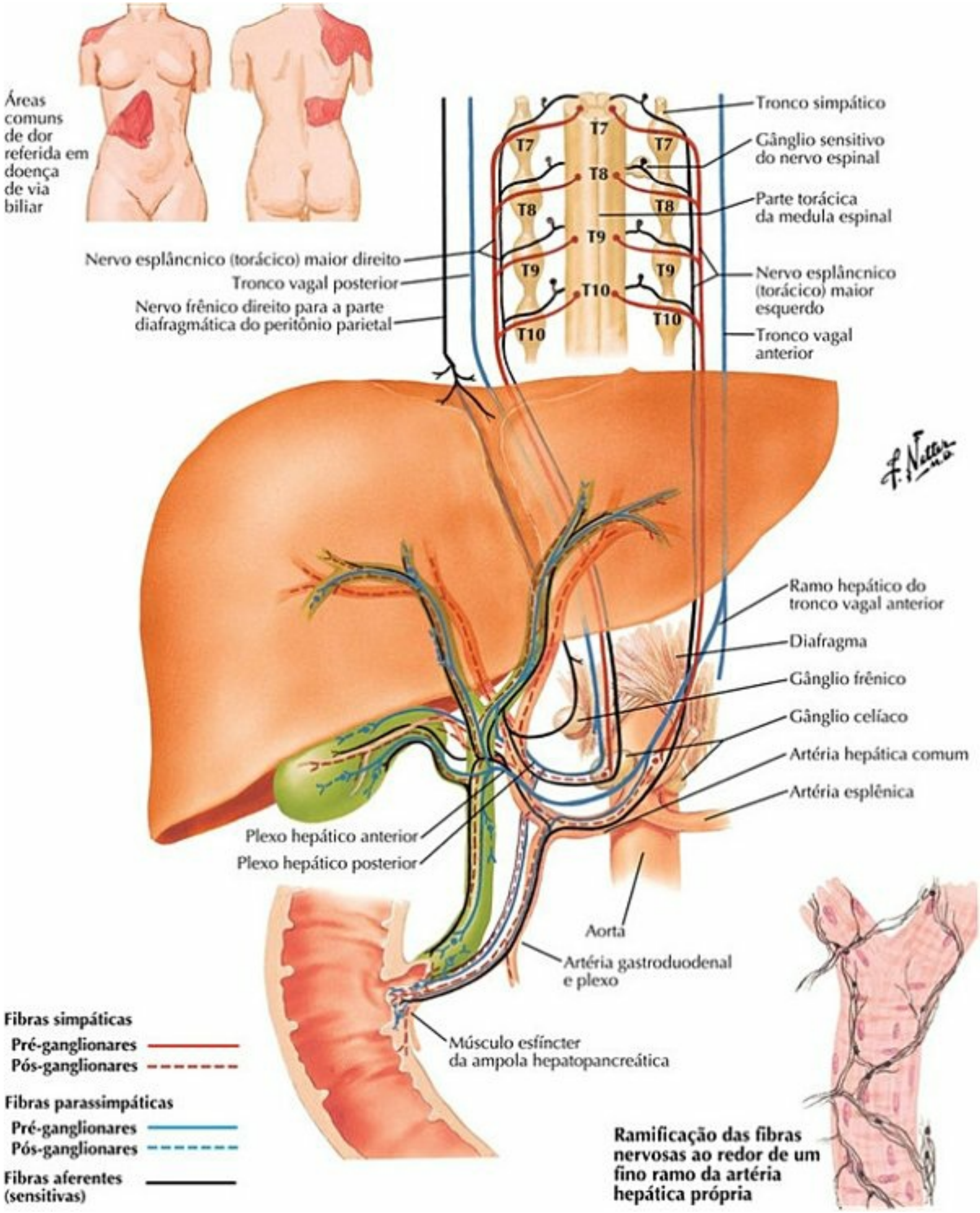

PRANCHA 306 Inervação

Veja também **Pranchas 163, 164**

Inervação Autônoma do Pâncreas: Esquema

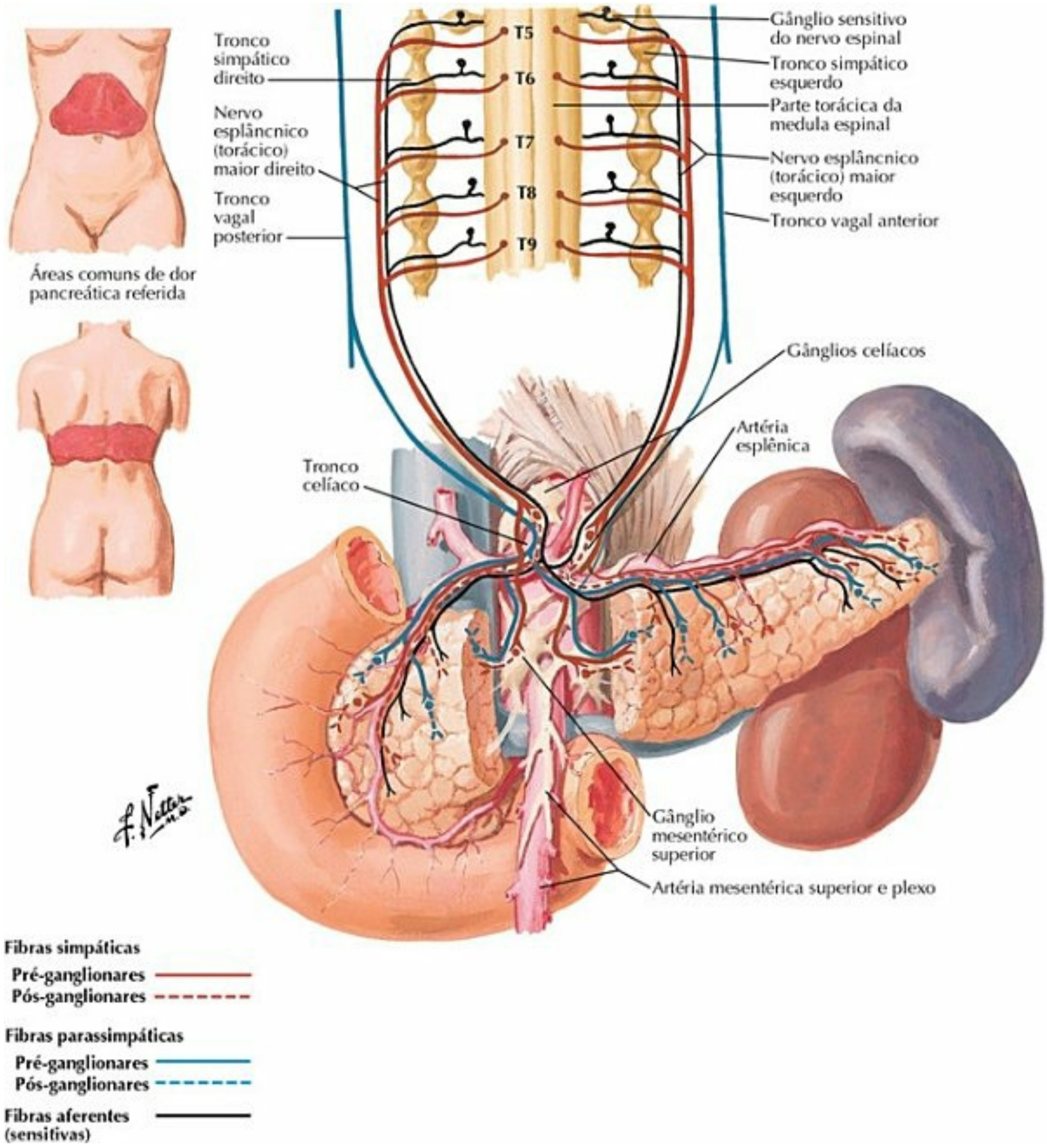

PRANCHA 307 Inervação

Veja também **Pranchas 163, 164**

Rins *in Situ*: Vistas Anteriores

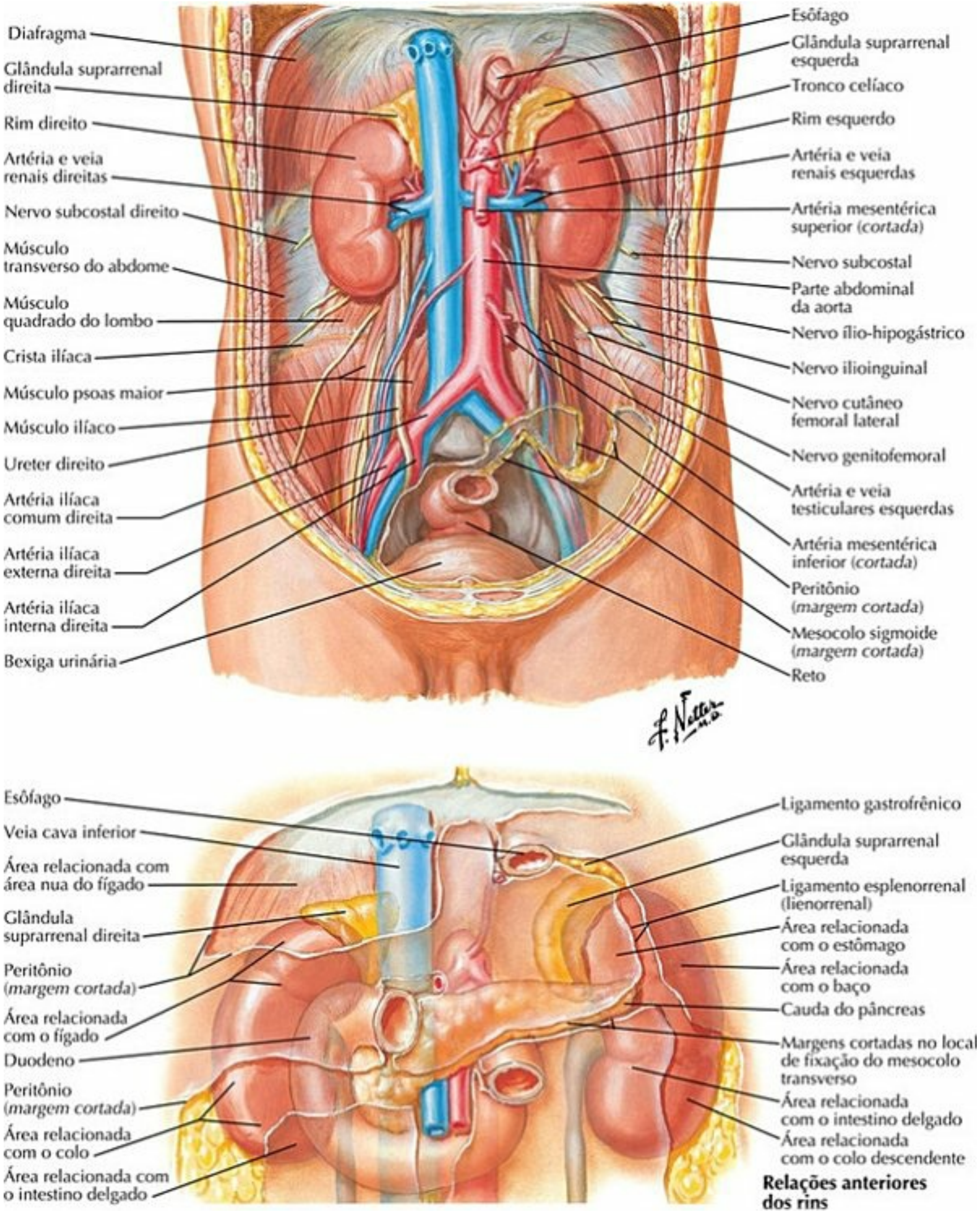

PRANCHA 308 Rins e Glândulas Suprarrenais

Rins *in Situ*: Vistas Posteriores

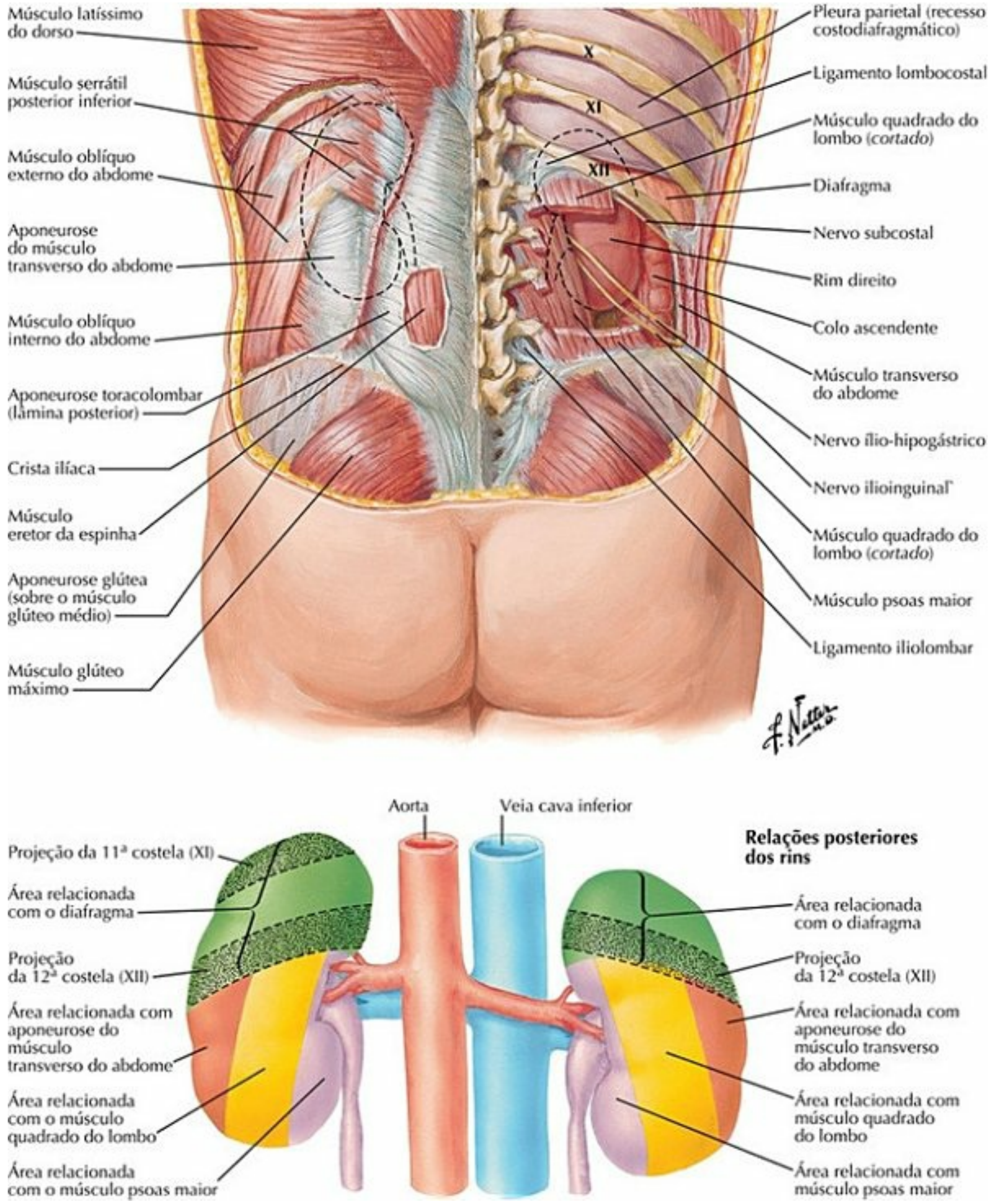

PRANCHA 309 Rins e Glândulas Suprarrenais

Artéria e Veia Renais *in Situ*

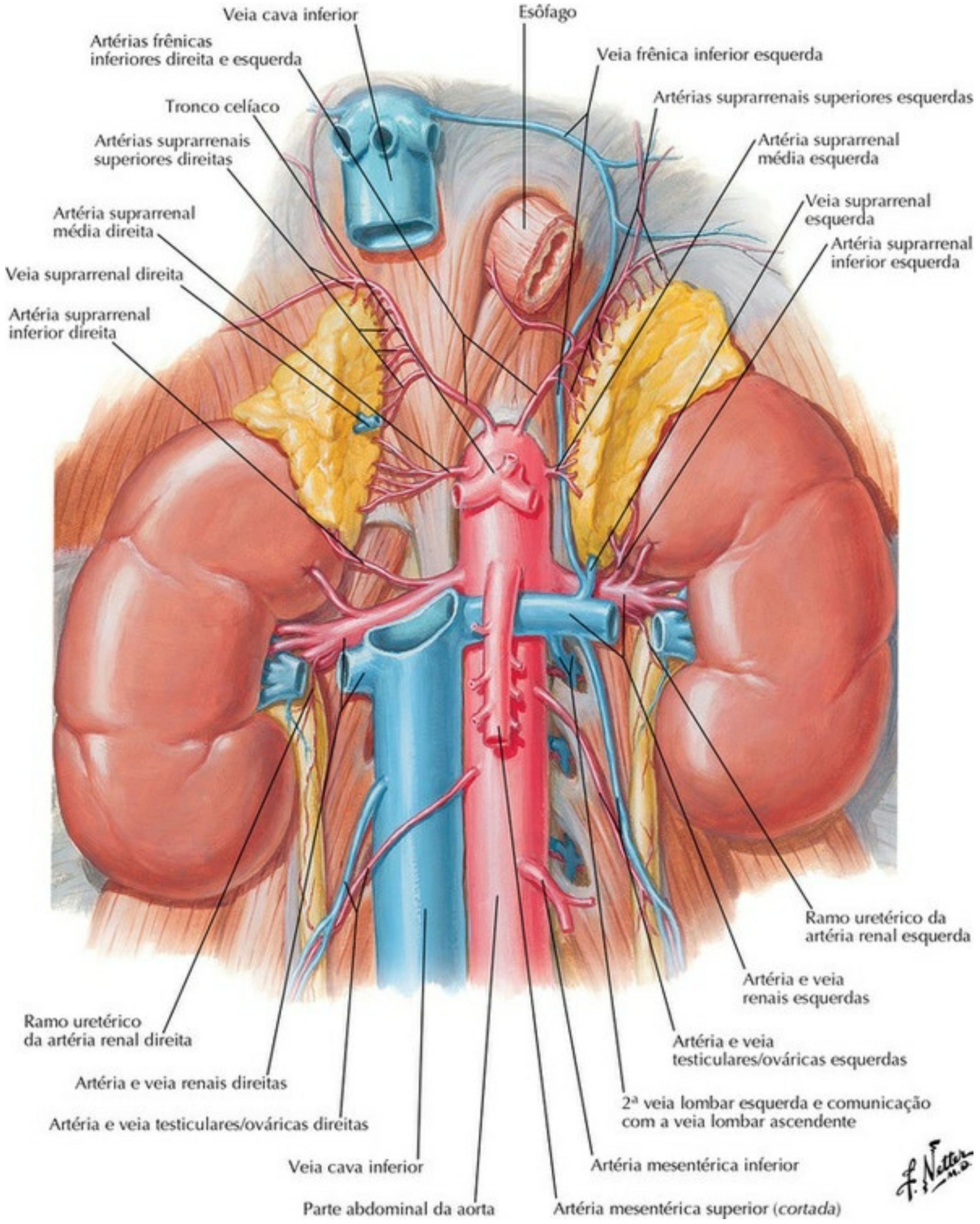

PRANCHA 310 Rins e Glândulas Suprarrenais

Estrutura Macroscópica do Rim

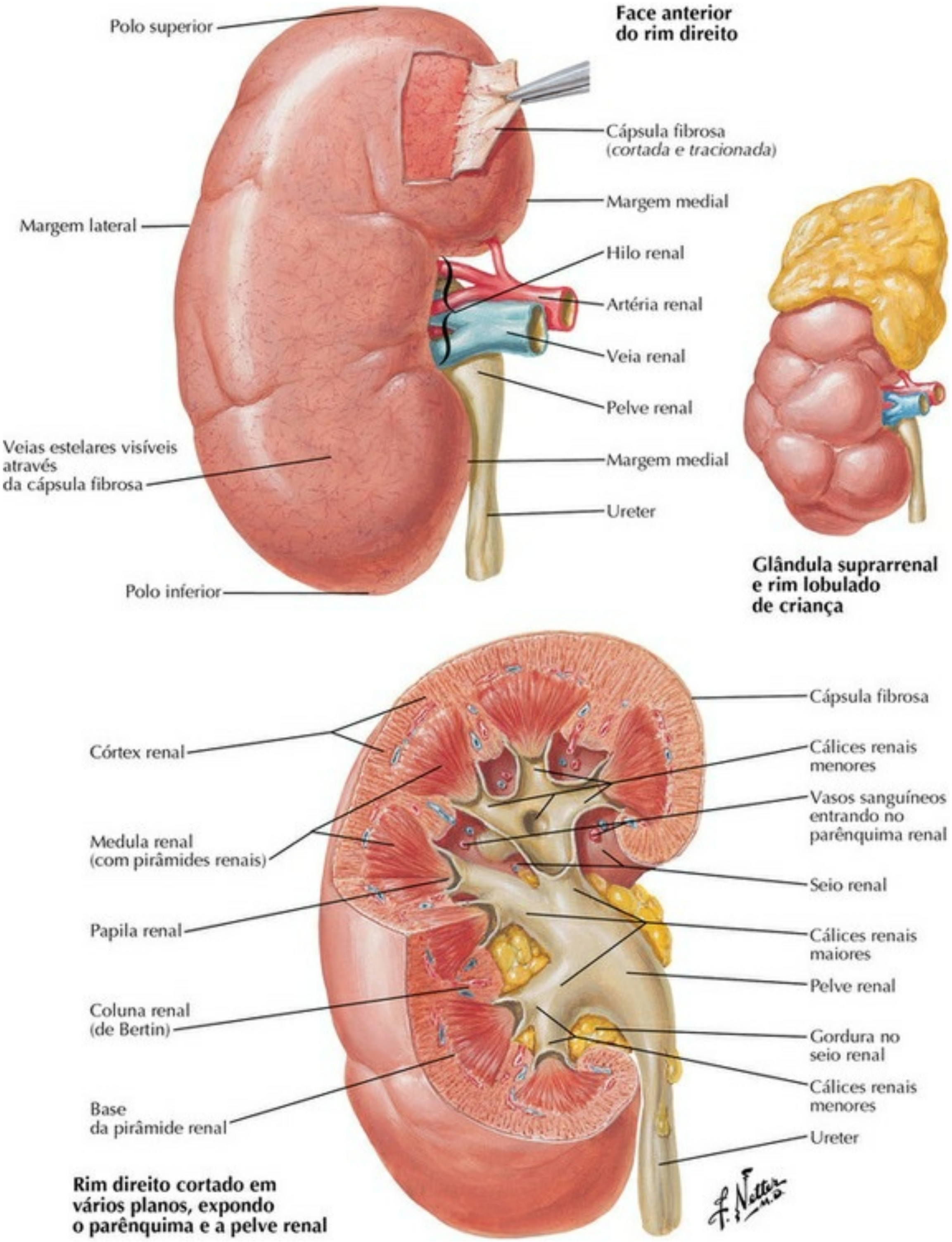

PRANCHA 311 Estrutura Macroscópica do Rim

Artérias Intrarrenais e Segmentos Renais

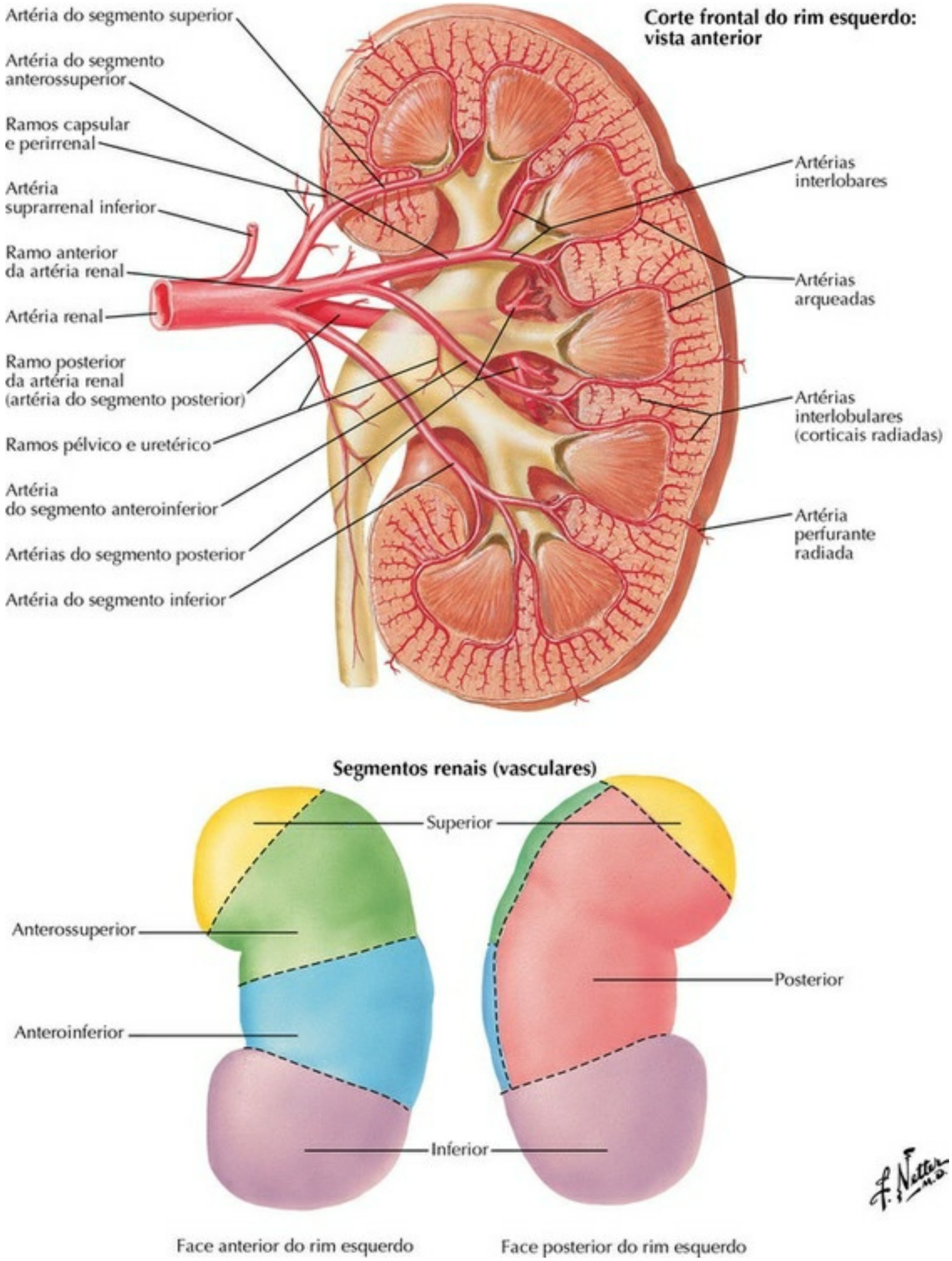

PRANCHA 312 Rins e Glândulas Suprarrenais

Ureteres no Abdome e na Pelve

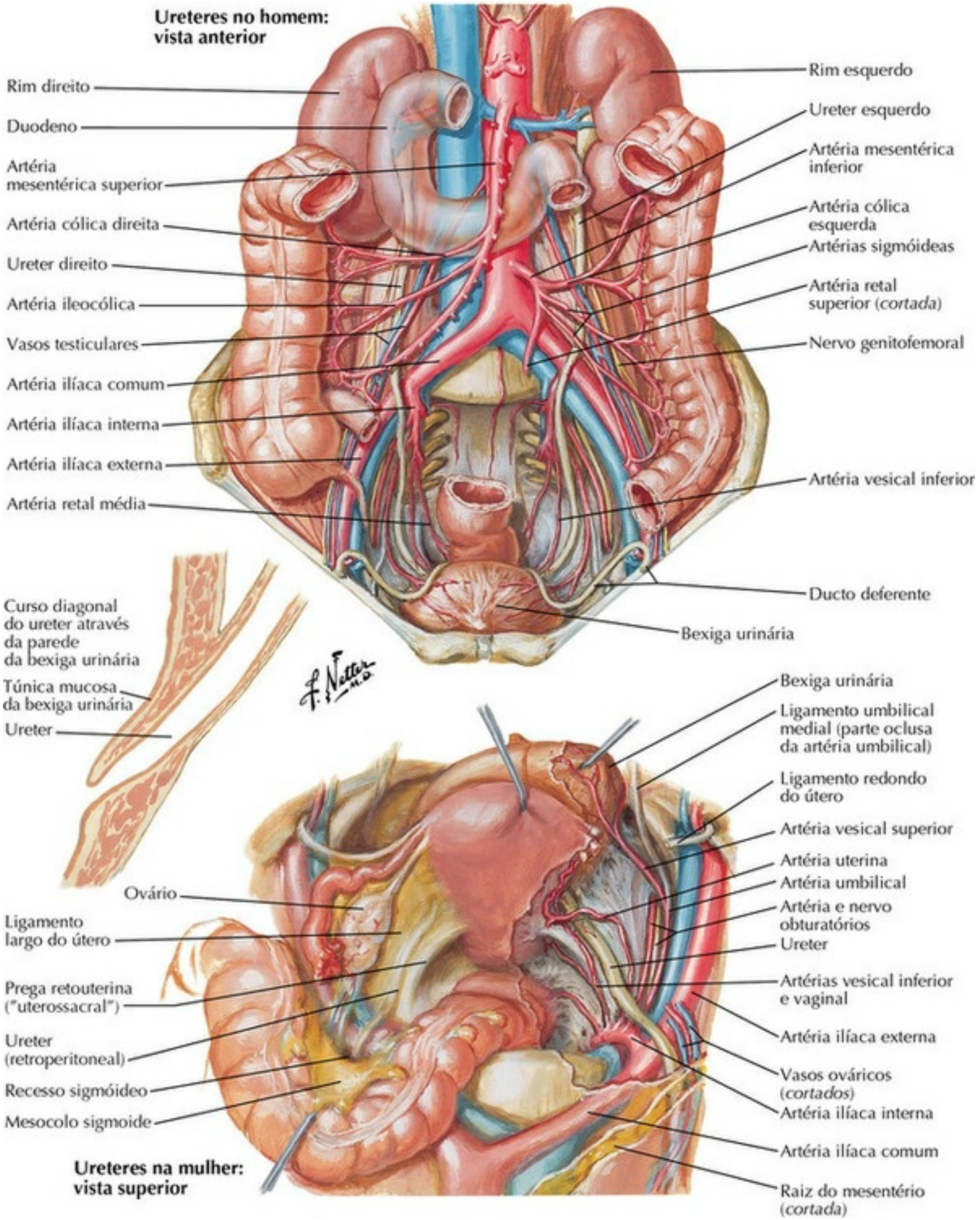

PRANCHA 313 Rins e Glândulas Suprarrenais

Veja também **Pranchas 341, 342, 345**

Artérias dos Ureteres e da Bexiga Urinária

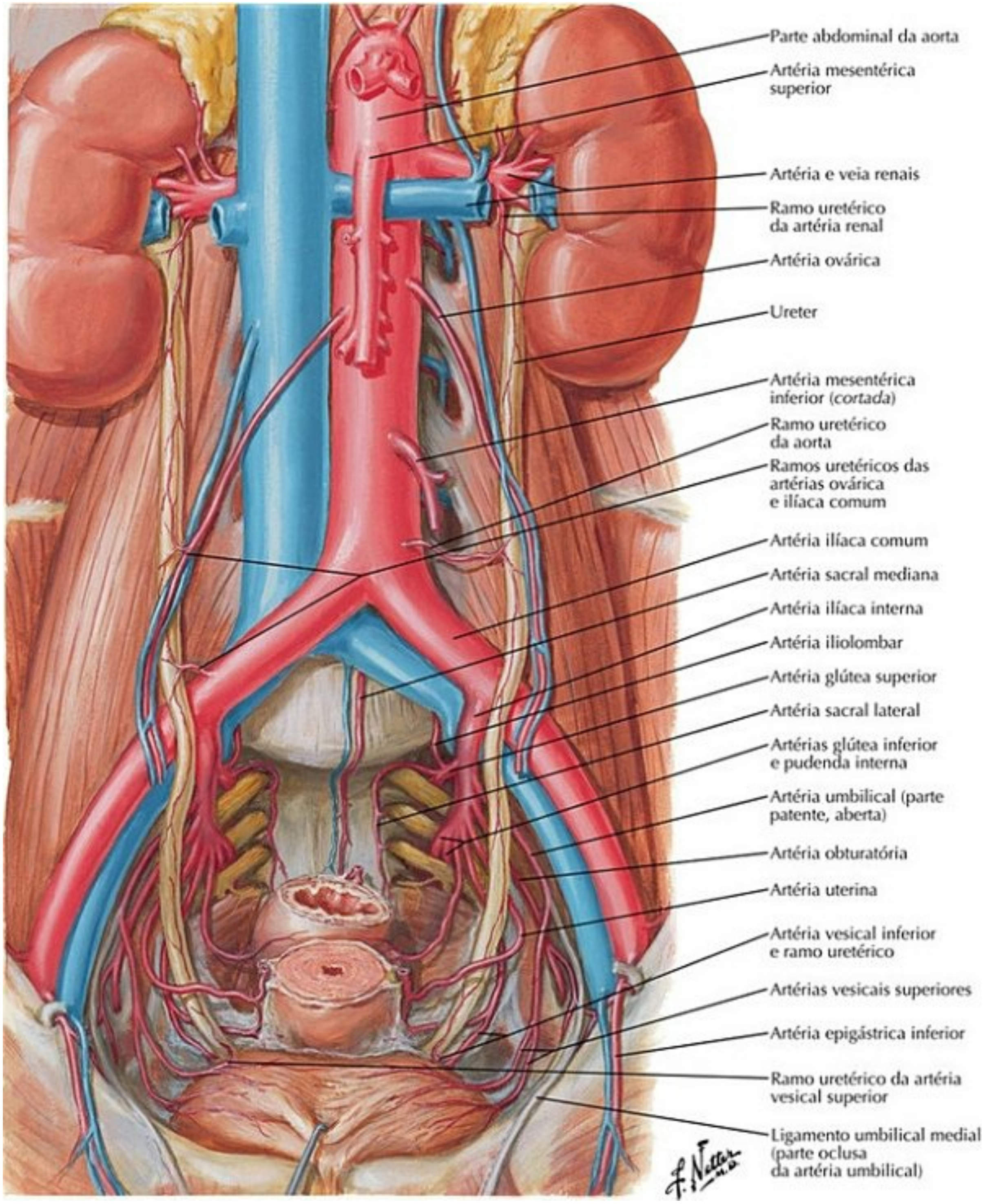

PRANCHA 314 Rins e Glândulas Suprarrenais

Fáscia Renal

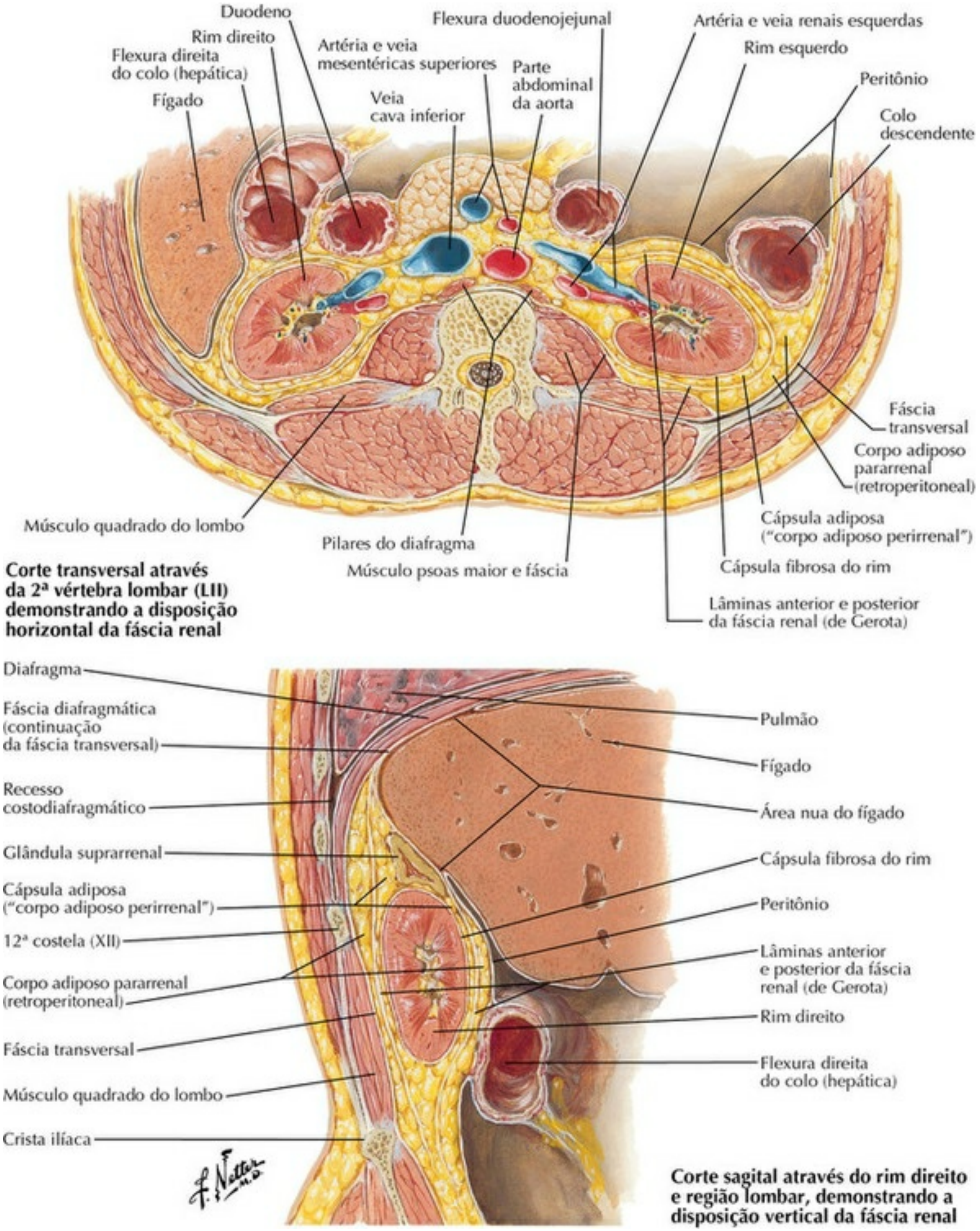

PRANCHA 315 Rins e Glândulas Suprarrenais

Vasos Linfáticos e Linfonodos dos Rins e da Bexiga Urinária

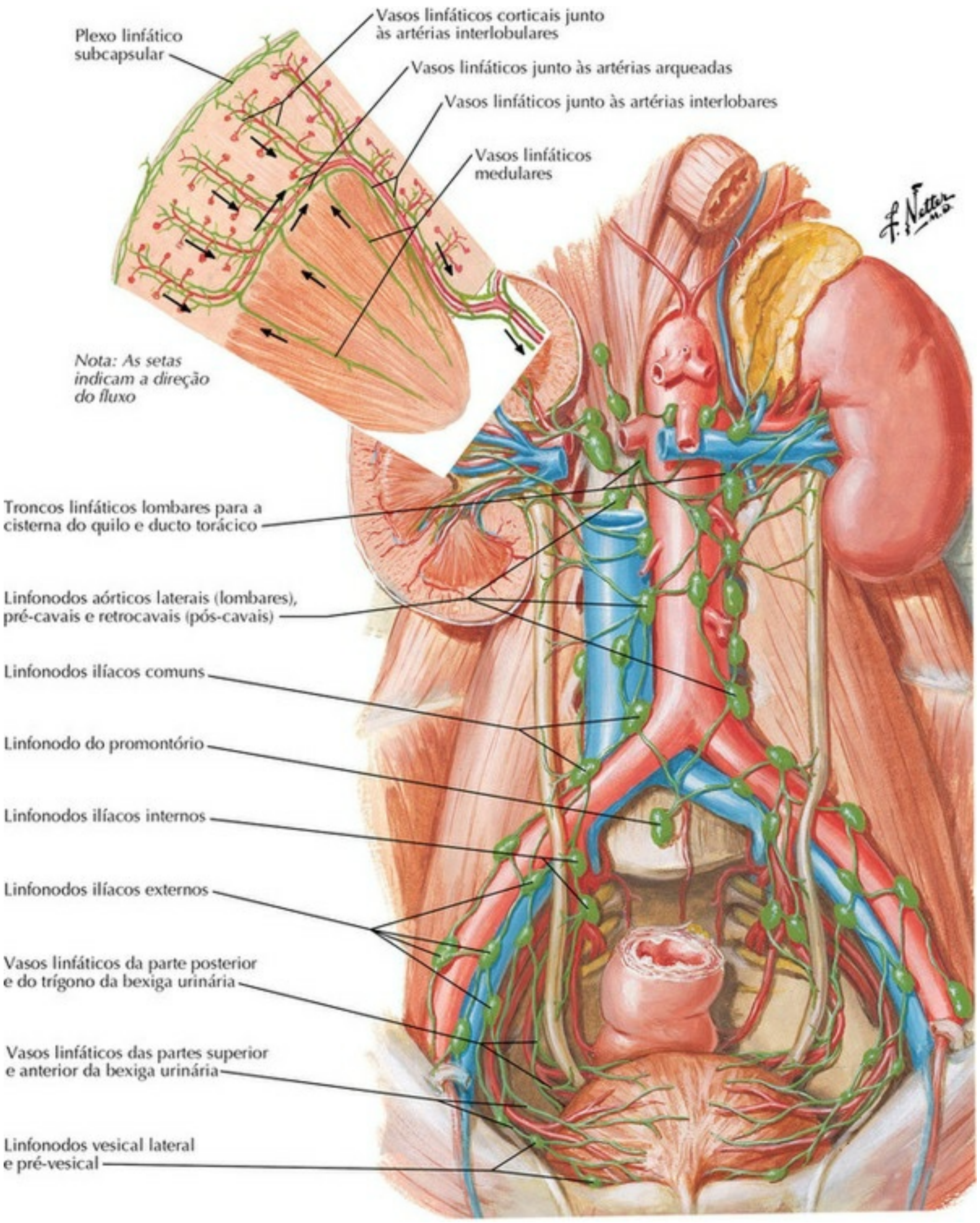

PRANCHA 316 Rins e Glândulas Suprarrenais

Veja também **Pranchas 384, 386**

Nervos Autônomos dos Rins, dos Ureteres e da Bexiga Urinária

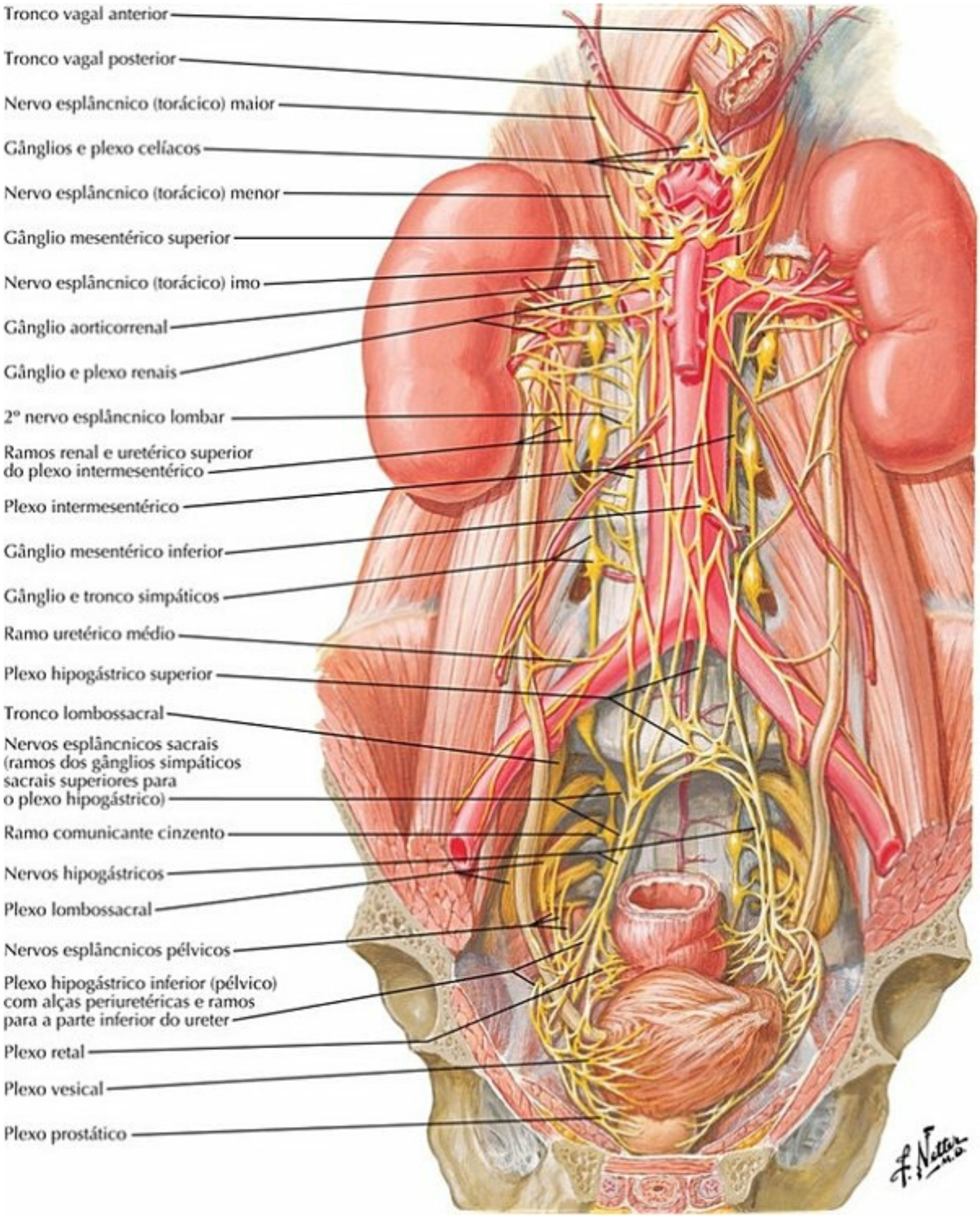

PRANCHA 317 Rins e Glândulas Suprarrenais

Inervação Autônoma dos Rins e da Parte Superior dos Ureteres: Esquema

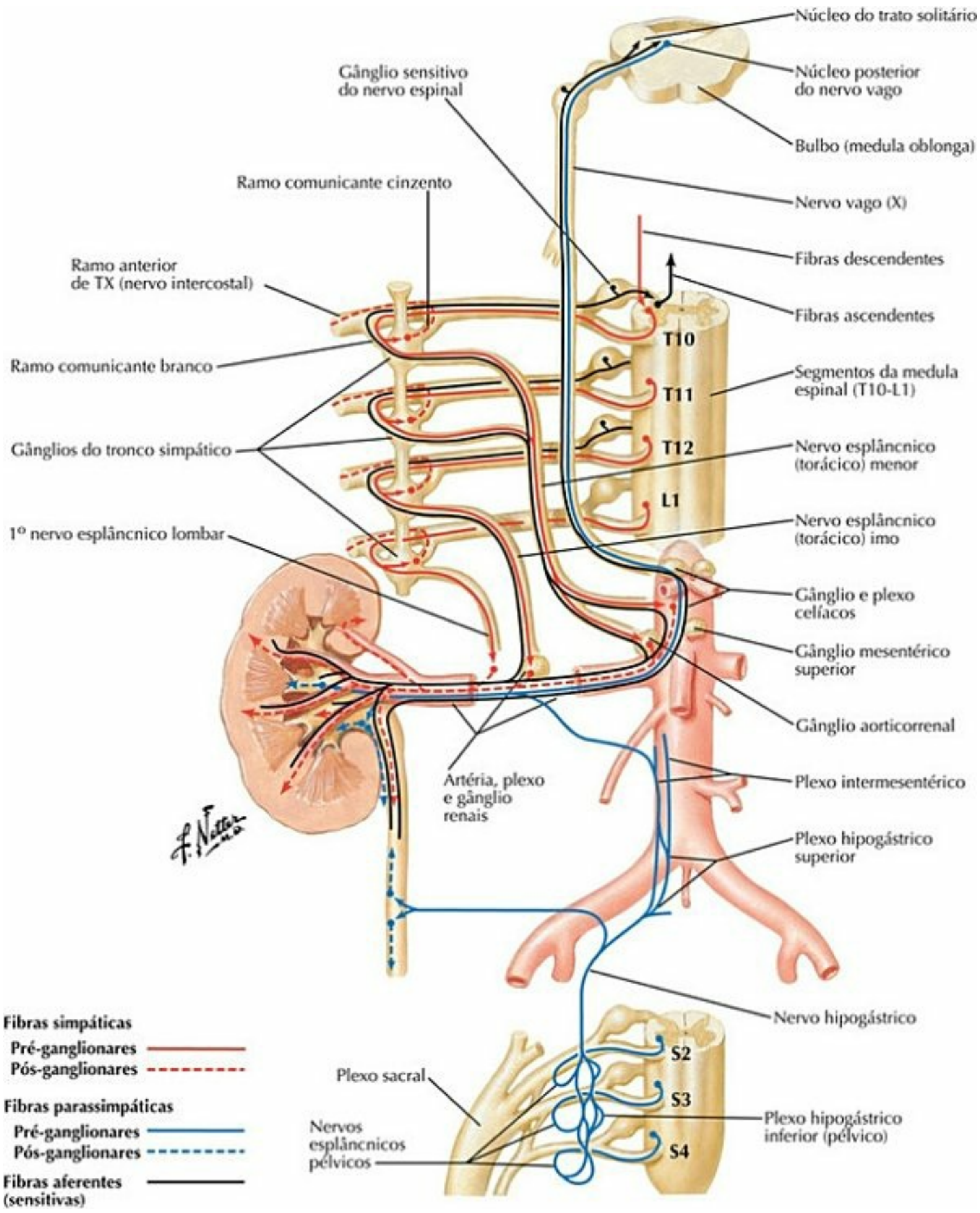

PRANCHA 318 Rins e Glândulas Suprarrenais

Veja também **Pranchas 163**, **164**, **395**

Nervos Autônomos das Glândulas Suprarrenais: Dissecação e Esquema

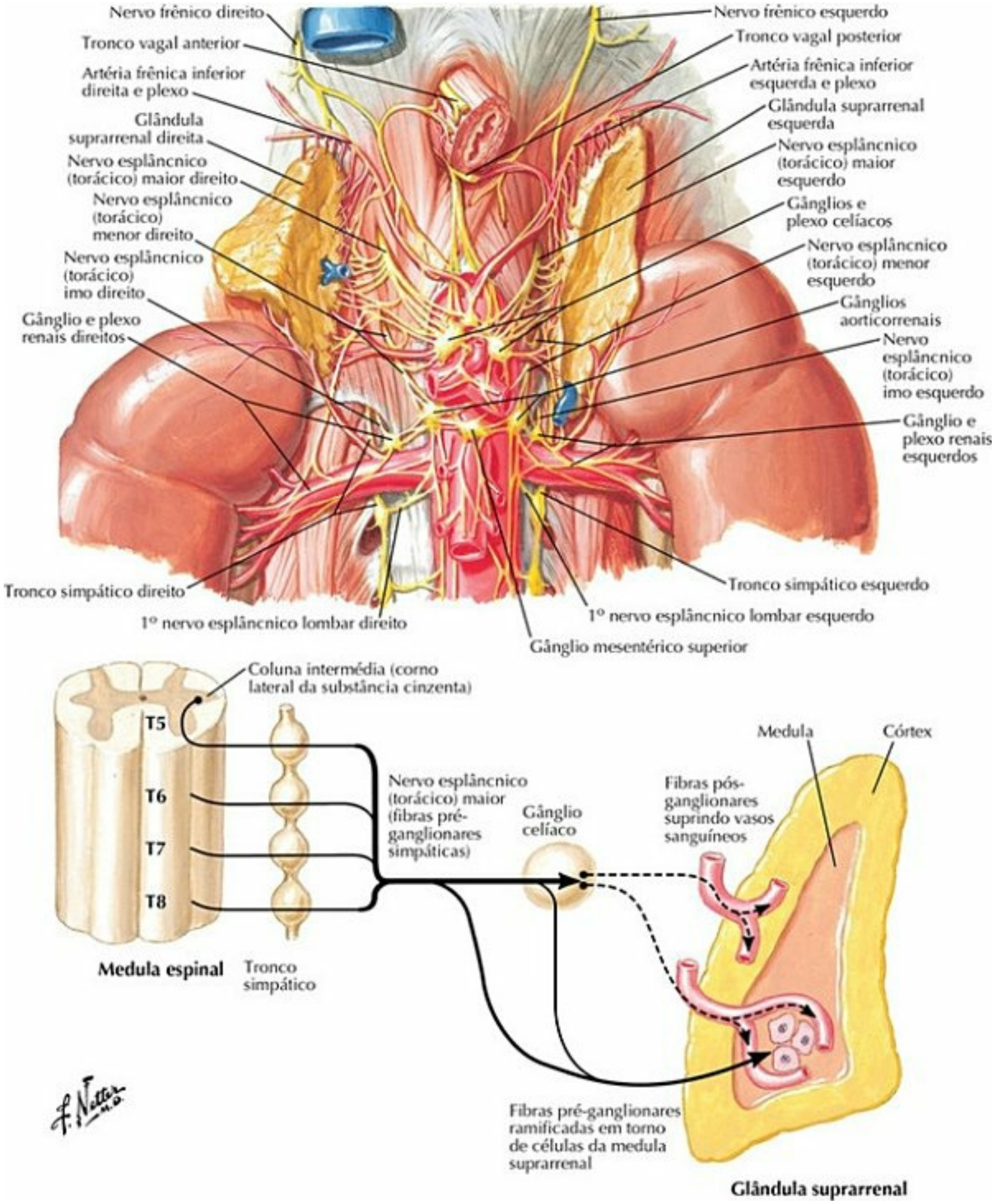

PRANCHA 319 Rins e Glândulas Suprarrenais

Veja também **Pranchas 163, 164**

Artérias e Veias das Glândulas Suprarrenais *in Situ*

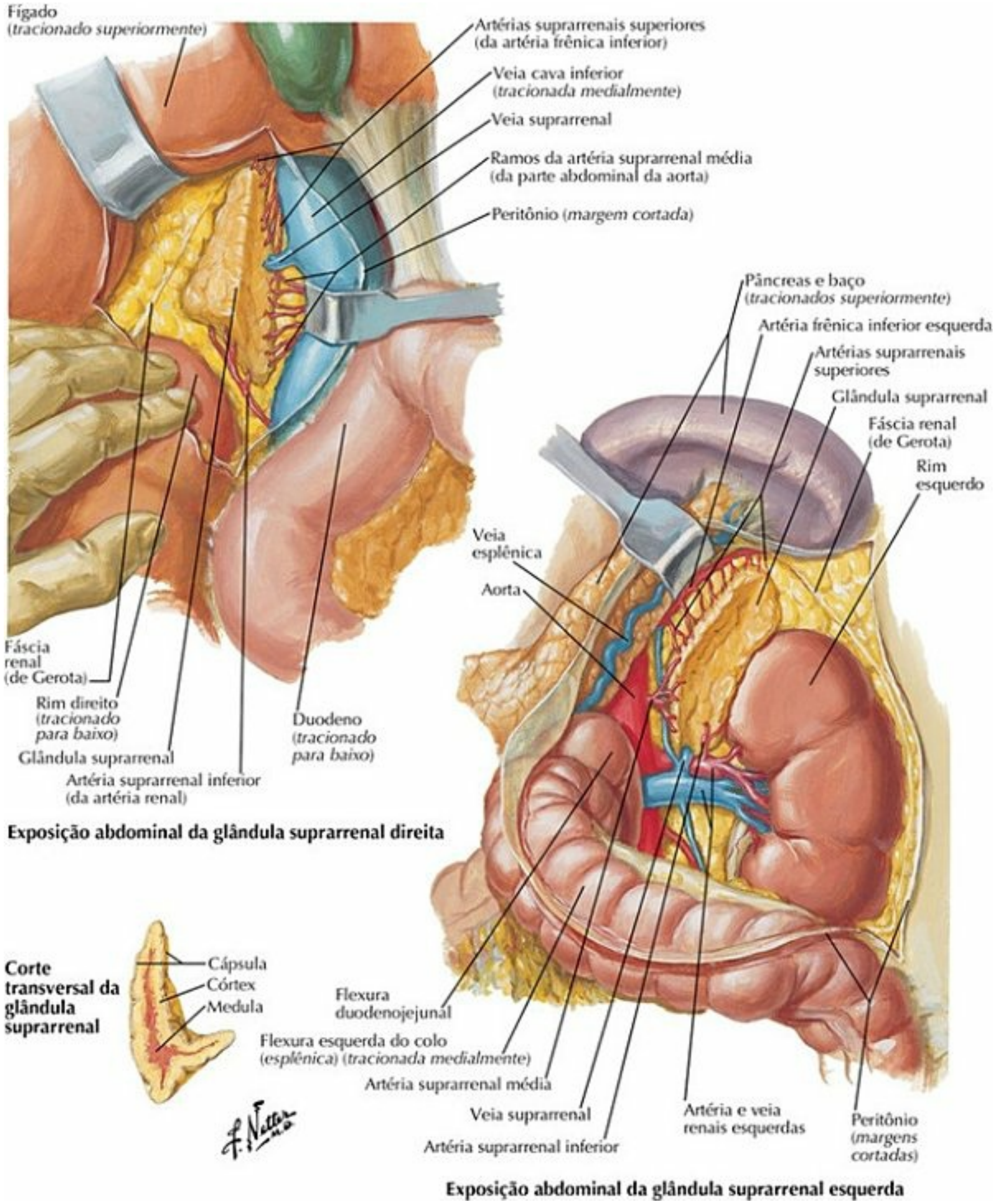

PRANCHA 320 Rins e Glândulas Suprarrenais

Parede do Abdome e Vísceras: Corte Sagital Paramediano

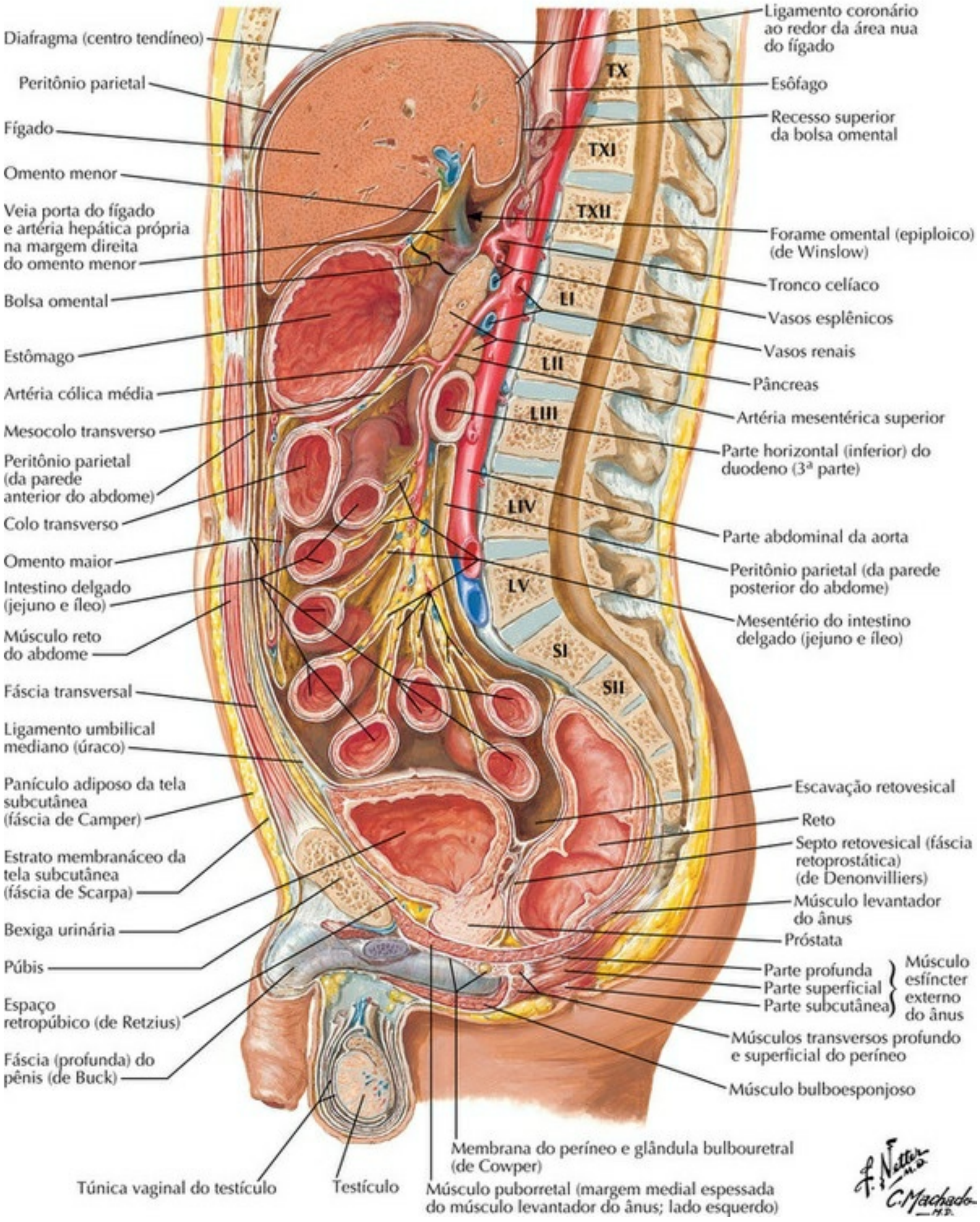

PRANCHA 321 Anatomia Seccional

Imagens do Abdome: Cortes Transversais ("Axiais")

Série de imagens transversais de TC do abdome, de superior (A) para inferior (C)

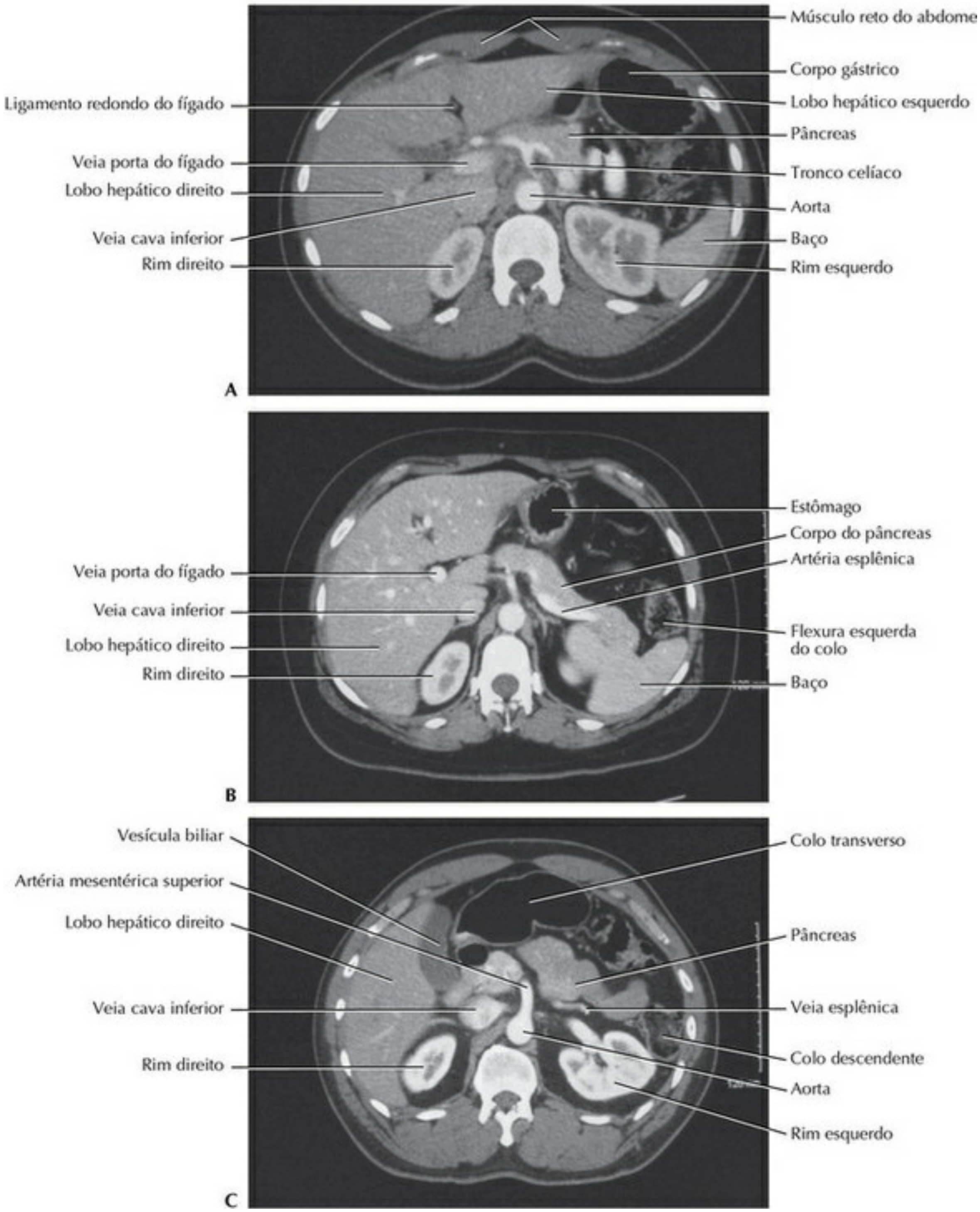

PRANCHA 322 Anatomia Seccional

Imagens do Abdome: Cortes Transversais (“Axiais”) (continuação)

Série de imagens transversais de TC do abdome, de superior (D) para inferior (E)

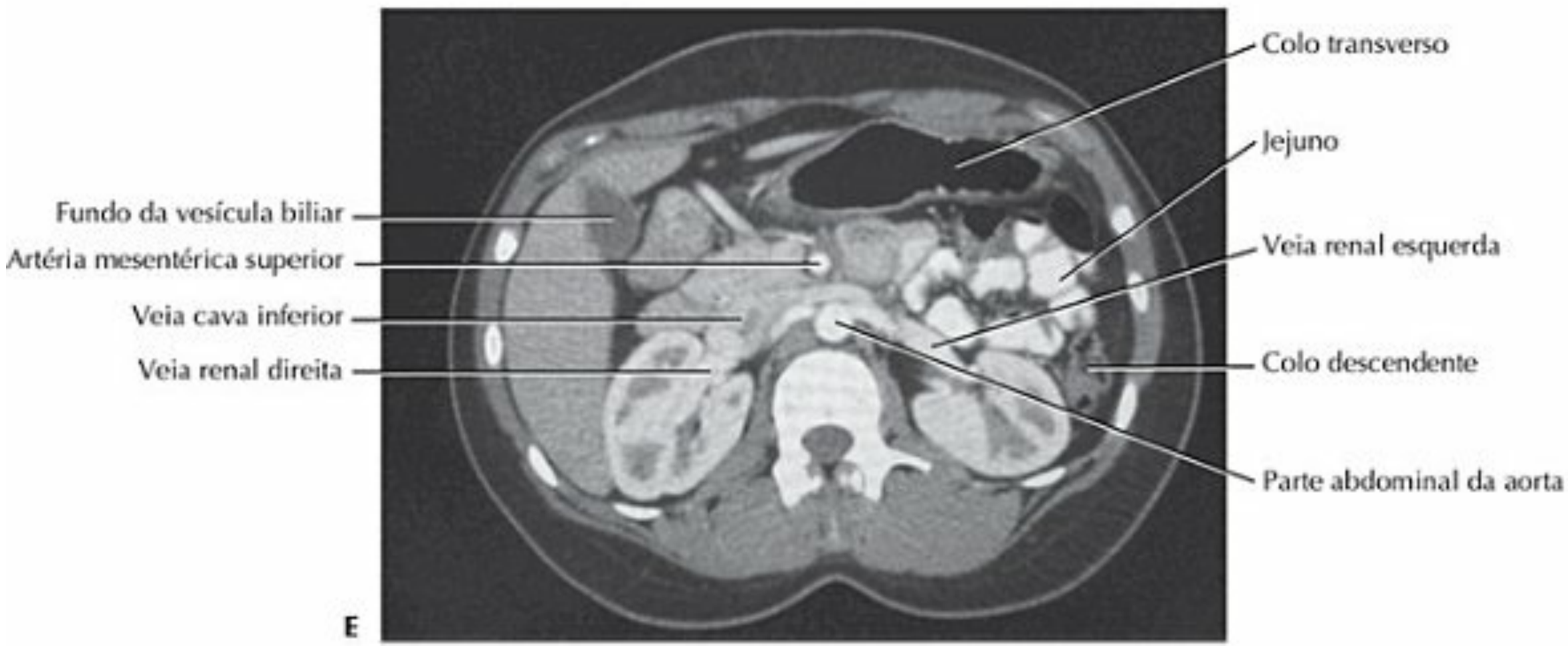

PRANCHA 323 Anatomia Seccional

Corte Transversal do Abdome no Nível de TX, Junção Esofagogástrica

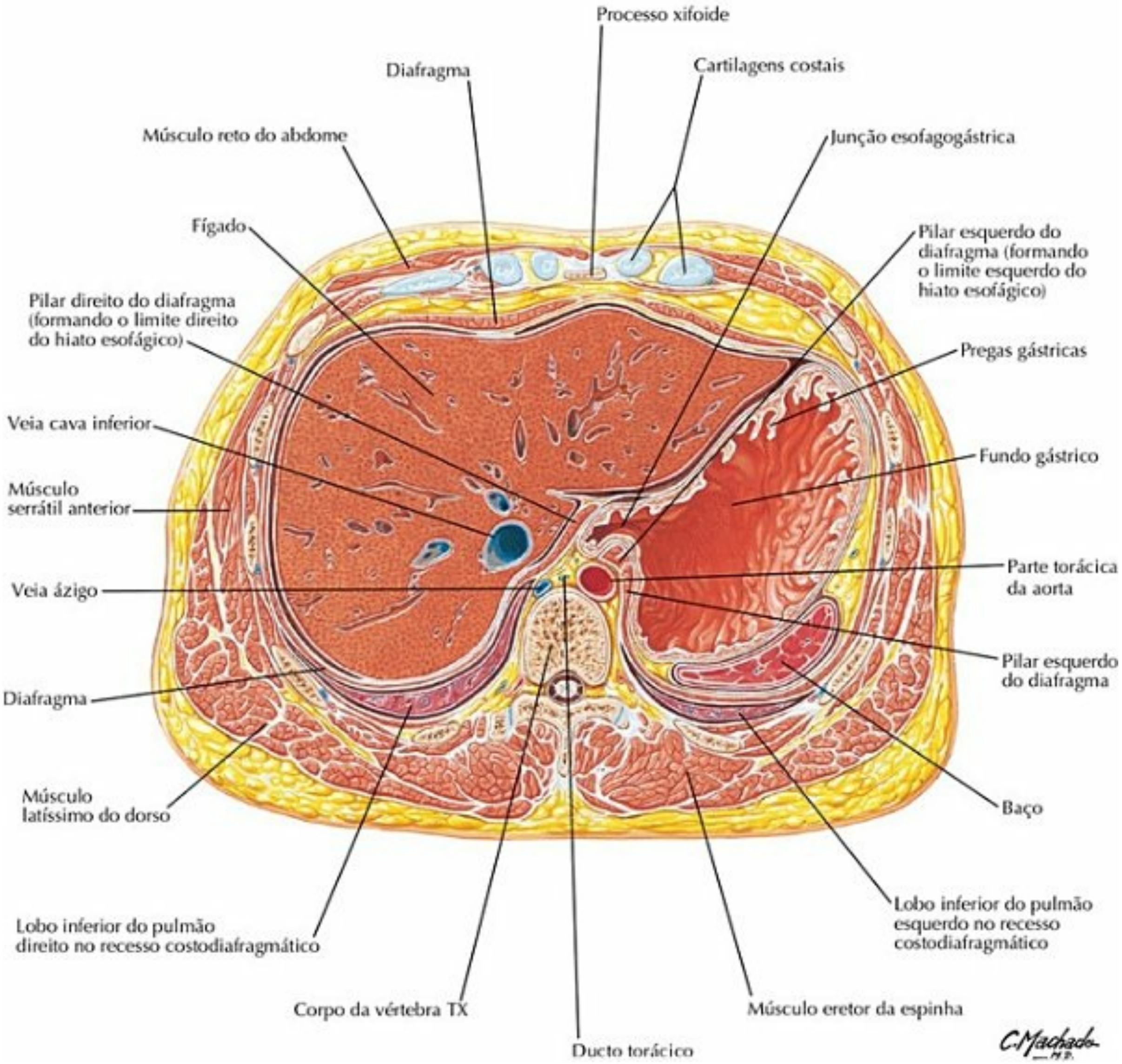

PRANCHA 324 Anatomia Seccional

Corte Transversal do Abdome no Nível de TXII, Inferior ao Processo Xifoide

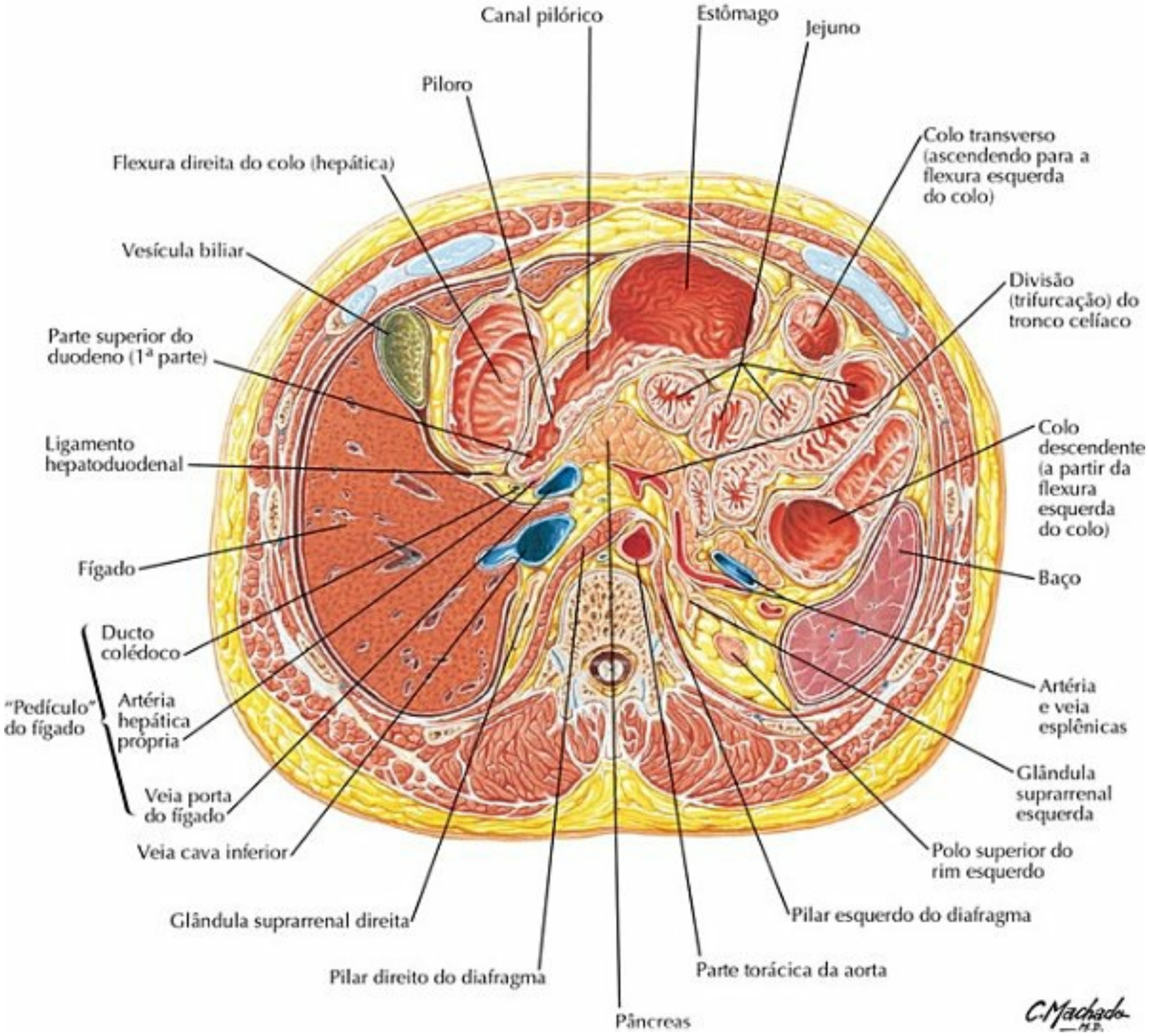

PRANCHA 325 Anatomia Seccional

Corte Transversal do Abdome no Nível de TXII-LI, Disco Intervertebral

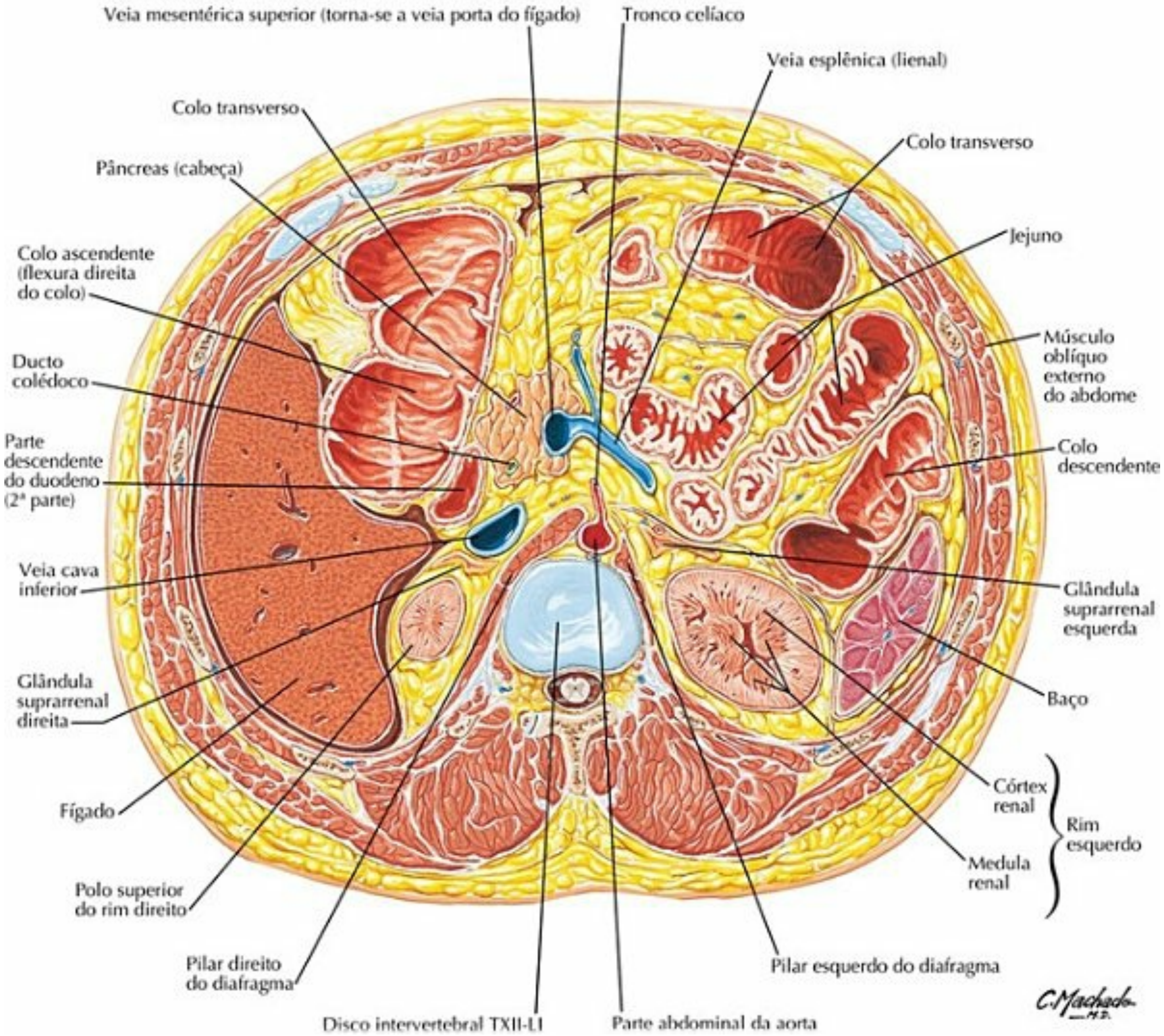

PRANCHA 326 Anatomia Seccional

Corte Transversal do Abdome no Nível de LI-II, Disco Intervertebral

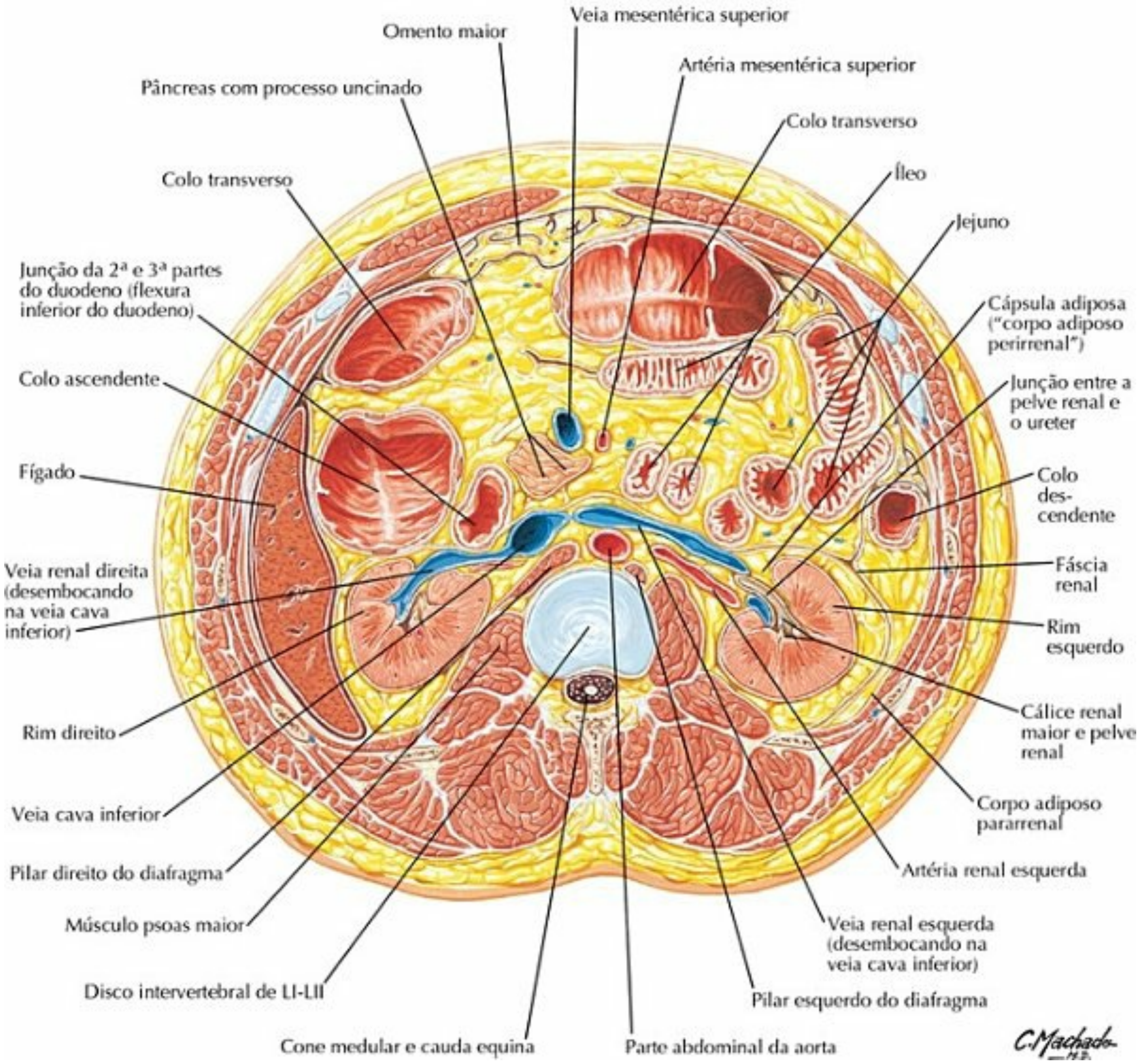

PRANCHA 327 Anatomia Seccional

Corte Transversal do Abdome no Nível de LIII-IV

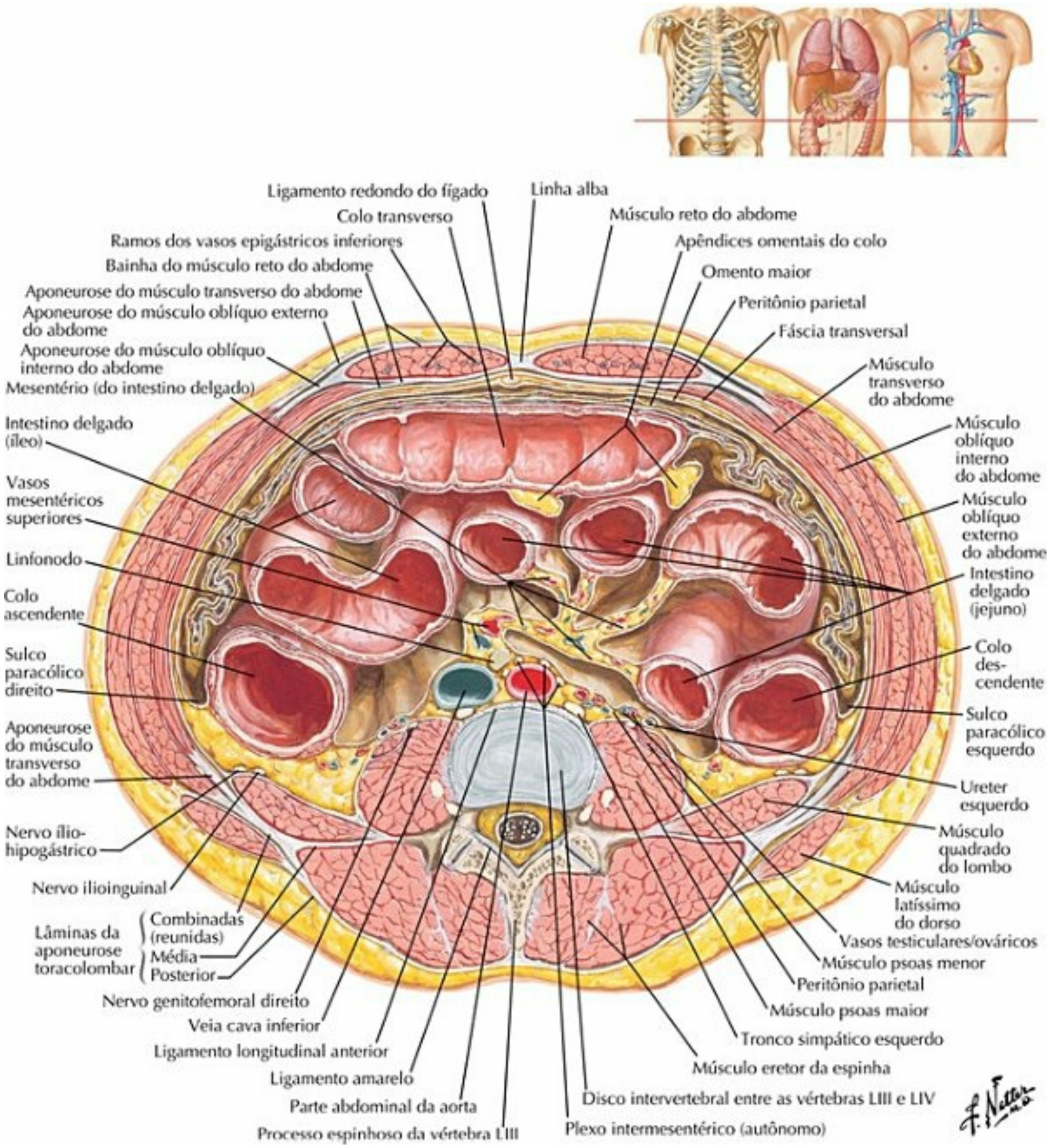

PRANCHA 328 Anatomia Seccional

Tabela de Músculos

Tabela 4-1
Tabela de Músculos

MÚSCULO	INSERÇÃO PROXIMAL (ponto fixo)	INSERÇÃO DISTAL (ponto móvel)	INERVAÇÃO	AÇÕES PRINCIPAIS	SUPRIMENTO SANGUÍNEO
Diafragma	Processo xifoide, últimas seis	Fibras convergem	Nervo frênico	Traciona para baixo o centro	Artérias pericardicofrênica,

	cartilagens costais, vértebras LI-LIII	para o centro tendíneo		tendíneo, na inspiração	musculofrênica e frênicas superior e inferior
Oblíquo externo do abdome	Superfície externa das costelas V-XII	Linha alba, tubérculo púbico, metade anterior da crista ilíaca	Ramos anteriores dos seis últimos nervos torácicos	Comprime e sustenta as vísceras abdominais, flexiona e roda o tronco	Artérias epigástricas superior e inferior
Ilíaco	2/3 superiores da fossa ilíaca, asa do sacro, ligamento sacroilíaco anterior	Trocanter menor do fêmur e parte do corpo (diáfise) logo abaixo, unindo-se ao tendão do músculo psoas maior	Nervo femoral	Flexiona e estabiliza a articulação do quadril; atua junto com o músculo psoas maior	Ramos ilíacos da artéria iliolombar
Oblíquo interno do abdome	Aponeurose toracolombar, 2/3 anteriores da crista ilíaca, metade lateral do ligamento inguinal	Margens inferiores das costelas X -XII, linha alba, púbis, via foice inguinal (tendão conjuntivo)	Ramos anteriores dos últimos seis nervos torácicos e do primeiro nervo lombar	Comprime e sustenta as vísceras abdominais, flexiona e roda o tronco	Artérias epigástricas superior e inferior e circunflexa ilíaca profunda
Psoas maior	Processos costiformes das vértebras lombares, superfícies laterais dos corpos das vértebras TXII-LV, e fixação nos discos intervertebrais	Trocanter menor do fêmur	Ramos anteriores dos primeiros quatro nervos lombares	Atuando superiormente, junto com o músculo ilíaco, flexiona o quadril, agindo inferiormente; flexiona lateralmente a coluna vertebral; acionado no equilíbrio do tronco na posição sentada, agindo inferiormente com o músculo ilíaco; flexiona o tronco	Ramos lombares da artéria iliolombar

Psoas menor	Superfícies laterais das vértebras TXII-LI e discos intervertebrais correspondentes	Linha pectínea, "eminência iliopectínea"	Ramos anteriores do primeiro nervo lombar	Flexiona a pelve na coluna vertebral	Ramo lombar da artéria iliolombar
Piramidal	Corpo do púbis, anteriormente ao músculo reto do abdome	Linha alba	Nervo ílio-hipogástrico	Tensiona a linha alba	Artéria epigástrica inferior
Quadrado do lombo	Metade medial da margem inferior da 12ª costela; extremidades dos processos costiformes lombares	Ligamento iliolombar; lábio interno da crista ilíaca	Ramos anteriores de T12 e dos quatro primeiros nervos lombares	Estende e flexiona lateralmente a coluna vertebral; fixa a 12ª costela durante a inspiração	Artéria iliolombar
Reto do abdome	Sínfise púbica, crista púbica	Processo xifoide; cartilagens costais V-VII	Ramos anteriores dos seis últimos nervos torácicos	Flexiona o tronco; comprime as vísceras abdominais	Artérias epigástricas superior e inferior
Transverso do abdome	Superfícies internas das cartilagens costais VII-XII ; aponeurose toracolombar; crista ilíaca; terço lateral do ligamento inguinal	Linha alba juntamente com a aponeurose do músculo oblíquo interno do abdome; crista púbica e linha pectínea do púbis, via foice inguinal (tendão conjuntivo)	Ramos anteriores dos seis últimos nervos torácicos e do primeiro nervo lombar	Comprime e sustenta as vísceras abdominais	Artérias circunflexa ilíaca profunda e epigástrica inferior

Variações nas contribuições do nervo espinal na inervação dos músculos, no seu suprimento arterial, nos seus locais de inserção e suas ações são de ocorrência comum na anatomia humana. Portanto, existem diferenças entre os textos e devemos considerar que a variação anatômica é normal.

SEÇÃO 5

Pelve e períneo

Anatomia Topográfica

Prancha 329

329. Pelve e Períneo: Anatomia de Superfície

Ossos e Ligamentos

Pranchas 330–334

330. Arcabouço Ósseo da Pelve
331. Radiografias das Pelves Feminina e Masculina
332. Diferenças Sexuais da Pelve: Medidas
333. Ossos e Ligamentos da Pelve
334. Ossos e Ligamentos da Pelve (continuação)

Assoalho da Pelve e Conteúdo

Pranchas 335-345

335. Diafragma da Pelve Feminina
336. Diafragma da Pelve Feminina (continuação)
337. Diafragma da Pelve Feminina (continuação)
338. Diafragma da Pelve Masculina
339. Diafragma da Pelve Masculina (continuação)
340. Vísceras Pélvicas e Períneo: Gênero Feminino
341. Conteúdo da Pelve Feminina
342. Vísceras Pélvicas Femininas
343. Fáscia da Pelve e Espaços Potenciais
344. Vísceras Pélvicas e Períneo: Gênero Masculino
345. Conteúdo da Pelve Masculina

Bexiga Urinária

Pranchas 346–348

346. Bexiga Urinária: Orientação e Sustentação
347. Esfincteres Femininos
348. Bexiga Urinária: Feminina e Masculina

Útero, Vagina e Estruturas de Sustentação

Pranchas 349–353
349. Crescimento Uterino
350. Útero, Vagina e Estruturas de Sustentação
351. Útero: Ligamentos Fasciais
352. Útero e Anexos
353. Ligamentos Pélvicos

Períneo e Órgãos Genitais Femininos Externos
Pranchas 354–357
354. Períneo e Órgãos Genitais Femininos Externos (Pudendo ou “Vulva”)
355. Períneo Feminino (Dissecação Superficial)
356. Períneo Feminino (Dissecação Profunda)
357. Espaços do Períneo Feminino

Períneo e Órgãos Genitais Masculinos Externos

Pranchas 358–365
358. Períneo e Órgãos Genitais Masculinos Externos (Dissecação Superficial)
359. Períneo e Órgãos Genitais Masculinos Externos (Dissecação Profunda)
360. Pênis
361. Espaços do Períneo Masculino
362. Próstata e Glândulas Seminais
363. Uretra Masculina
364. Descida dos Testículos
365. Escroto e Conteúdo

Homólogos dos Órgãos Genitais

Pranchas 366–367
366. Homólogos dos Órgãos Genitais Externos
367. Homólogos dos Órgãos Genitais Internos

Testículo, Epidídimo e Ducto Deferente

Prancha 368

368. Testículo, Epidídimo e Ducto Deferente

Reto

Pranchas 369–374

369. Reto *in Situ*: Gêneros Masculino e Feminino
370. Fossa Isquioanal
371. Reto e Canal Anal
372. Musculatura Anorretal
373. Músculo Esfíncter Externo do Ânus: Vista do Períneo
374. Espaços Reais e Potenciais do Períneo e da Pelve

Imagens Regionais

Prancha 375

375. Imagens da Pelve: Cortes Sagitais de Tomografia Computadorizada (TC)

Vascularização

Pranchas 376–386

376. Artérias do Reto e do Canal Anal: Gênero Masculino
377. Veias do Reto e do Canal Anal: Gênero Feminino
378. Artérias e Veias das Vísceras Pélvicas Femininas
379. Artérias e Veias dos Testículos
380. Artérias da Pelve Feminina
381. Artérias e Veias da Pelve Masculina
382. Artérias e Veias do Períneo e do Útero
383. Artérias e Veias do Períneo Masculino
384. Vasos Linfáticos e Linfonodos da Pelve e dos Órgãos Genitais Femininos
385. Vasos Linfáticos e Linfonodos do Períneo Feminino

386. Vasos Linfáticos e Linfonodos da Pelve e dos Órgãos Genitais Masculinos

Inervação

Pranchas 387–395
387. Nervos dos Órgãos Genitais Masculinos Externos
388. Nervos das Vísceras Pélvicas Masculinas
389. Nervos do Períneo Masculino
390. Nervos das Vísceras Pélvicas Femininas
391. Nervos do Períneo e dos Órgãos Genitais Femininos Externos
392. Vias Nervosas Relacionadas com o Parto
393. Inervação dos Órgãos Genitais Femininos: Esquema
394. Inervação dos Órgãos Genitais Masculinos: Esquema
395. Inervação da Bexiga Urinária e da Parte Inferior do Ureter: Esquema

Anatomia Seccional Transversa

Prancha 396-397
396. Pelve Masculina: Corte Transversal da Junção Vesicoprostática
397. Corte Tranversal da Vagina e da Uretra

Tabelas de Músculos

Pelve e Períneo: Anatomia de Superfície

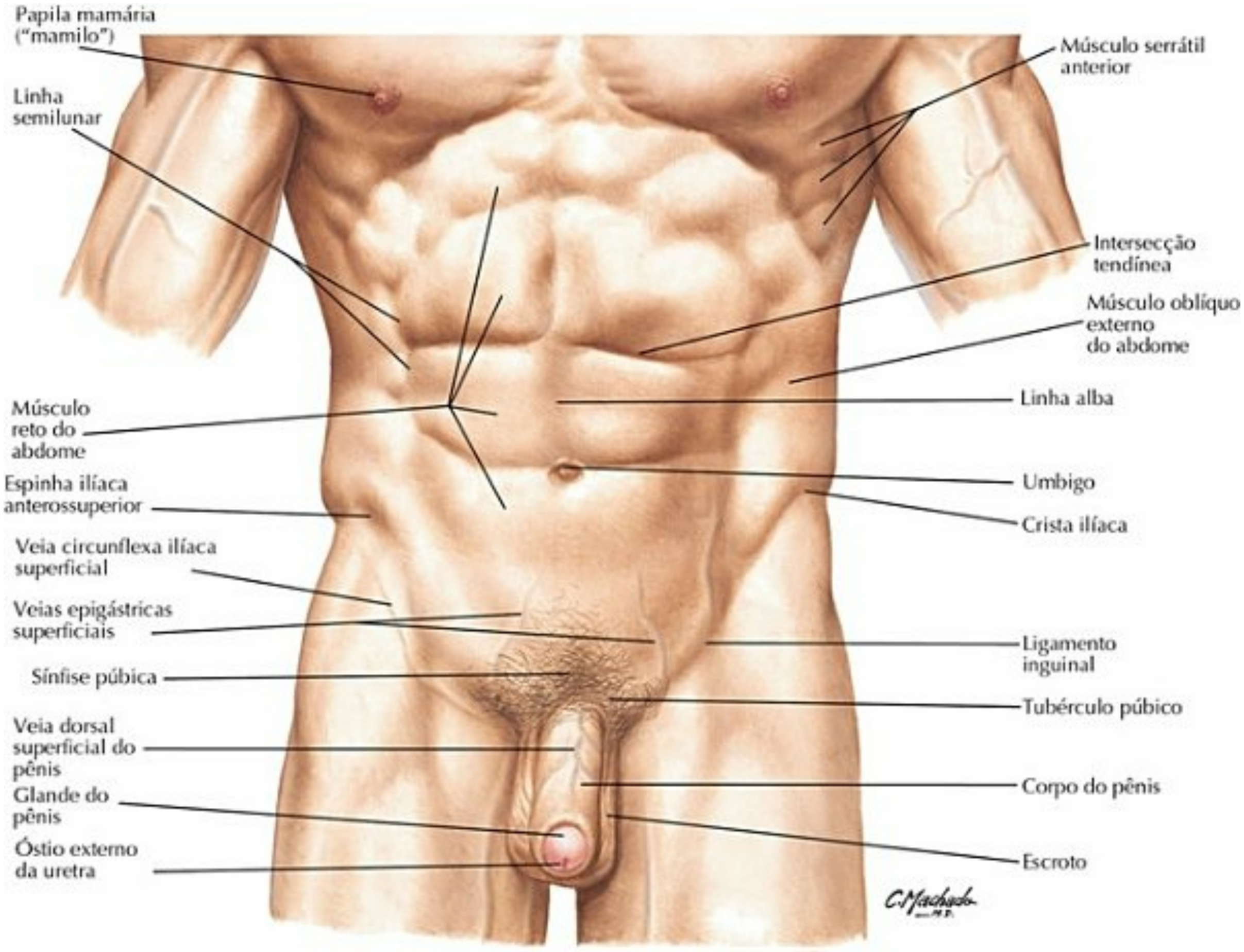

PRANCHA 329 Anatomia Topográfica

Arcabouço Ósseo da Pelve

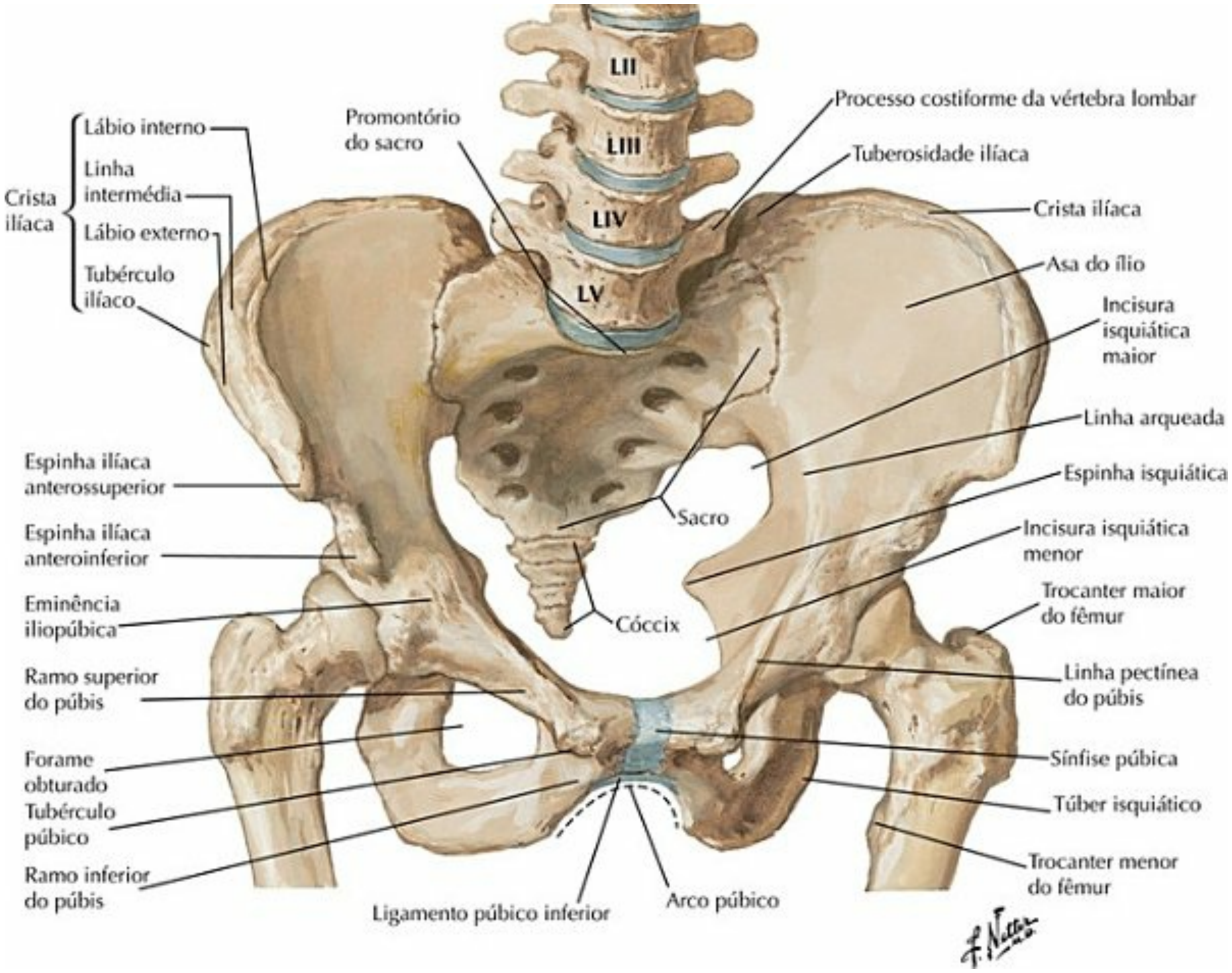

PRANCHA 330 Ossos e Ligamentos

Radiografias das Pelves Feminina e Masculina

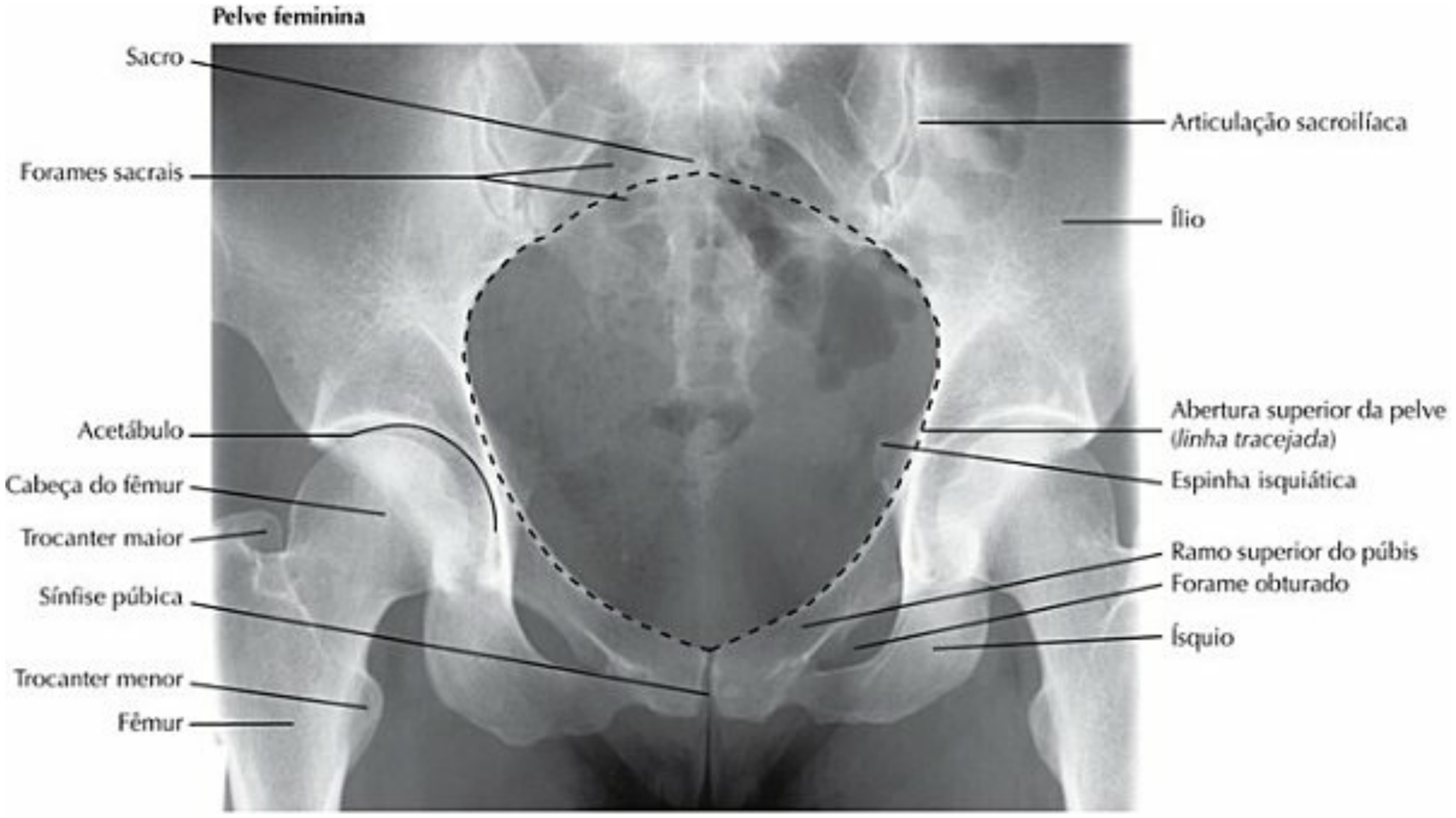

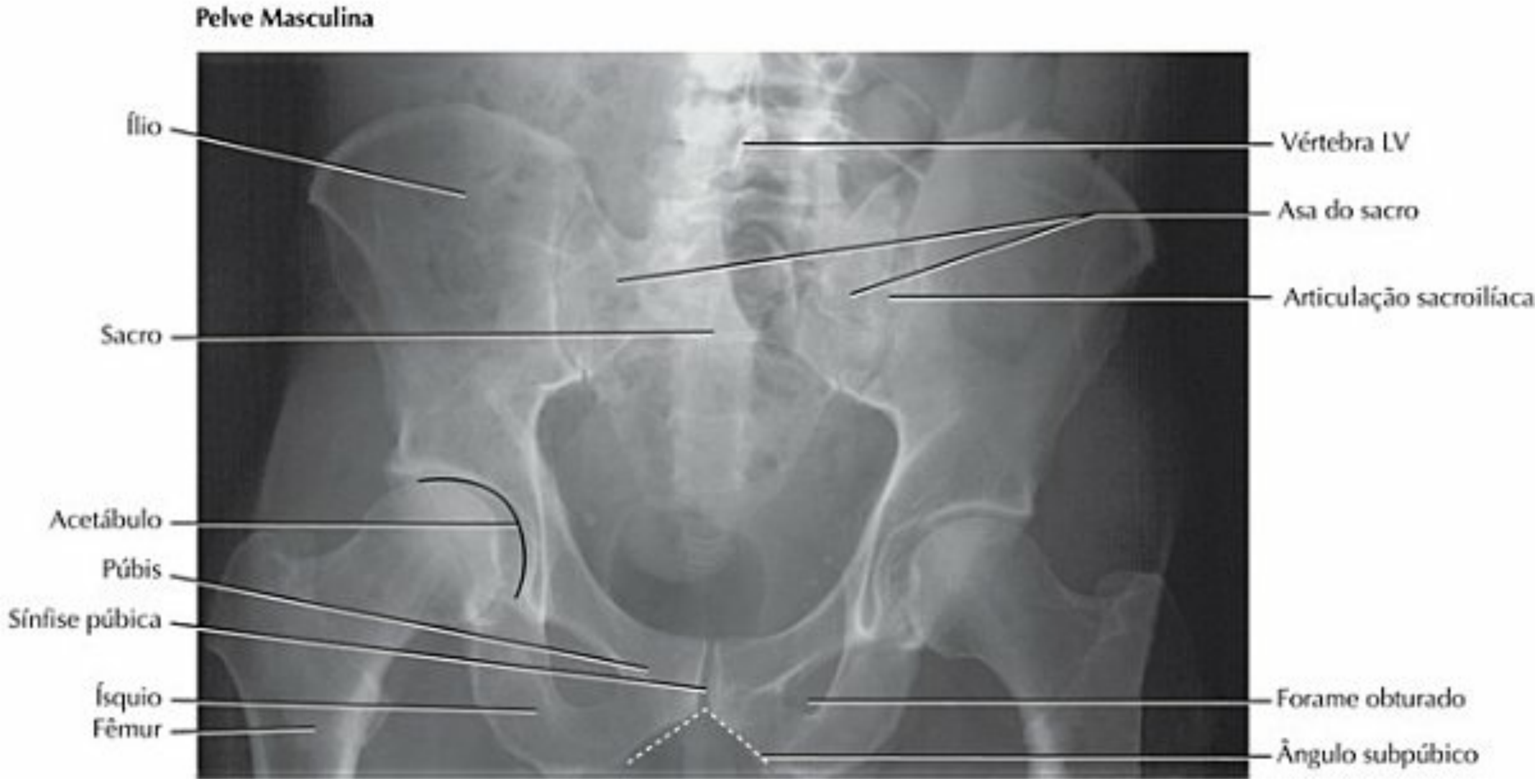

PRANCHA 331 Ossos e Ligamentos

Veja também **Pranchas 243**, **475**

Diferenças Sexuais da Pelve: Medidas

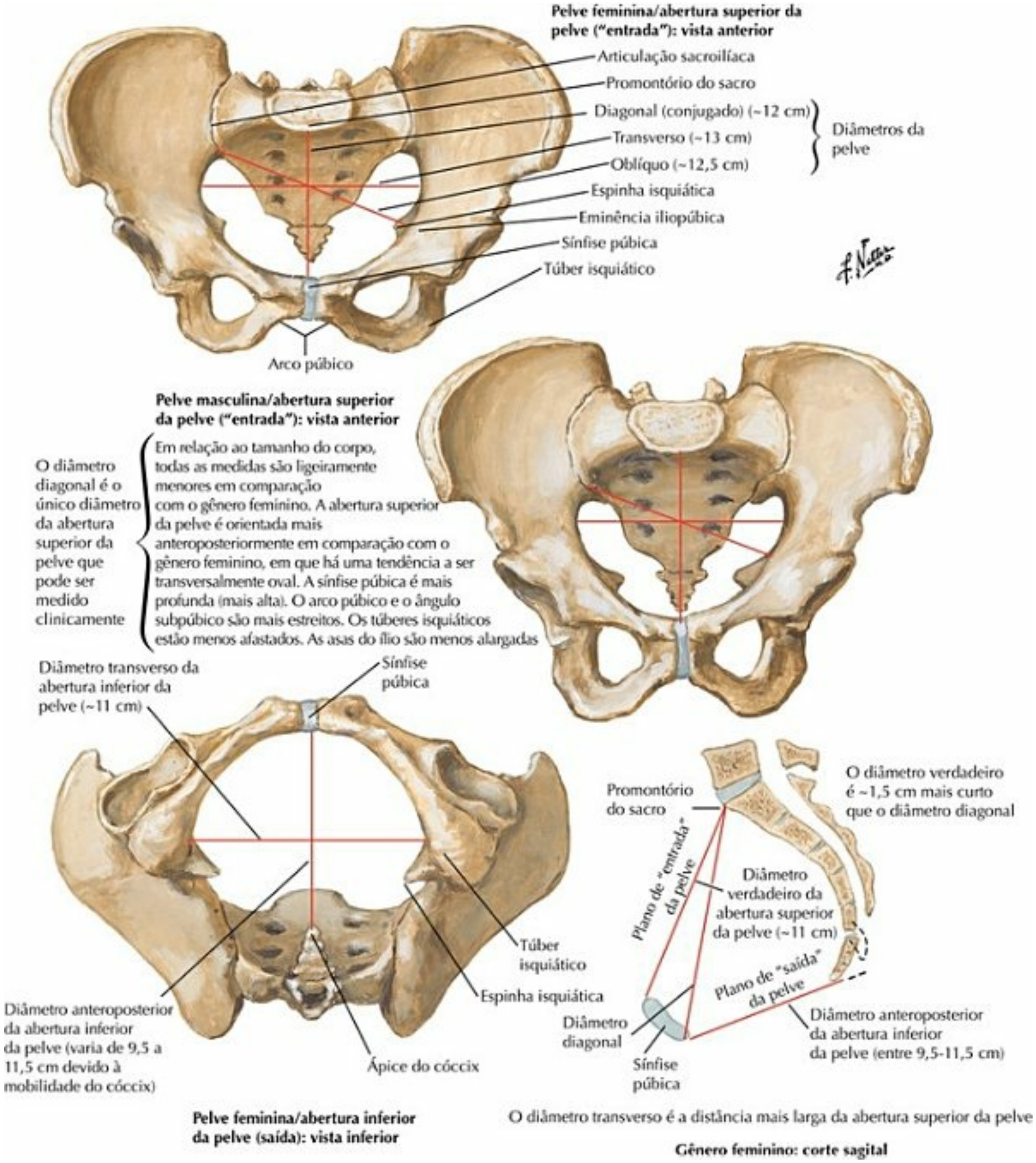

PRANCHA 332 Ossos e Ligamentos

Veja também **Prancha 243**

Ossos e Ligamentos da Pelve

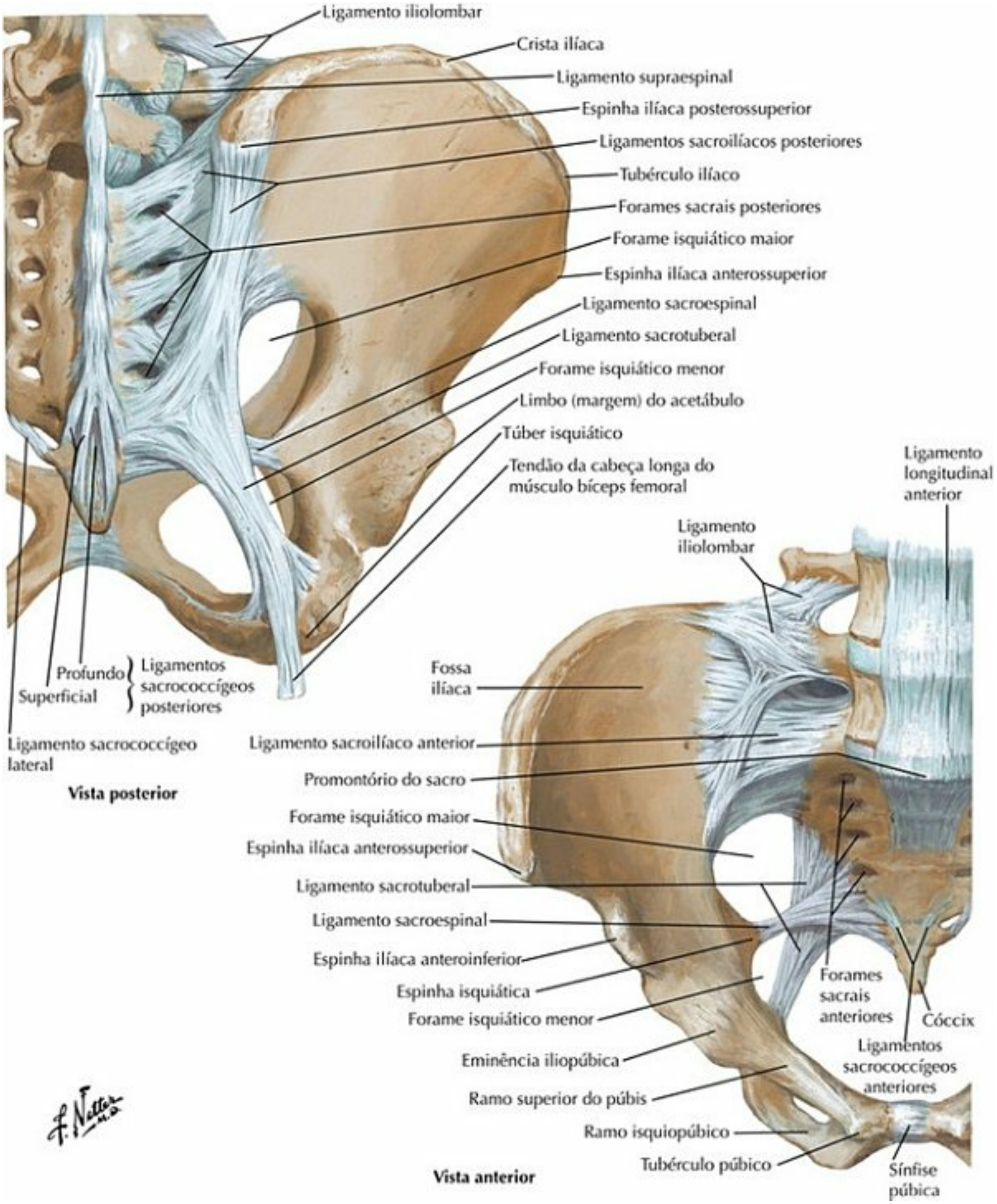

PRANCHA 333 Ossos e Ligamentos

Veja também **Prancha 473**

Ossos e Ligamentos da Pelve (continuação)

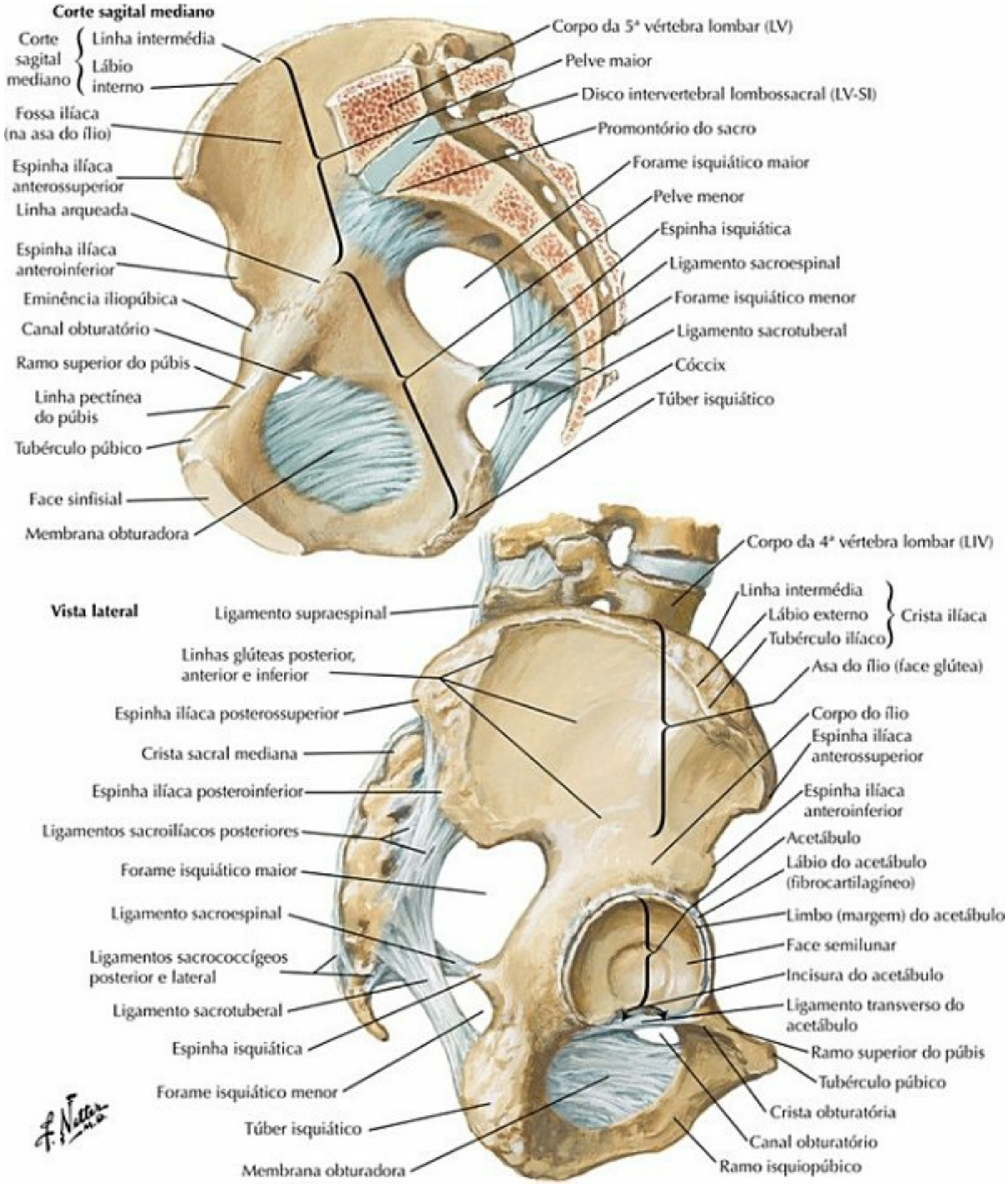

PRANCHA 334 Ossos e Ligamentos

Veja também **Prancha 158**

Diafragma da Pelve Feminina

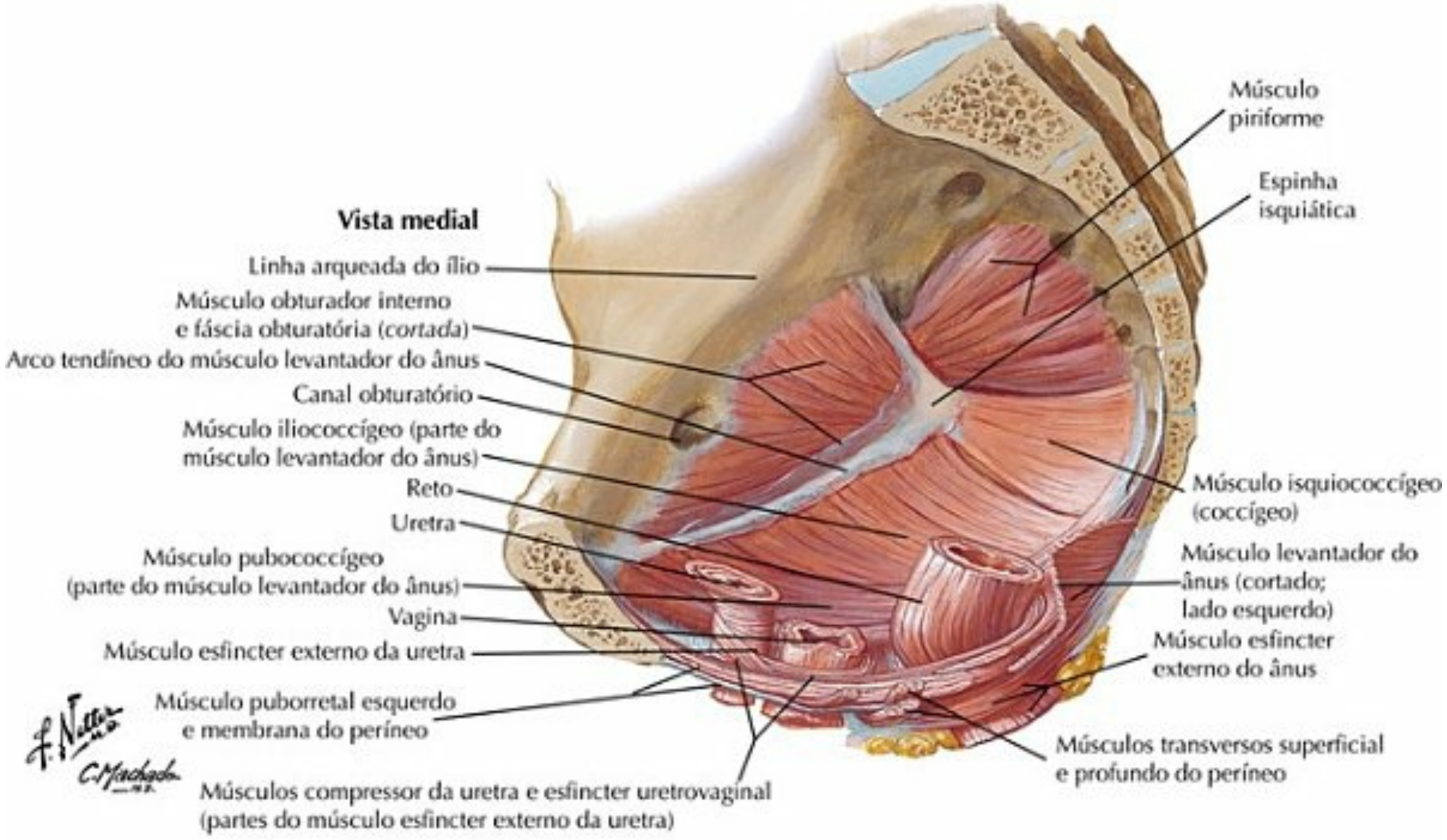

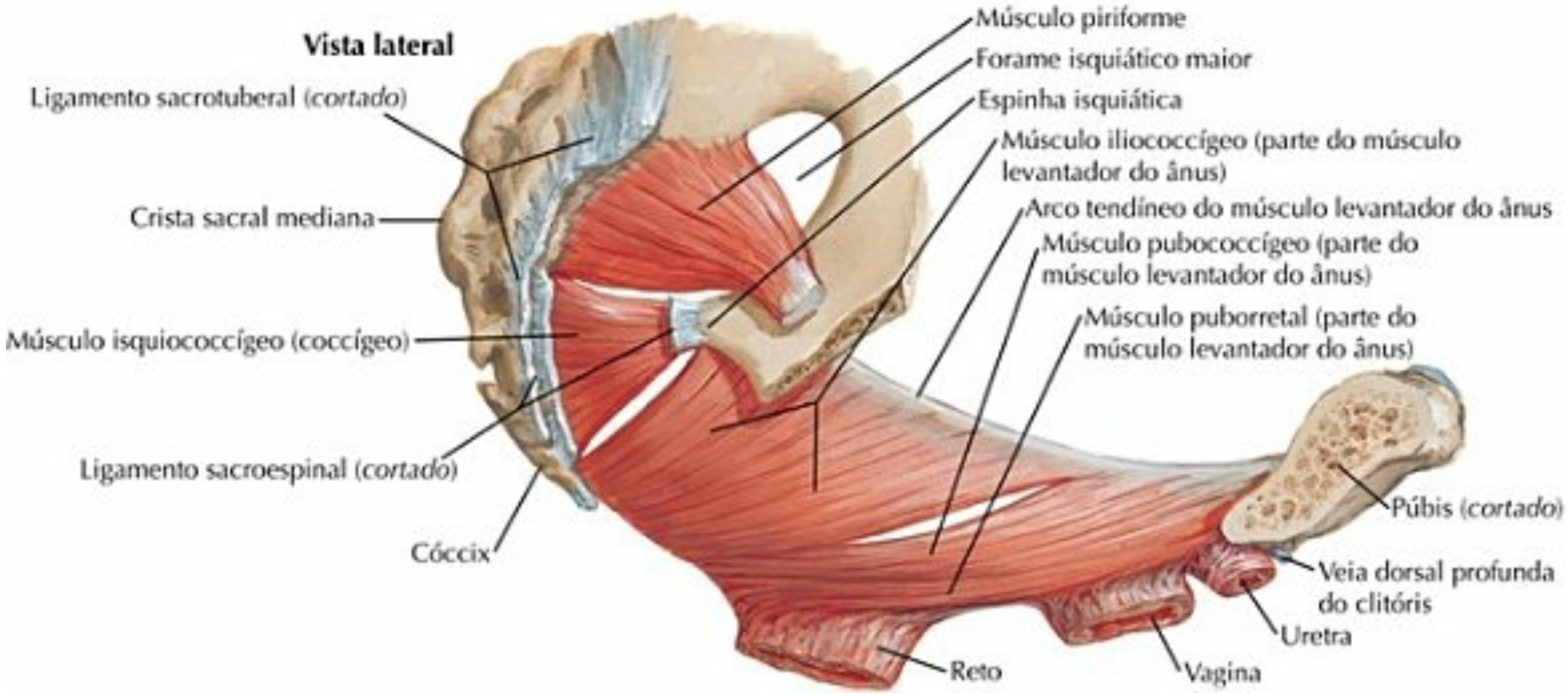

PRANCHA 335 Assoalho da Pelve e Conteúdo

Veja também **Pranchas 348, 350, 370**

Diafragma da Pelve Feminina (continuação)

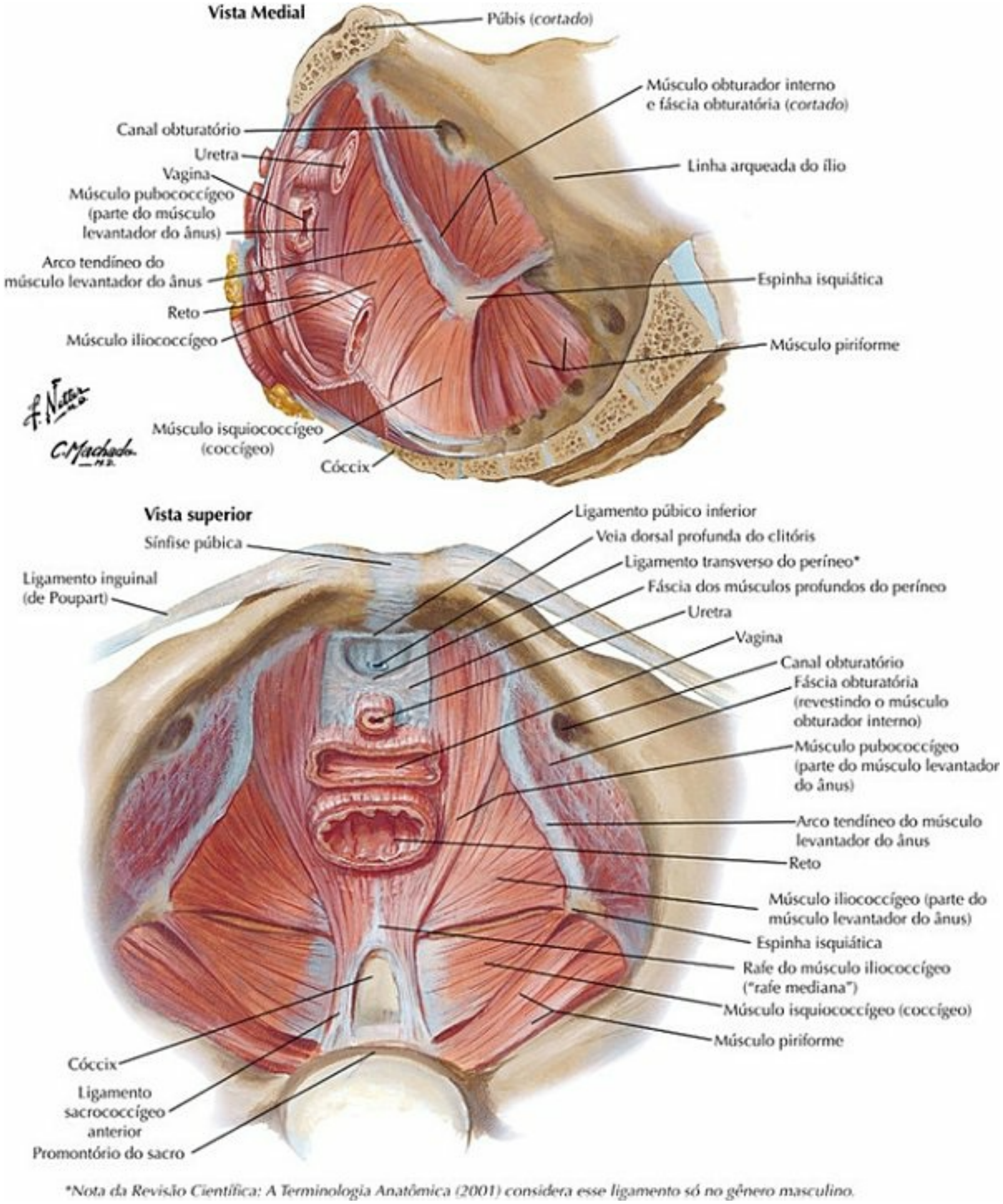

PRANCHA 336 Assoalho da Pelve e Conteúdo

Para "diafragma urogenital" veja **Prancha 356**

Diafragma da Pelve Feminina (continuação)

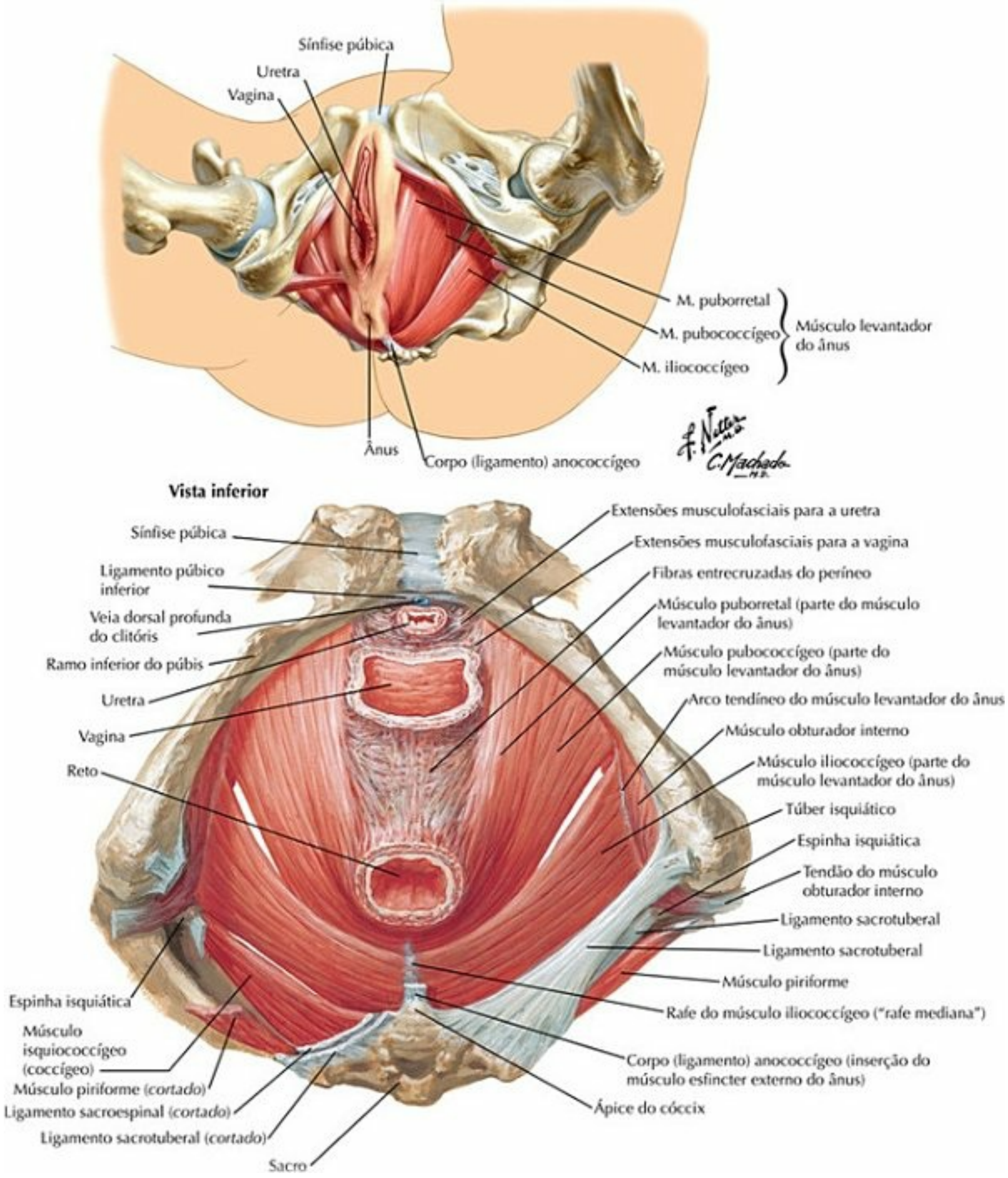

PRANCHA 337 Assoalho da Pelve e Conteúdo

Diafragma da Pelve Masculina

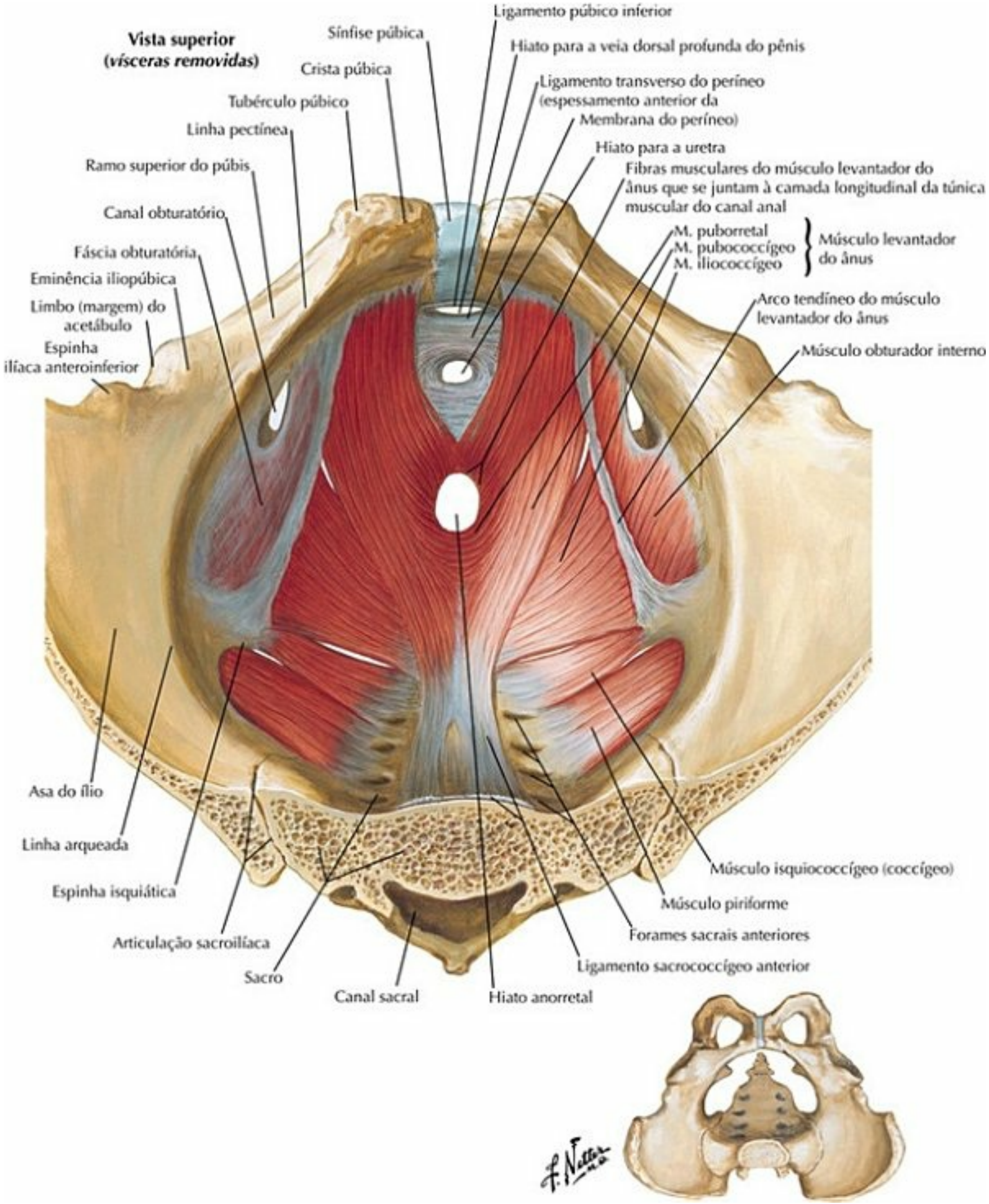

PRANCHA 338 Assoalho da Pelve e Conteúdo

Veja também **Pranchas 258, 261**

Diafragma da Pelve Masculina (continuação)

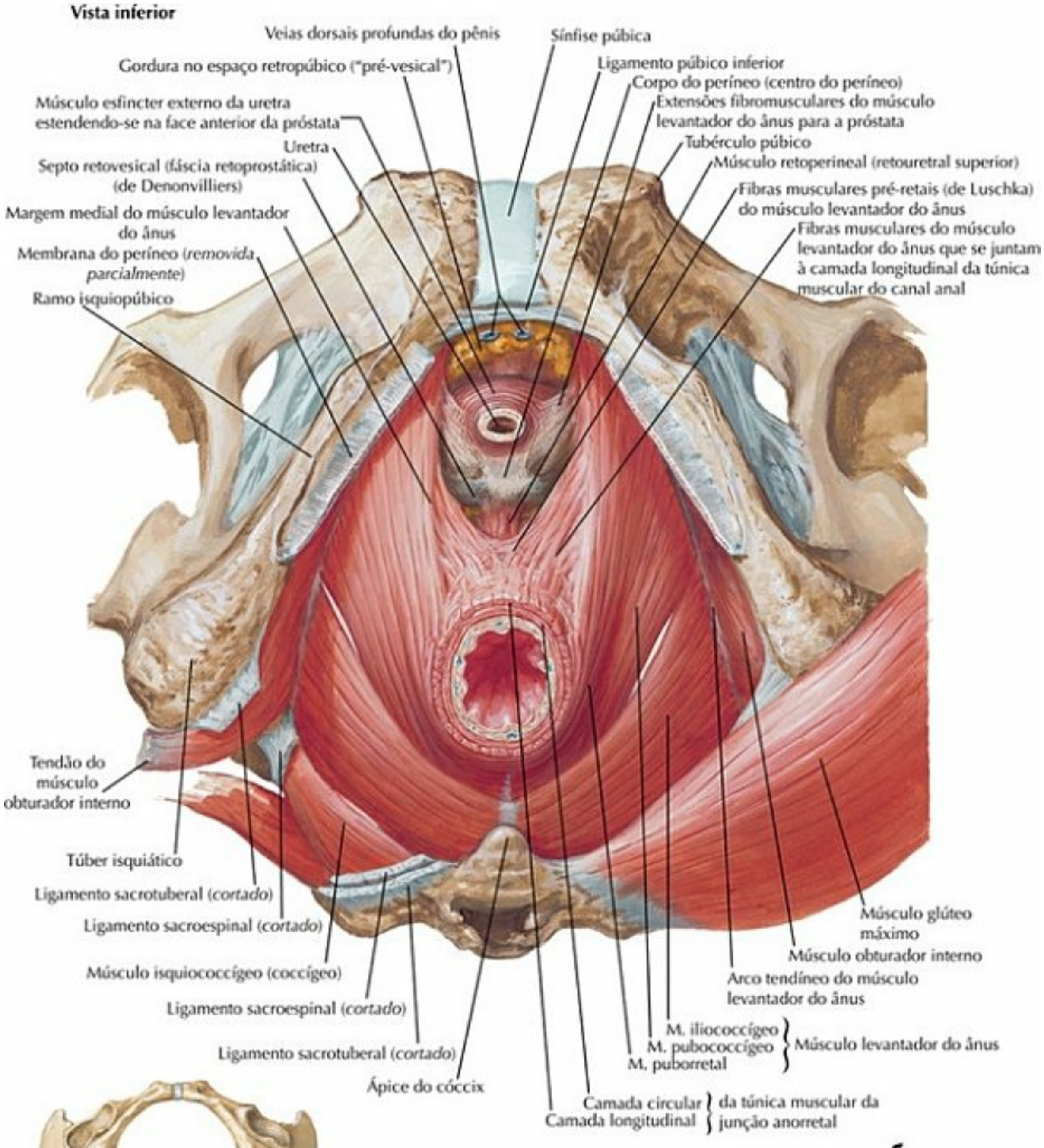

PRANCHA 339 Assoalho da Pelve e Conteúdo

Para "diafragma urogenital" veja **Prancha 361**

Vísceras Pélvicas e Períneo: Gênero Feminino

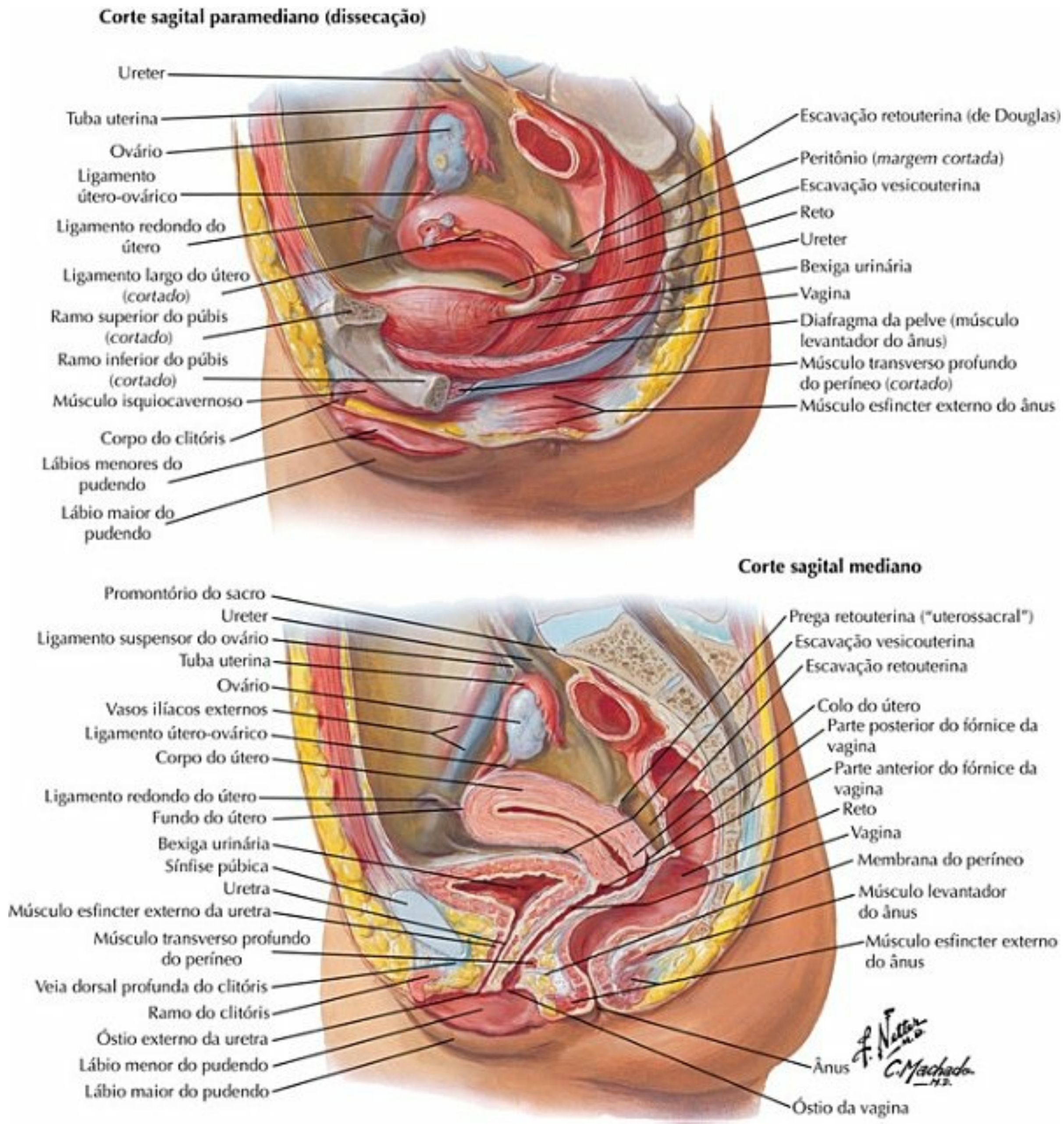

PRANCHA 340 Assoalho da Pelve e Conteúdo

Conteúdo da Pelve Feminina

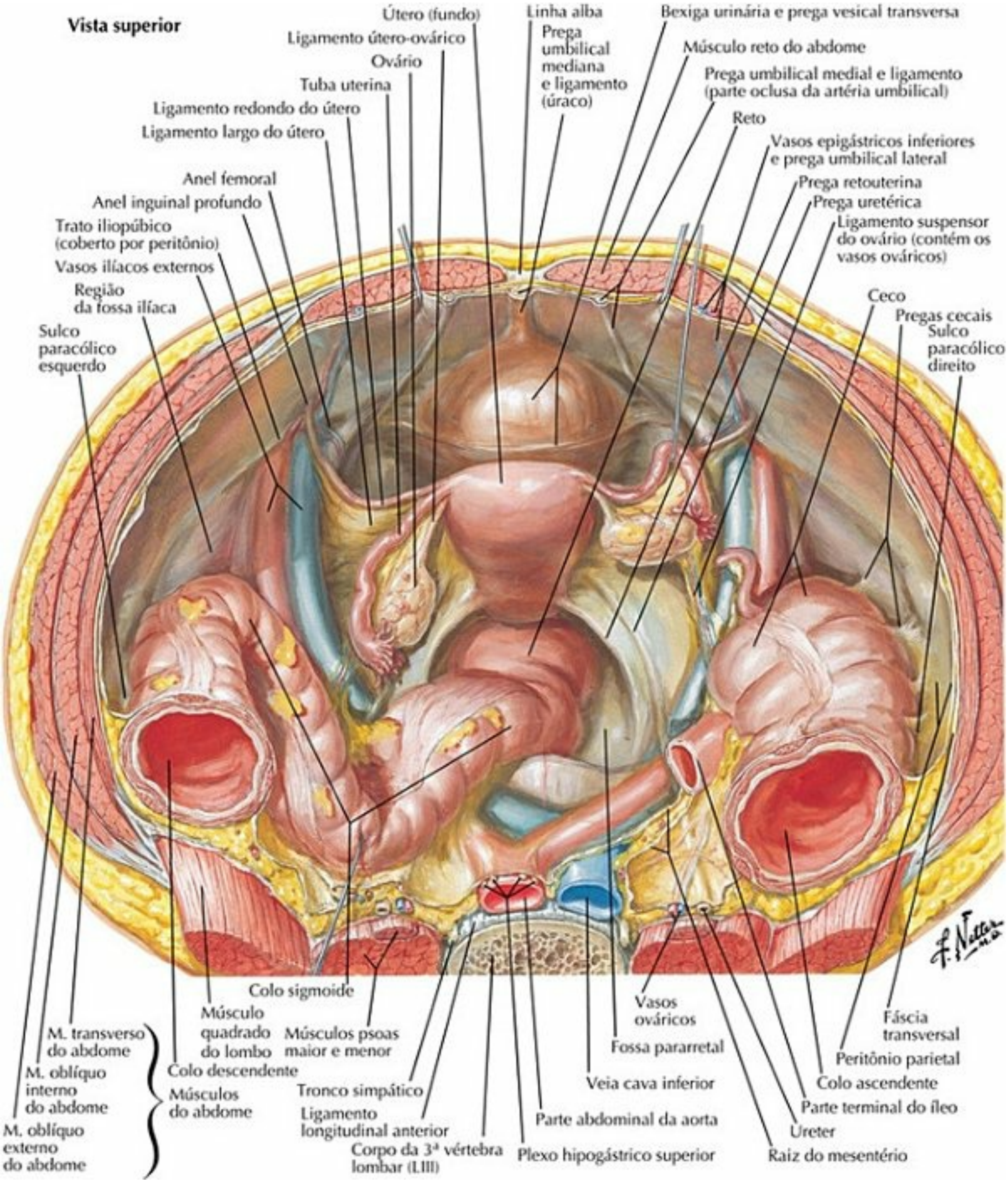

PRANCHA 341 Assoalho da Pelve e Conteúdo

Vísceras Pélvicas Femininas

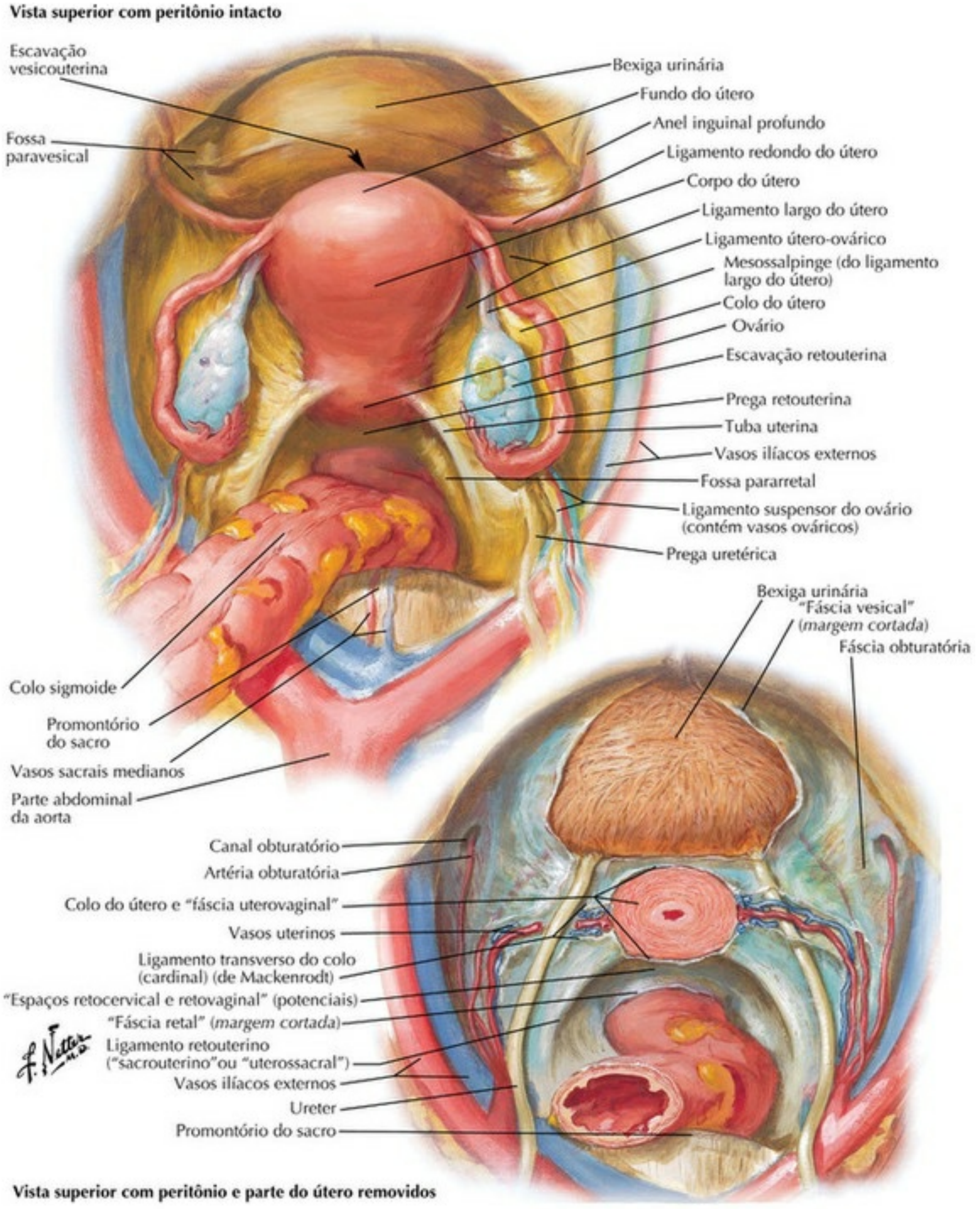

Nota da Revisão Científica: As fáscias com nomes entre aspas correspondem às fáscias próprias dos órgãos, sendo projeções da fáscia da pelve (Terminologia Anatômica, 2001).

PRANCHA 342 Assoalho da Pelve e Conteúdo

Fáscia da Pelve e Espaços Potenciais

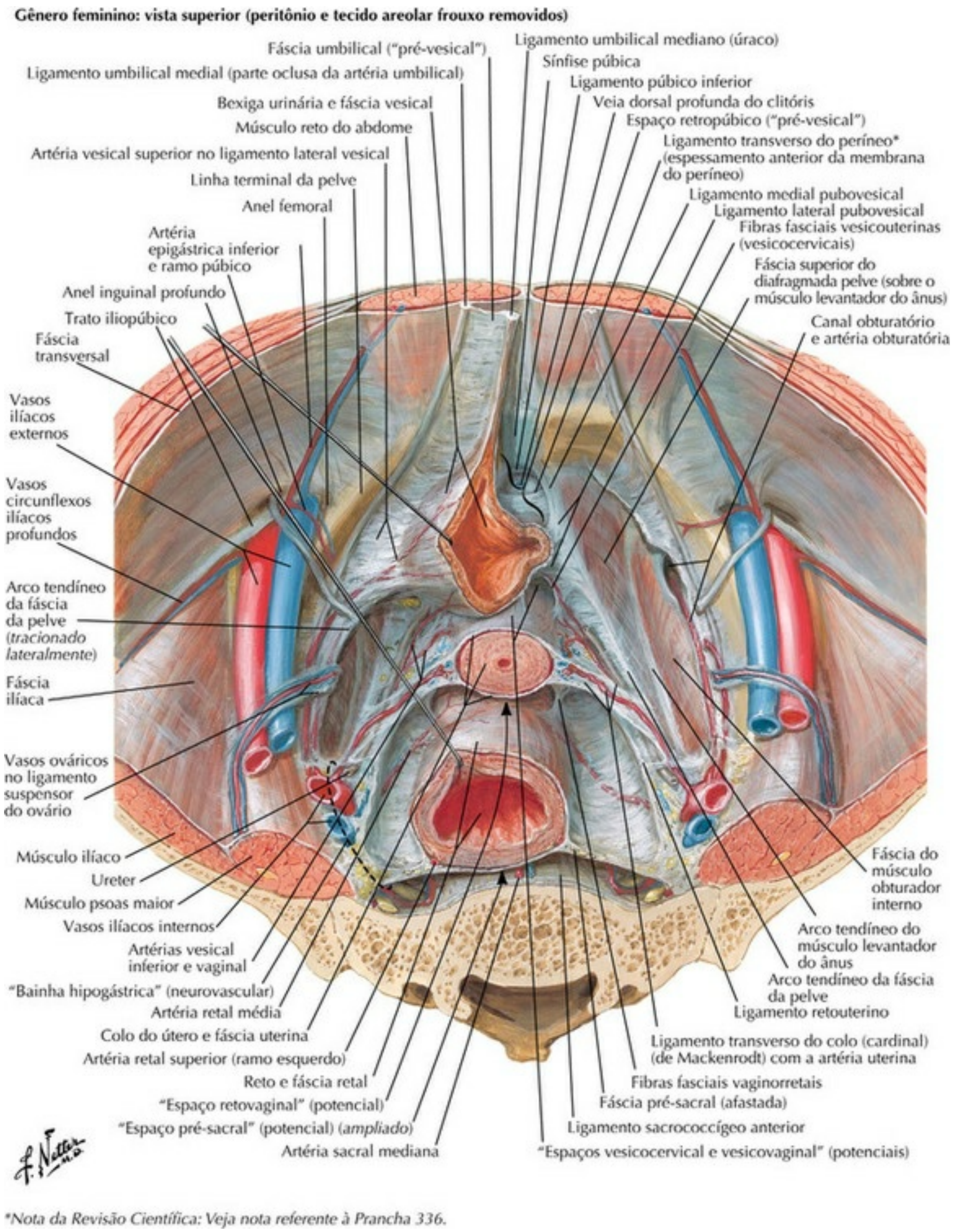

PRANCHA 343 Assoalho da Pelve e Conteúdo

Vísceras Pélvicas e Períneo: Gênero Masculino

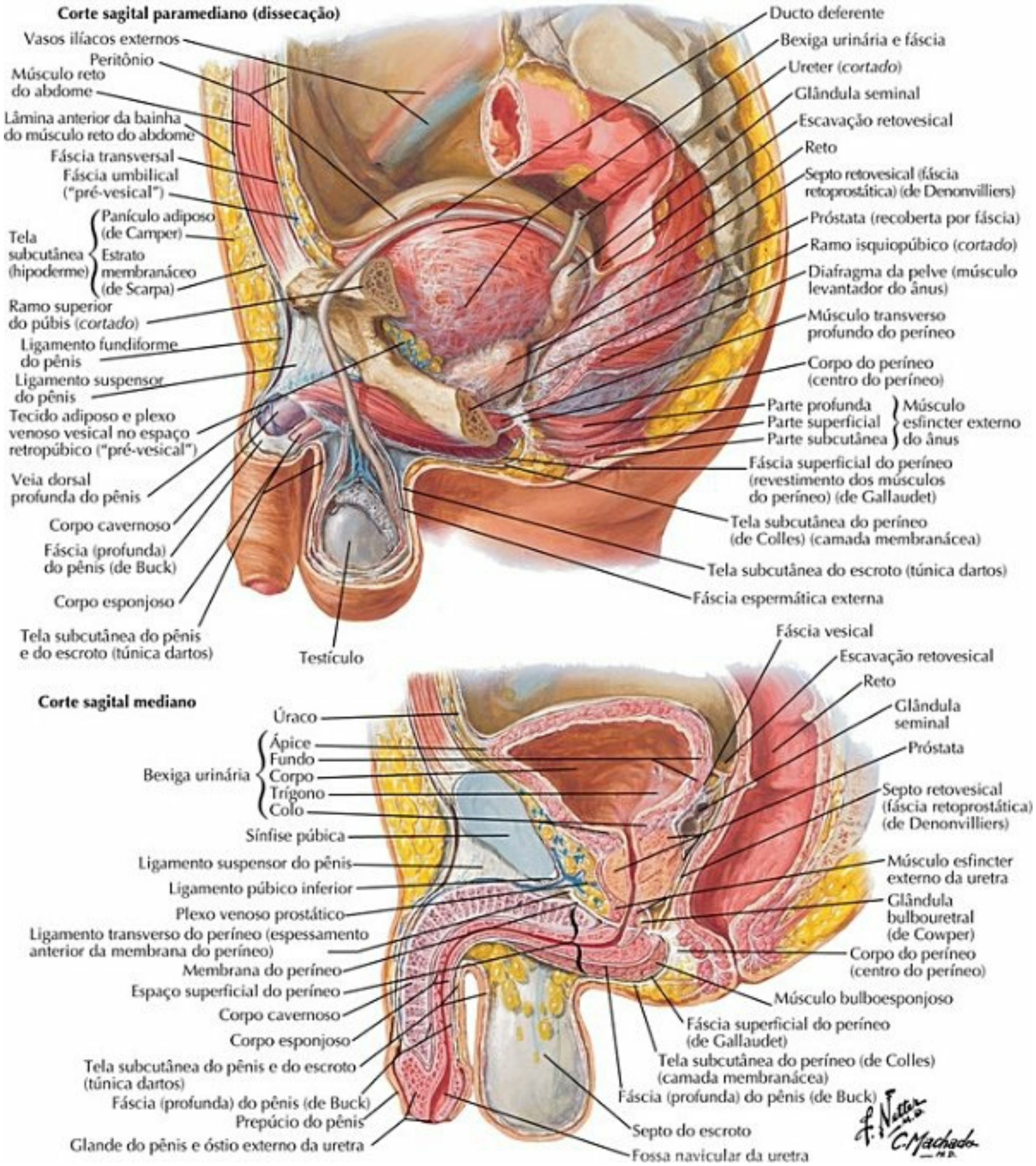

PRANCHA 344 Assoalho da Pelve e Conteúdo

Conteúdo da Pelve Masculina

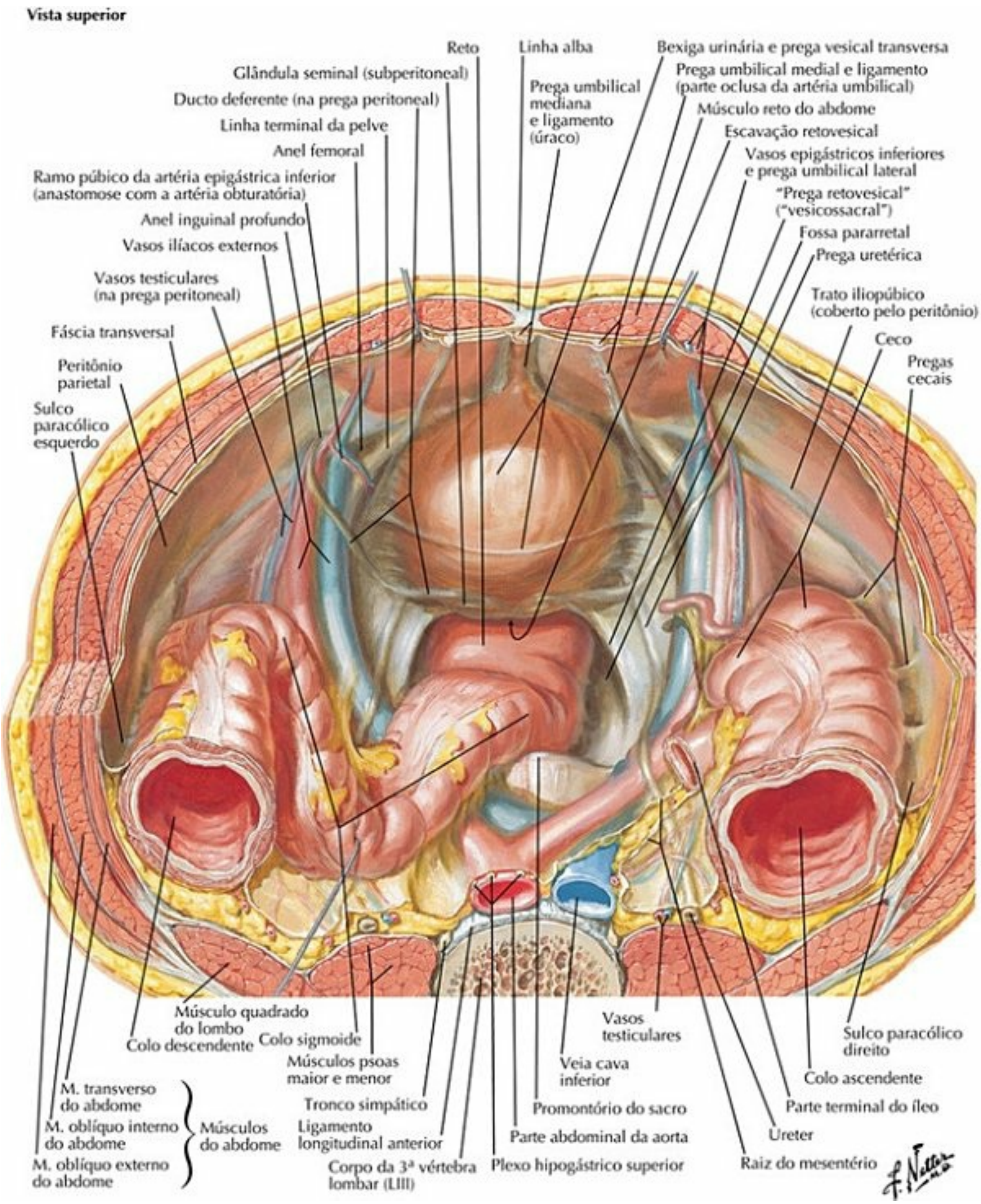

PRANCHA 345 Assoalho da Pelve e Conteúdo

Bexiga Urinária: Orientação e Sustentação

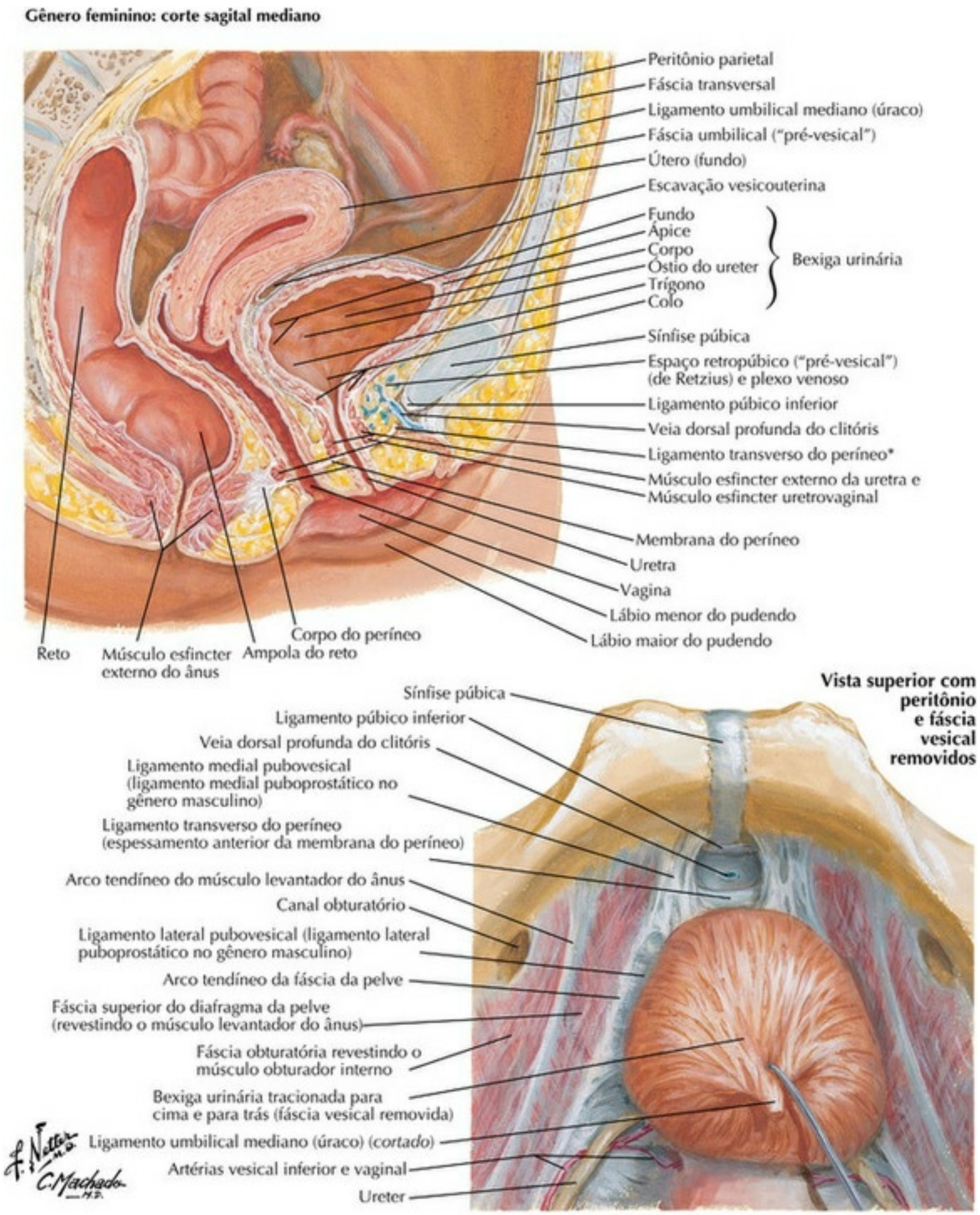

*Nota da Revisão Científica: Veja nota referente à Prancha 336.

PRANCHA 346 Bexiga Urinária

Esfincteres Femininos

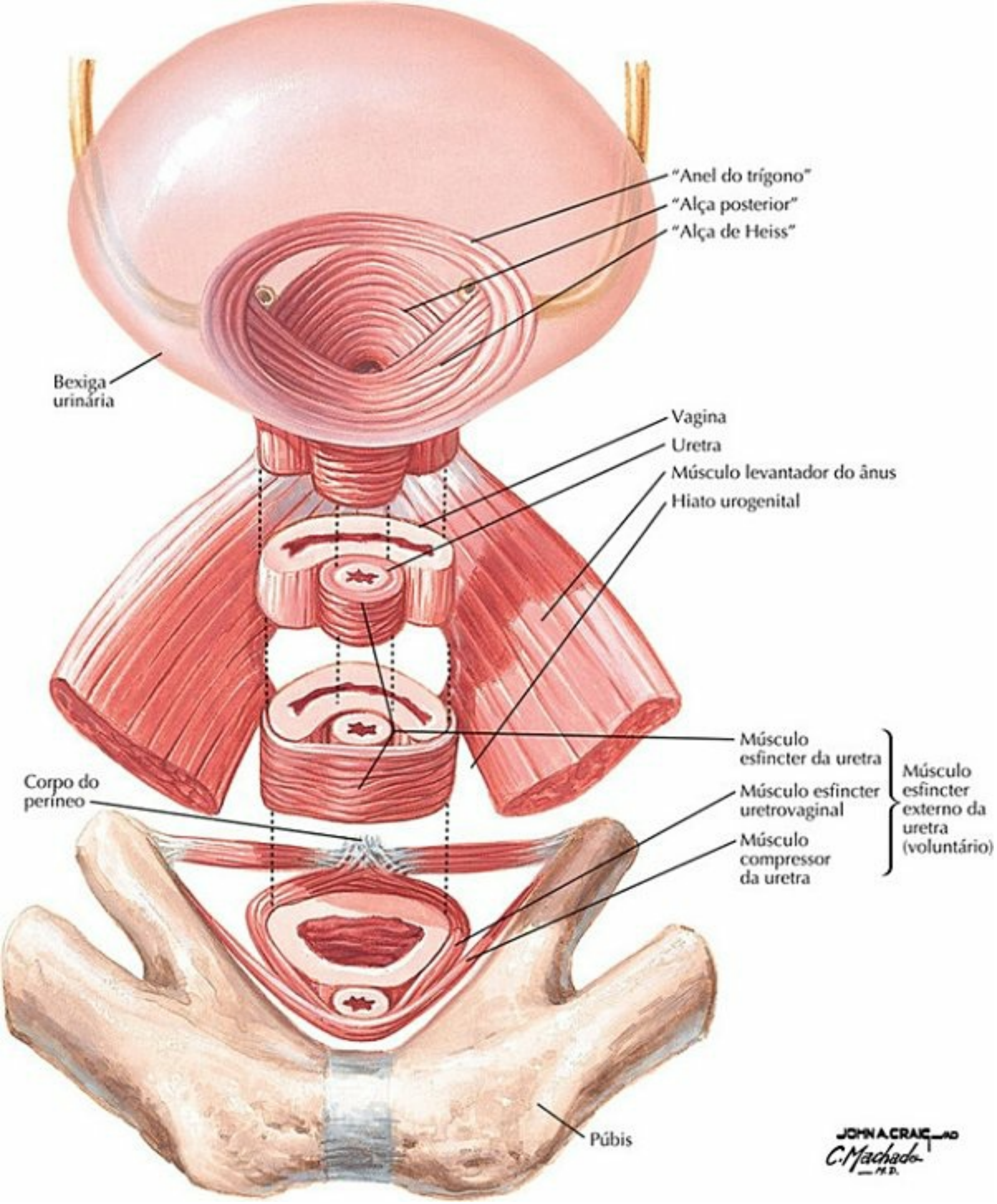

PRANCHA 347 Bexiga Urinária

Veja também **Prancha 356**

Bexiga Urinária: Feminina e Masculina

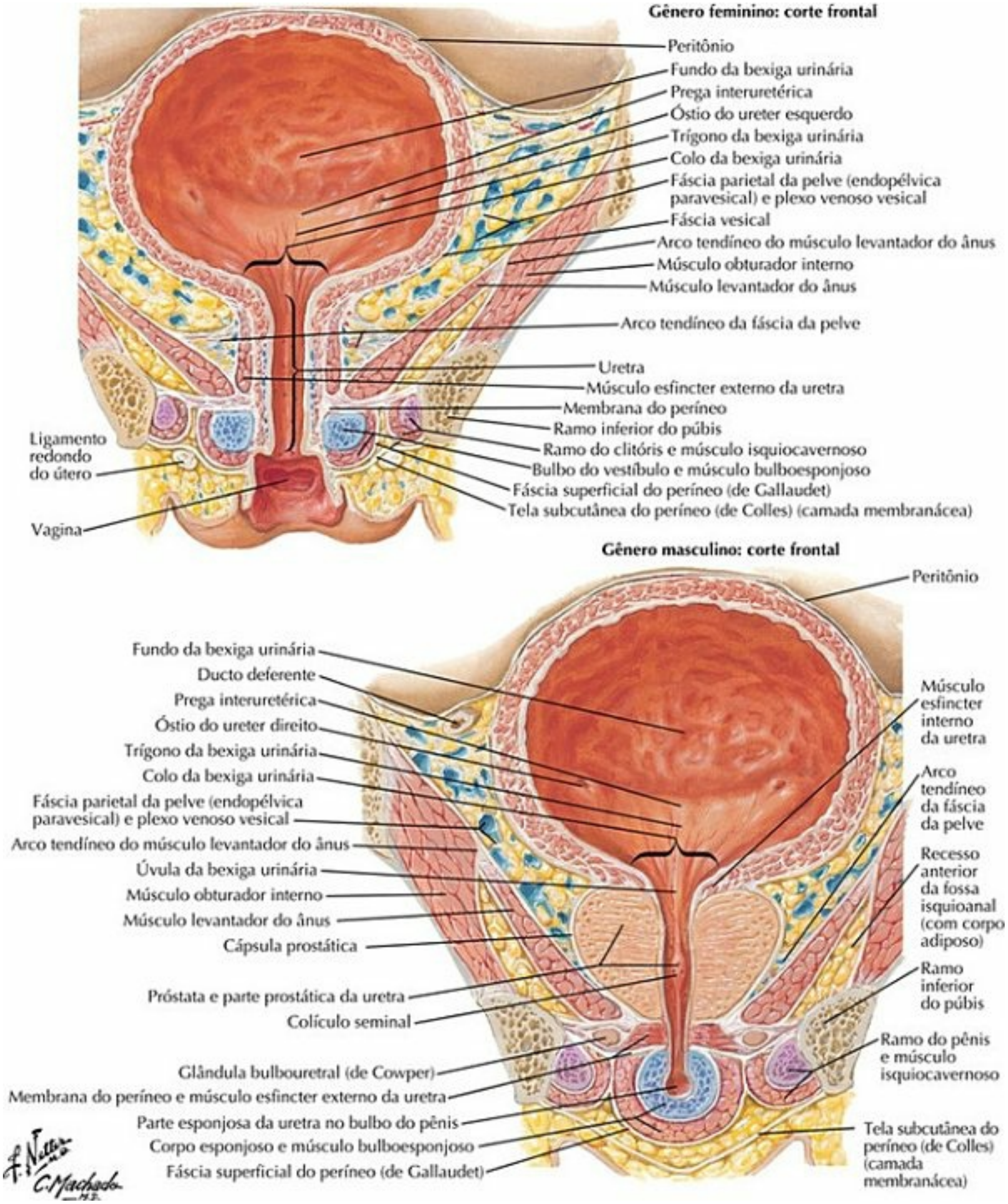

PRANCHA 348 Bexiga Urinária

Veja também **Pranchas 340, 344, 381**

Crescimento Uterino

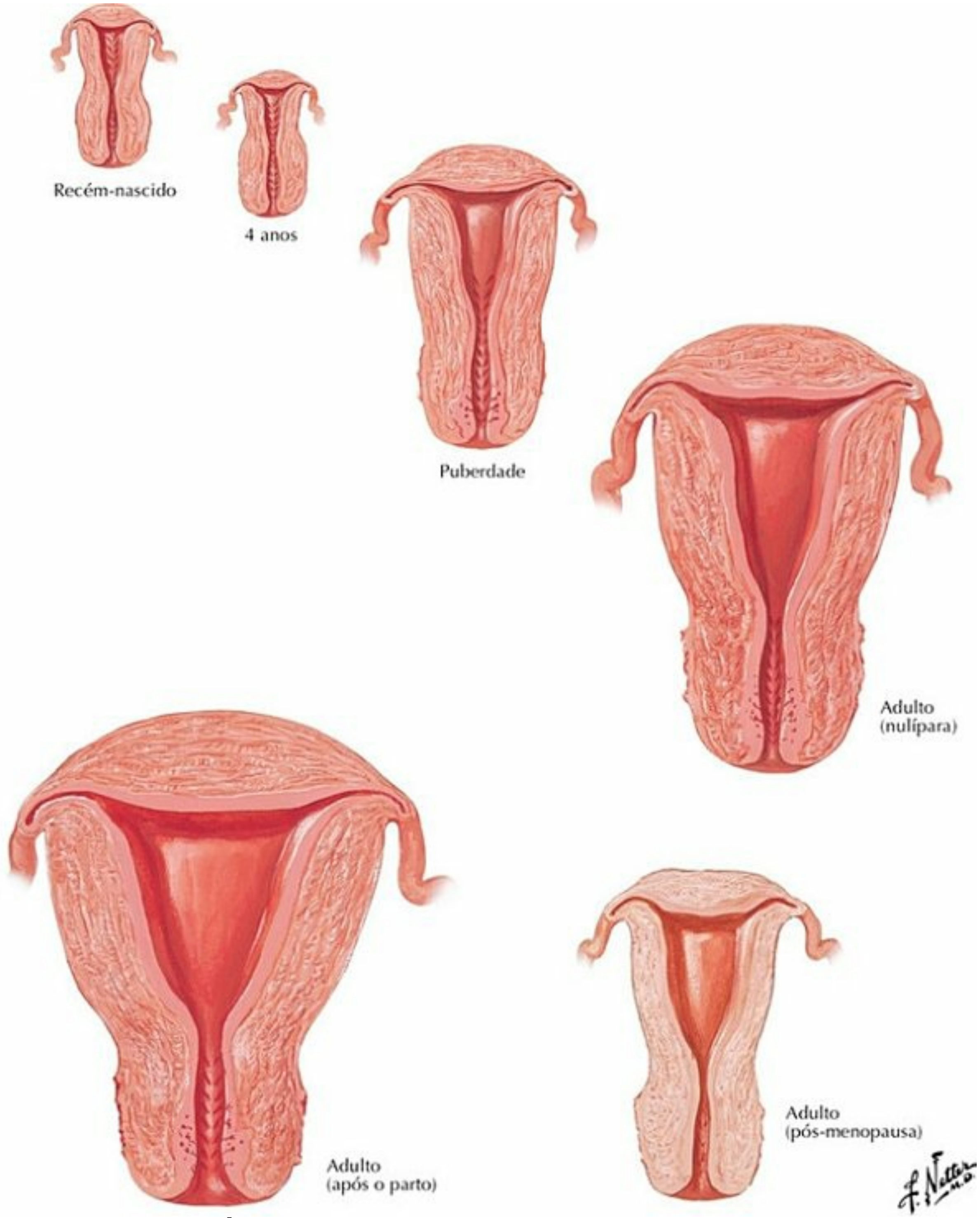

PRANCHA 349 Útero, Vagina e Estruturas de Sustentação

Útero, Vagina e Estruturas de Sustentação

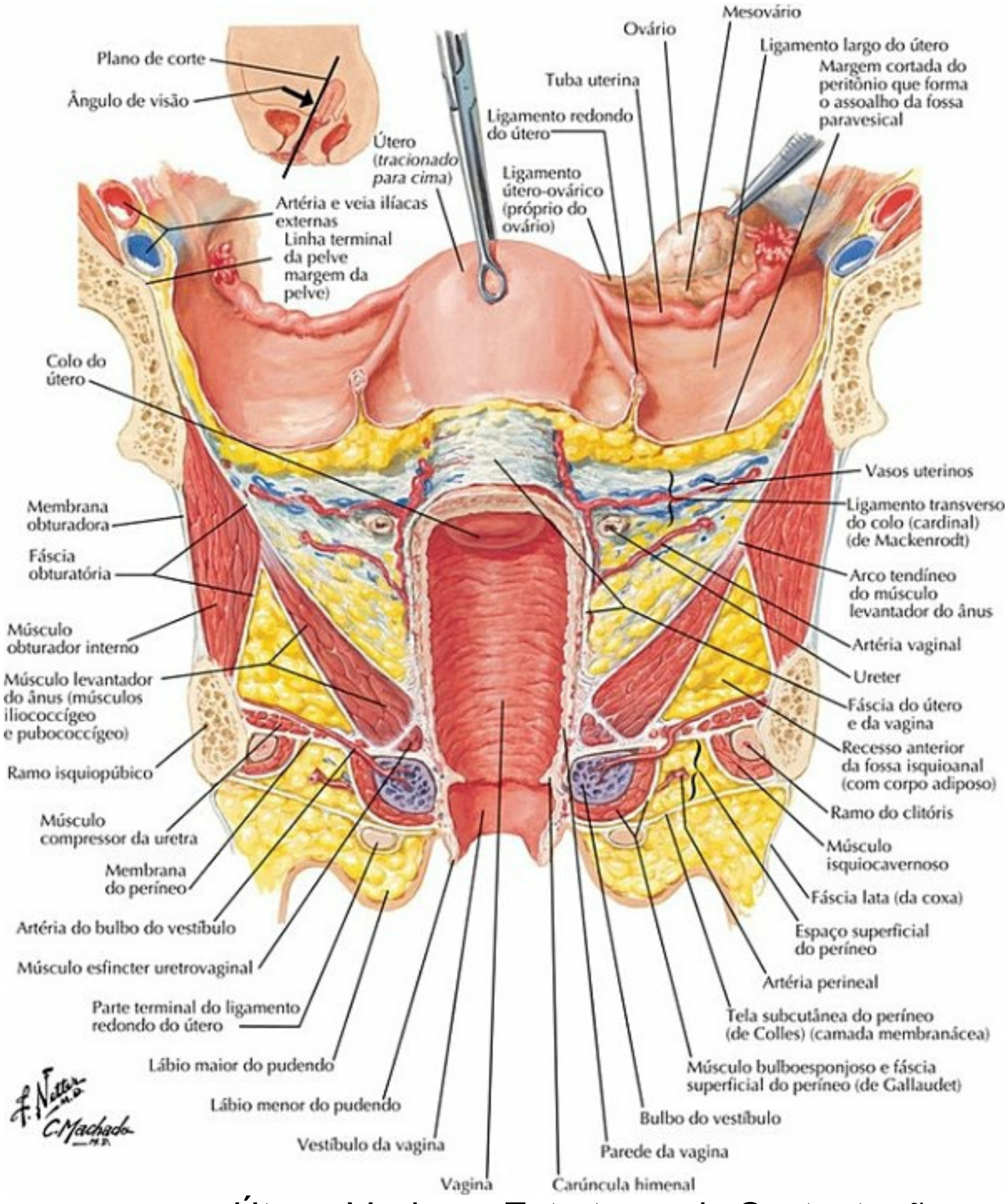

PRANCHA 350 Útero, Vagina e Estruturas de Sustentação

Veja também **Pranchas 382, 384, 390**

Útero: Ligamentos Fasciais

Ligamentos fasciais do útero

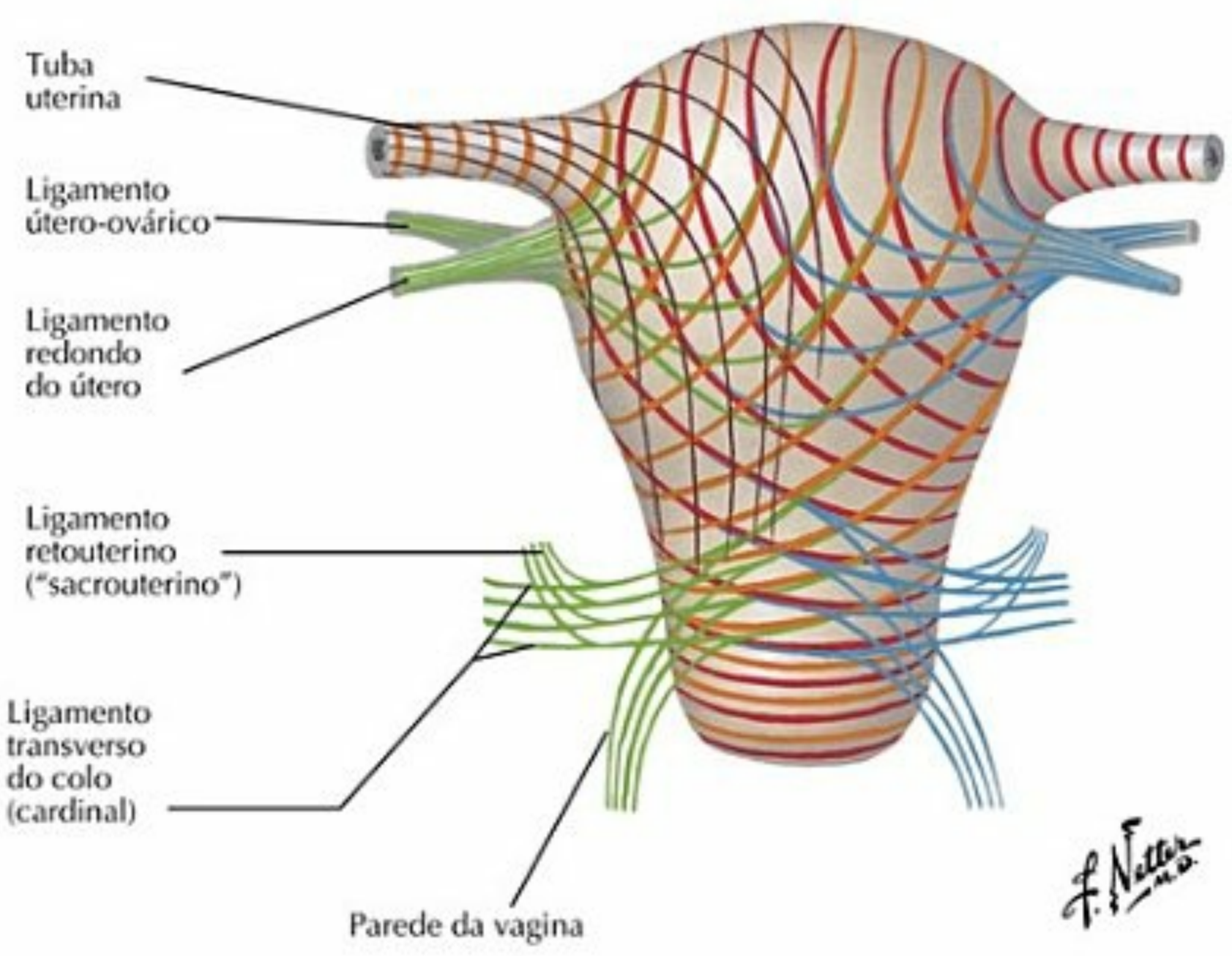

Fáscia e ligamentos da pelve

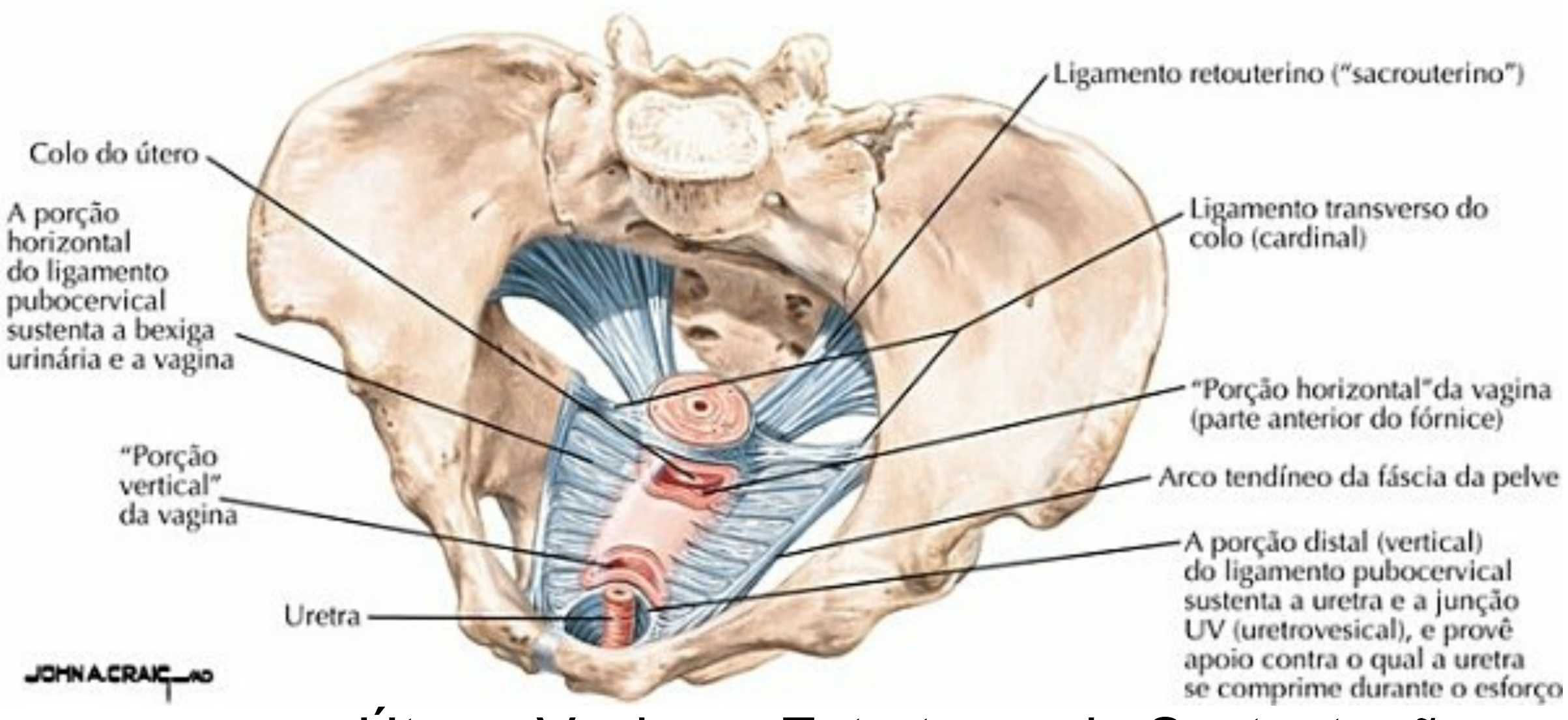

PRANCHA 351 Útero, Vagina e Estruturas de Sustentação

Veja também **Prancha 343**

Útero e Anexos

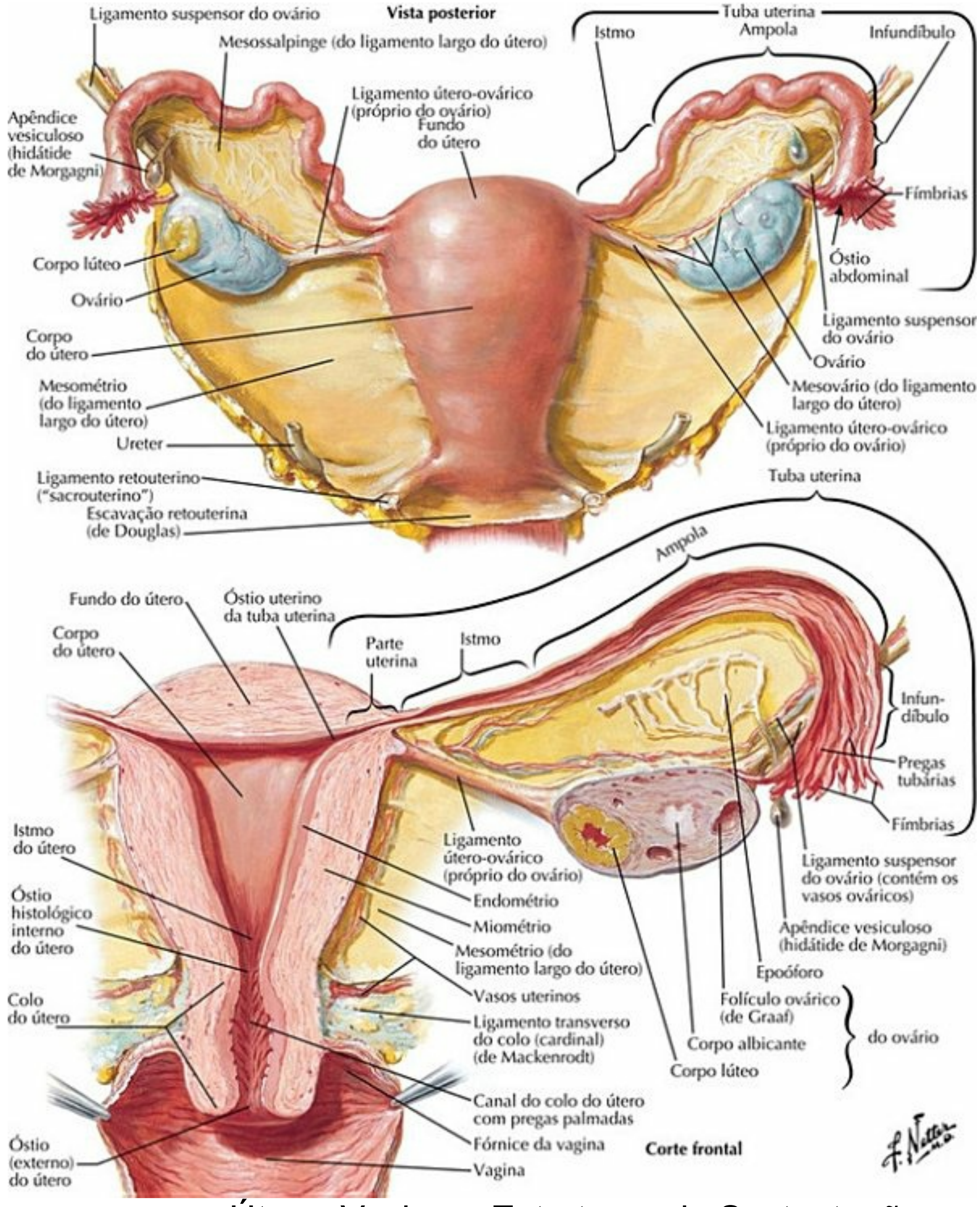

PRANCHA 352 Útero, Vagina e Estruturas de Sustentação

Ligamentos Pélvicos

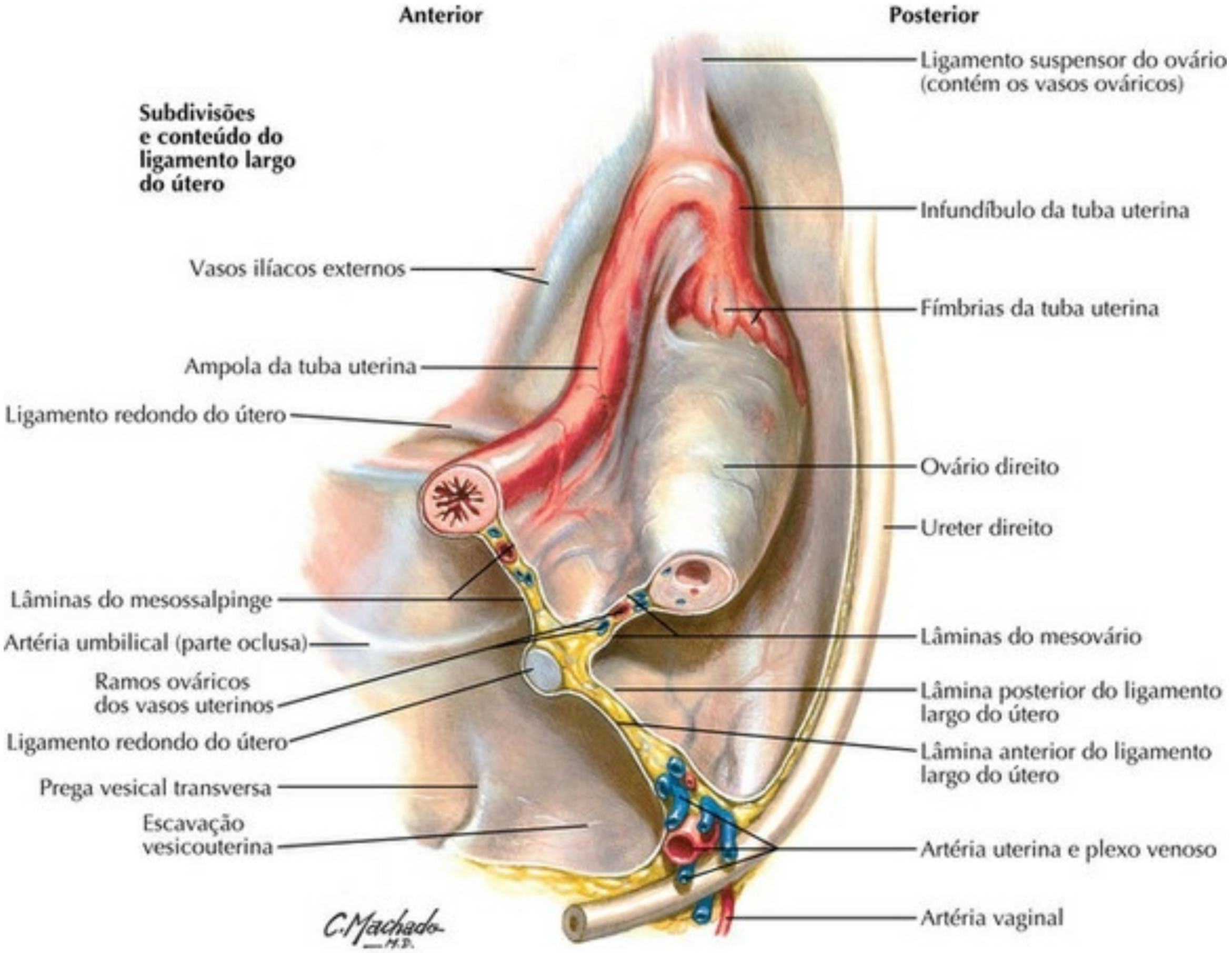

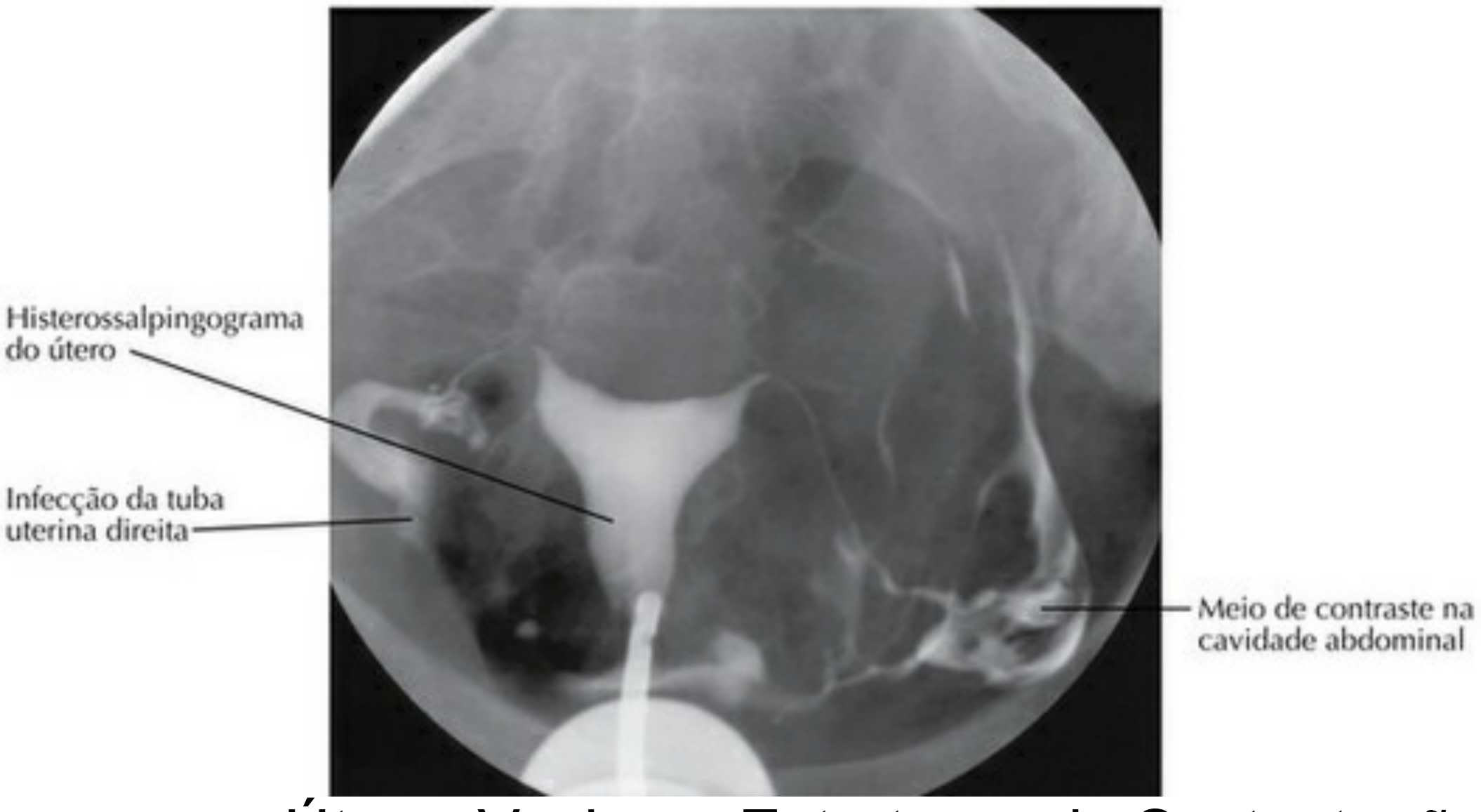

PRANCHA 353 Útero, Vagina e Estruturas de Sustentação

Períneo e Órgãos Genitais Femininos Externos (Pudendo ou "Vulva")

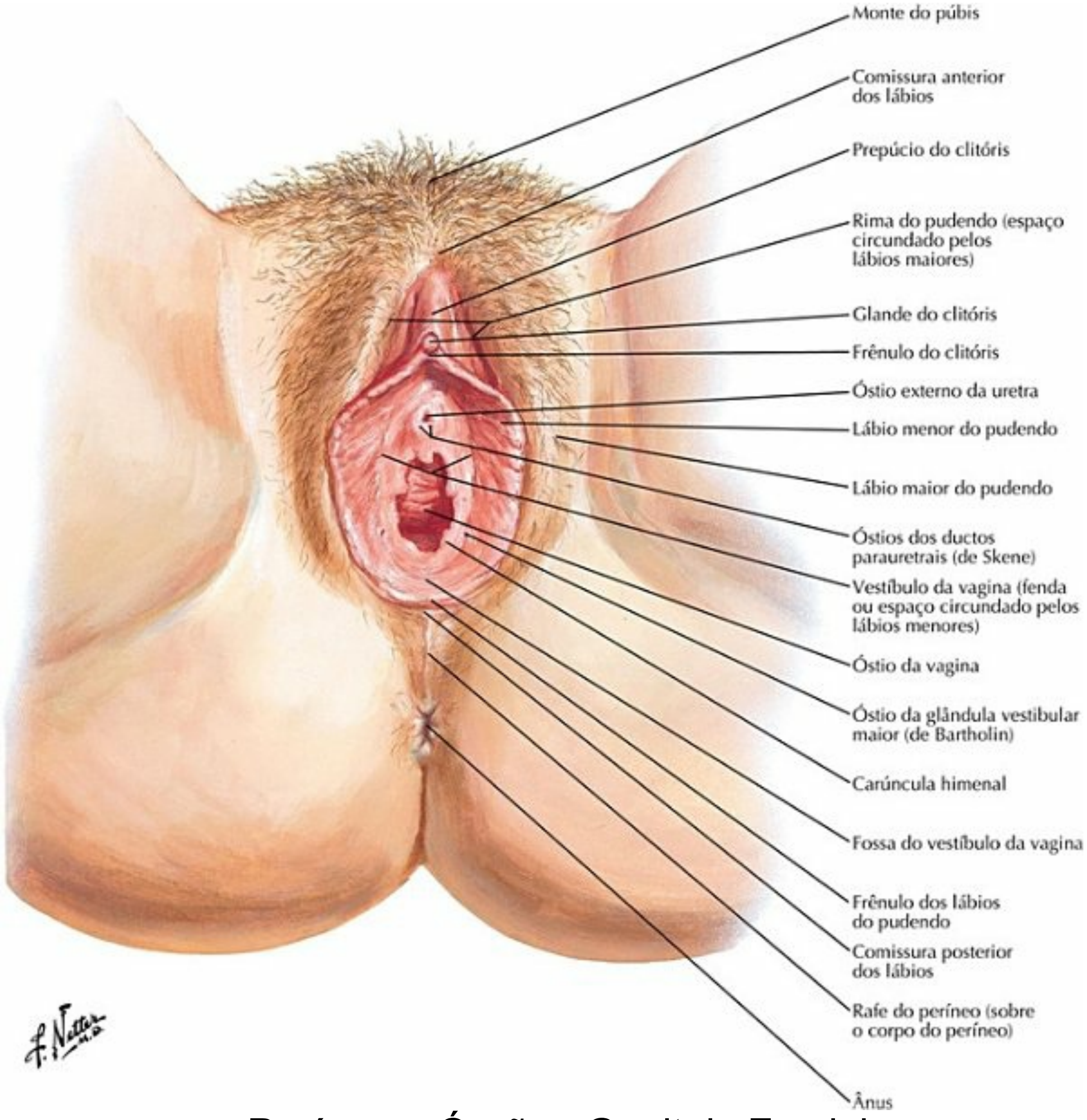

PRANCHA 354 Períneo e Órgãos Genitais Femininos Externos

Veja também **Pranchas 382, 385, 391**

Períneo Feminino (Dissecação Superficial)

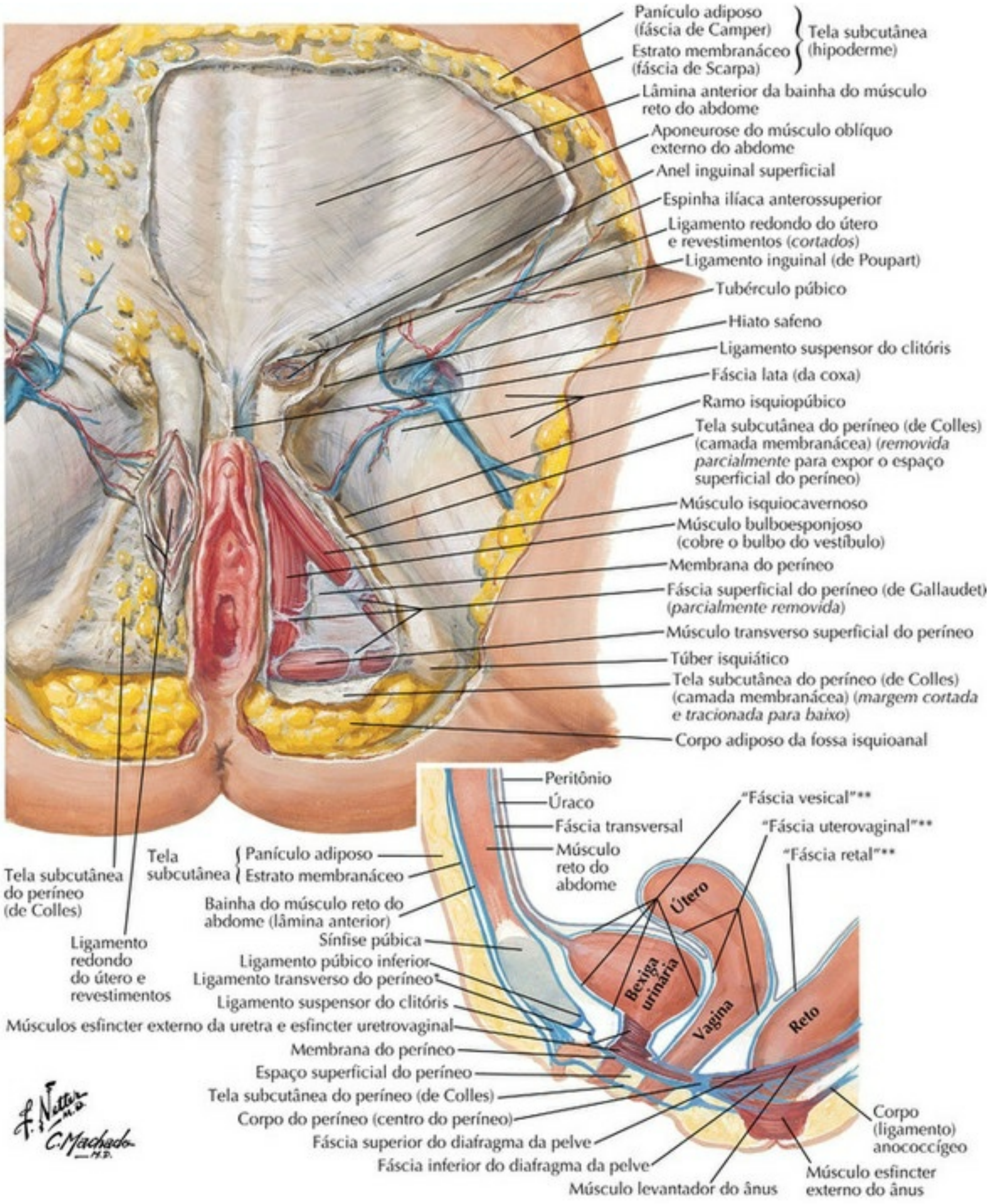

*Nota da Revisão Científica: Veja nota referente à Prancha 336.
**Nota da Revisão Científica: Veja nota referente à Prancha 342.

PRANCHA 355 Períneo e Órgãos Genitais Femininos Externos

Períneo Feminino (Dissecação Profunda)

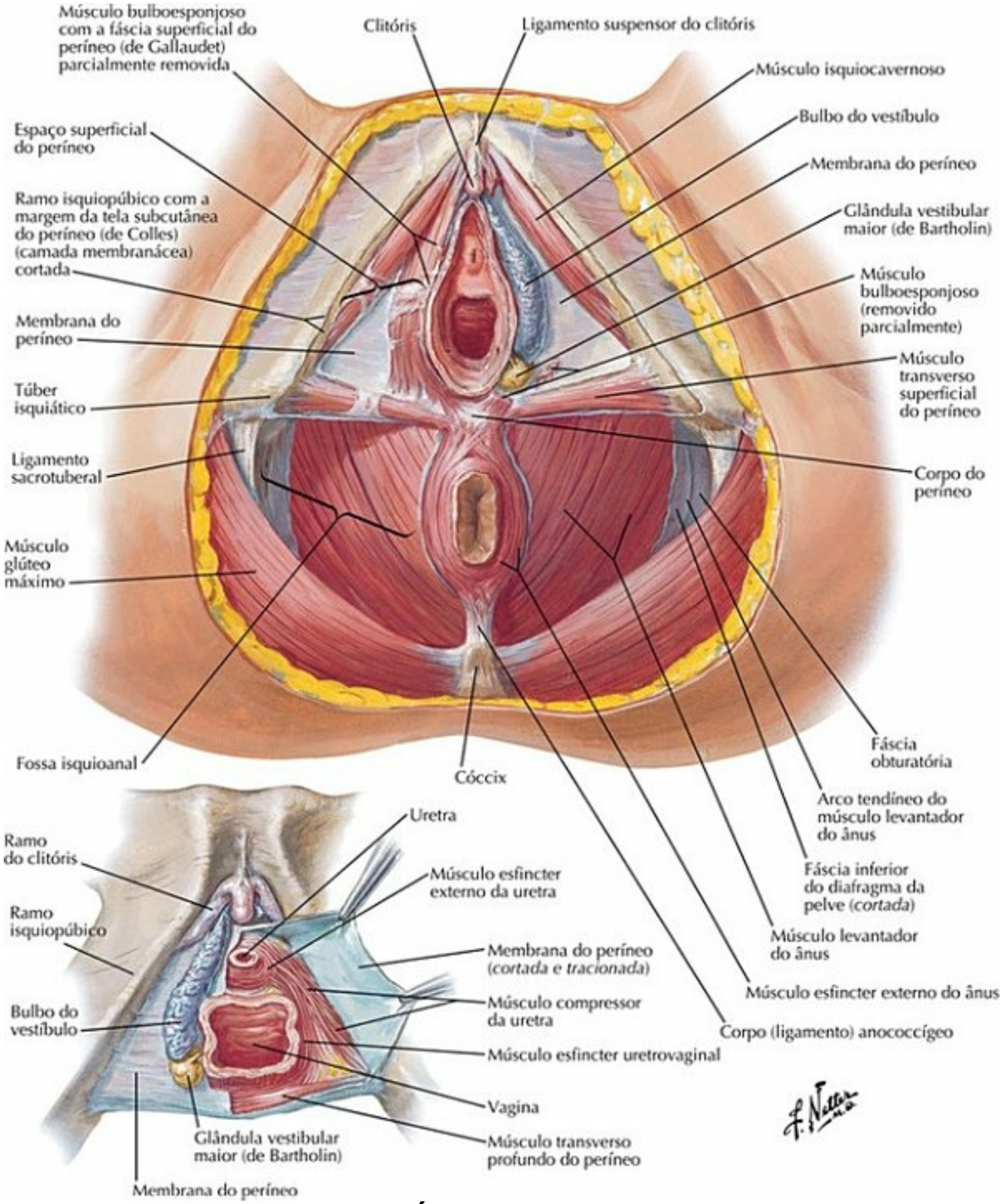

PRANCHA 356 Períneo e Órgãos Genitais Femininos Externos

Espaços do Períneo Feminino

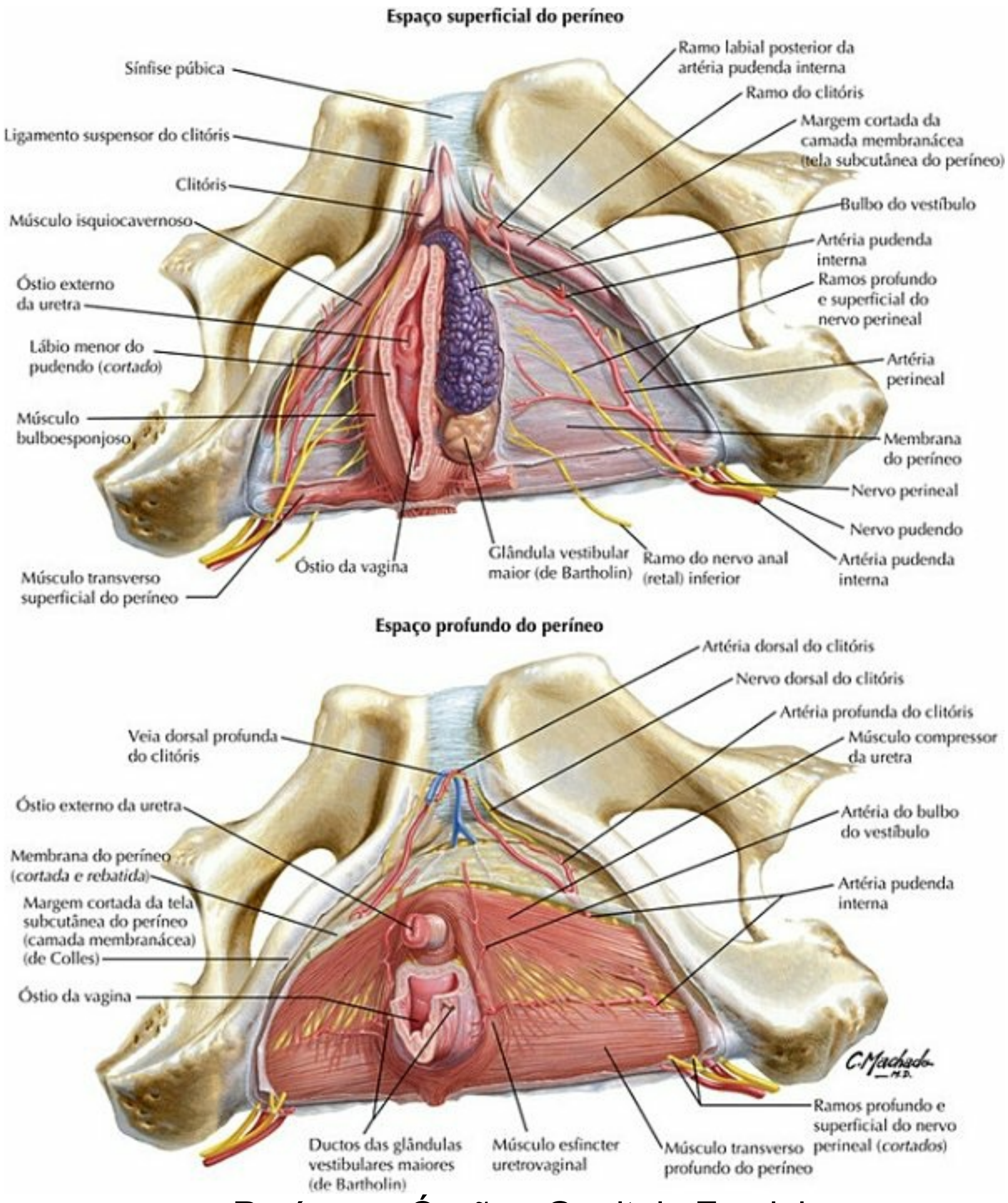

PRANCHA 357 Períneo e Órgãos Genitais Femininos Externos

Veja também **Pranchas 382**, **391**

Períneo e Órgãos Genitais Masculinos Externos (Dissecação Superficial)

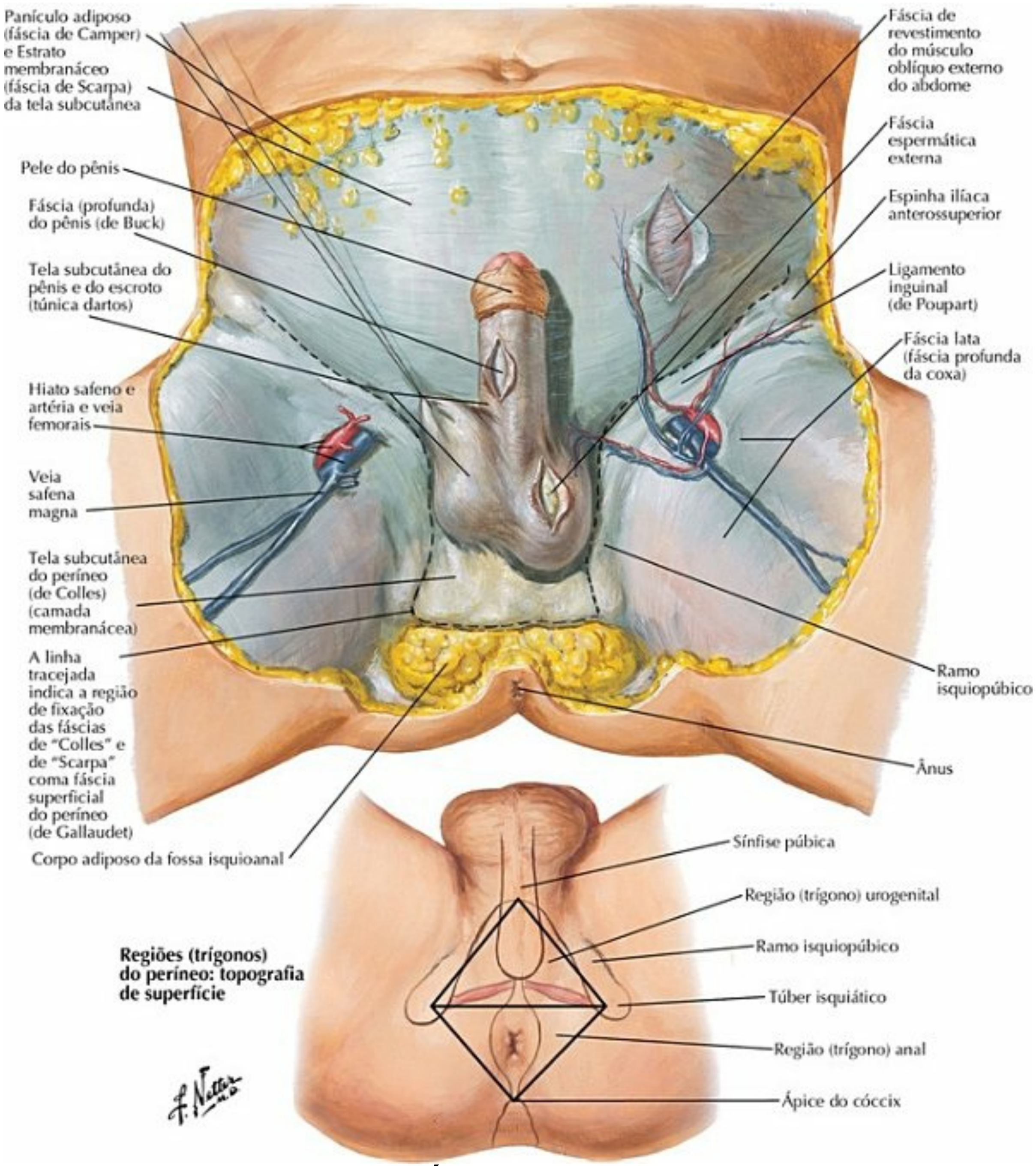

PRANCHA 358 Períneo e Órgãos Genitais Masculinos Externos

Períneo e Órgãos Genitais Masculinos Externos (Dissecação Profunda)

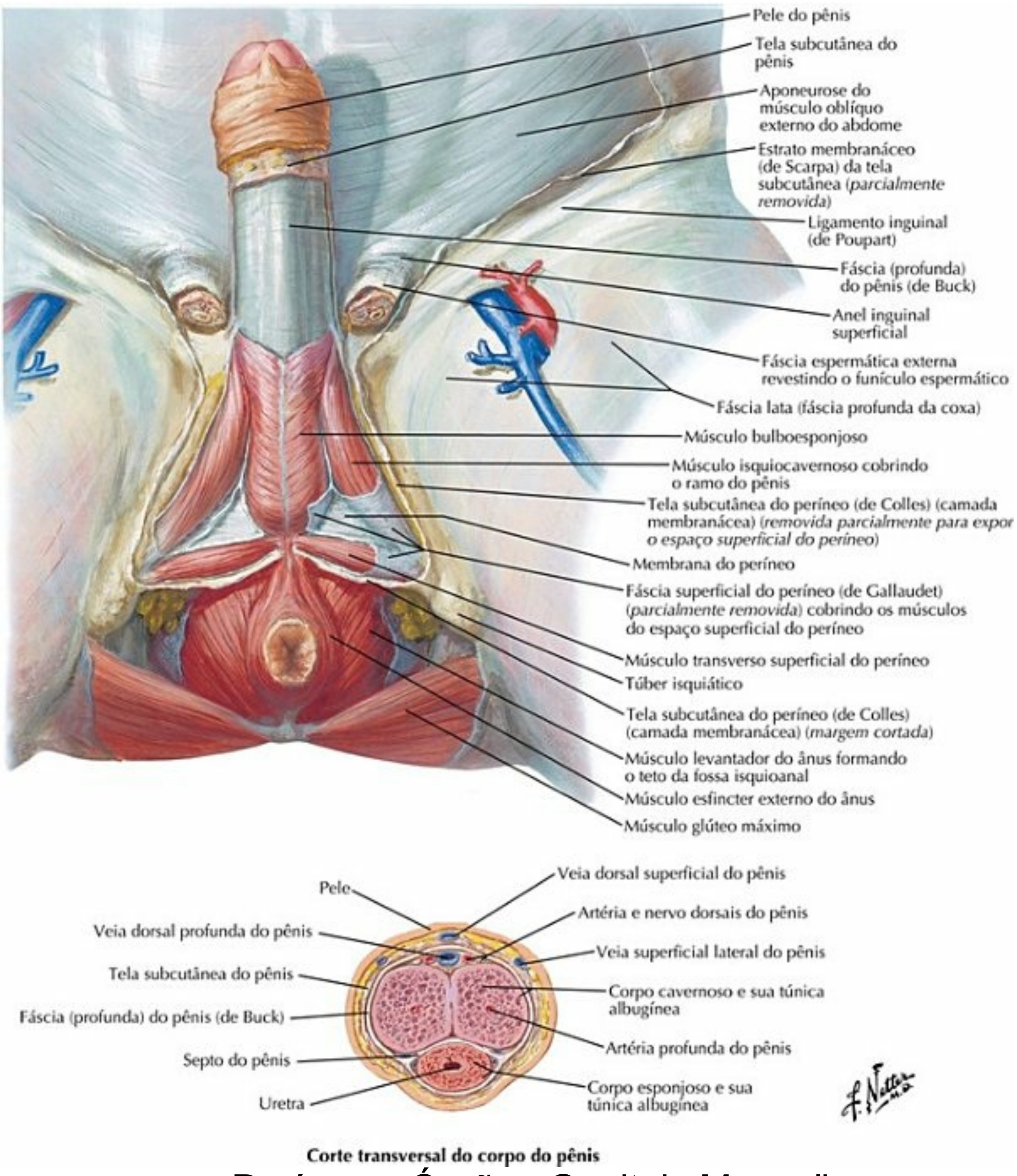

PRANCHA 359 Períneo e Órgãos Genitais Masculinos Externos

Veja também **Pranchas 378, 380, 383**

Pênis

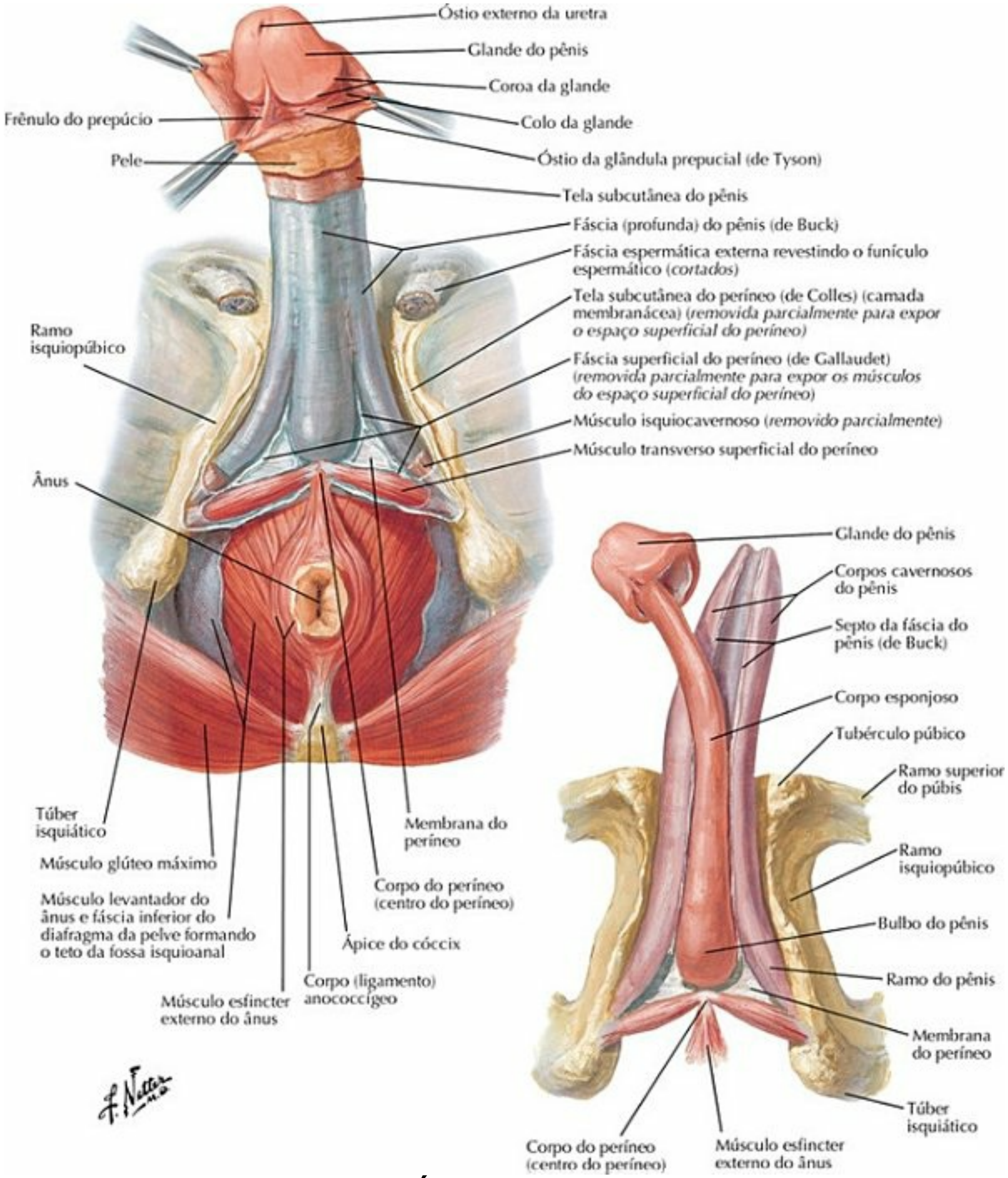

PRANCHA 360 Períneo e Órgãos Genitais Masculinos Externos

Espaços do Períneo Masculino

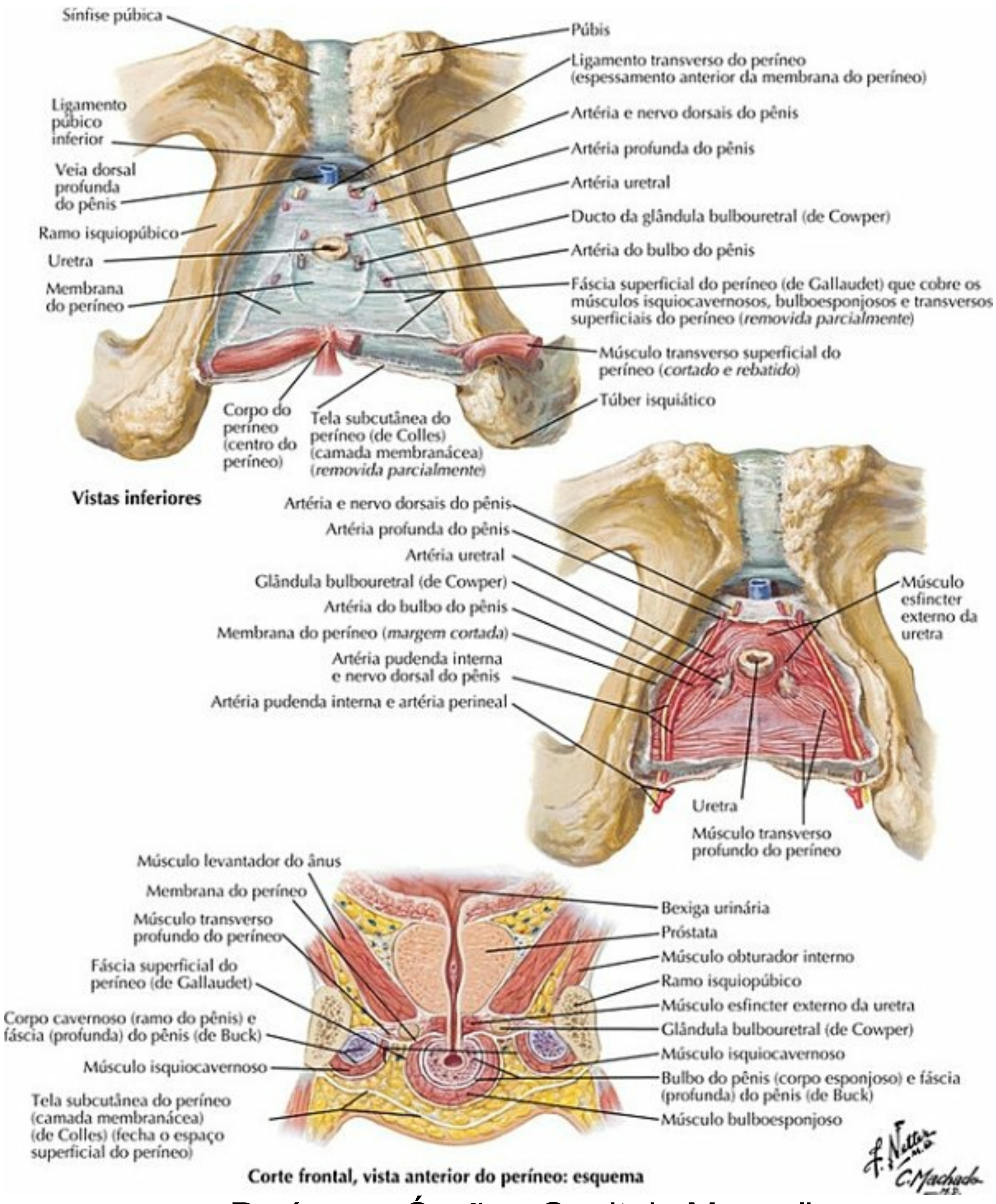

PRANCHA 361 Períneo e Órgãos Genitais Masculinos Externos

Próstata e Glândulas Seminais

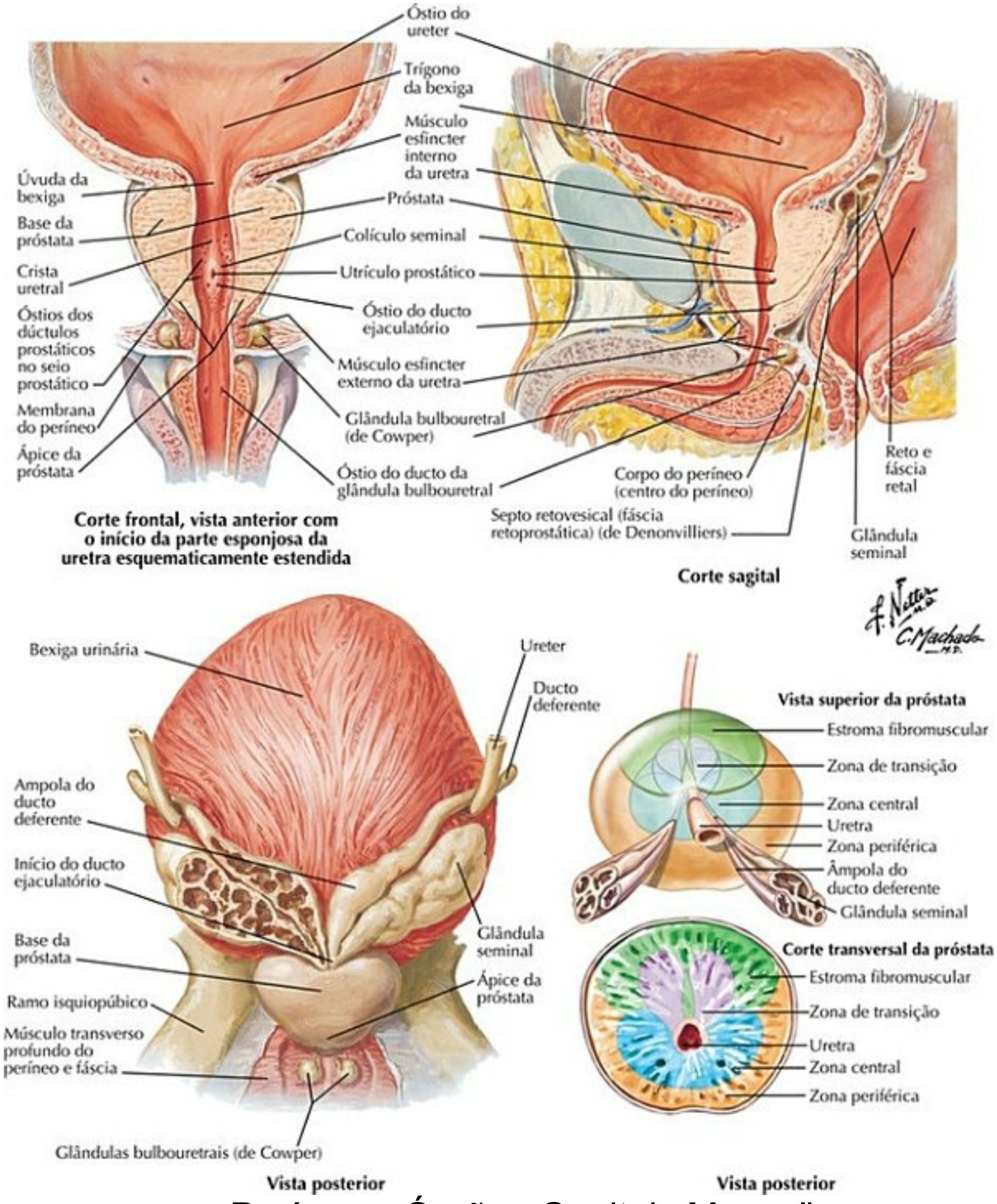

PRANCHA 362 Períneo e Órgãos Genitais Masculinos Externos

Veja também **Pranchas 344**, **348**, **381**

Uretra Masculina

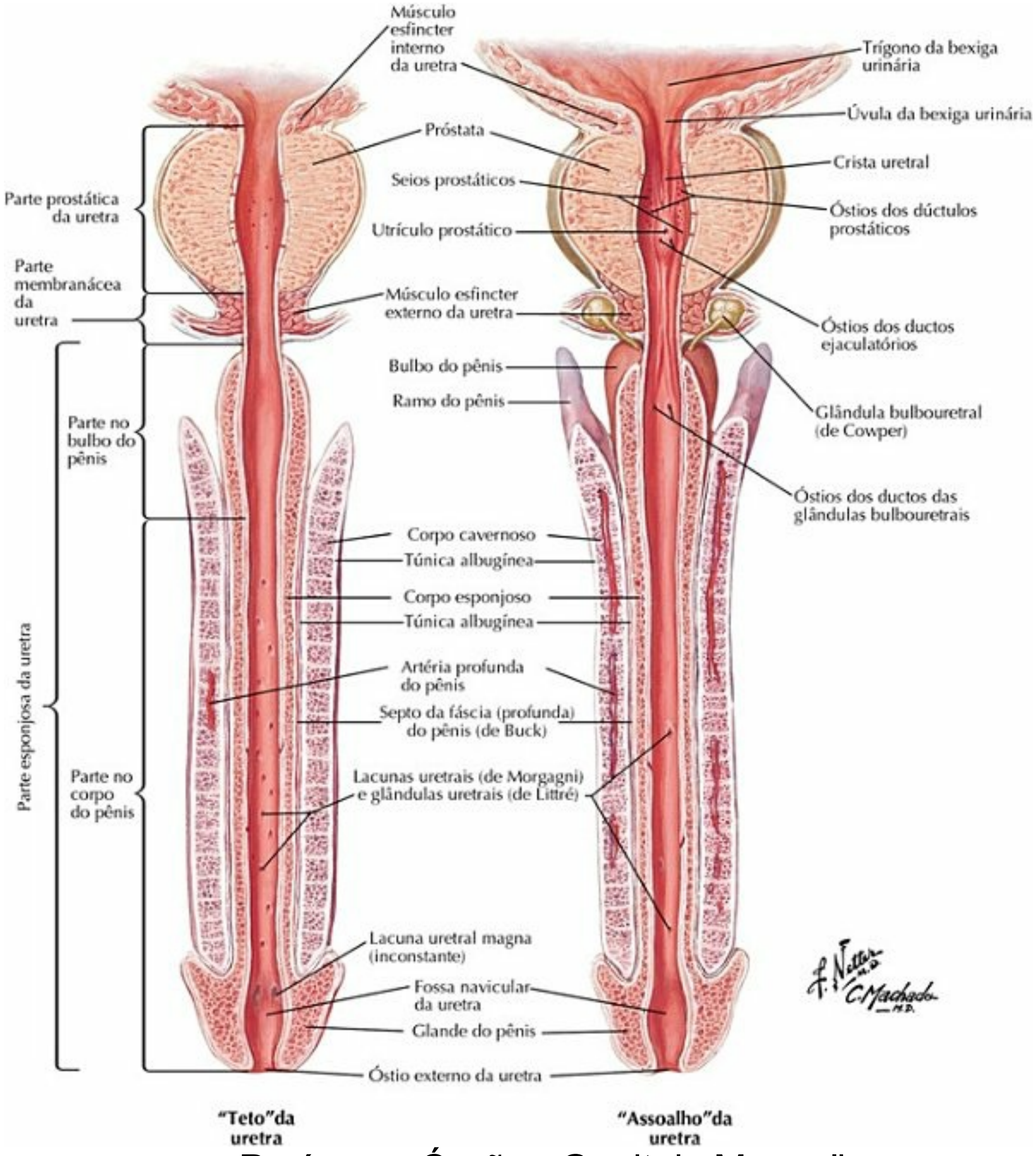

PRANCHA 363 Períneo e Órgãos Genitais Masculinos Externos

Descida dos Testículos

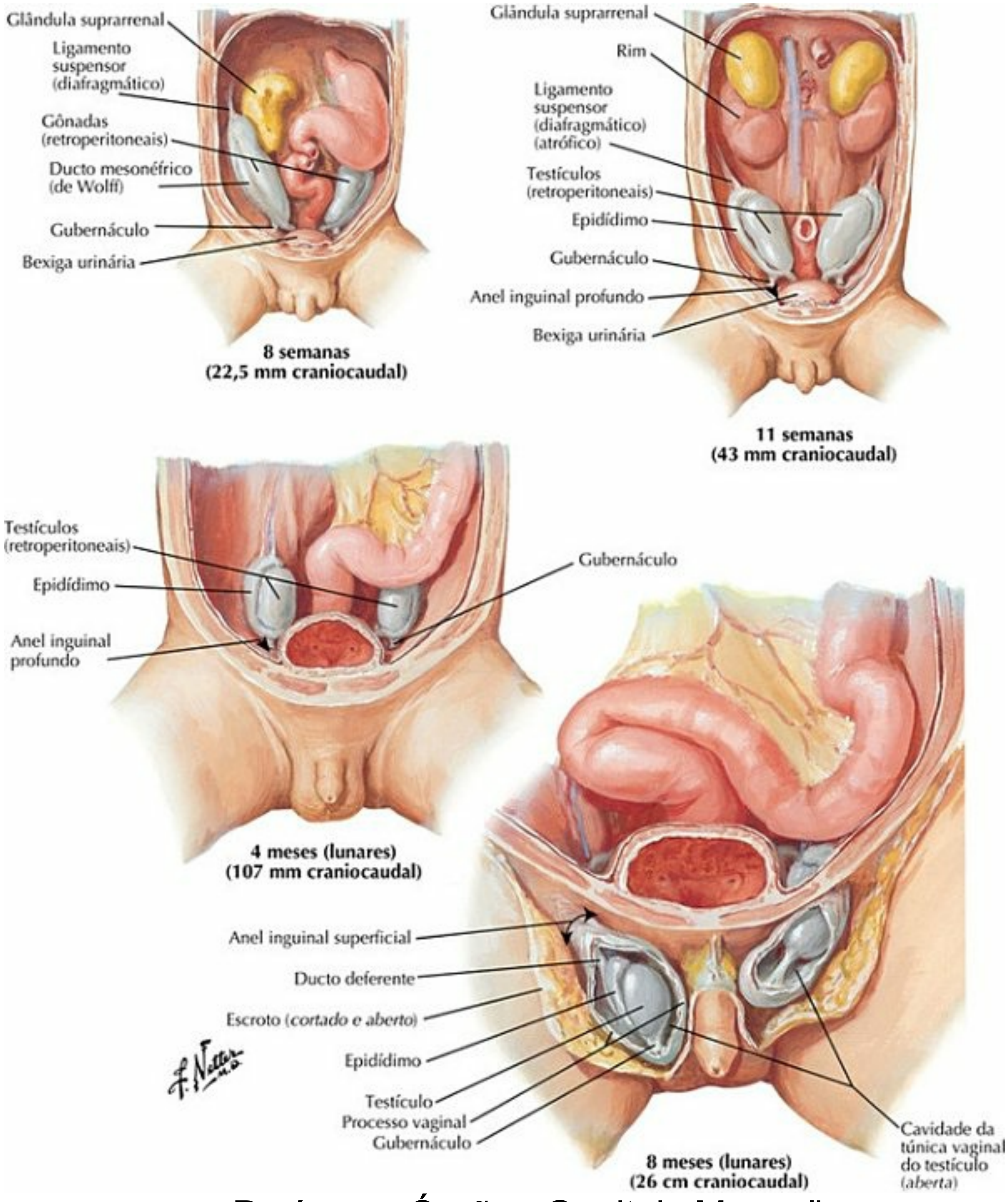

PRANCHA 364 Períneo e Órgãos Genitais Masculinos Externos

Escroto e Conteúdo

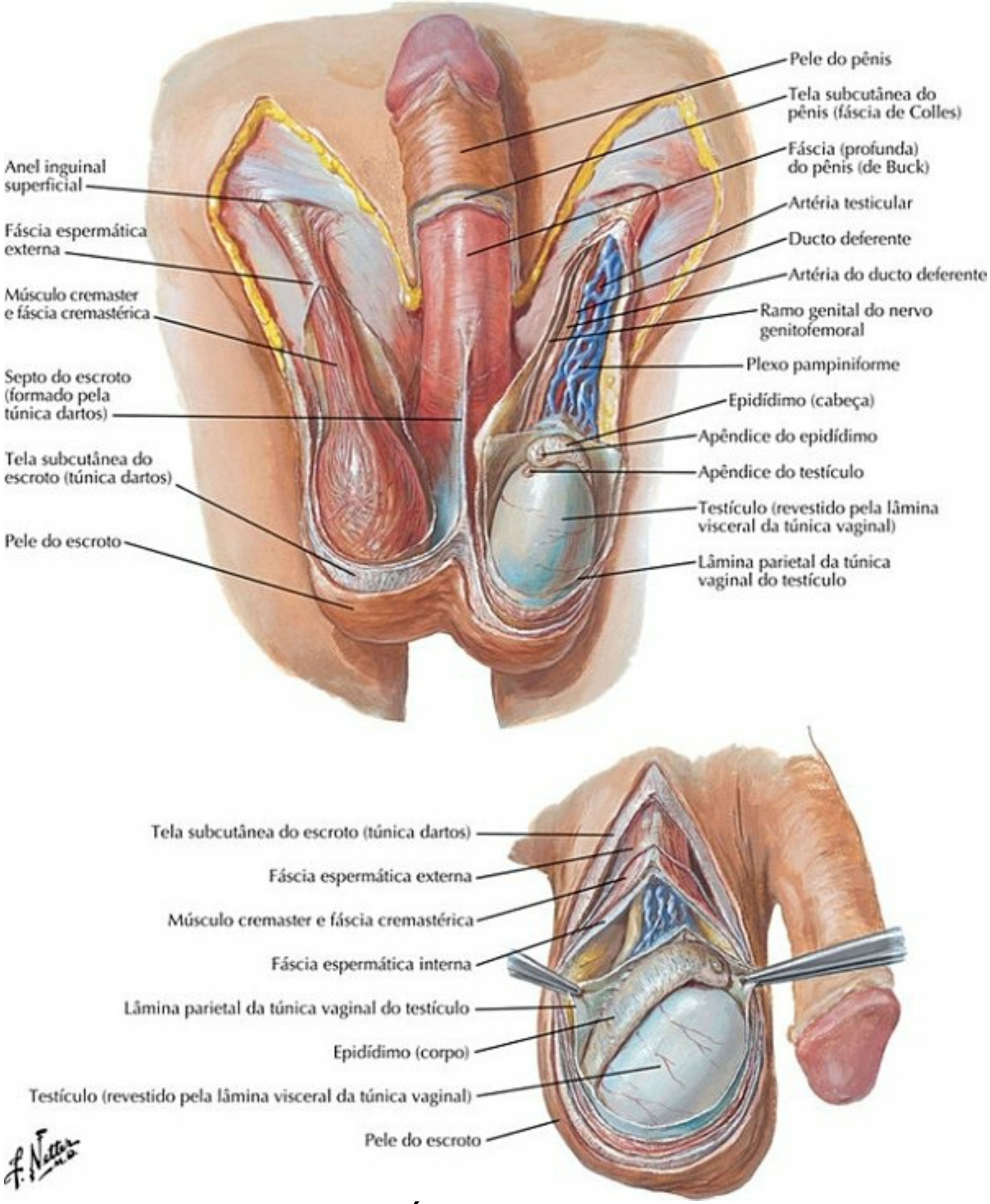

PRANCHA 365 Períneo e Órgãos Genitais Masculinos Externos

Veja também **Pranchas 321, 344**

Homólogos dos Órgãos Genitais Externos

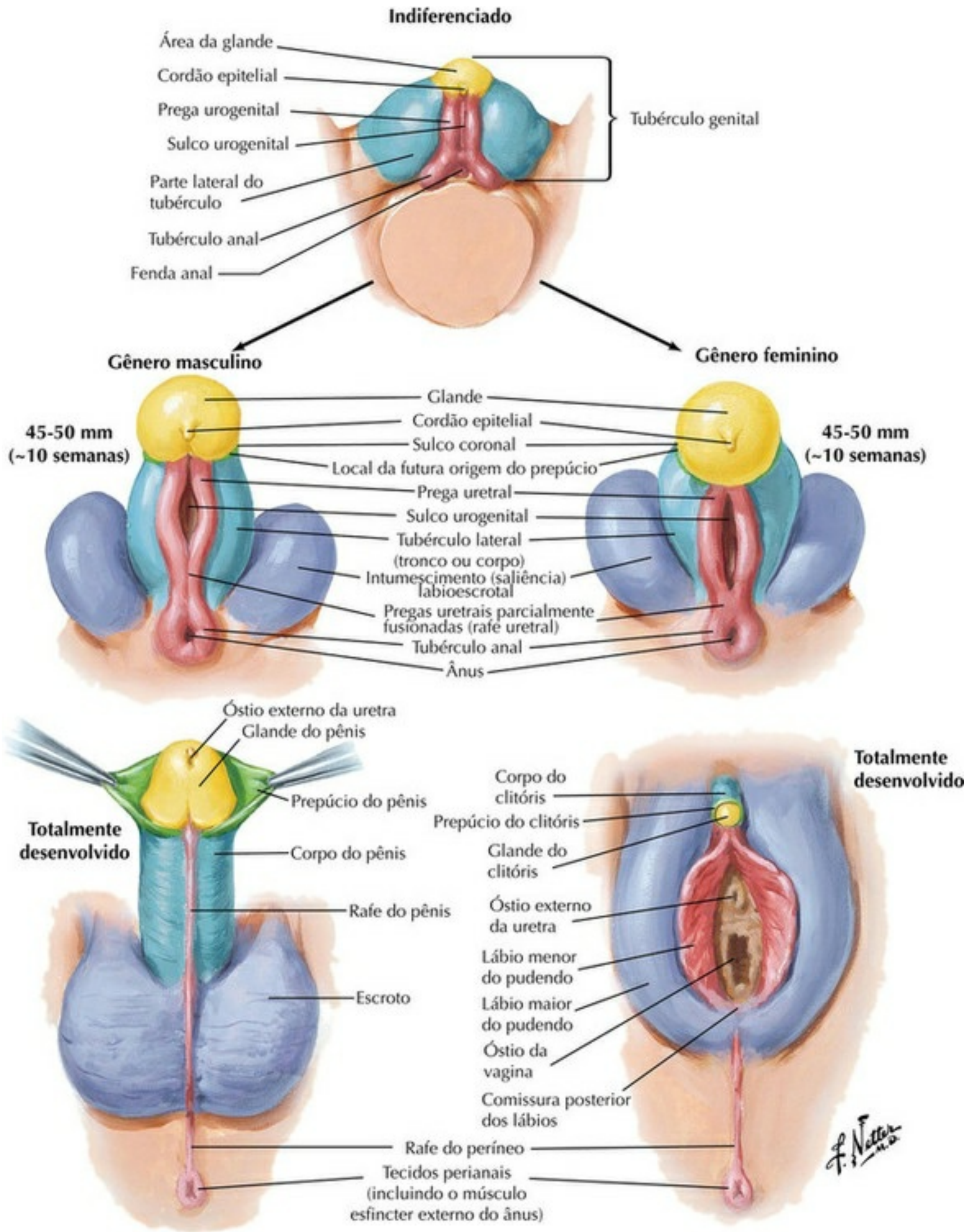

PRANCHA 366 Homólogos dos Órgãos Genitais

Veja também **Prancha 354**

Homólogos dos Órgãos Genitais Internos

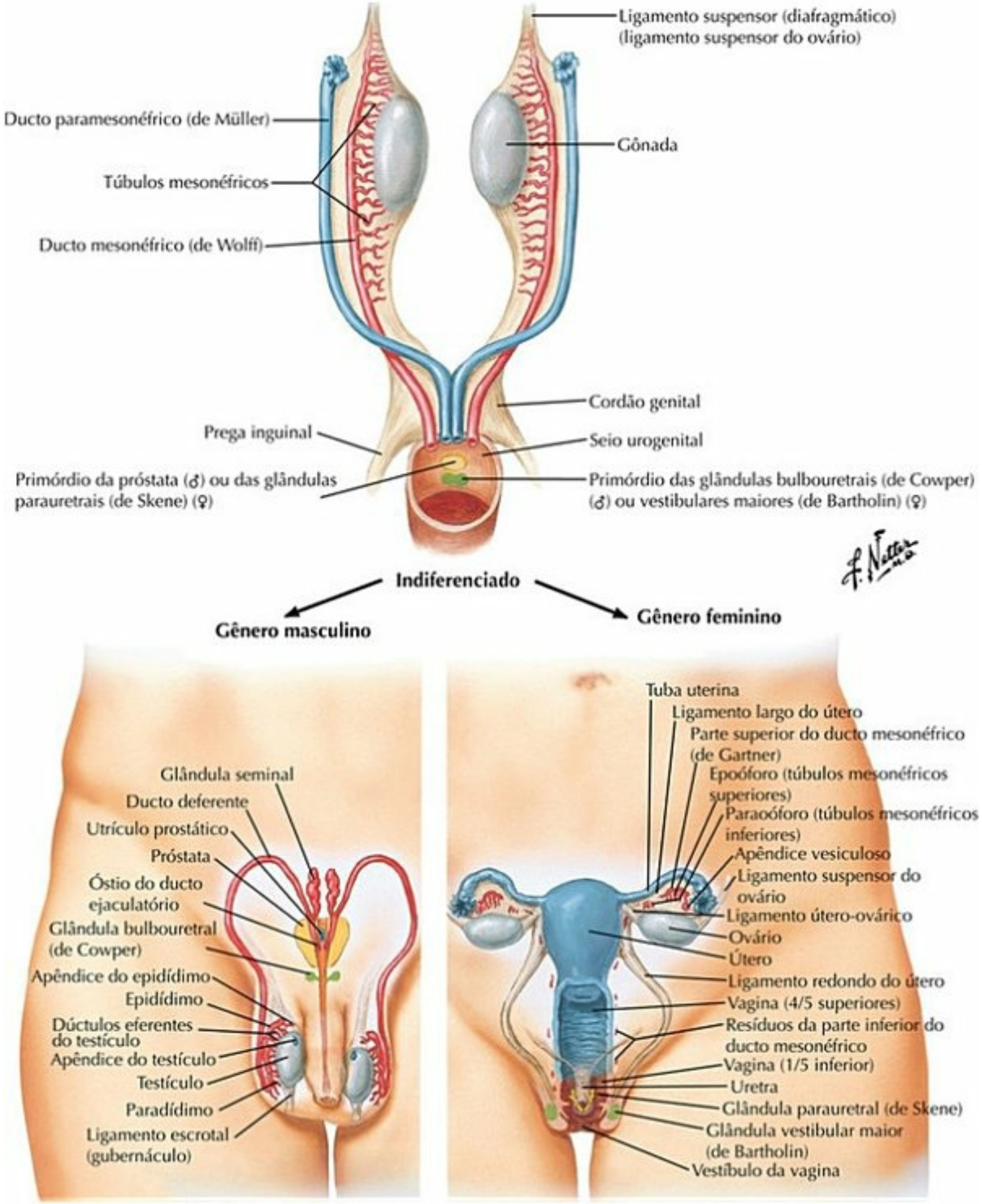

PRANCHA 367 Homólogos dos Órgãos Genitais

Testículo, Epidídimo e Ducto Deferente

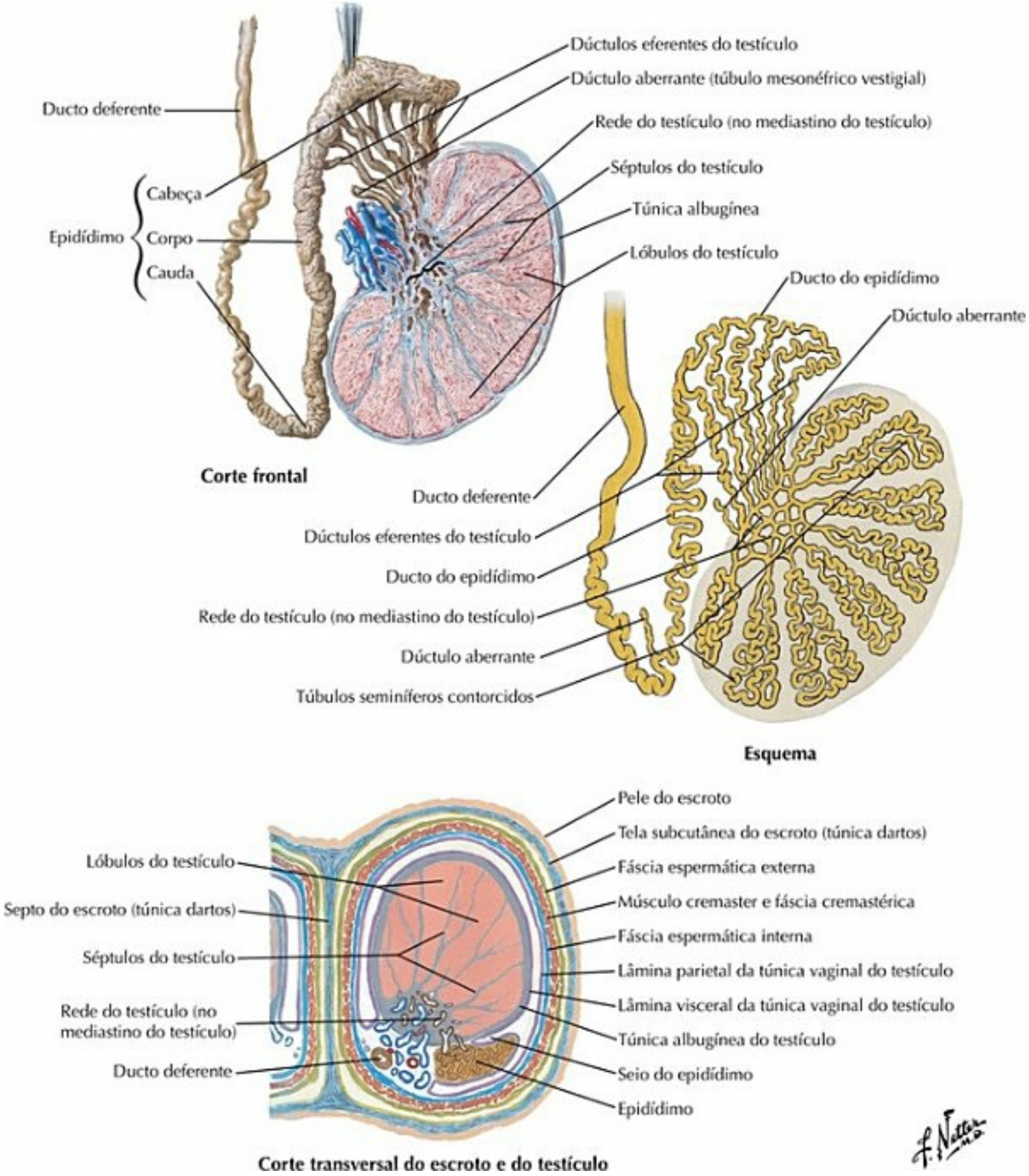

PRANCHA 368 Testículo, Epidídimo e Ducto Deferente

Reto *in Situ:* Gêneros Masculino e Feminino

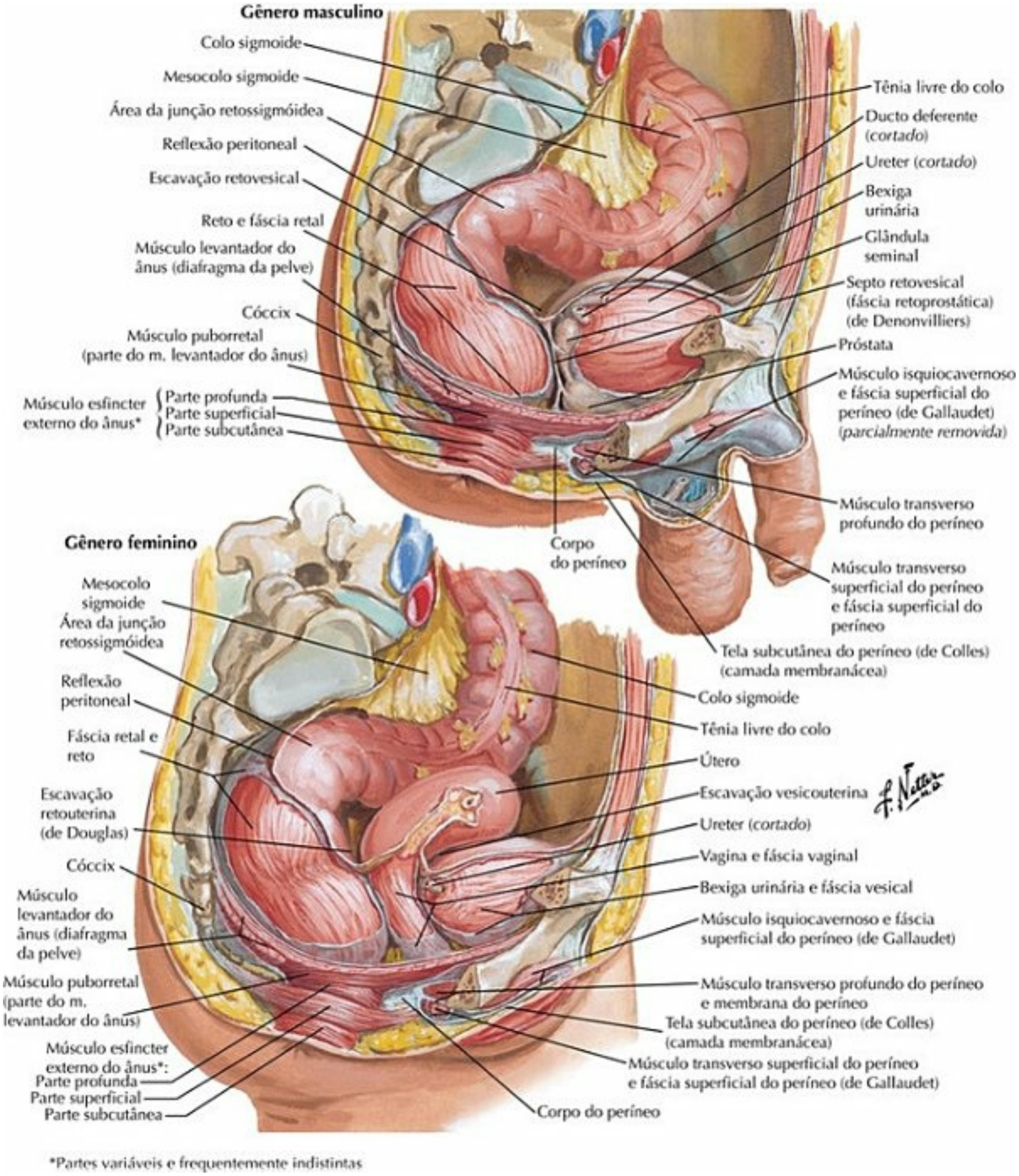

PRANCHA 369 Reto

Fossa Isquioanal

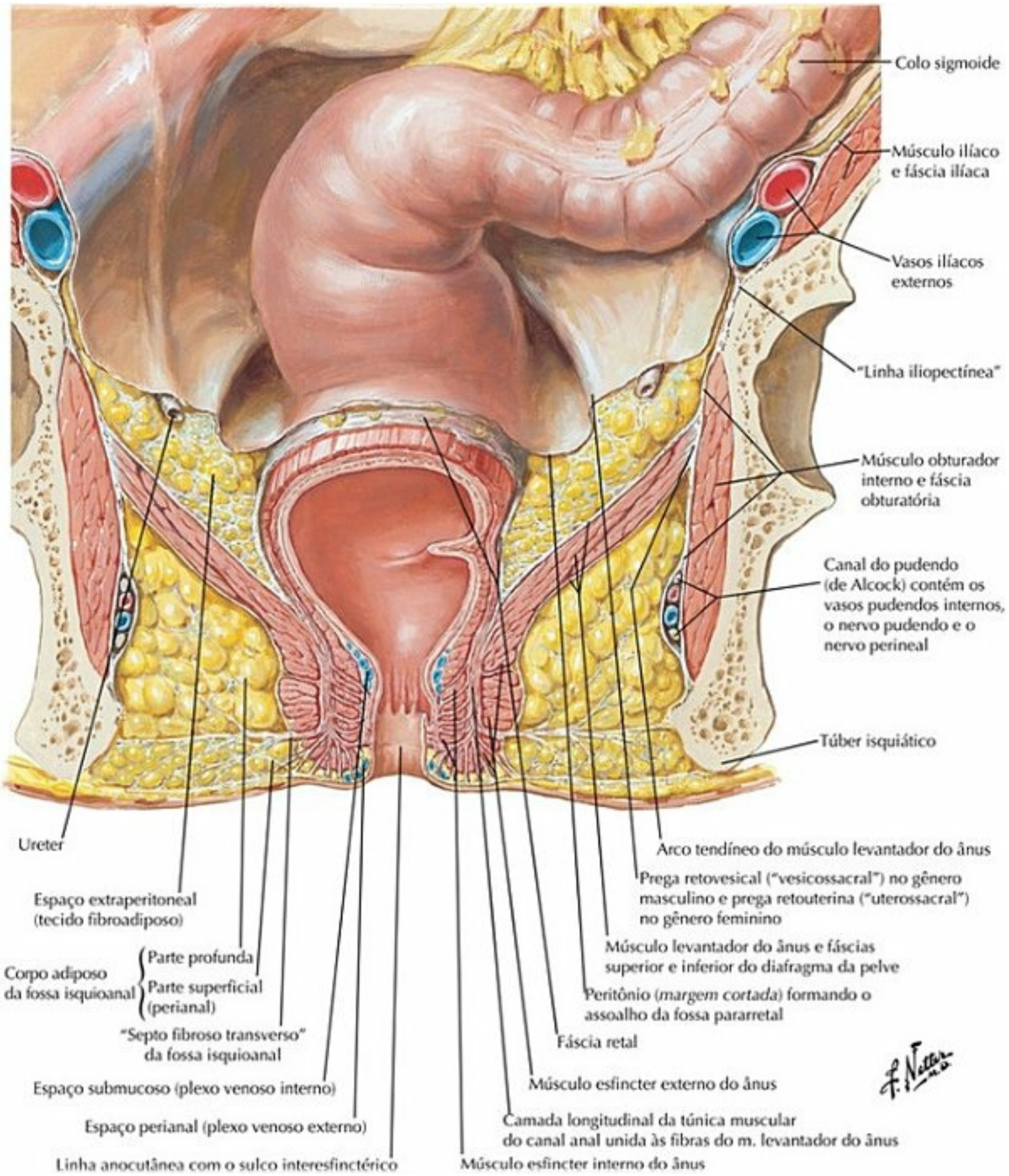

PRANCHA 370 Reto

Veja também **Pranchas 296, 388**

Reto e Canal Anal

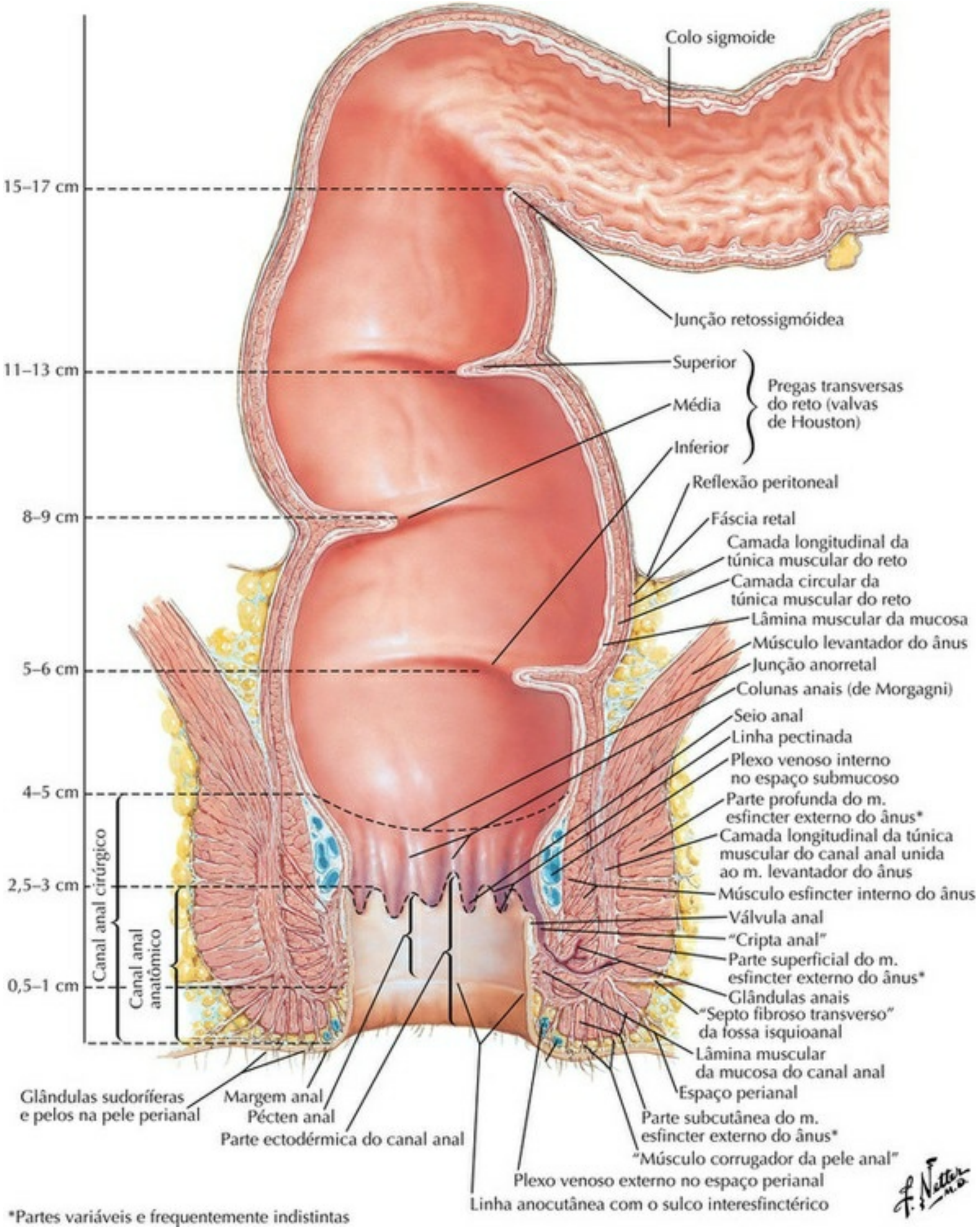

PRANCHA 371 Reto

Musculatura Anorretal

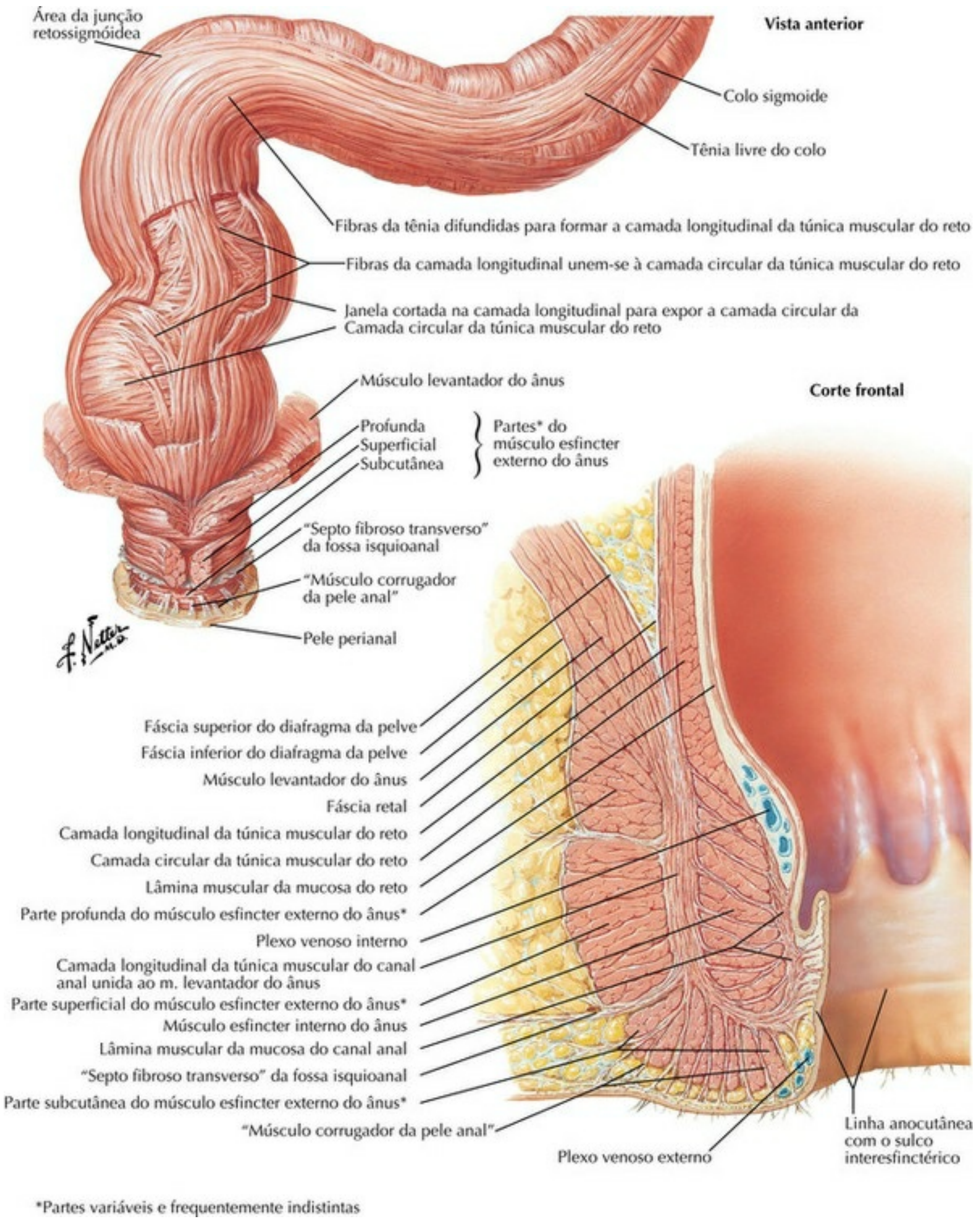

PRANCHA 372 Reto

Músculo Esfincter Externo do Ânus: Vista do Períneo

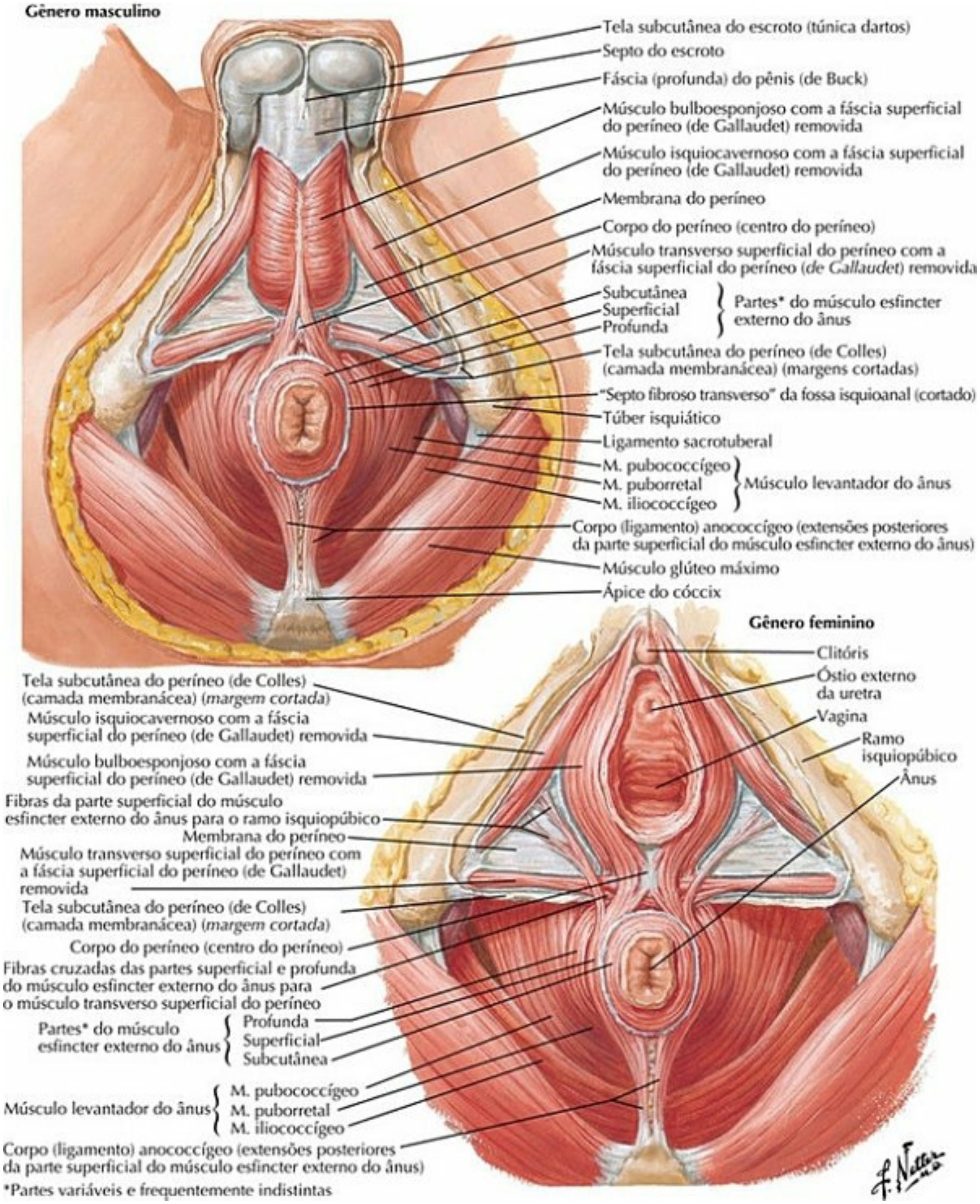

PRANCHA 373 Reto

Veja também **Pranchas 356, 359**

Espaços Reais e Potenciais do Períneo e da Pelve

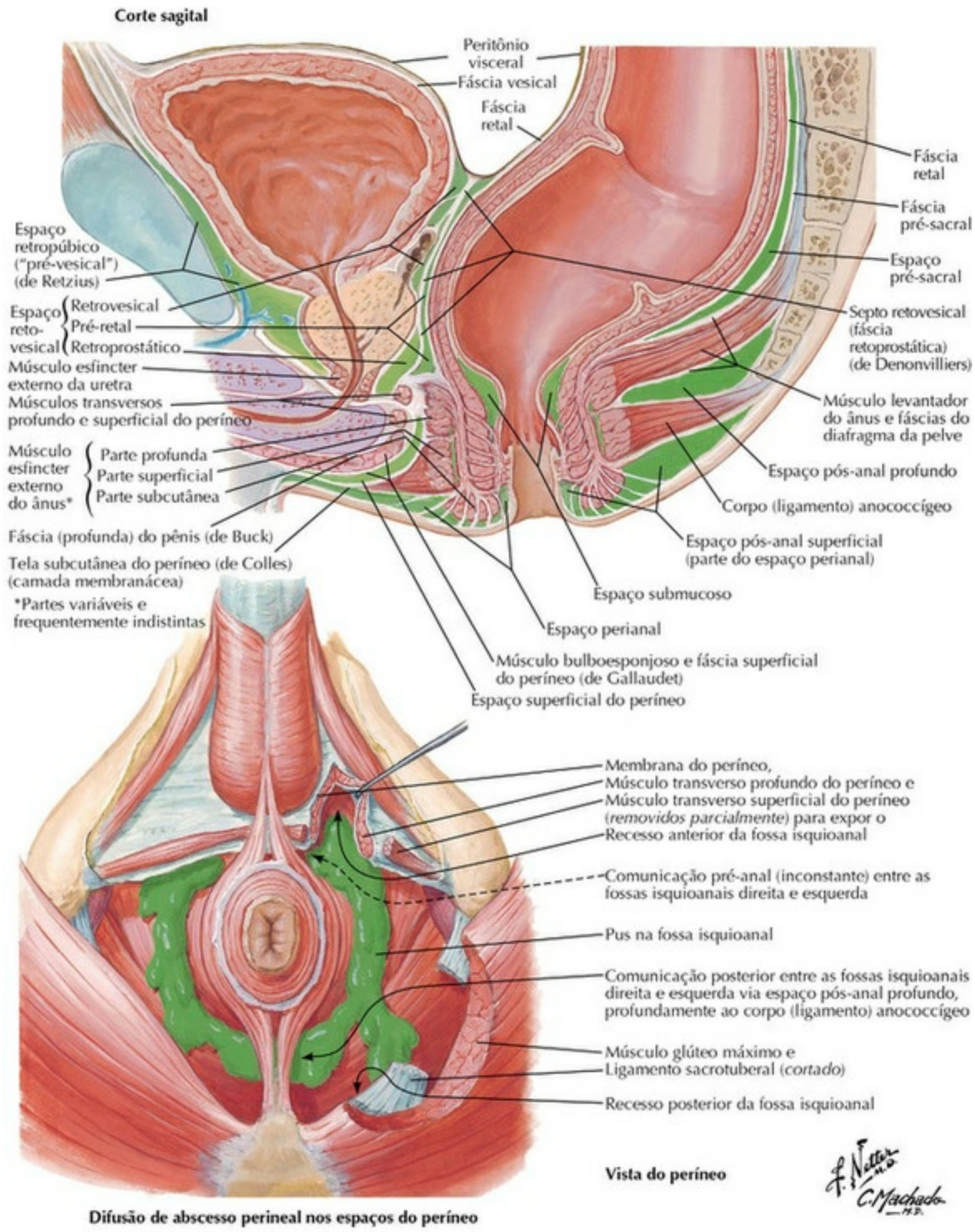

Nota da Revisão Científica: Nem todos os nomes desses espaços constam da Terminologia Anatômica (2001).

PRANCHA 374 Reto

Imagens da Pelve: Cortes Sagitais de Tomografia Computadorizada (TC)

Feminino

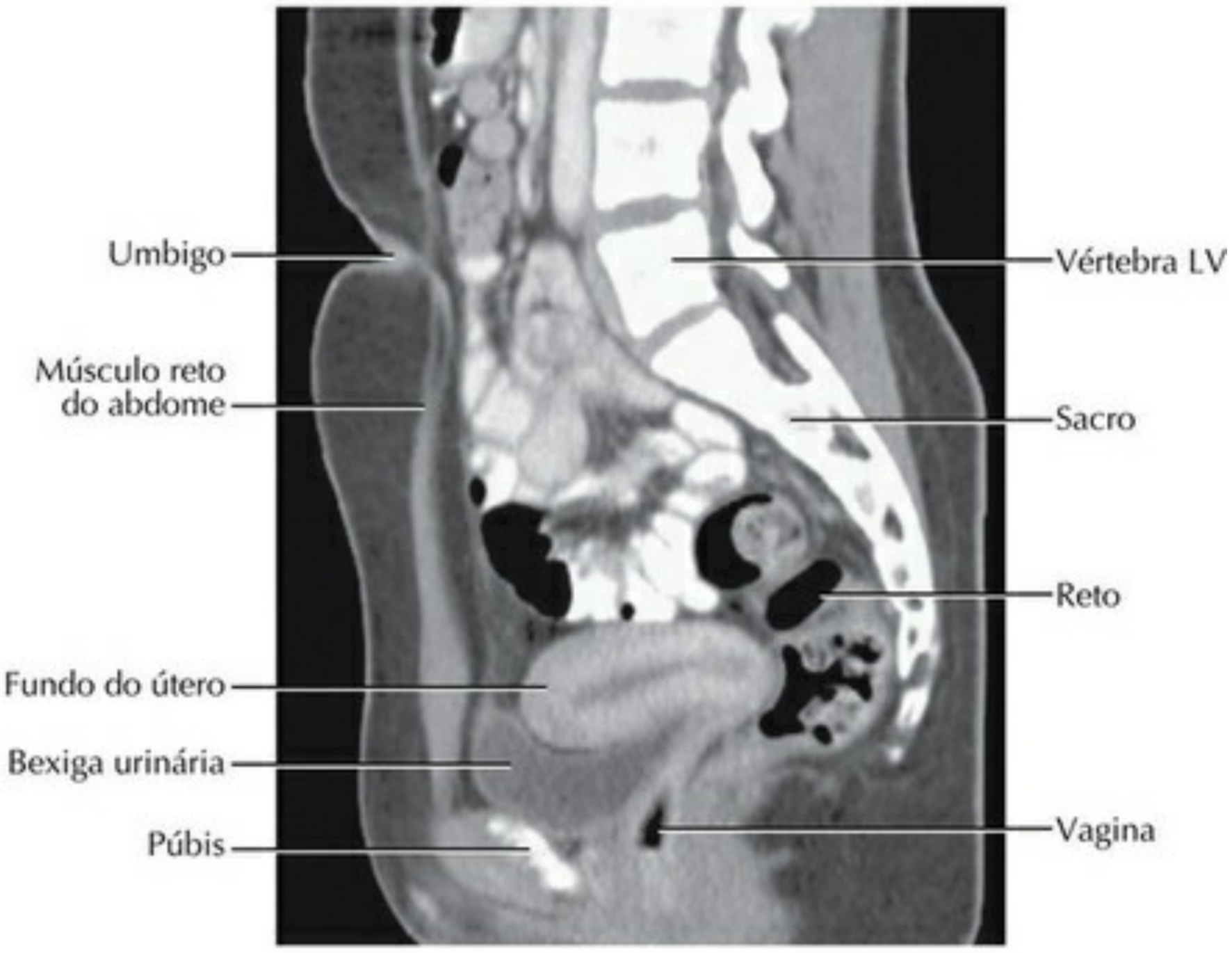

Masculino

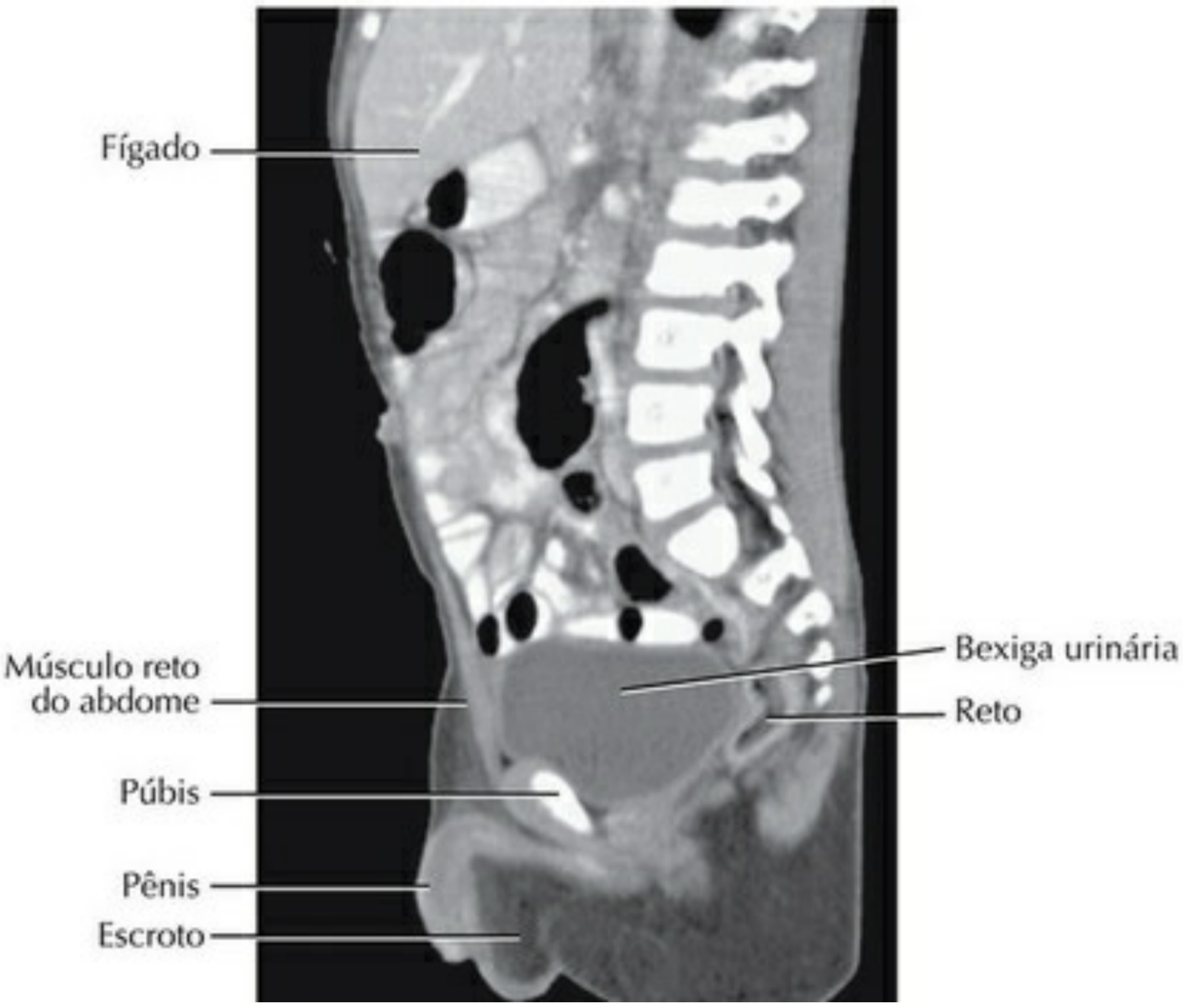

PRANCHA 375 Imagens Regionais

Artérias do Reto e do Canal Anal: Gênero Masculino

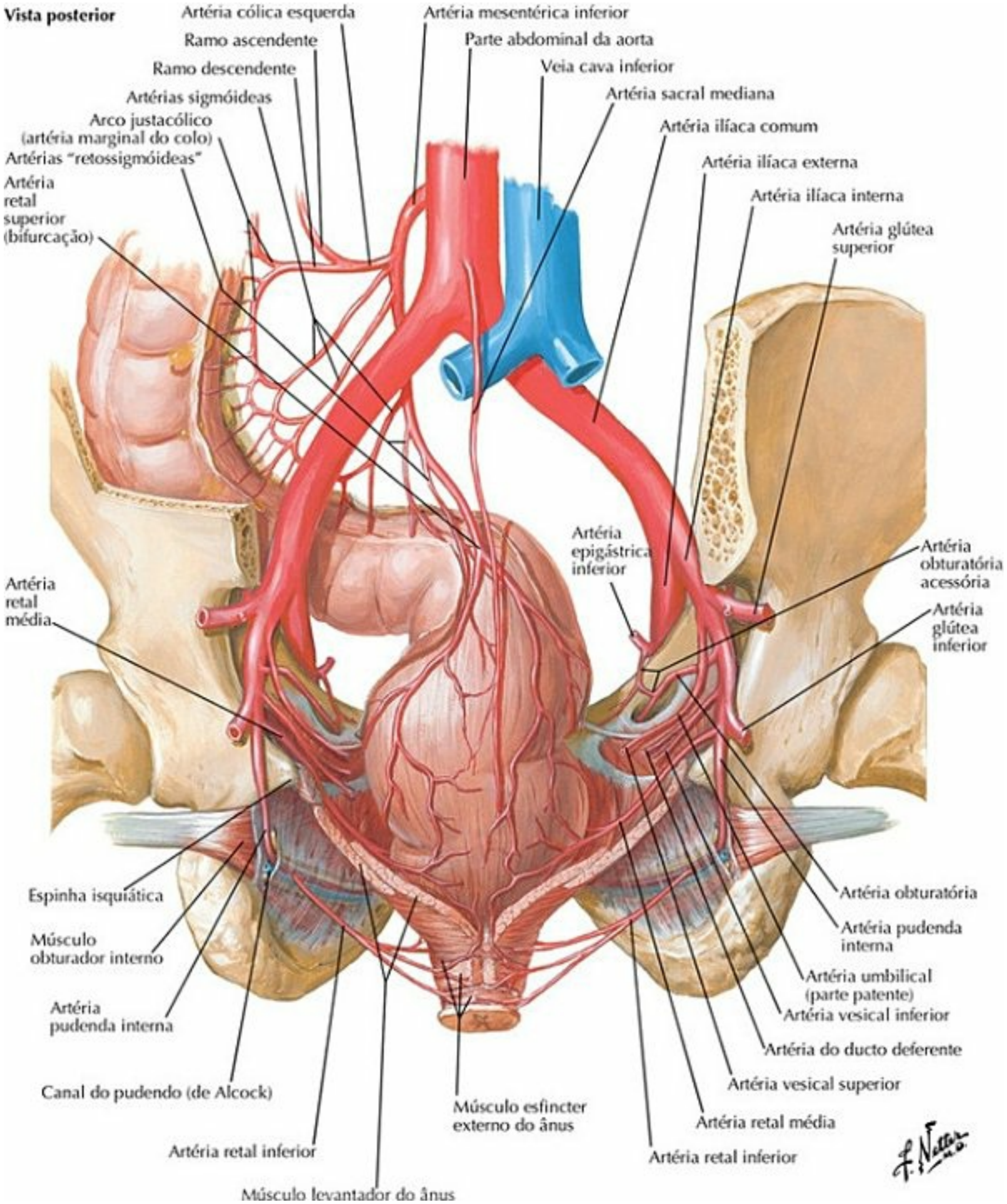

PRANCHA 376 Vascularização

Veias do Reto e do Canal Anal: Gênero Feminino

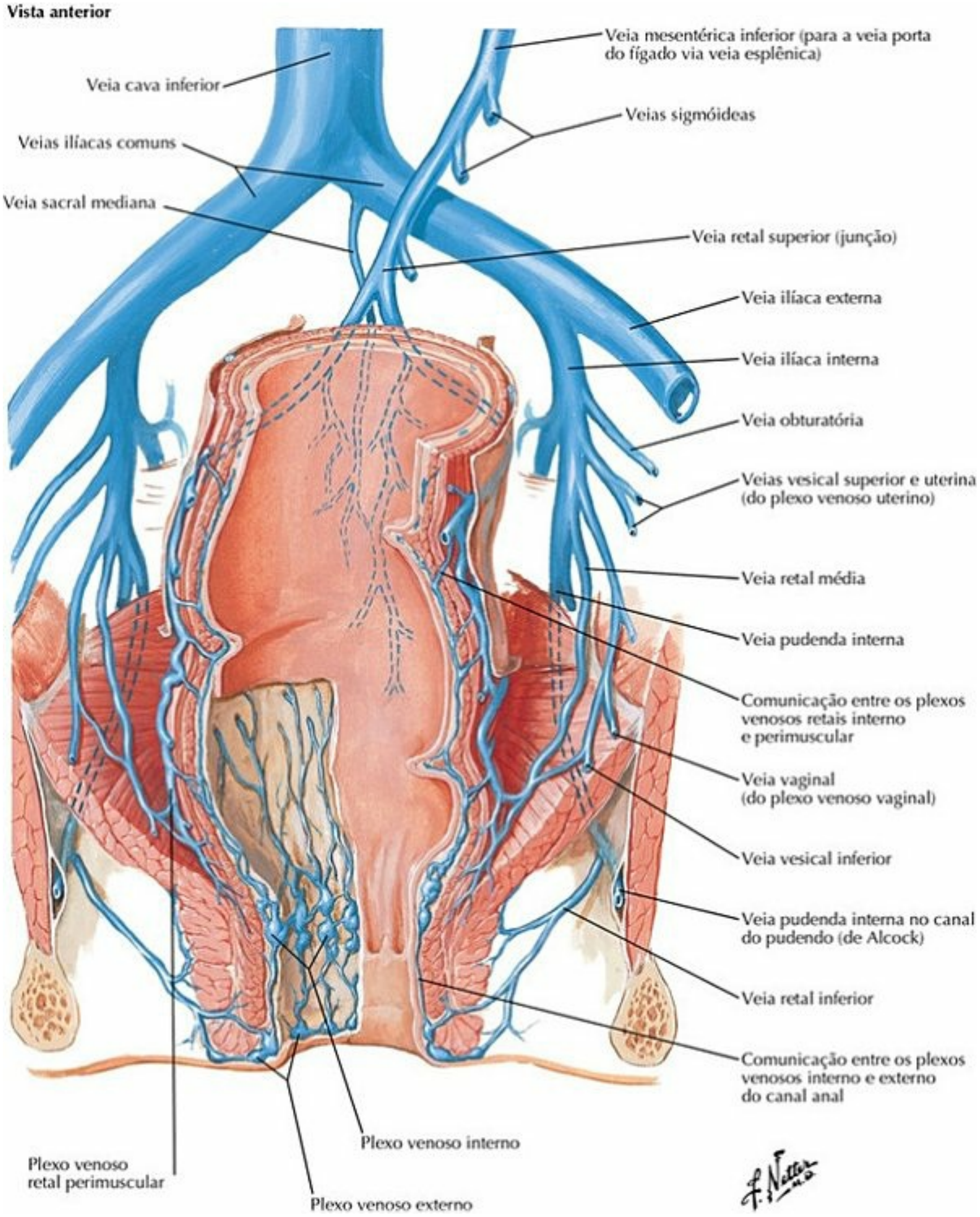

PRANCHA 377 Vascularização

Artérias e Veias das Vísceras Pélvicas Femininas

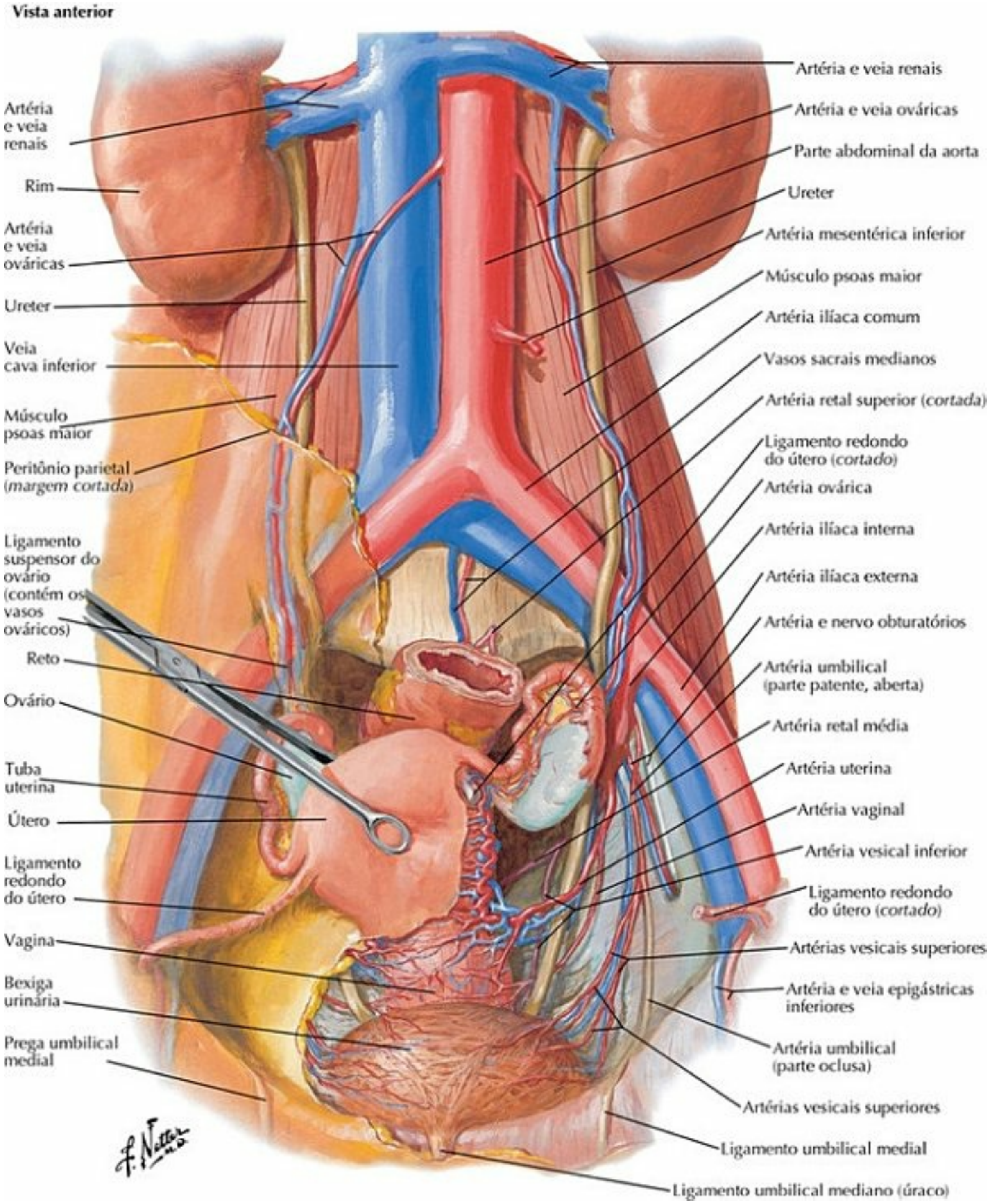

PRANCHA 378 Vascularização

Artérias e Veias dos Testículos

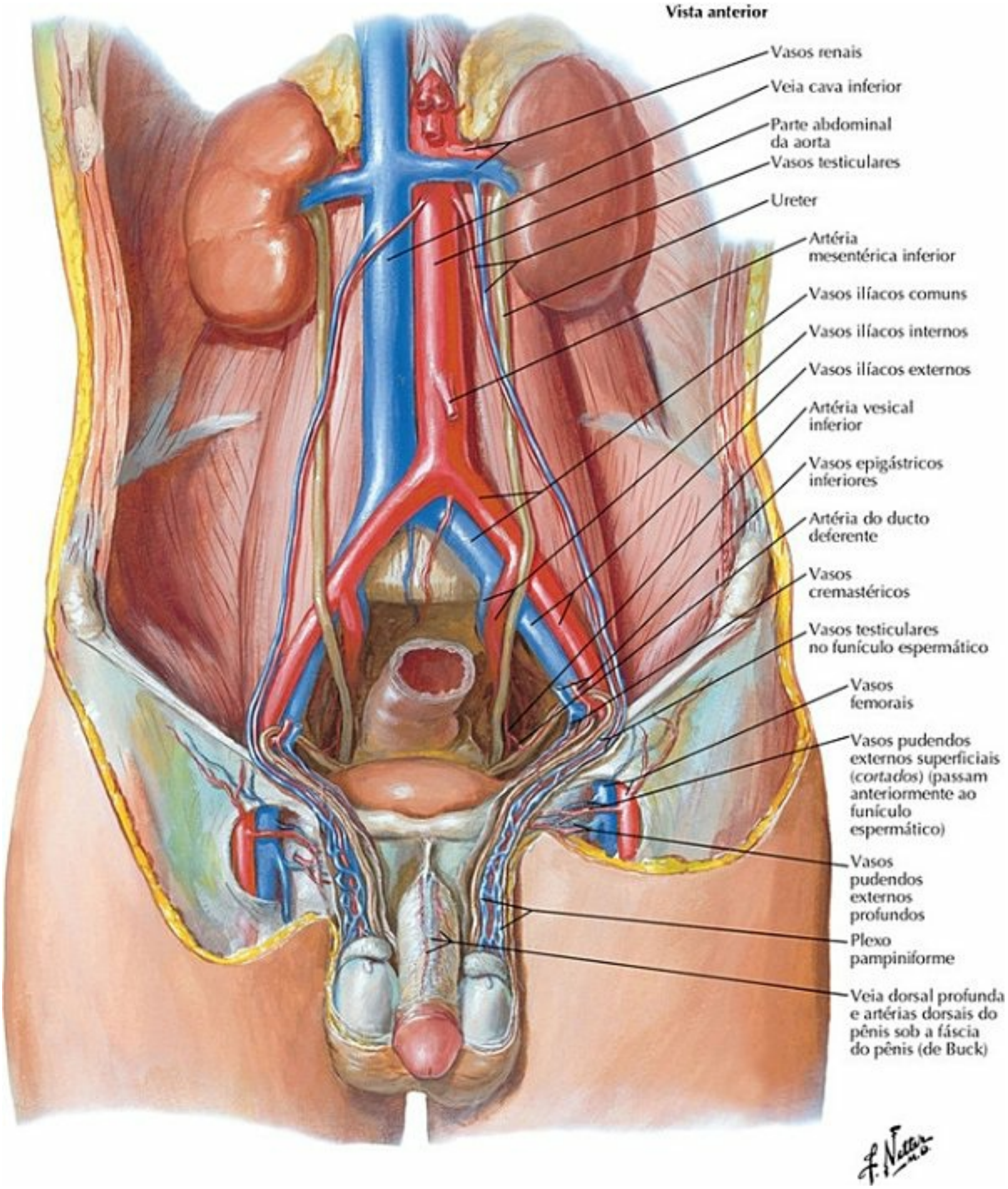

PRANCHA 379 Vascularização

Artérias da Pelve Feminina

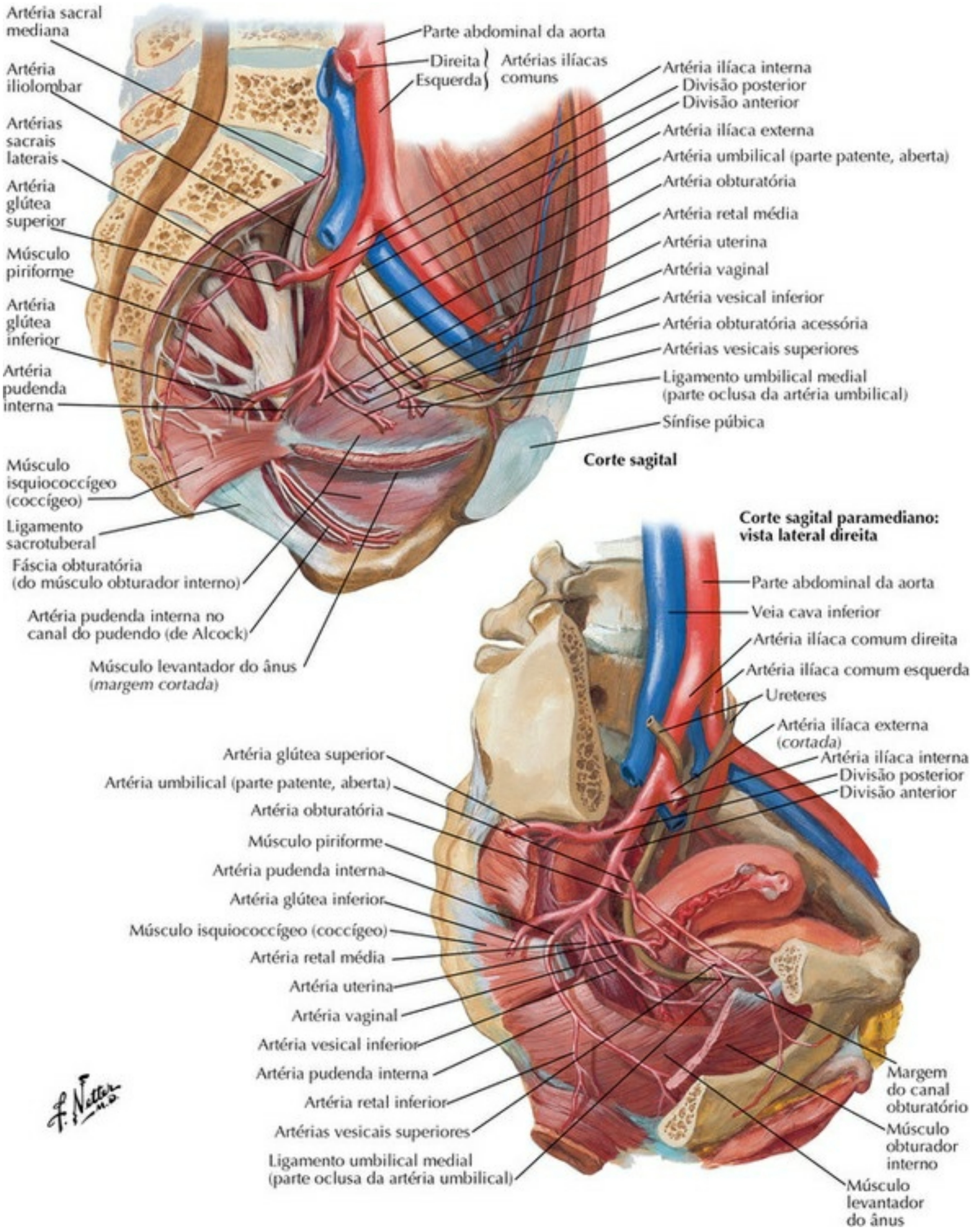

PRANCHA 380 Vascularização

Artérias e Veias da Pelve Masculina

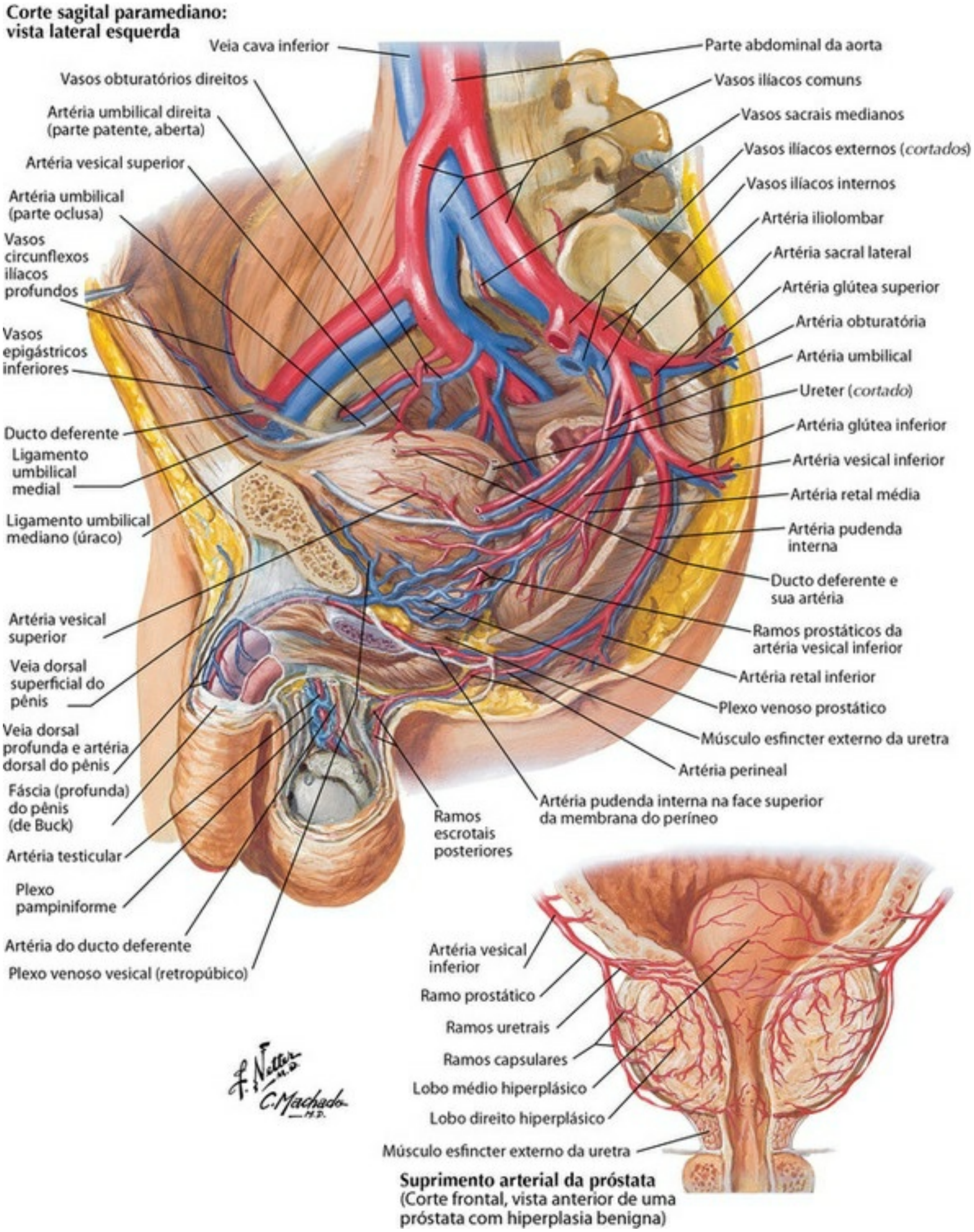

PRANCHA 381 Vascularização

Artérias e Veias do Períneo e do Útero

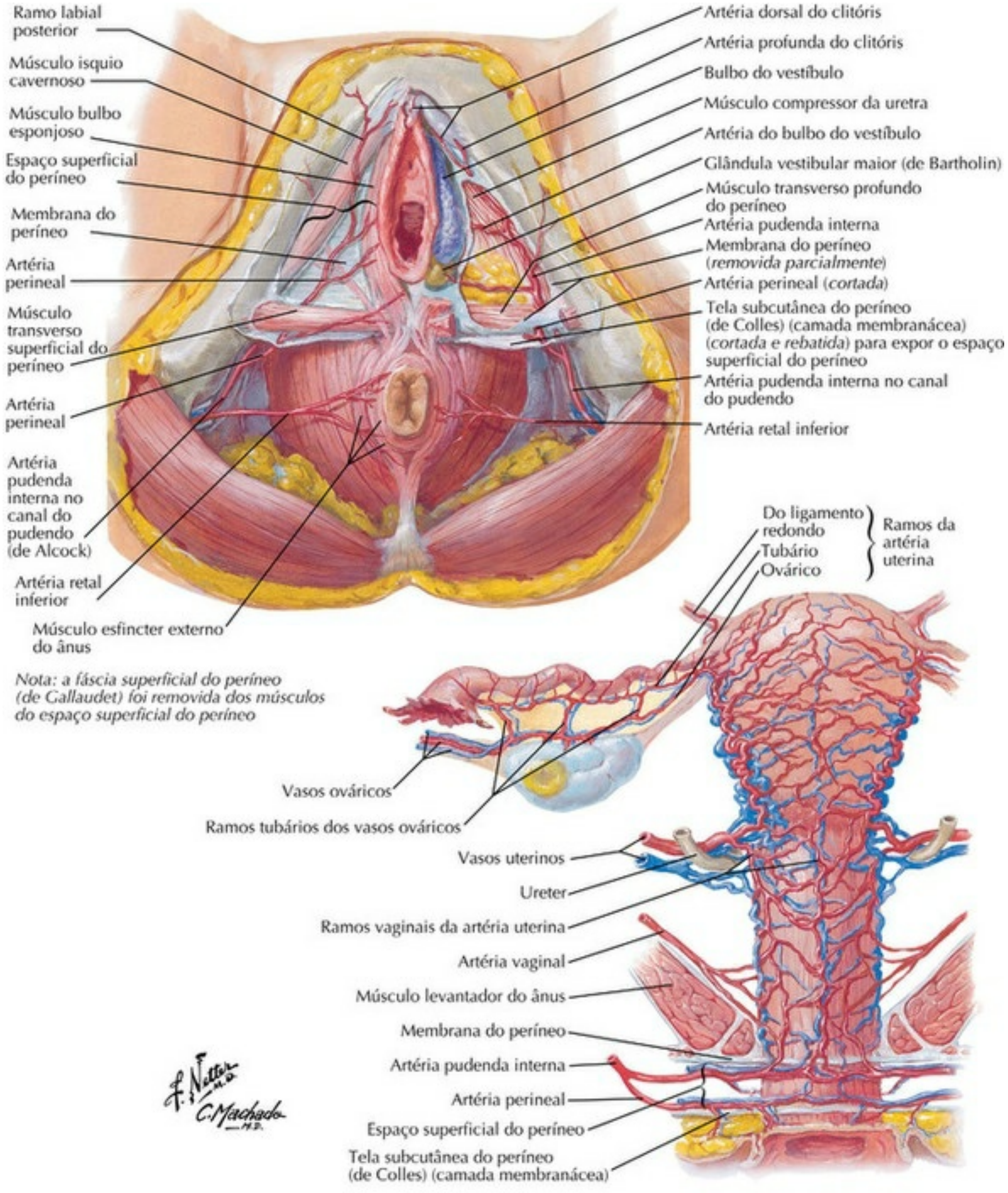

Nota da Revisão Científica: A artéria do ligamento redondo do útero é um ramo da artéria epigástrica inferior e atinge o útero.

PRANCHA 382 Vascularização

Artérias e Veias do Períneo Masculino

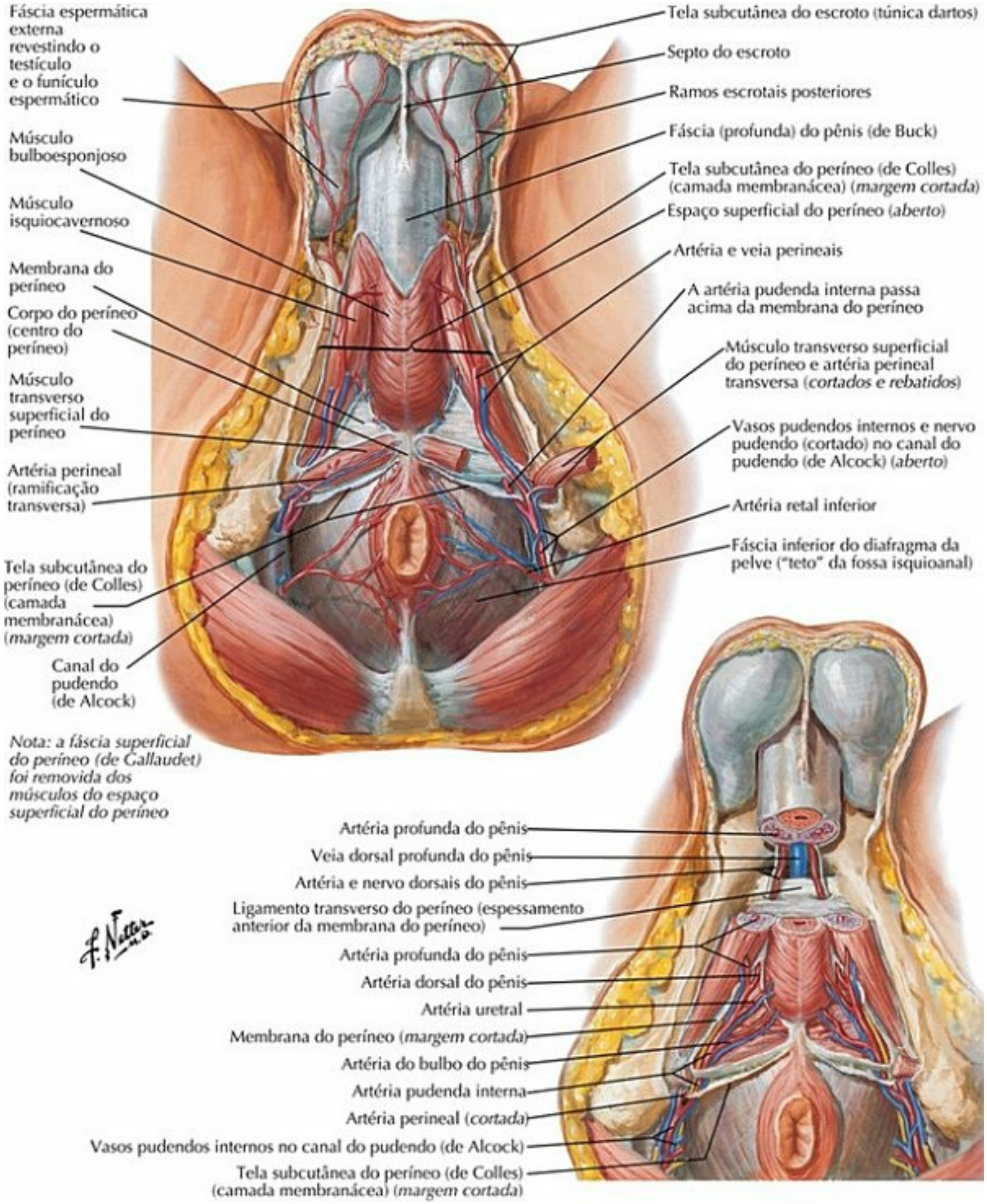

PRANCHA 383 Vascularização

Vasos Linfáticos e Linfonodos da Pelve e dos Órgãos Genitais Femininos

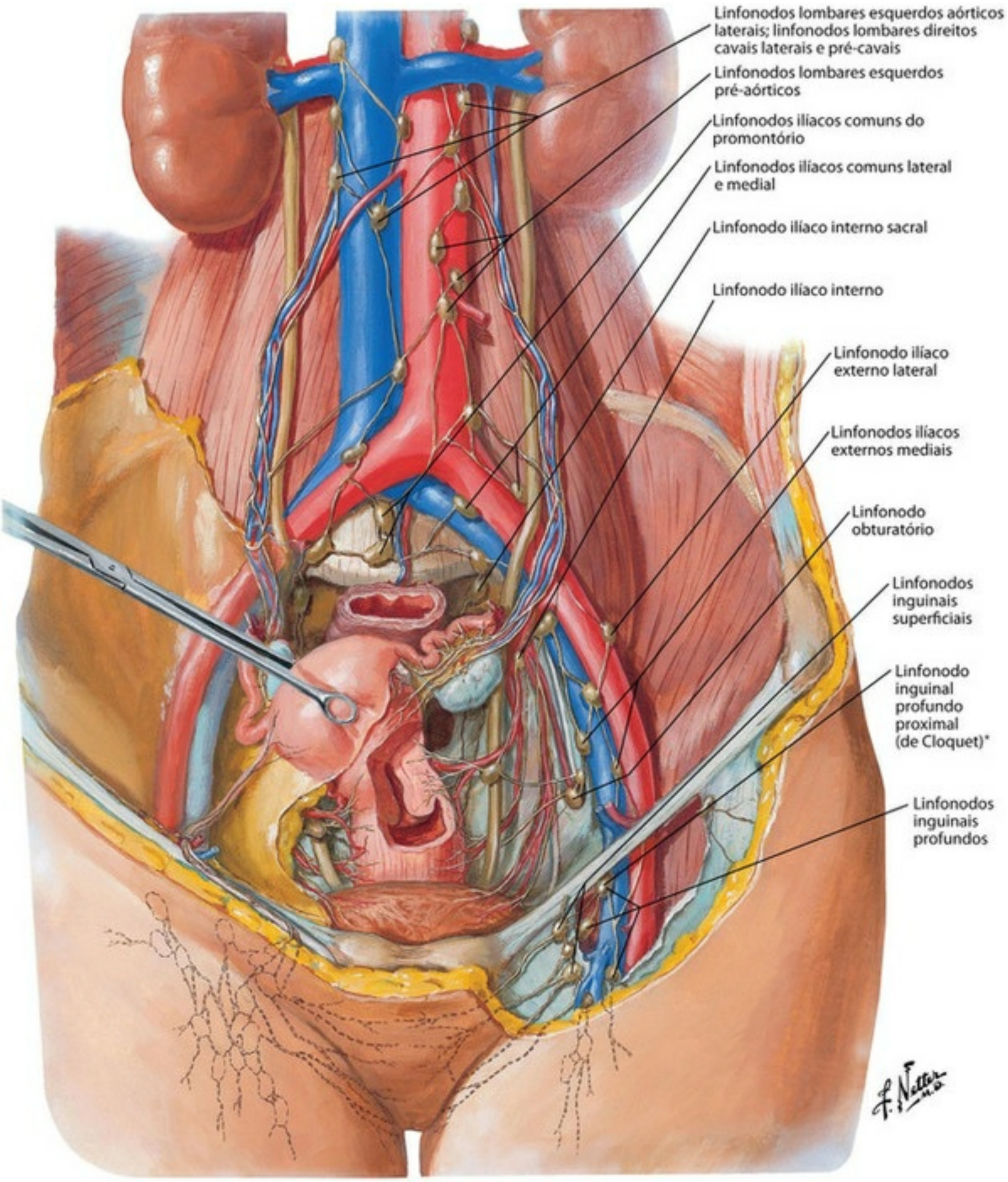

*Nota da Revisão Científica: De acordo com a Terminologia Anatômica (2001) o linfonodo de Cloquet é o linfonodo inguinal profundo intermédio.

PRANCHA 384 Vascularização

Vasos Linfáticos e Linfonodos do Períneo Feminino

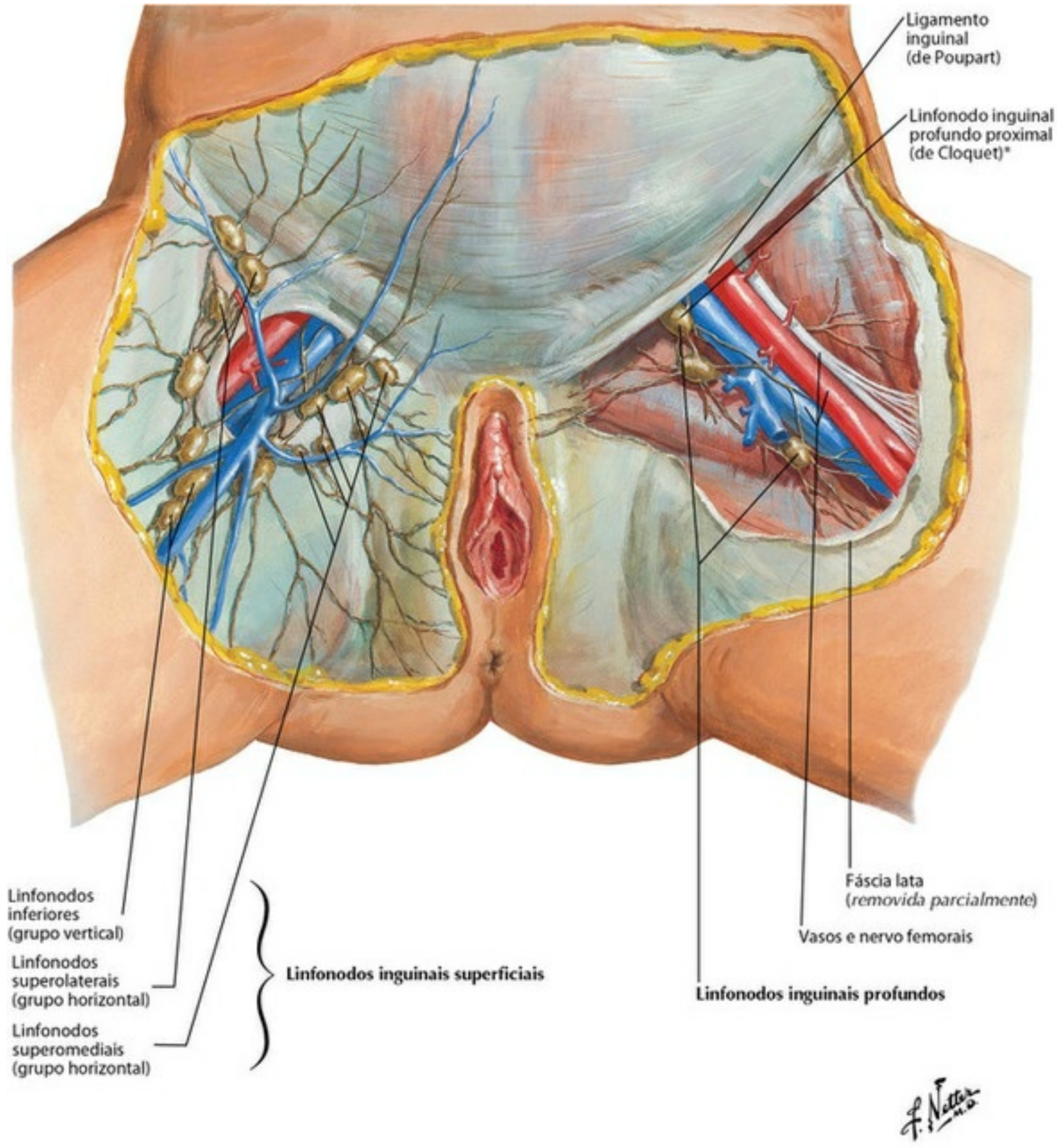

*Nota da Revisão Científica: Veja nota da Revisão Científica na Prancha 384.

PRANCHA 385 Vascularização

Vasos Linfáticos e Linfonodos da Pelve e dos Órgãos Genitais Masculinos

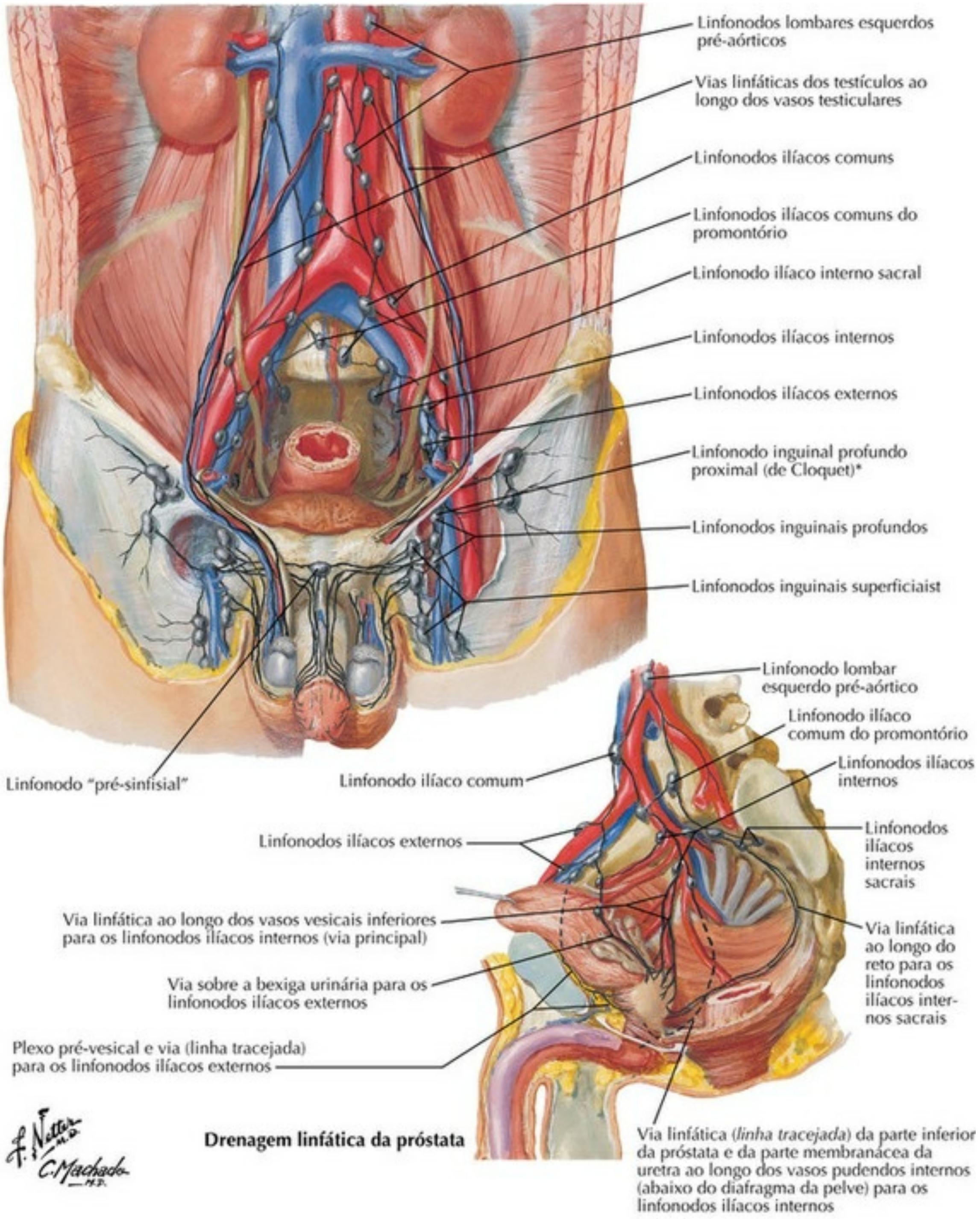

Nota da Revisão Científica: Veja nota da Revisão Científica na Prancha 384.

PRANCHA 386 Vascularização

Nervos dos Órgãos Genitais Masculinos Externos

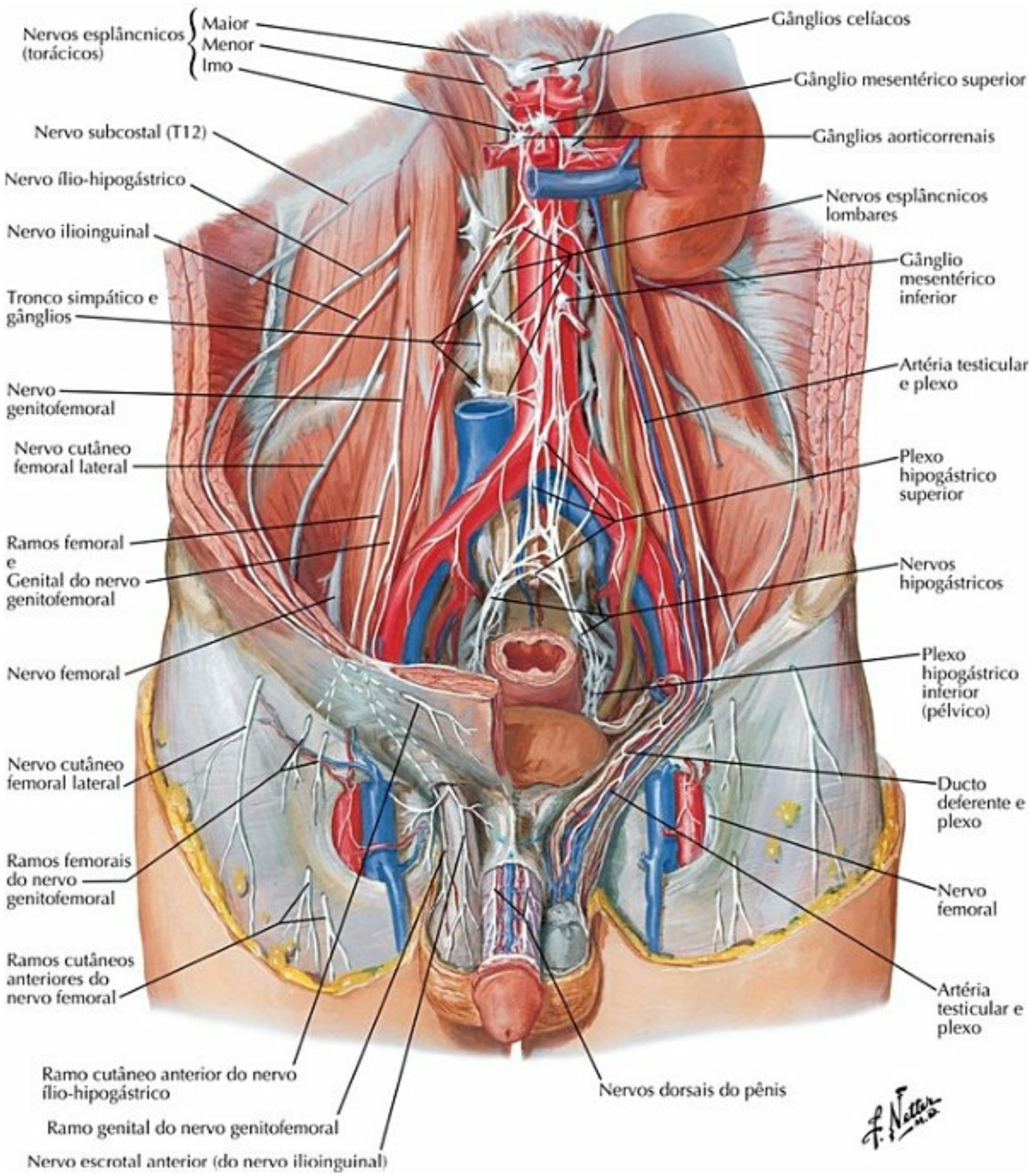

PRANCHA 387 Inervação

Veja também **Prancha 297**

Nervos das Vísceras Pélvicas Masculinas

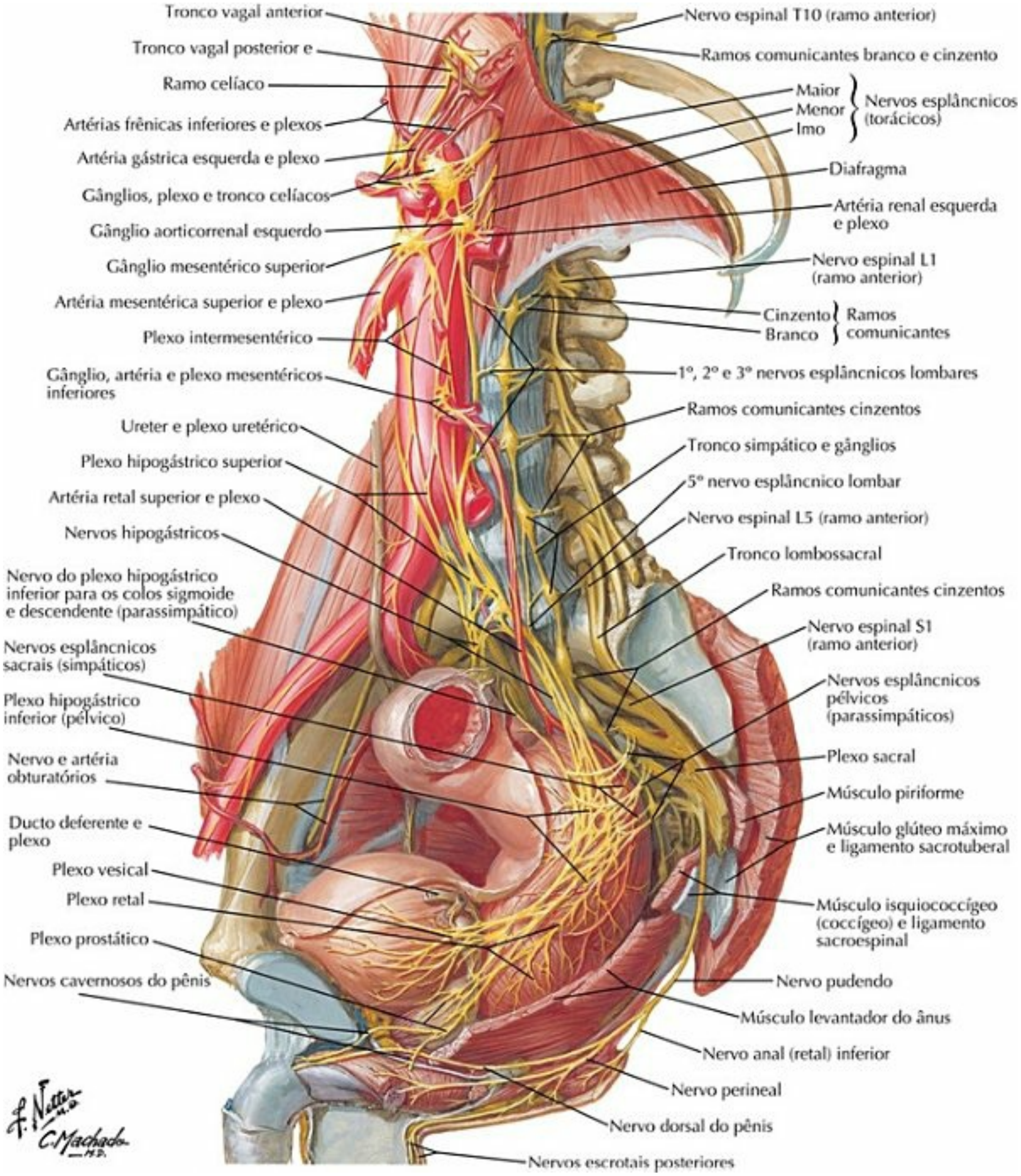

PRANCHA 388 Inervação

Veja também **Prancha 297**

Nervos do Períneo Masculino

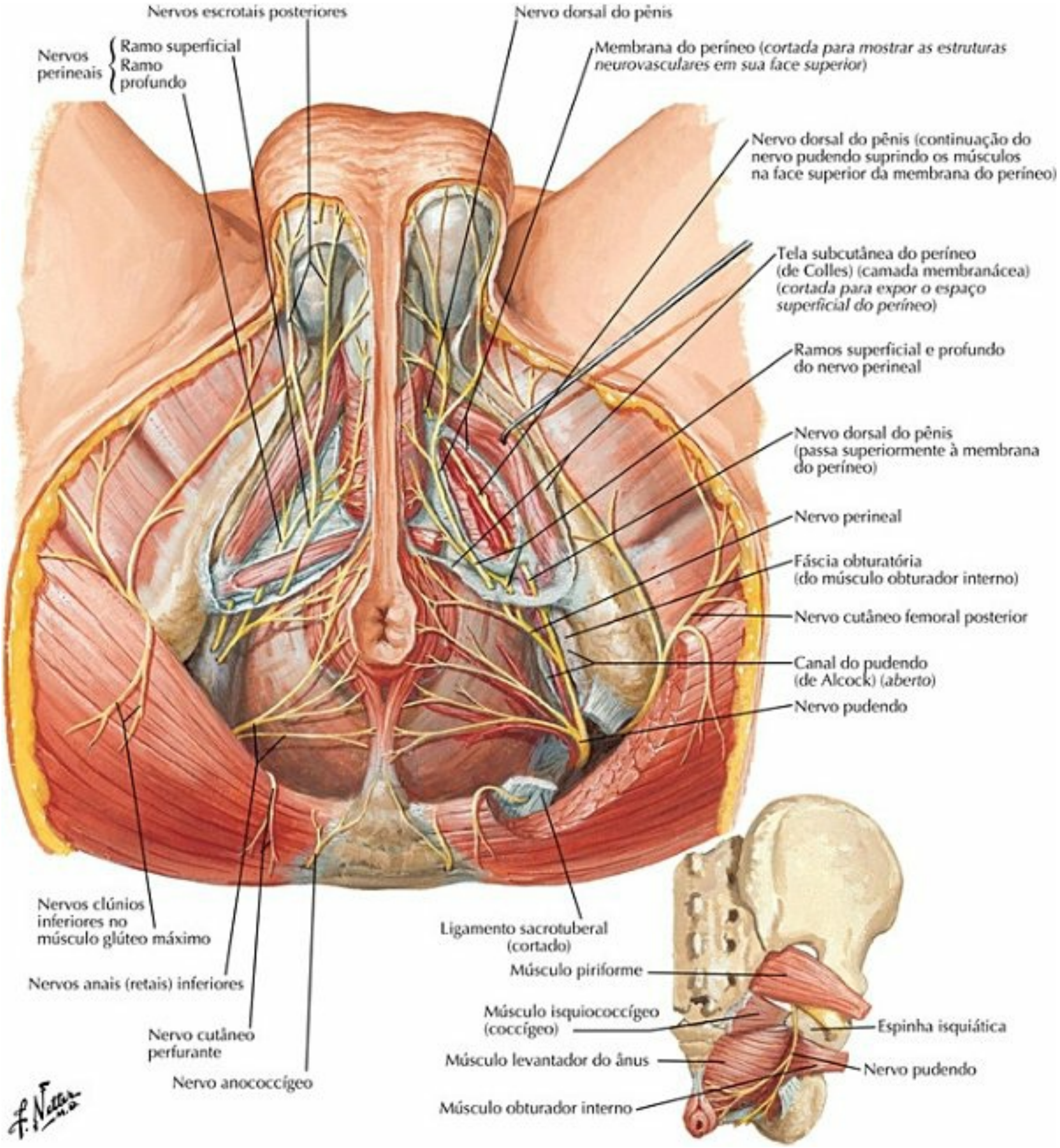

PRANCHA 389 Inervação

Veja também **Prancha 394**

Nervos das Vísceras Pélvicas Femininas

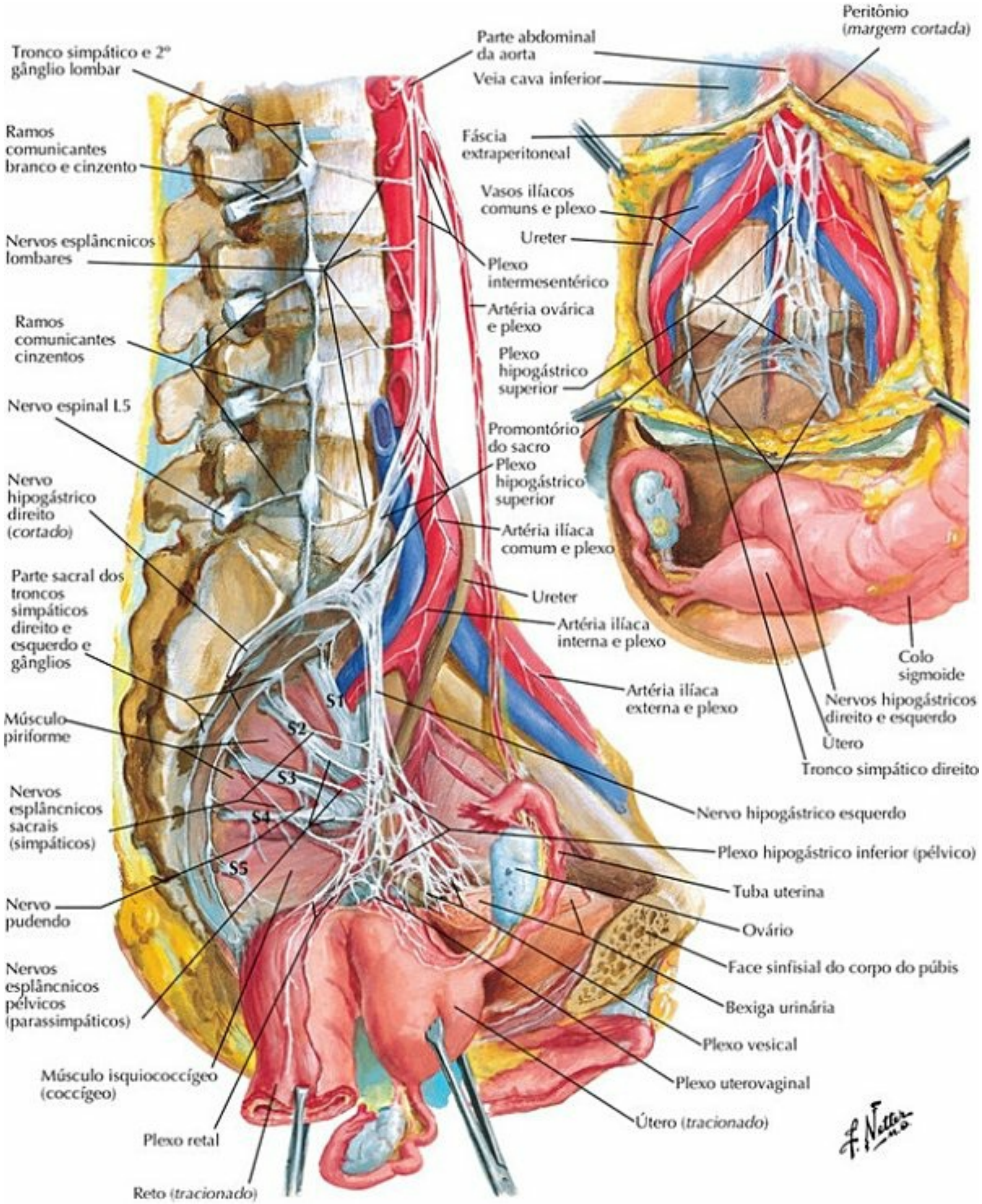

PRANCHA 390 Inervação

Veja também **Prancha 297**

Nervos do Períneo e dos Órgãos Genitais Femininos Externos

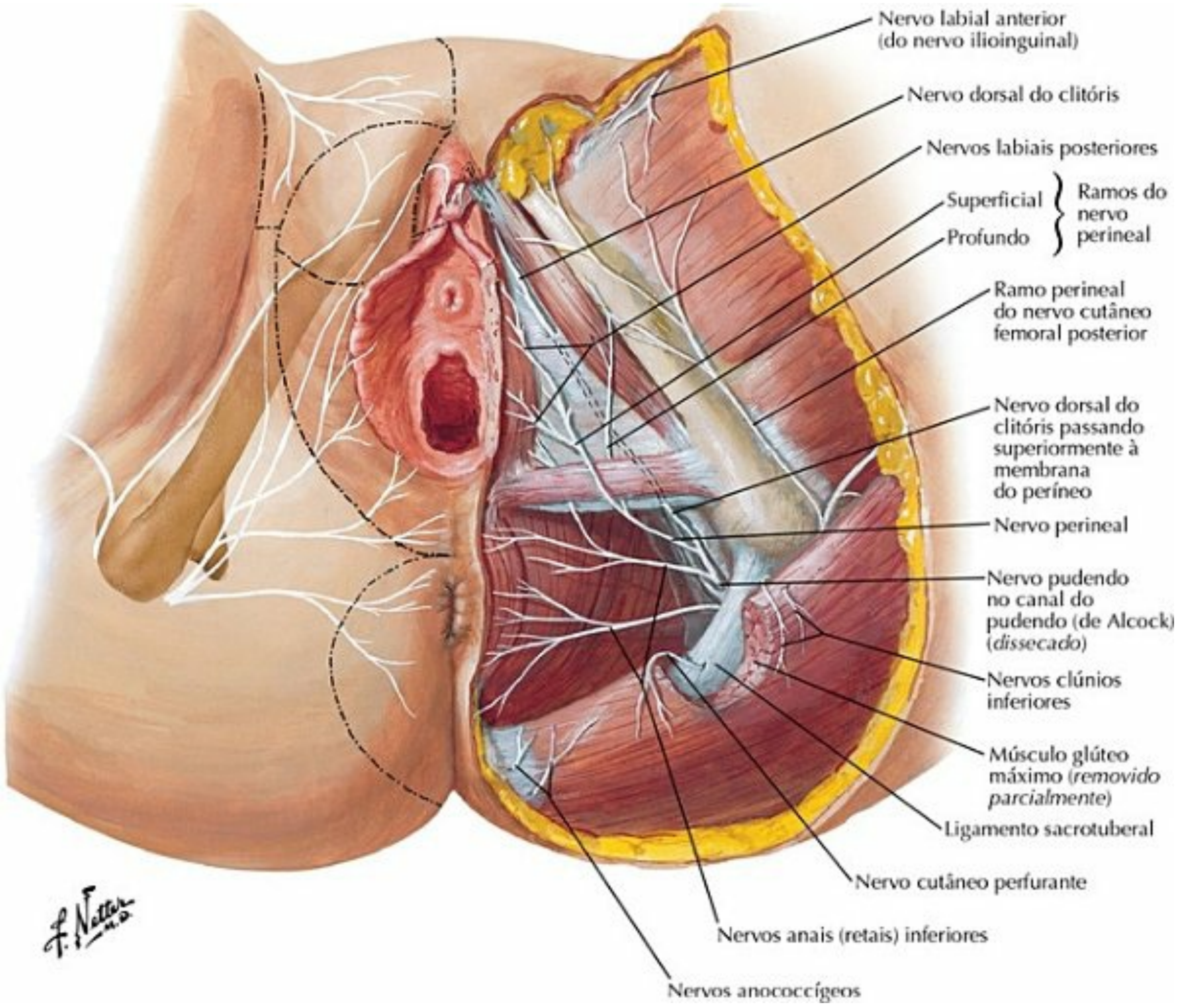

PRANCHA 391 Inervação

Vias Nervosas Relacionadas com o Parto

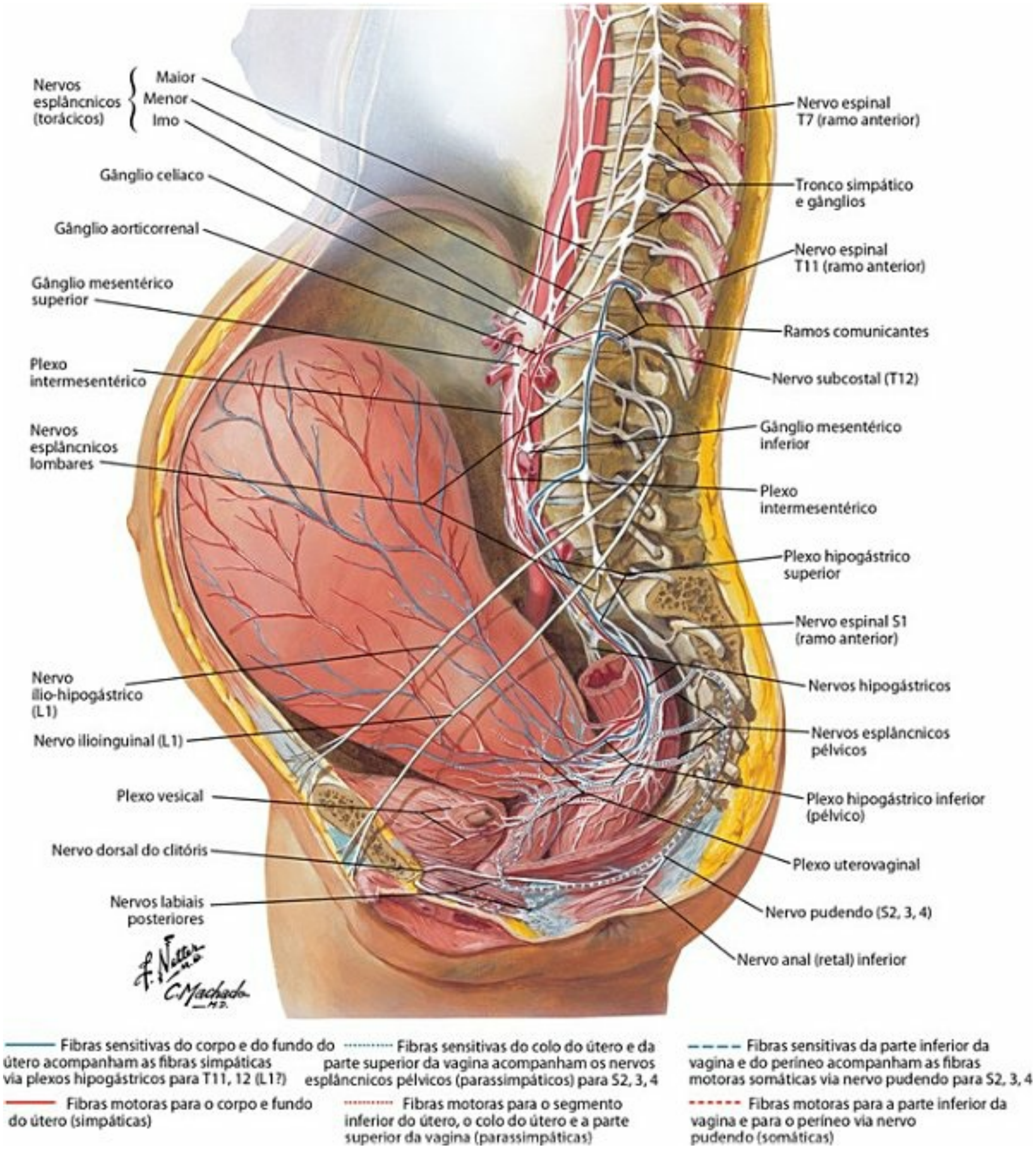

PRANCHA 392 Inervação

Inervação dos Órgãos Genitais Femininos: Esquema

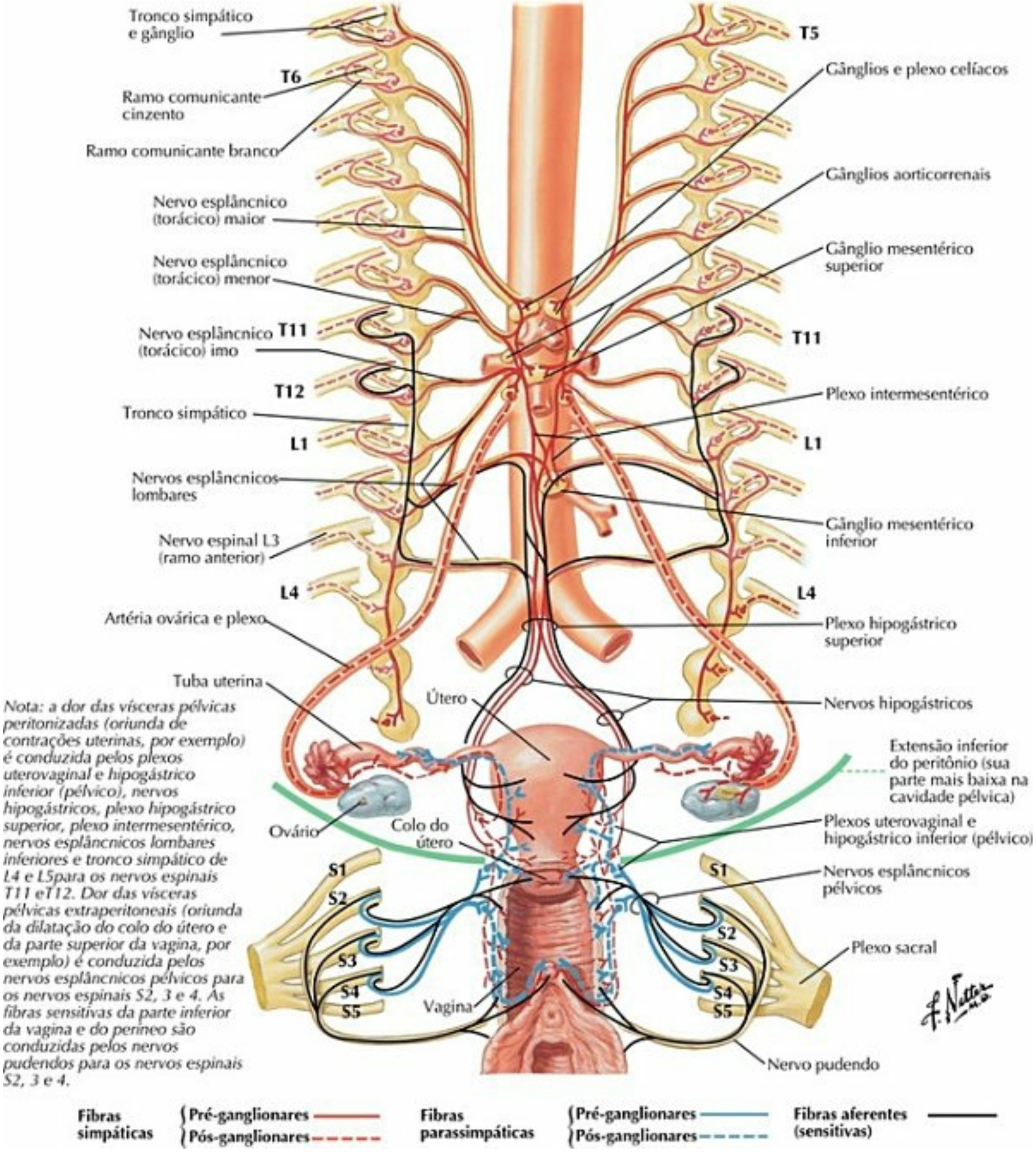

PRANCHA 393 Inervação

Inervação dos Órgãos Genitais Masculinos: Esquema

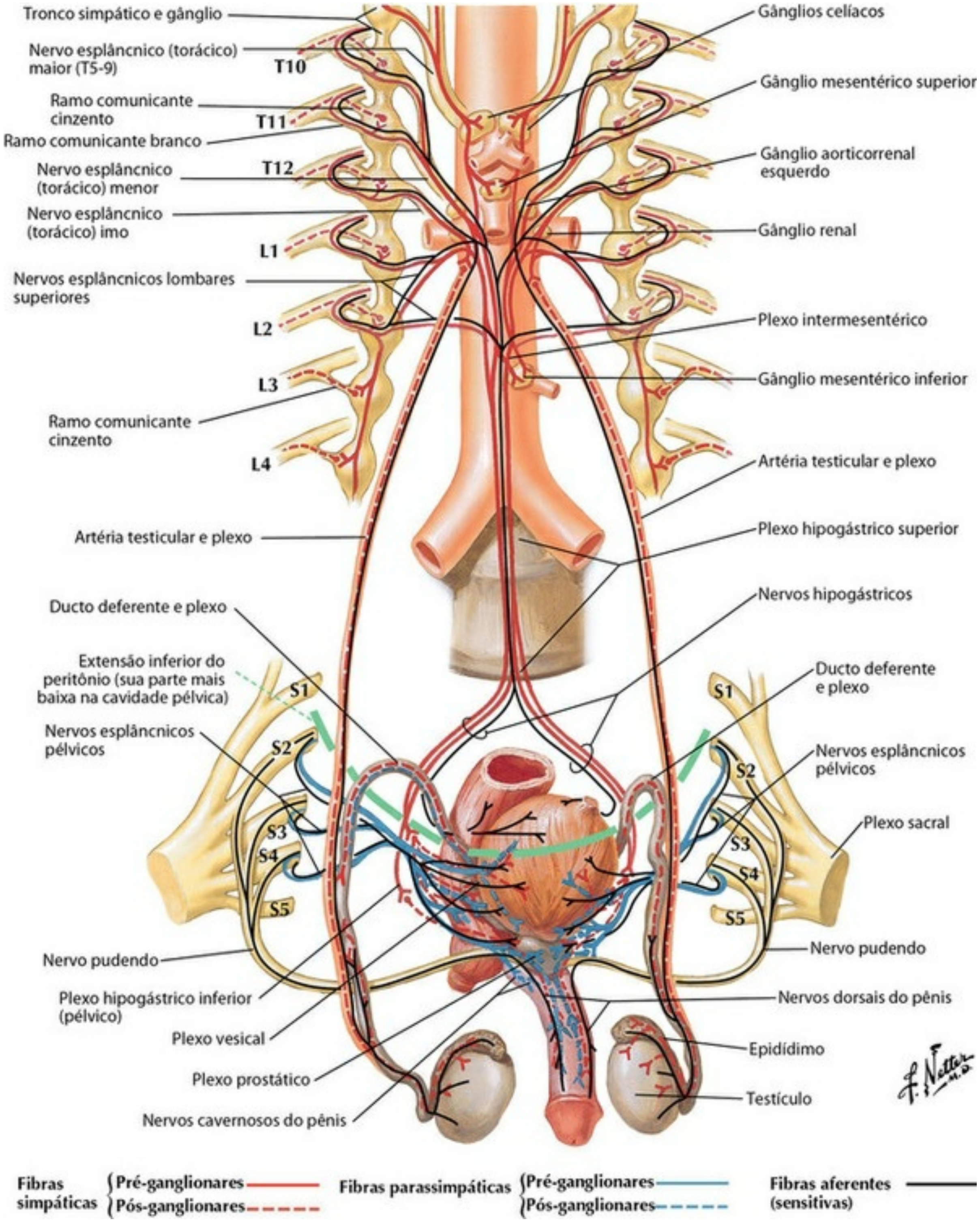

PRANCHA 394 Inervação

Inervação da Bexiga Urinária e da Parte Inferior do Ureter: Esquema

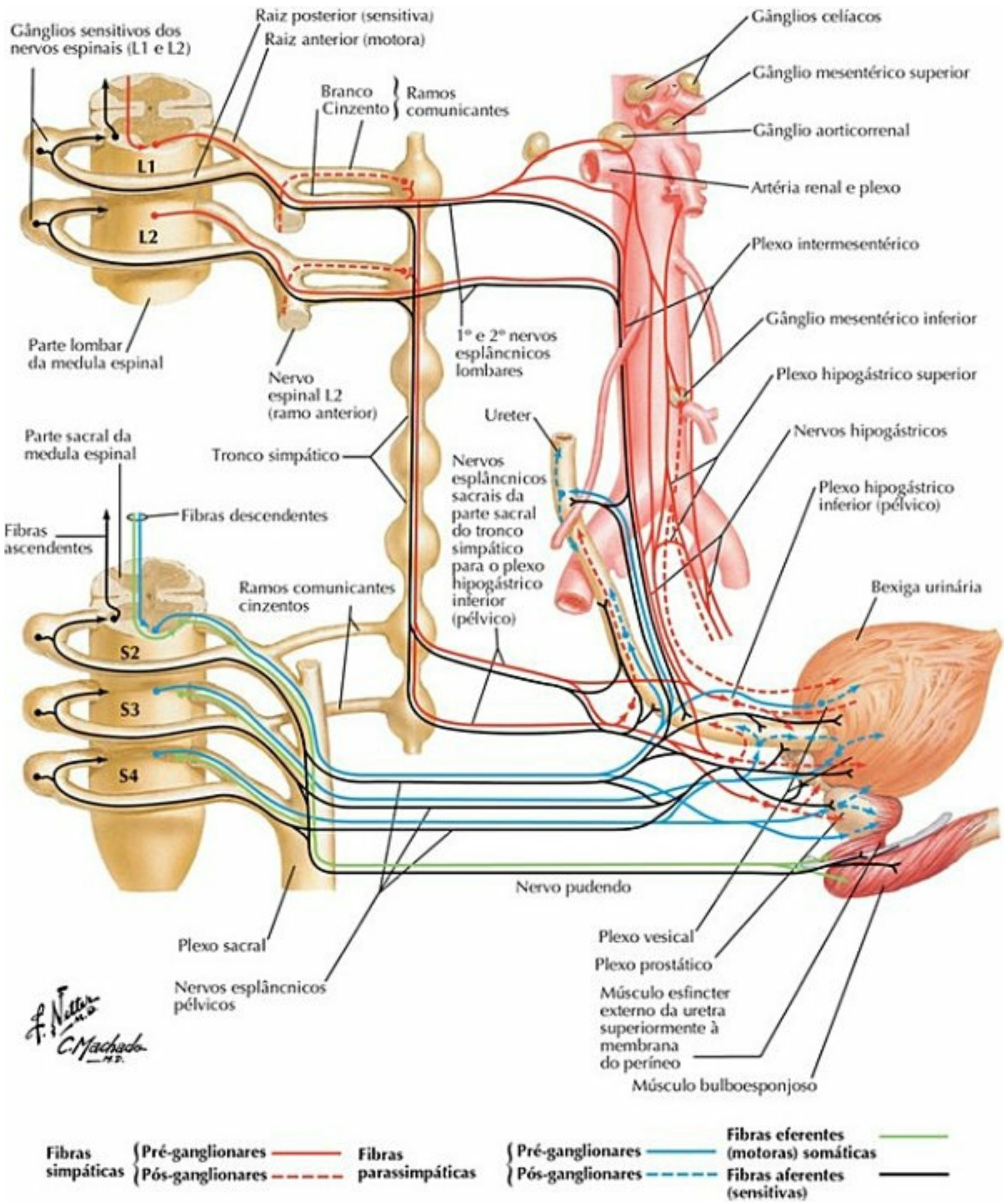

PRANCHA 395 Inervação

Pelve Masculina: Corte Transversal da Junção Vesicoprostática

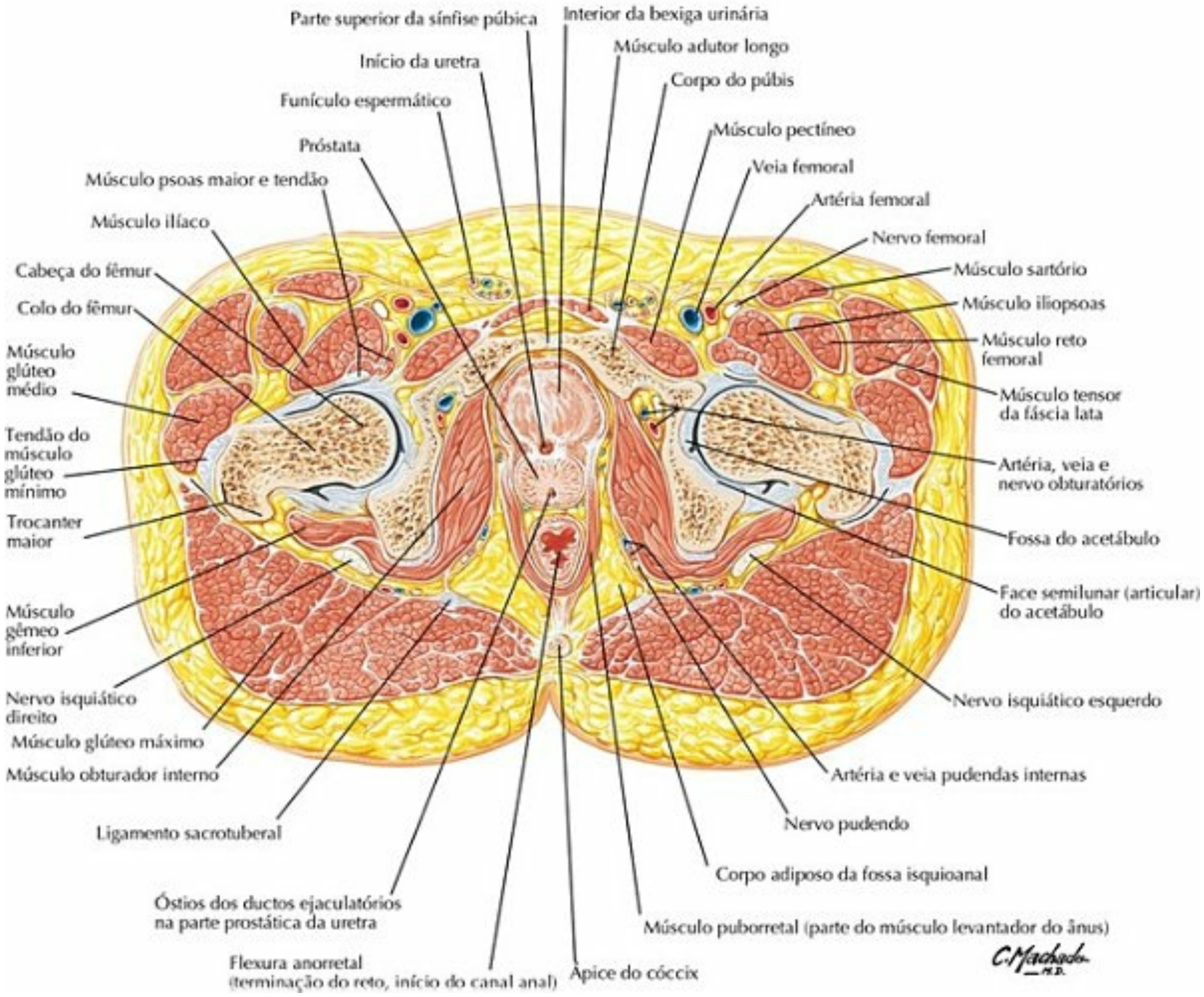

PRANCHA 396 Anatomia Seccional Transversa

Corte Tranversal da Vagina e da Uretra 1 Sínfise púbica

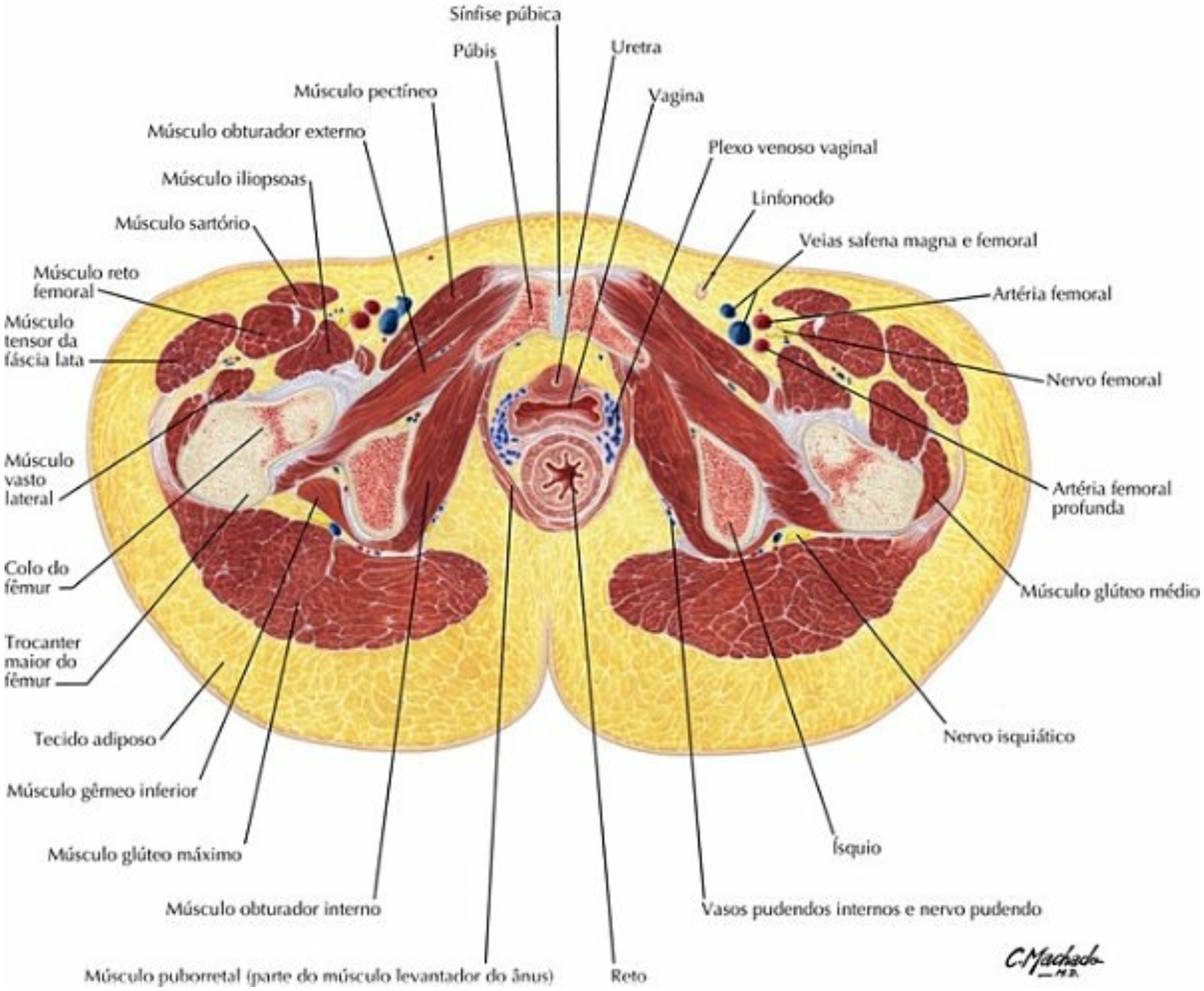

PRANCHA 397 Anatomia Seccional Transversa

Tabelas de Músculos

Tabela 5-1

Tabela de Músculos

MÚSCULO	INSERÇÃO PROXIMAL (PONTO FIXO)	INSERÇÃO DISTAL (PONTO MÓVEL)	INERVAÇÃO	AÇÕES PRINCIPAIS	SUPRIMENTO SANGUÍNEO	(
Bulboesponjoso	*Homem*: rafe do pênis, bulbo do pênis, corpo do	*Homem*: membrana do períneo, corpo cavernoso e	Ramo profundo do nervo perineal (do nervo	*Homem*: comprime o bulbo do pênis, impulsiona a	Artéria pudenda interna e seus ramos (artéria perineal)	

	períneo *Mulher*: corpo do períneo	bulbo do pênis *Mulher*: dorso do clitóris, fáscia inferior do "diafragma urogenital", bulbo do vestíbulo, arco púbico	pudendo)	entrada de sangue no corpo do pênis durante a ereção, força a eliminação da urina pela uretra, força a eliminação do sêmen durante a ejaculação *Mulher*: promove a constrição do óstio da vagina, auxilia a saída da secreção das glândulas vestibulares maiores, impulsiona a entrada de sangue no clitóris	
Isquiococcígeo (coccígeo)	Espinha isquiática, ligamento sacroespinal	Parte inferior do sacro, cóccix	Ramos anteriores dos nervos sacrais inferiores	Sustenta as vísceras pélvicas, traciona anteriormente o cóccix	Artéria glútea inferior
Compressor da uretra (apenas na mulher)	Ramo isquiopúbico	Superfície anterior da uretra	Nervos perineais (do nervo pudendo)	Esfincter da uretra	Artéria perineal (da artéria pudenda interna)
Cremaster	Margem inferior do músculo oblíquo interno do abdome e terço médio do ligamento inguinal	Tubérculo púbico, crista púbica	Ramo genital do nervo genitofemoral	Retrai os testículos	Artéria cremastérica (da artéria epigástrica inferior)
Transverso profundo do períneo	Superfície interna do ramo isquiopúbico	*Homem*: rafe e corpo do períneo *Mulher*: Superfícies laterais da vagina	Nervos perineais (do nervo pudendo)	Estabiliza o corpo do períneo e sustenta a próstata/vagina	Artéria perineal (da artéria pudenda interna)
Esfincter externo do ânus	Ápice do cóccix, corpo (ligamento)	Fibras profundas ao redor do canal anal,	Nervos anais (retais) inferiores e	Fecha o ânus	Artérias retal inferior e perineal (da

	anococcígeo	insere-se posteriormente ao cóccix e anteriormente ao corpo (centro) do períneo	nervos perineais (do nervo pudendo)		artéria pudenda interna)
Ilíaco	2/3 superiores da asa do ílio, asa do sacro, ligamento sacroilíaco anterior	Trocanter menor do fêmur e parte do corpo (diáfise) logo abaixo, unindo-se ao tendão do músculo psoas maior	Nervo femoral	Flexiona a coxa e estabiliza a articulação do quadril; atua junto com o músculo psoas maior	Ramos ilíacos da artéria iliolombar
Isquiocavernoso	Superfície interna do ramo isquiopúbico, túber isquiático	Ramo do pênis ou do clitóris	Ramo profundo do nervo perineal (do nervo pudendo)	Impulsiona a entrada de sangue no corpo do pênis ou do clitóris durante a ereção	Artéria pudenda interna e seu ramo (artéria perineal)
Levantador do ânus	Corpo do púbis, arco tendíneo da fáscia da pelve, espinha isquiática	Corpo do períneo, cóccix, corpo anococcígeo, superfícies da próstata ou da vagina, reto, canal anal	Ramos anteriores dos nervos sacrais inferiores, nervo perineal	Sustenta as vísceras pélvicas, eleva o soalho pélvico	Artéria glútea inferior, artéria pudenda interna e seus ramos (artérias retal inferior e perineal)
Obturador interno	Superfície pélvica da membrana obturadora e osso ao redor	Superfície medial do trocanter maior do fêmur	Nervo para o músculo obturador interno	Roda lateralmente a coxa estendida, abduz a coxa flexionada no quadril	Artérias pudenda interna e obturatória

Variações nas contribuições do nervo espinal para a inervação dos músculos, no seu suprimento arterial, nos seus locais de inserção e suas ações são de ocorrência comum na anatomia humana. Portanto, existem diferenças entre os textos e devemos considerar que a variação anatômica é normal.

Tabela 5-2

Tabela de Músculos

MÚSCULO	INSERÇÃO PROXIMAL (PONTO FIXO)	INSERÇÃO DISTAL (PONTO MÓVEL)	INERVAÇÃO	AÇÕES PRINCIPAIS	SUPRIMENTO SANGUÍNEO	GRU MU
Piriforme	Face pélvica das vértebras sacrais II - IV, ligamento sacrotuberal	Margem superior do trocanter maior do fêmur	Ramos anteriores de L5, S1, S2	Roda lateralmente a coxa estendida, abduz a coxa flexionada no quadril	Artérias glúteas superior e inferior, artéria pudenda interna	Regi
Puborretal	Parte inferior da sínfise púbica, fáscia superior do “diafragma urogenital”	Produz uma alça ao redor do reto; não há inserção distal	Nervo para o músculo levantador do ânus			Soal
Esfincter externo da uretra	Fibras externas a partir da junção do ramo inferior do púbis e do ramo do ísquio, e da fáscia adjacente; as fibras internas passam medialmente para circundar a parte membranácea da uretra	*Homem:* rafe do pênis, anterior e posteriormente à uretra *Mulher:* envolve a uretra, insere-se em ambos os lados da vagina	Ramos do nervo perineal (do nervo pudendo)	Comprime a uretra ao final da micção; nas mulheres também comprime a parte distal da vagina	Ramo da artéria perineal (da artéria pudenda interna)	Peri
Esfincter uretrovaginal (somente em mulheres)	Corpo do períneo	Dirige-se anteriormente e contorna a uretra	Ramos do nervo perineal (do nervo pudendo)	Esfincter da uretra e da vagina	Ramo da artéria perineal (da artéria pudenda interna)	Peri
Transverso superficial do períneo	Ramo do ísquio e túber isquiático	Corpo do períneo (centro do períneo)	Ramos do nervo perineal (do nervo pudendo)	Estabiliza o corpo do períneo	Ramo da artéria perineal (da artéria pudenda interna)	Peri

SEÇÃO 6

Membro superior

Anatomia Topográfica
Prancha 398
398. Membro Superior: Anatomia de Superfície

Anatomia Cutânea e Superficial
Pranchas 399-403
399. Dermátomos do Membro Superior
400. Inervação Cutânea do Membro Superior
401. Nervos Cutâneos e Veias Superficiais do Ombro e do Braço
402. Nervos Cutâneos e Veias Superficiais do Antebraço e da Mão
403. Vasos Linfáticos e Linfonodos do Membro Superior

Ombro e Axila
Pranchas 404-416
404. Clavícula e Articulação Esternoclavicular
405. Úmero e Escápula: Vistas Anteriores
406. Úmero e Escápula: Vistas Posteriores
407. Ombro: Radiografia Anteroposterior
408. Articulação do Ombro (Articulação Glenoumeral)
409. Músculos do Ombro
410. Axila: Parede Posterior e Plexo Braquial
411. Músculos do "Manguito" Rotador
412. Fáscias Peitoral, Clavipeitoral e da Axila
413. Dissecação das Regiões Escapulotorácica e Escapuloumeral
414. Artéria Axilar e Anastomoses ao Redor da Escápula
415. Axila (Dissecação): Vista Anterior
416. Plexo Braquial: Esquema

Braço
Pranchas 417-421
417. Músculos do Braço: Vistas Anteriores
418. Músculos do Braço: Vistas Posteriores
419. Artéria Braquial *in Situ*

420. Artérias do Braço e da Parte Proximal do Antebraço
421. Braço: Cortes Transversais Seriados

Cotovelo e Antebraço
Pranchas 422-438
422. Ossos do Cotovelo
423. Cotovelo: Radiografias
424. Ligamentos do Cotovelo
425. Ossos do Antebraço
426. Músculos Individuais do Antebraço: Rotadores do Rádio
427. Músculos Individuais do Antebraço: Extensores da Mão e dos Dedos
428. Músculos Individuais do Antebraço: Flexores da Mão
429. Músculos Individuais do Antebraço: Flexores dos Dedos
430. Músculos do Antebraço (Camada Superficial): Vista Posterior
431. Músculos do Antebraço (Camada Profunda): Vista Posterior
432. Músculos do Antebraço (Camada Superficial): Vista Anterior
433. Músculos do Antebraço (Camada Média): Vista Anterior
434. Músculos do Antebraço (Camada Profunda): Vista Anterior
435. Artérias do Antebraço e da Mão
436. Antebraço: Cortes Transversais Seriados, Vista Anterior
437. Inserções dos Músculos do Antebraço: Vista Anterior
438. Inserções dos Músculos do Antebraço: Vista Posterior

Punho e Mão
Pranchas 439-458
439. Ossos Carpais
440. Movimentos no Punho
441. Ligamentos do Punho
442. Ligamentos do Punho (continuação)
443. Ossos da Mão
444. Punho e Mão: Radiografias
445. Ligamentos Metacarpofalângicos e Interfalângicos
446. Punho e Mão: Dissecações Superficiais da Palma da Mão
447. Punho e Mão: Dissecações Profundas da Palma da Mão
448. Músculos Lumbricais e Bolsas, Espaços e Bainhas: Esquema
449. Tendões dos Músculos Flexores, Artérias e Nervos no Punho e na Mão
450. Bolsas, Espaços e Bainhas dos Tendões na Mão

451. Tendões dos Músculos Flexores e Extensores dos Dedos
452. Músculos Intrínsecos da Mão
453. Artérias e Nervos da Mão: Vistas Anteriores (Palmares)
454. Punho e Mão: Dissecação Superficial da Região Lateral (Radial)
455. Punho e Mão: Dissecação Superficial da Região Posterior (Dorsal)
456. Punho e Mão: Dissecação Profunda da Região Posterior (Dorsal)
457. Tendões dos Músculos Extensores no Punho
458. Dedos

Vascularização e Inervação
Pranchas 459-466
459. Inervação Cutânea do Punho e da Mão
460. Artérias e Nervos do Membro Superior
461. Nervos do Membro Superior
462. Nervo Musculocutâneo
463. Nervo Mediano
464. Nervo Ulnar
465. Nervo Radial no Braço e Nervos da Região Posterior do Ombro
466. Nervo Radial no Antebraço

Imagens Regionais
Prancha 467
467. Artrograma, Ressonância Magnética (RM) e Tomografia Computadorizada (TC)

Tabelas de Músculos

Membro Superior: Anatomia de Superfície

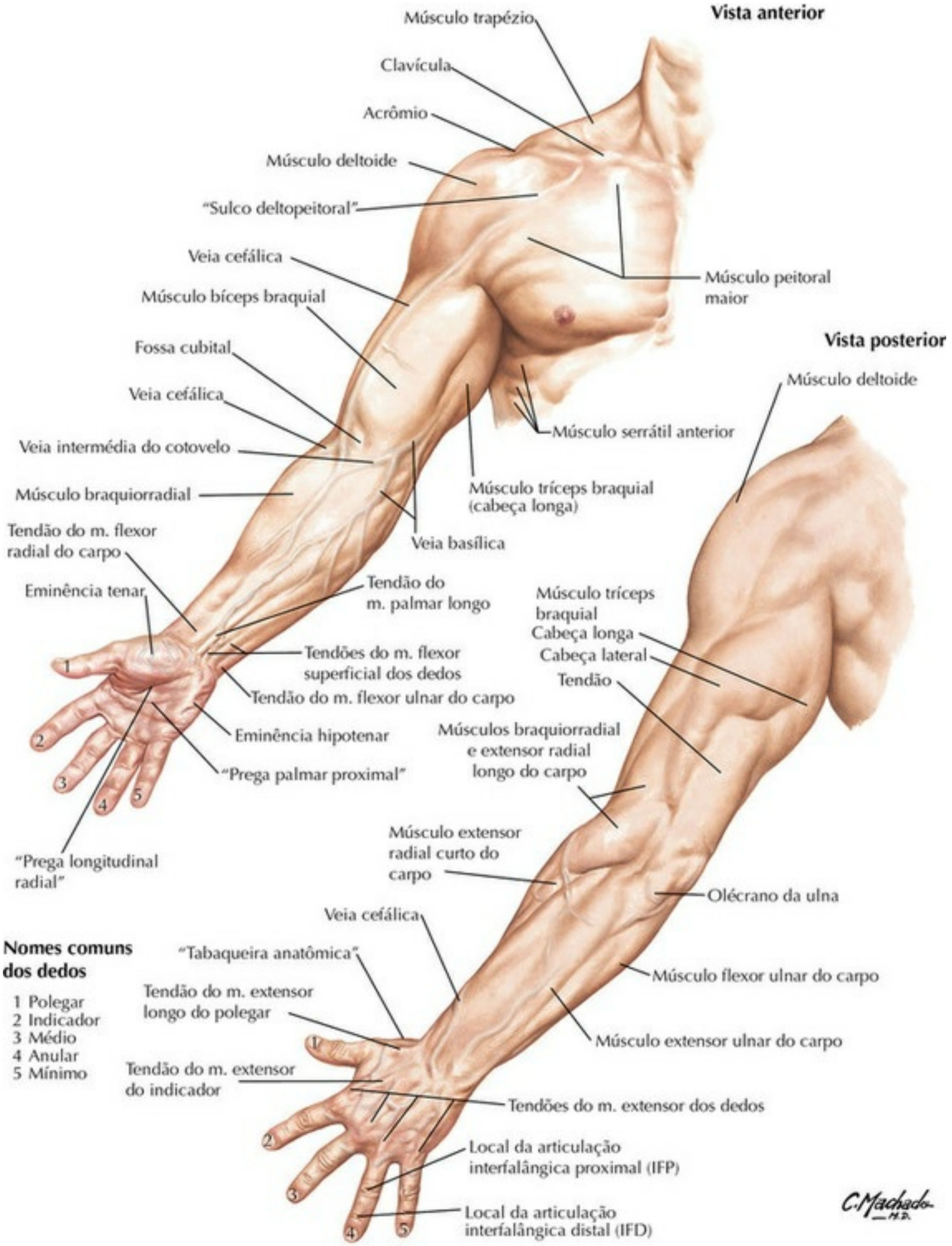

PRANCHA 398 Anatomia Topográfica

Veja também **Pranchas 152, 242**

Dermátomos do Membro Superior

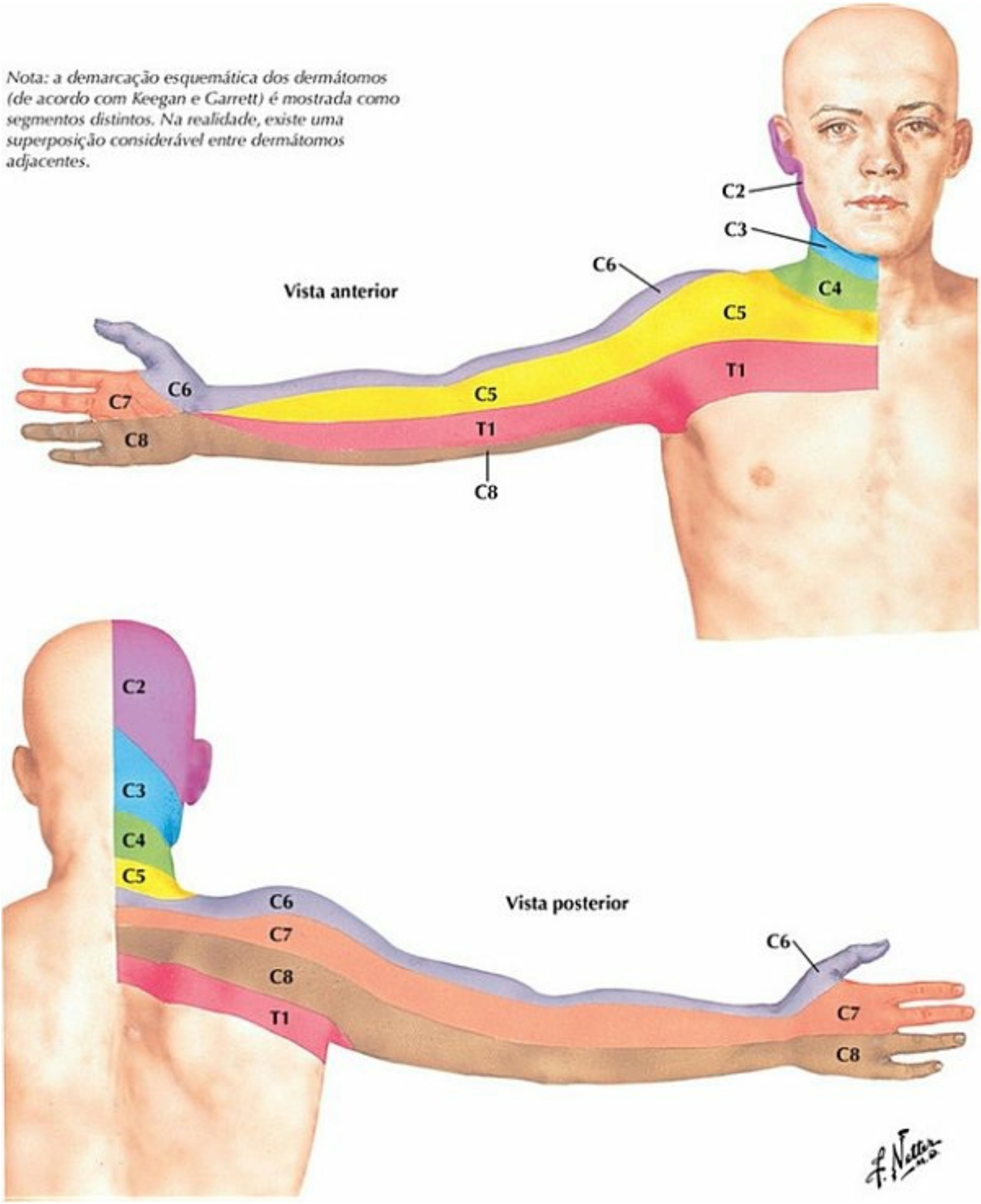

PRANCHA 399 Anatomia Cutânea e Superficial

Veja também **Prancha 162**

Inervação Cutânea do Membro Superior

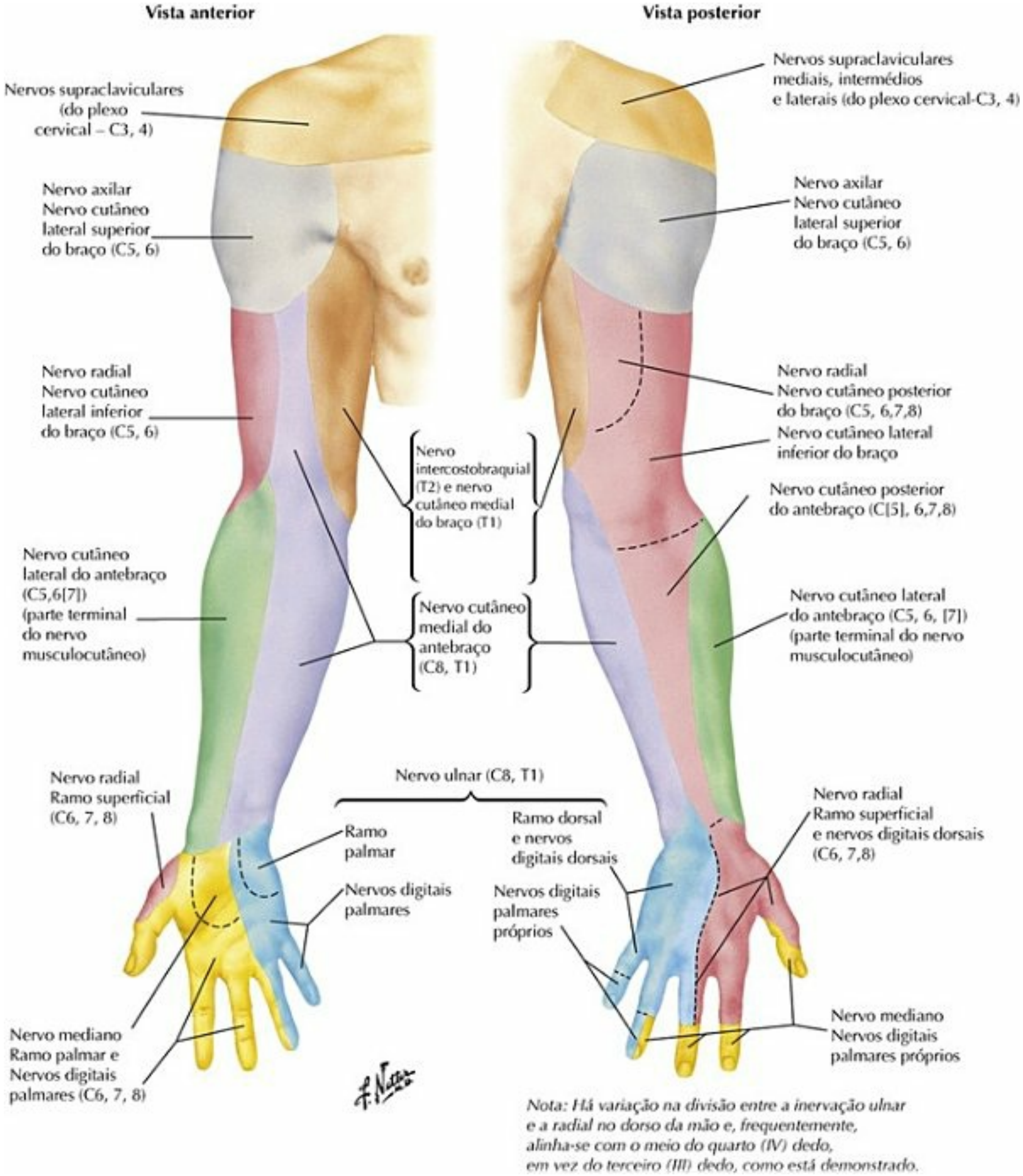

PRANCHA 400 Anatomia Cutânea e Superficial

Veja também **Pranchas 459, 461, 463**

Nervos Cutâneos e Veias Superficiais do Ombro e do Braço

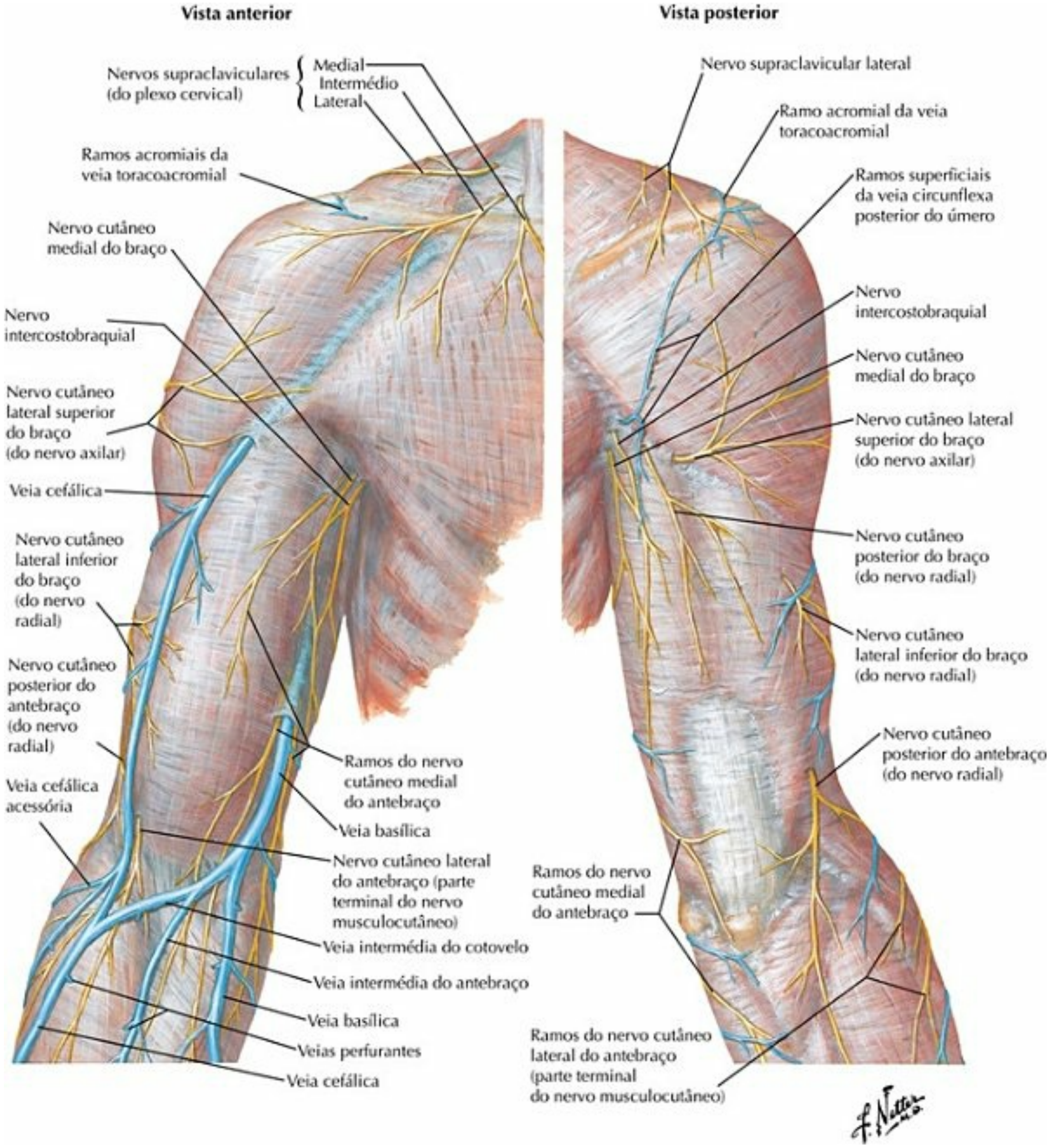

PRANCHA 401 Anatomia Cutânea e Superficial

Veja também **Pranchas 252, 419**

Nervos Cutâneos e Veias Superficiais do Antebraço e da Mão

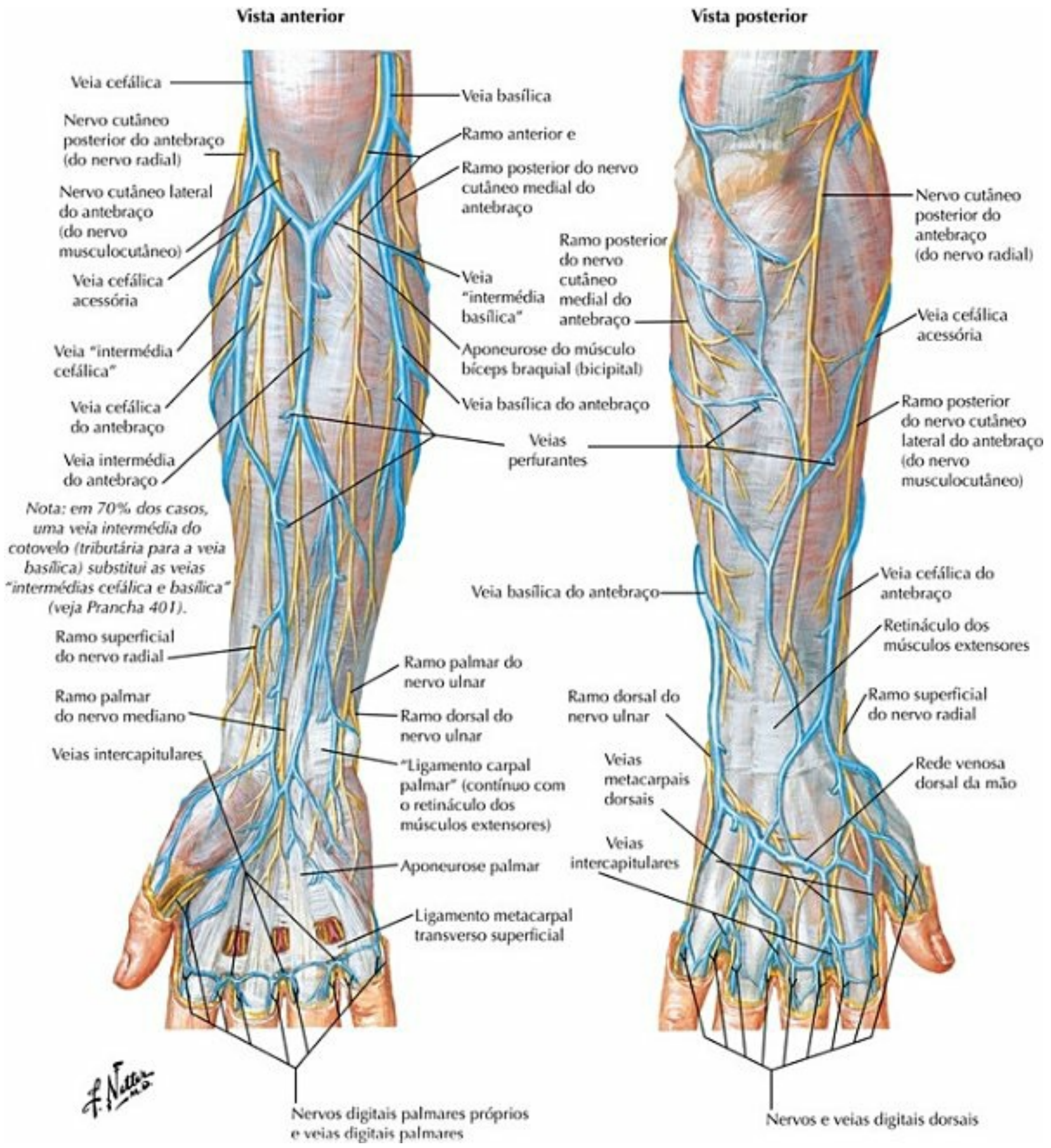

PRANCHA 402 Anatomia Cutânea e Superficial

Veja também **Pranchas 431, 455**

Vasos Linfáticos e Linfonodos do Membro Superior

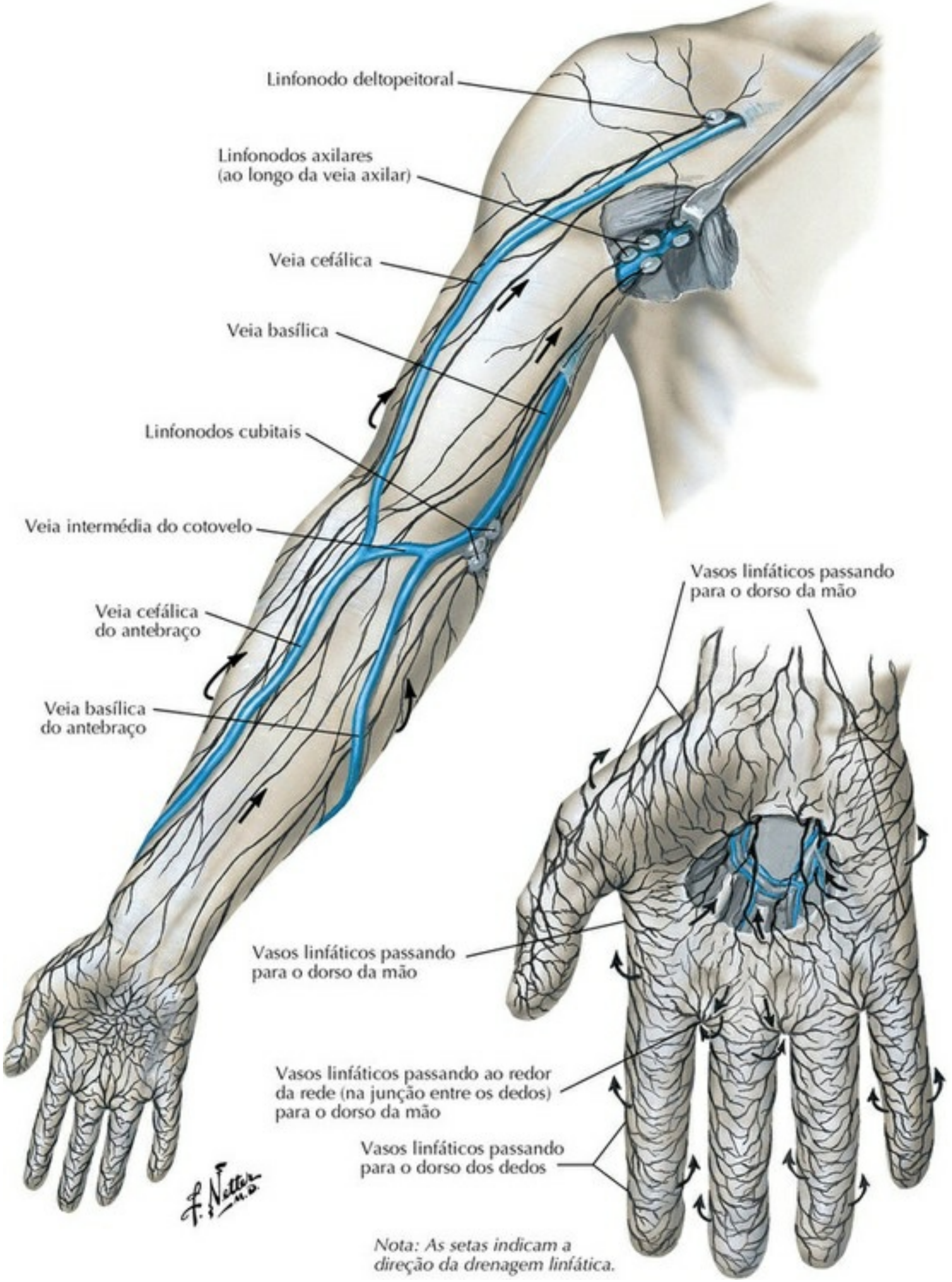

PRANCHA 403 Anatomia Cutânea e Superficial

Veja também **Pranchas 181, 455**

Clavícula e Articulação Esternoclavicular

EXTREMIDADE CÔNCAVA FICA PARA ANTERIOR E MEDIAL
TUBÉRCULO CONÓIDE FICA NA FACE INFERIOR PARA POSTERIOR
E.ESTERNAL FICA PARA MEDIAL

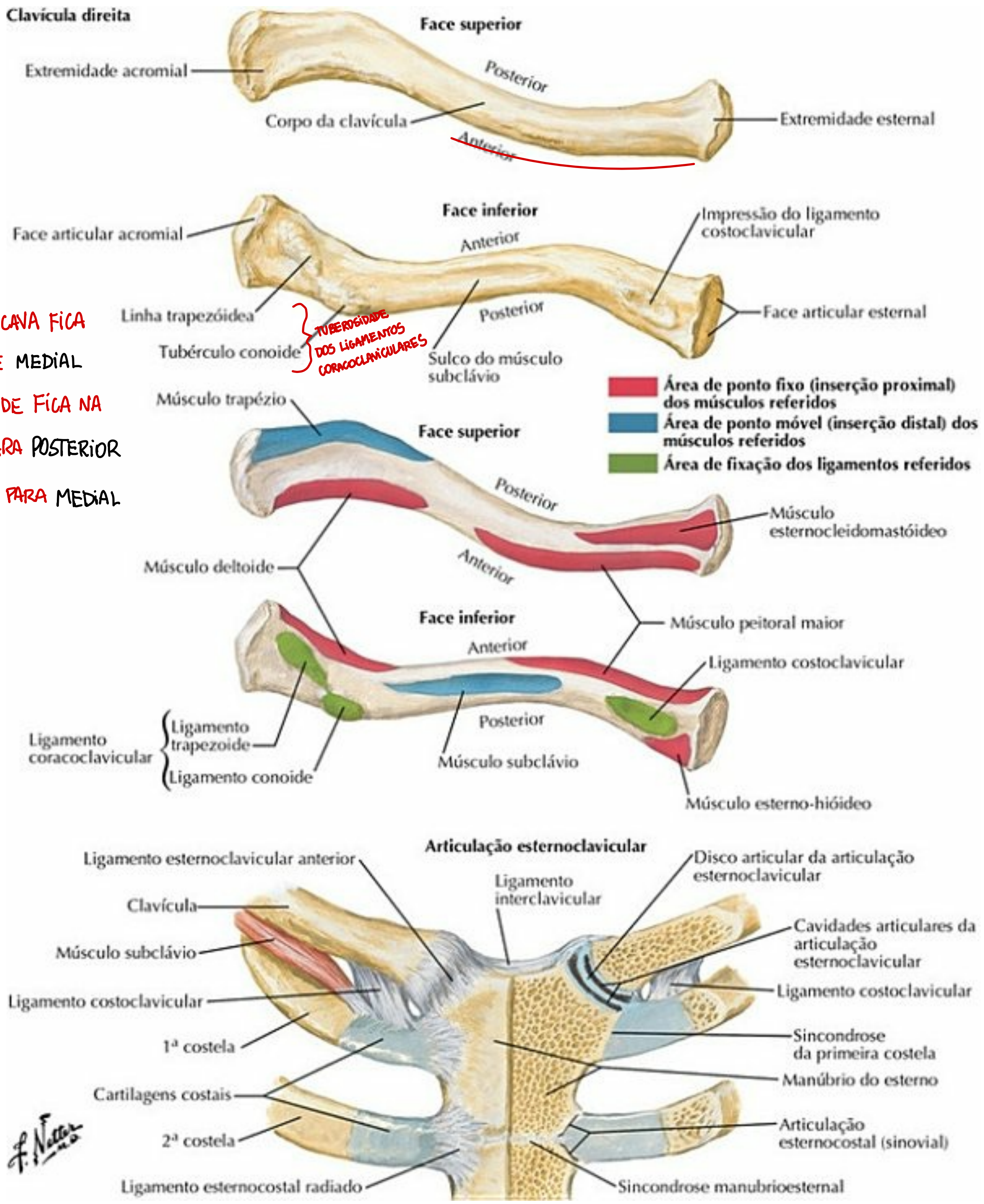

PRANCHA 404 Ombro e Axila
Veja também **Pranchas 183**, **186**

Úmero e Escápula: Vistas Anteriores

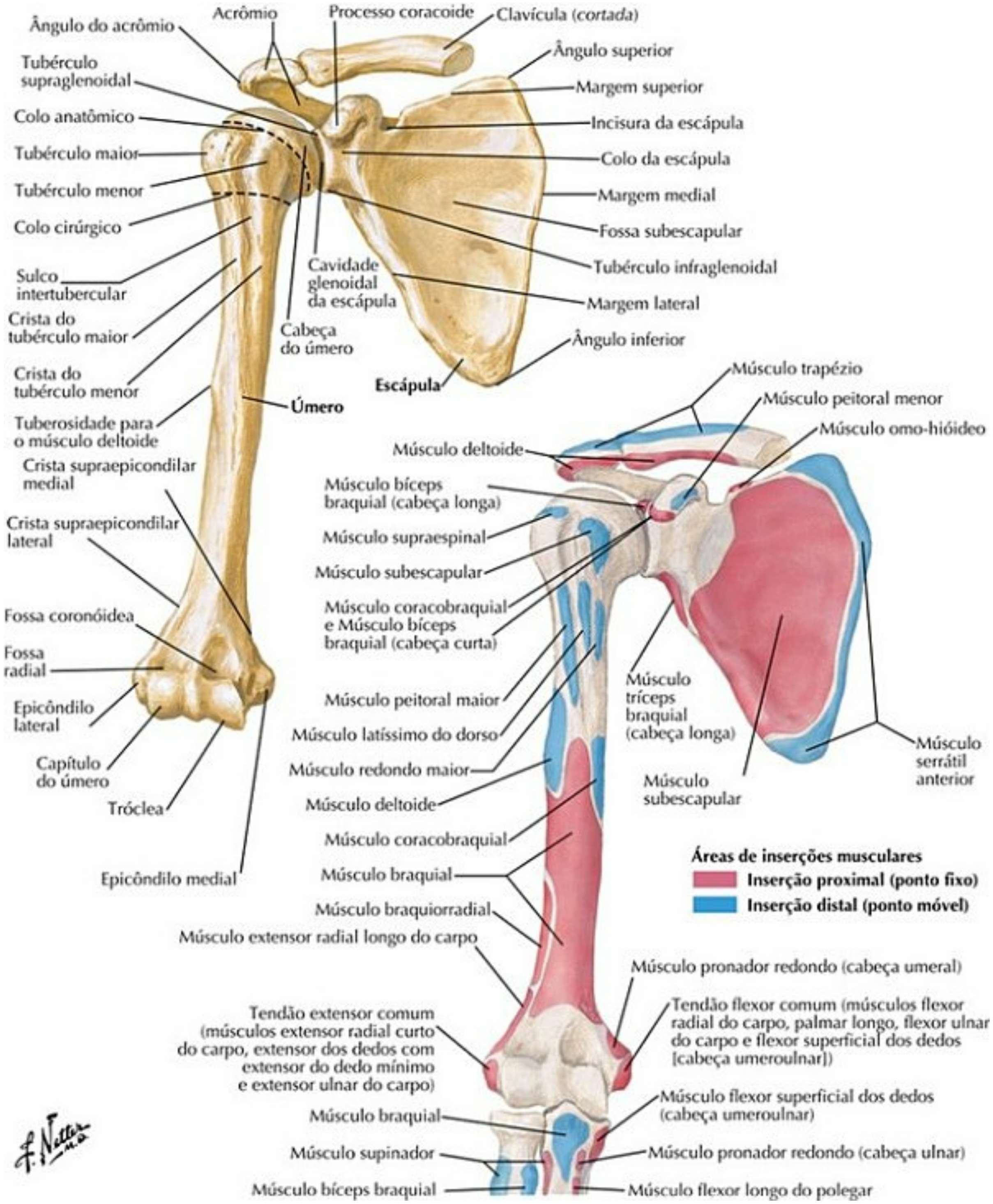

PRANCHA 405 Ombro e Axila

Veja também **Pranchas 183, 407, 422**

Úmero e Escápula: Vistas Posteriores

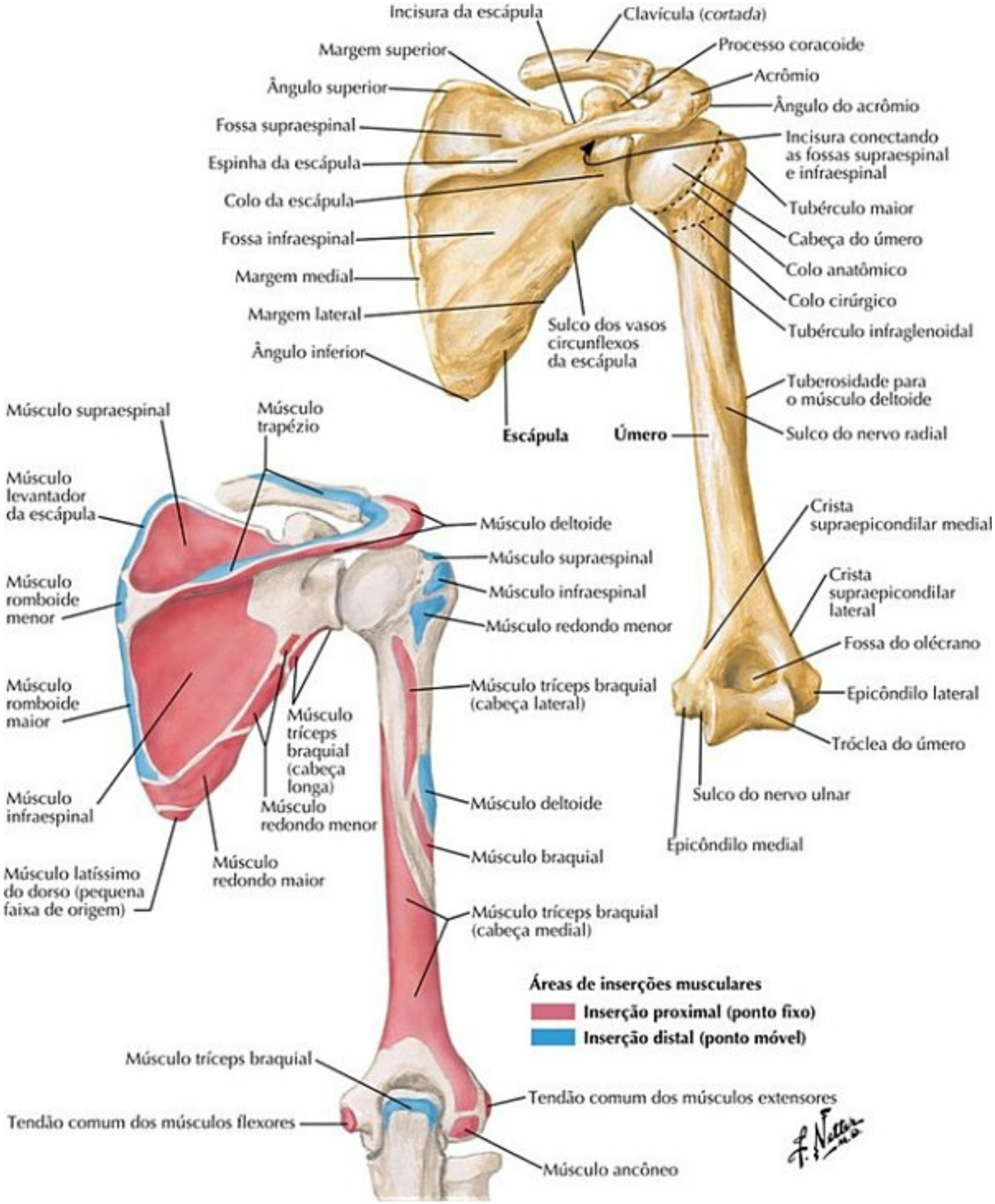

PRANCHA 406 Ombro e Axila

Veja também **Prancha 183**

Ombro: Radiografia Anteroposterior

PRANCHA 407 Ombro e Axila

Veja também **Prancha 405**

Articulação do Ombro (Articulação Glenoumeral)

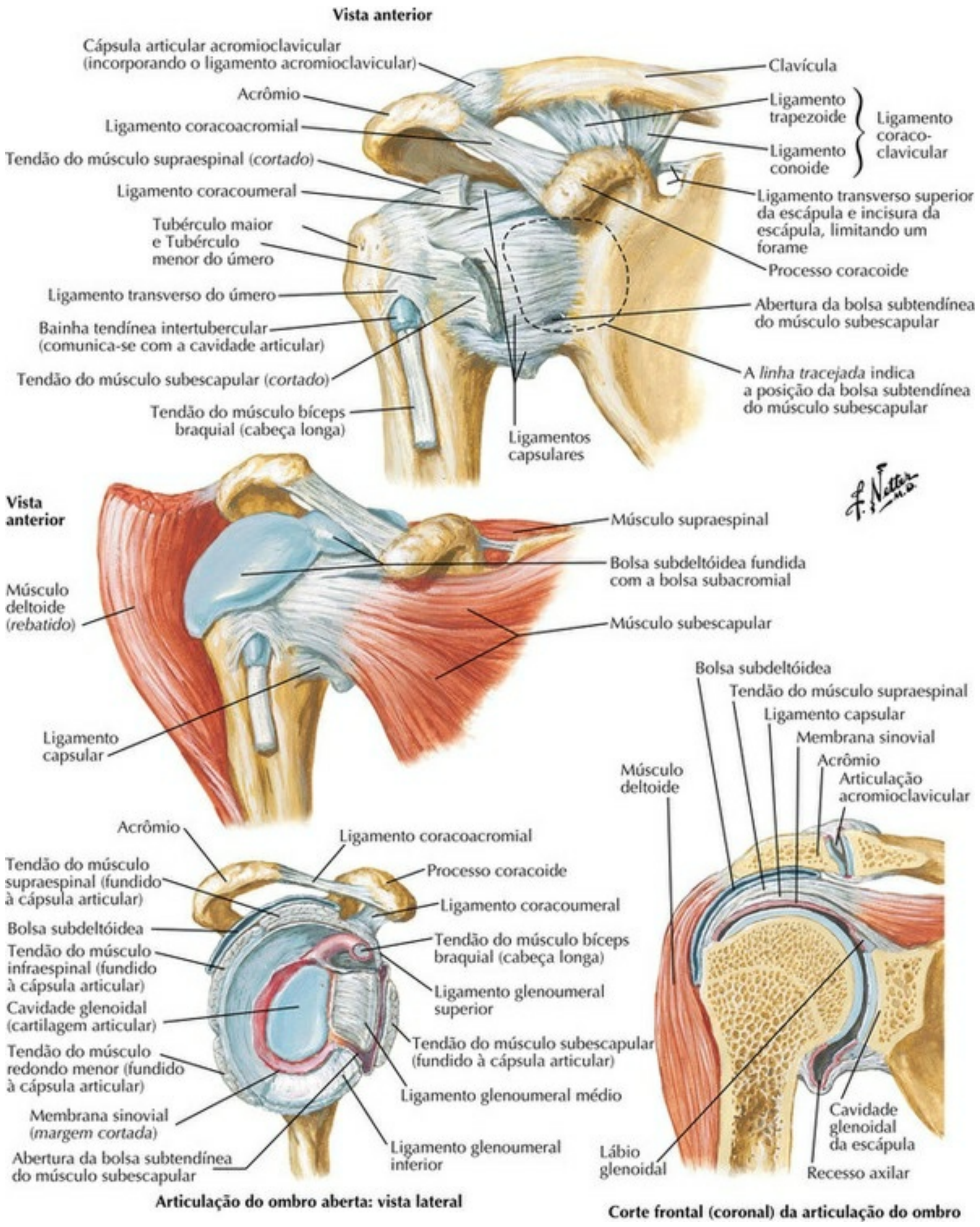

PRANCHA 408 Ombro e Axila

Veja também **Pranchas 411, 468**

Músculos do Ombro

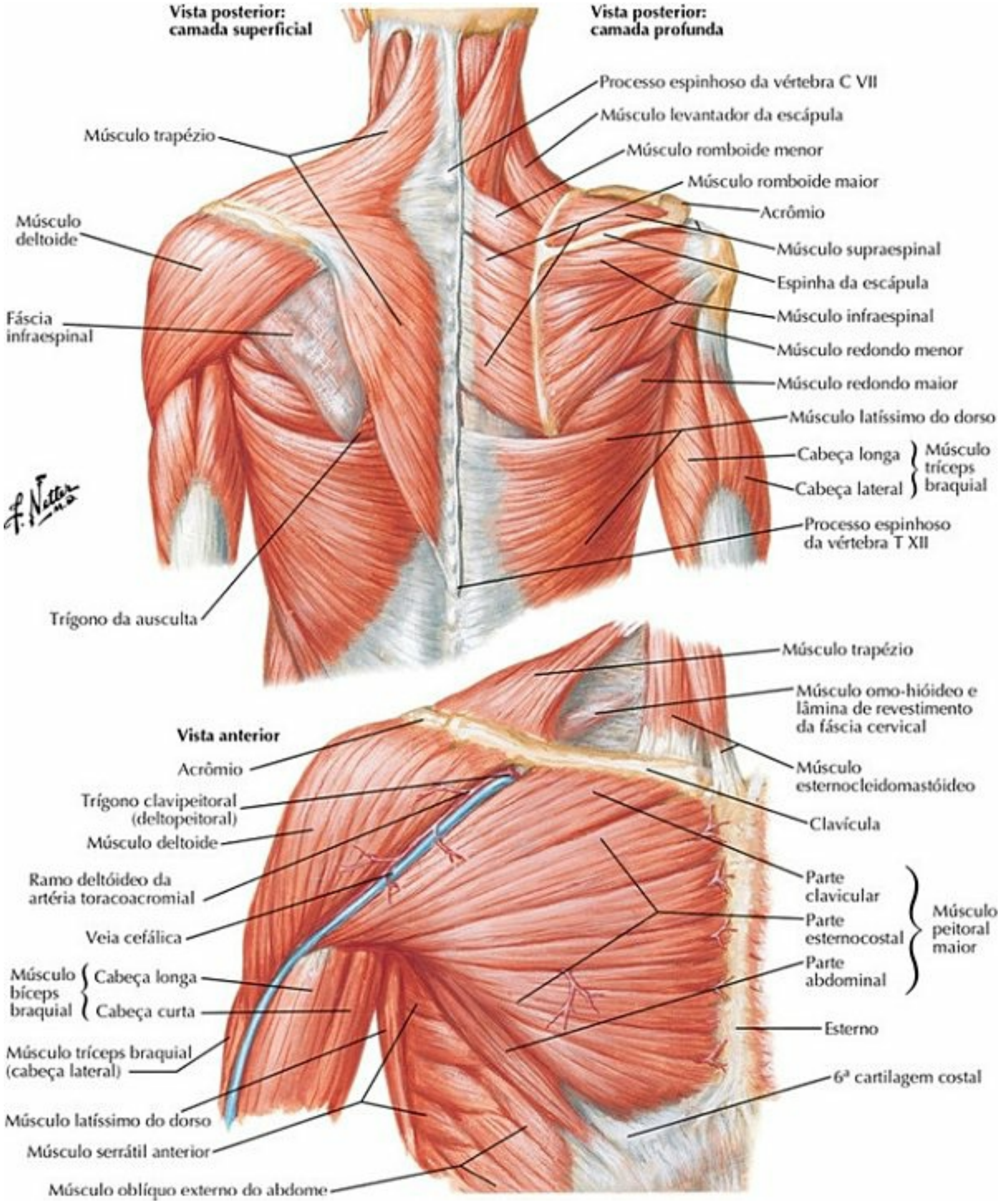

PRANCHA 409 Ombro e Axila

Veja também **Pranchas 29**, **171**, **185**

Axila: Parede Posterior e Plexo Braquial

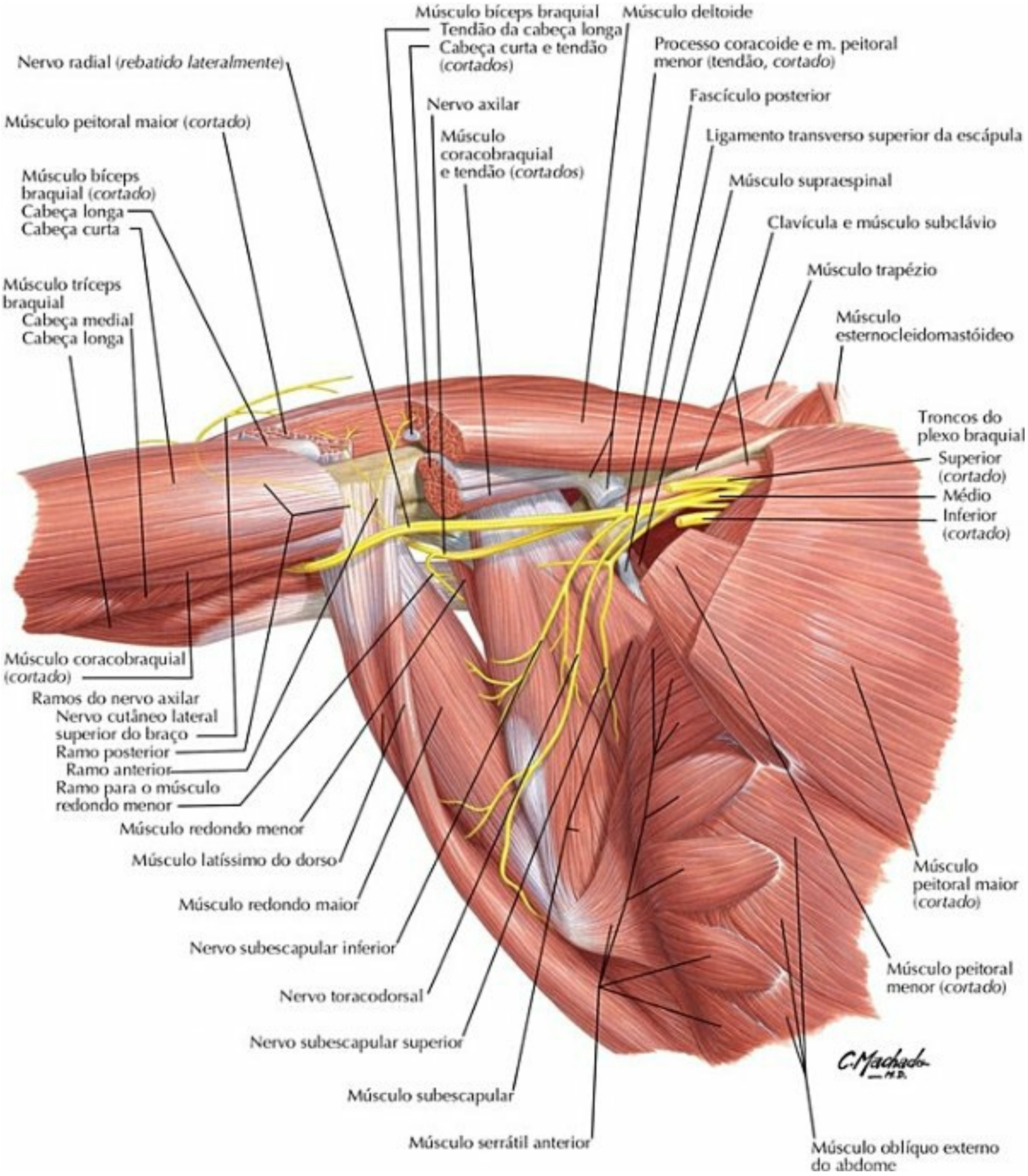

PRANCHA 410 Ombro e Axila

Veja também **Pranchas 415, 416, 461**

Músculos do "Manguito" Rotador

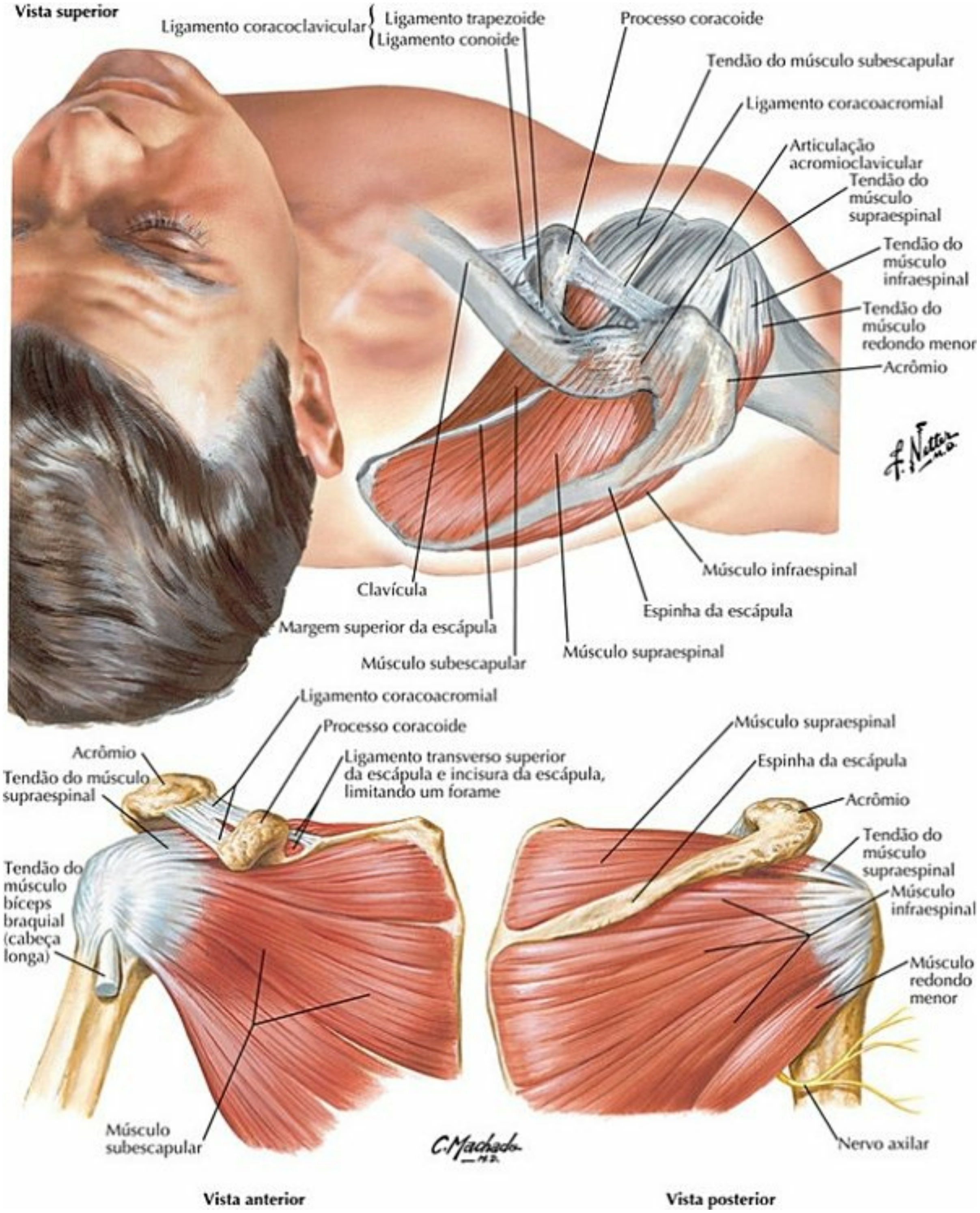

PRANCHA 411 Ombro e Axila

Veja também **Pranchas 408, 417, 418**

Fáscias Peitoral, Clavipeitoral e da Axila

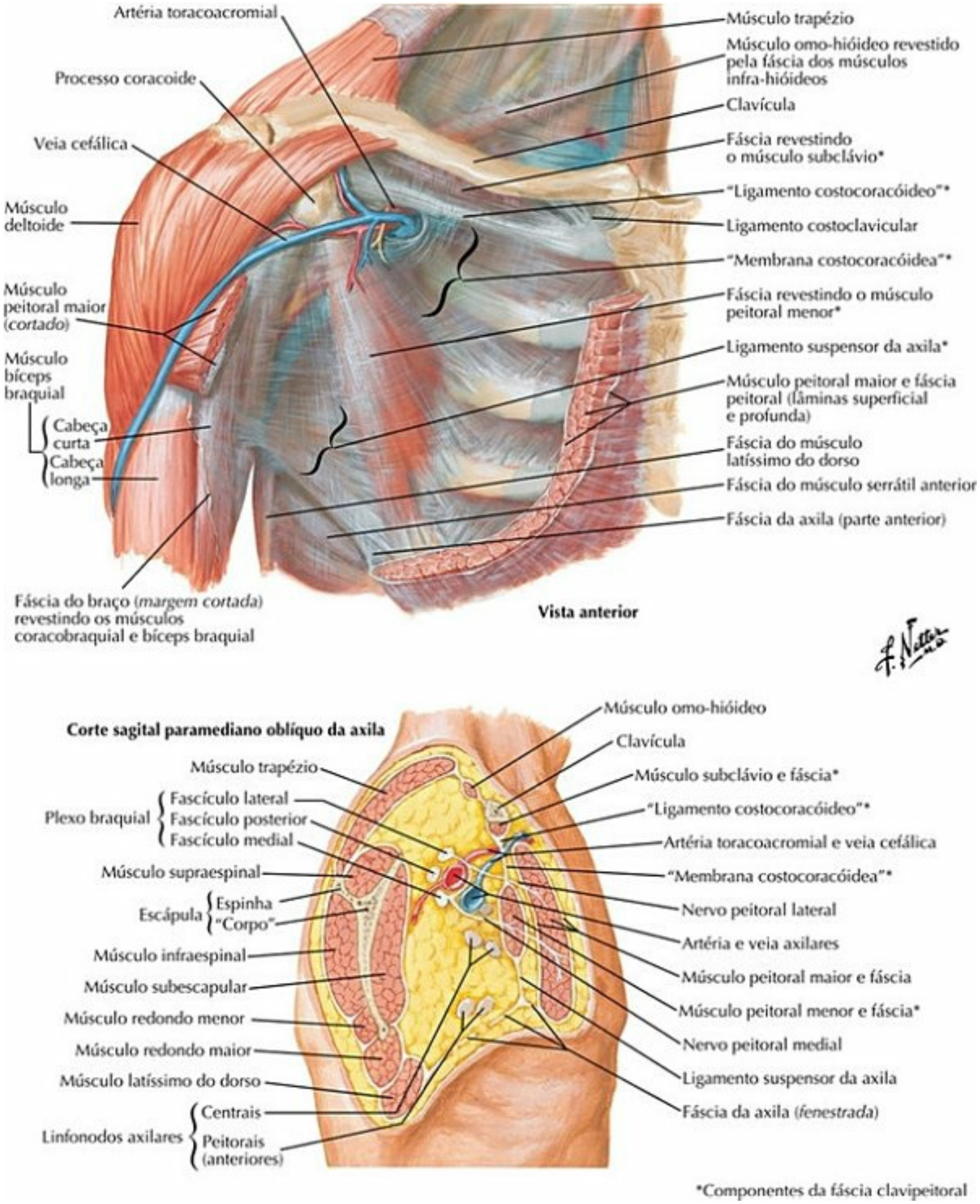

PRANCHA 412 Ombro e Axila

Veja também **Pranchas 181, 185**

Dissecação das Regiões Escapulotorácica e Escapuloumeral

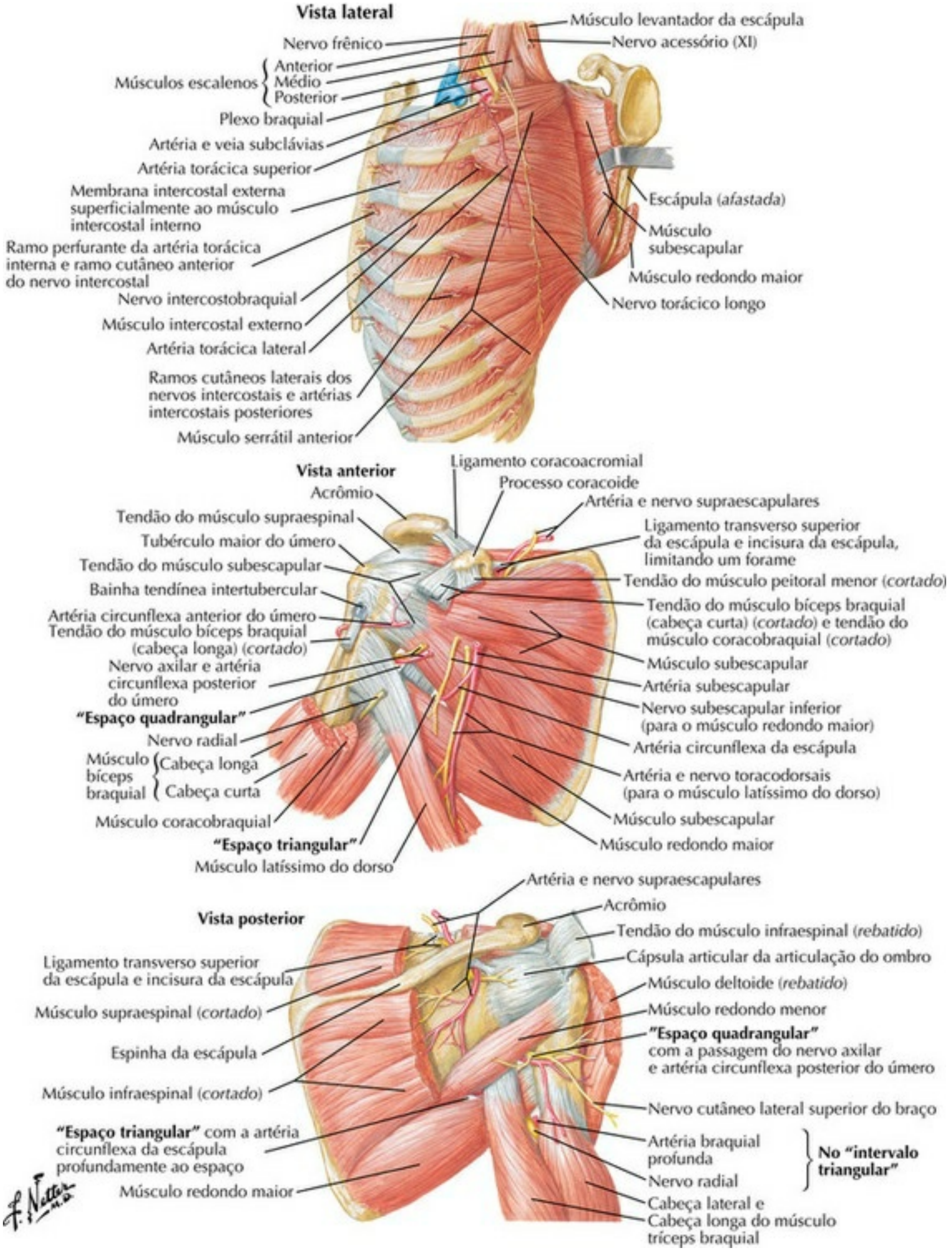

PRANCHA 413 Ombro e Axila

Veja também **Pranchas 415, 465**

Artéria Axilar e Anastomoses ao Redor da Escápula

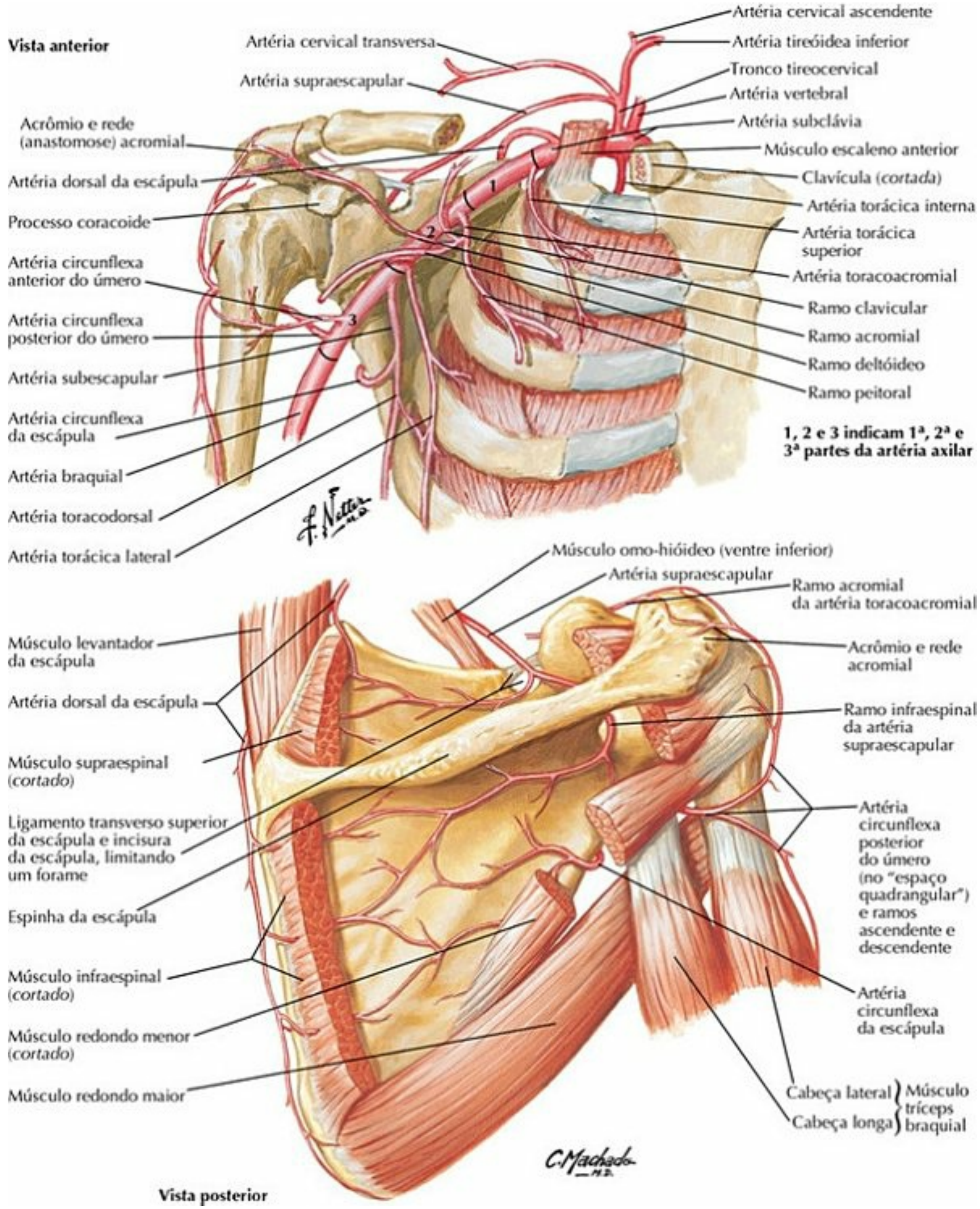

PRANCHA 414 Ombro e Axila

Veja também **Pranchas 33, 420**

Axila (Dissecação): Vista Anterior

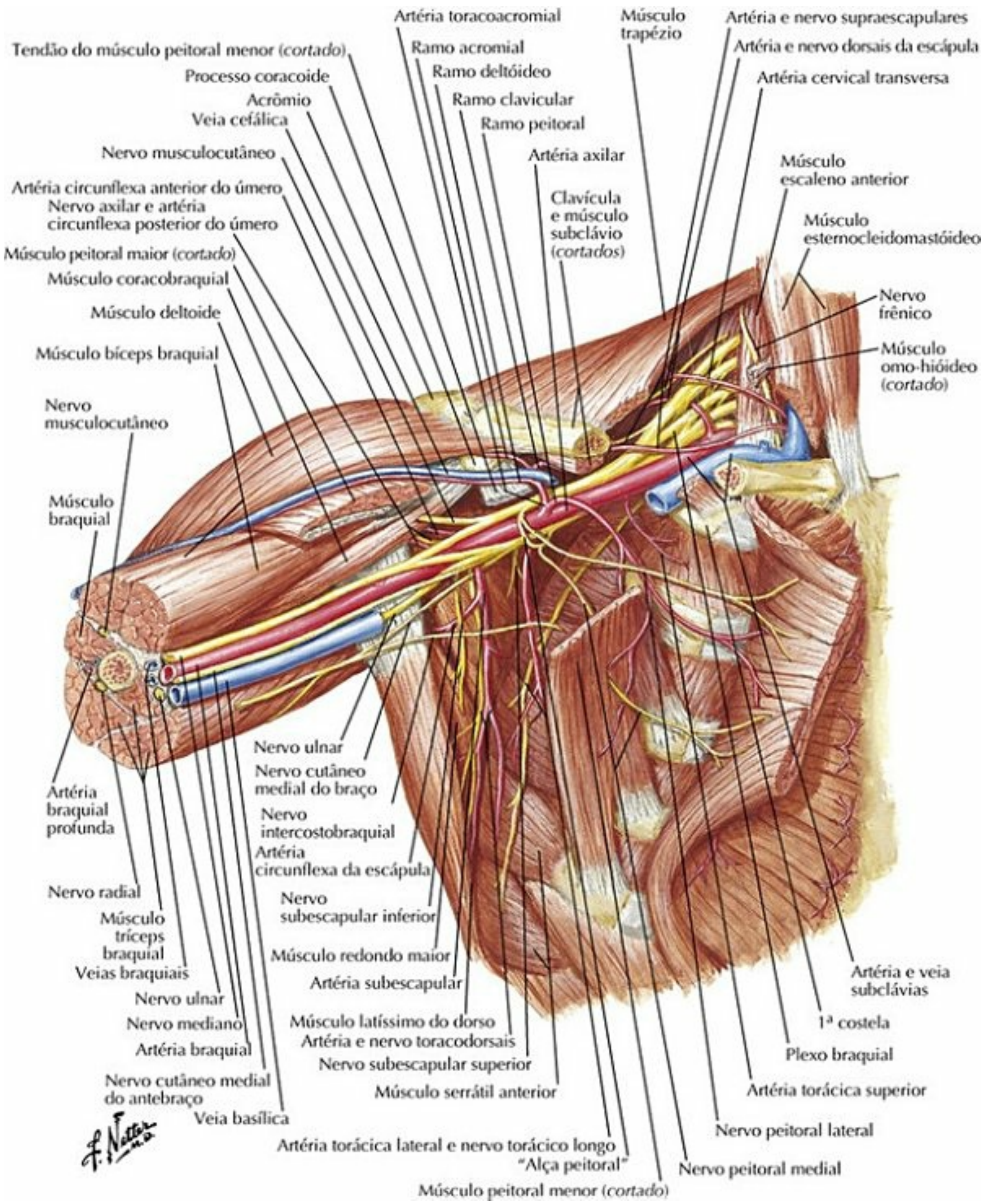

PRANCHA 415 Ombro e Axila

Veja também **Pranchas 410, 413**

Plexo Braquial: Esquema

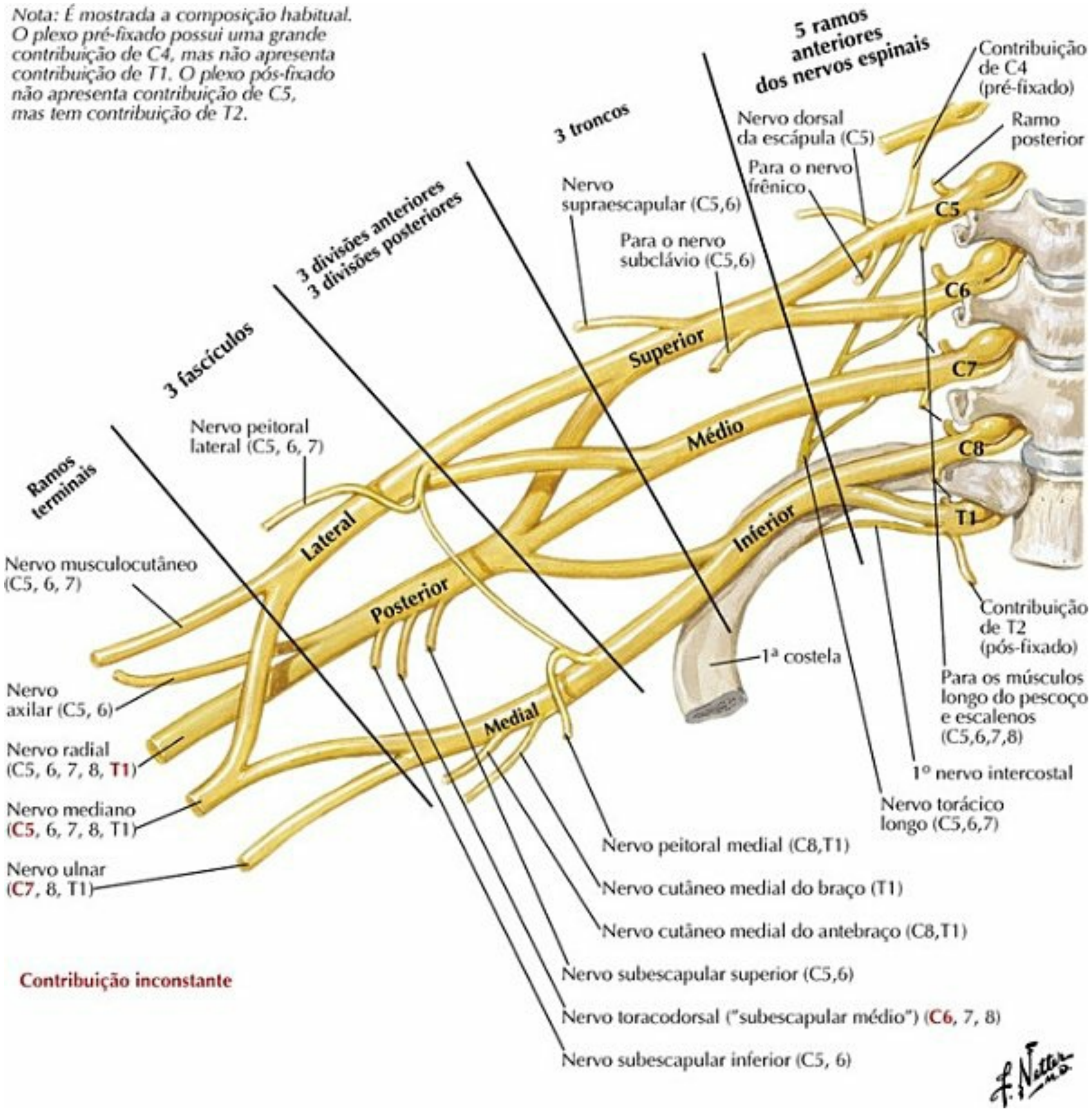

PRANCHA 416 Ombro e Axila

Veja também **Pranchas 410, 460, 461**

Músculos do Braço: Vistas Anteriores

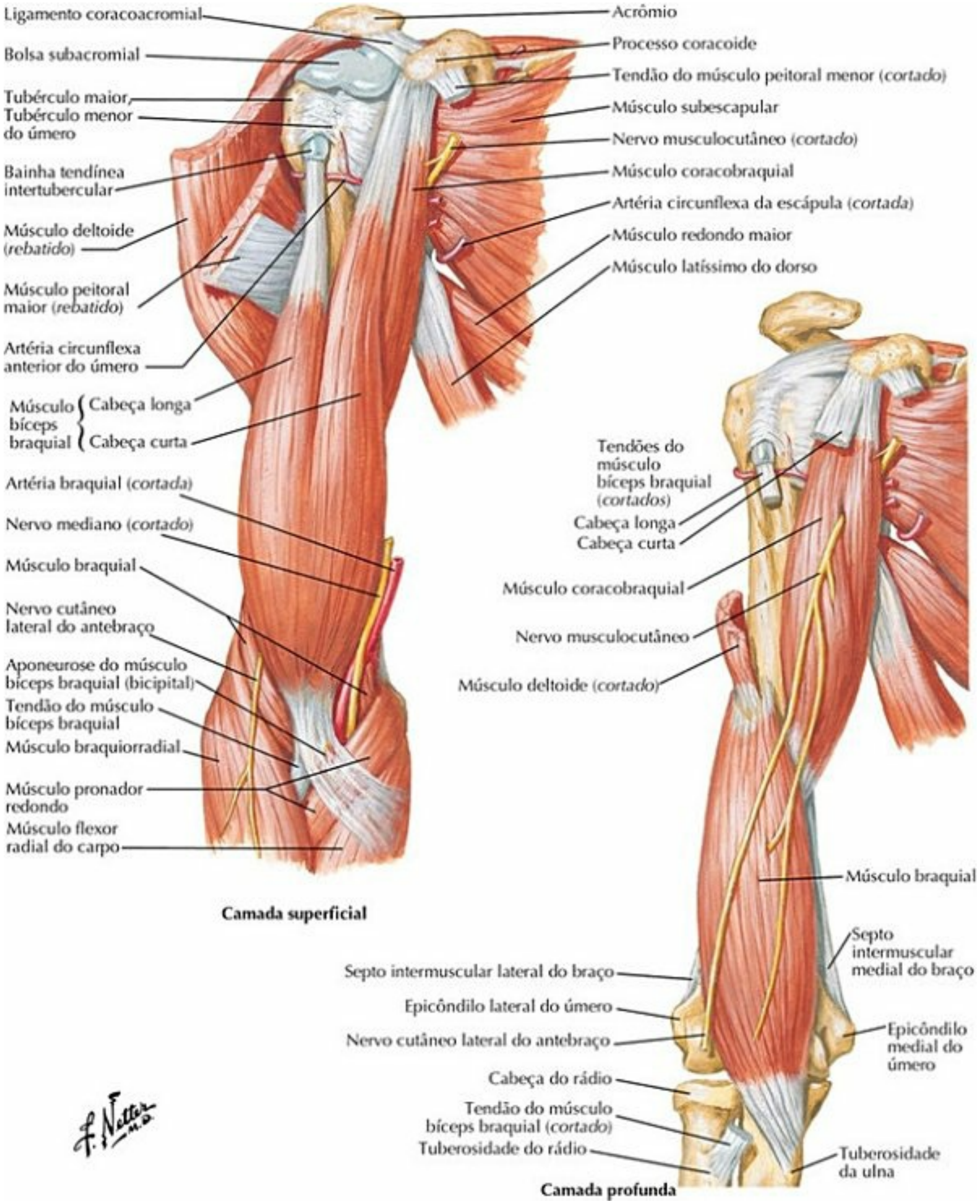

PRANCHA 417 Braço

Veja também **Pranchas 411**, **462**

Músculos do Braço: Vistas Posteriores

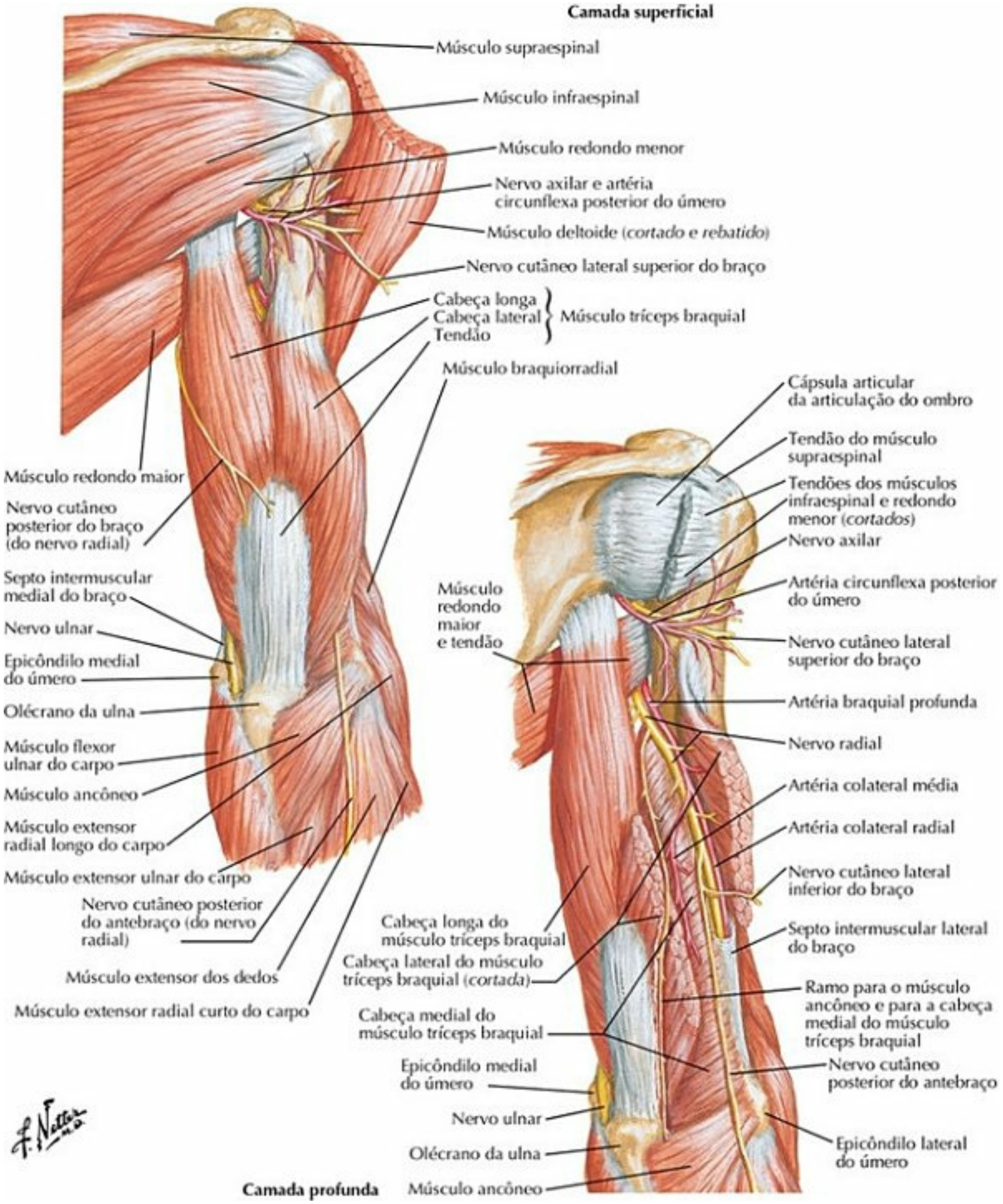

PRANCHA 418 Braço

Veja também **Pranchas 411, 465**

Artéria Braquial *in Situ*

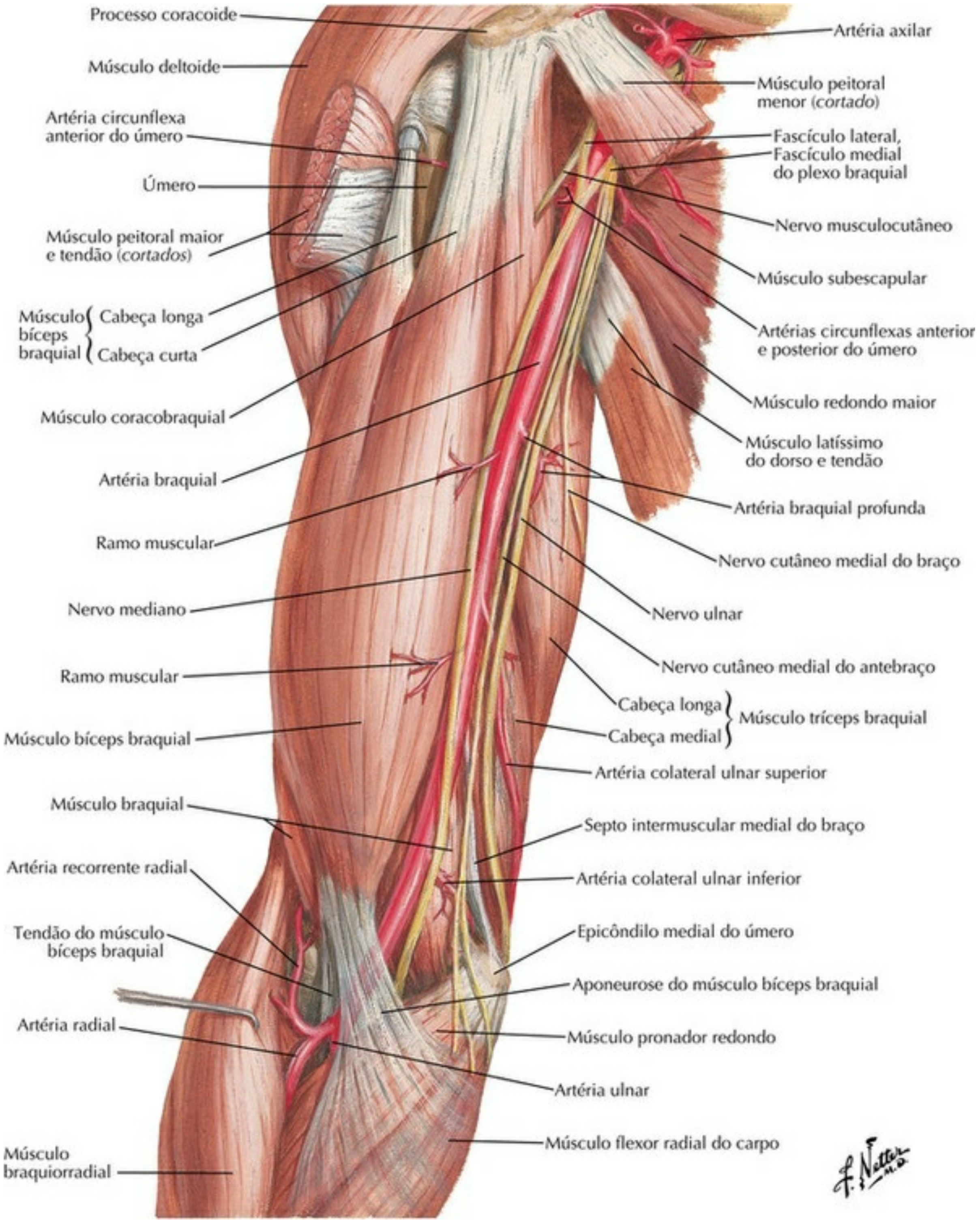

PRANCHA 419 Braço

Veja também **Prancha 401**

Artérias do Braço e da Parte Proximal do Antebraço

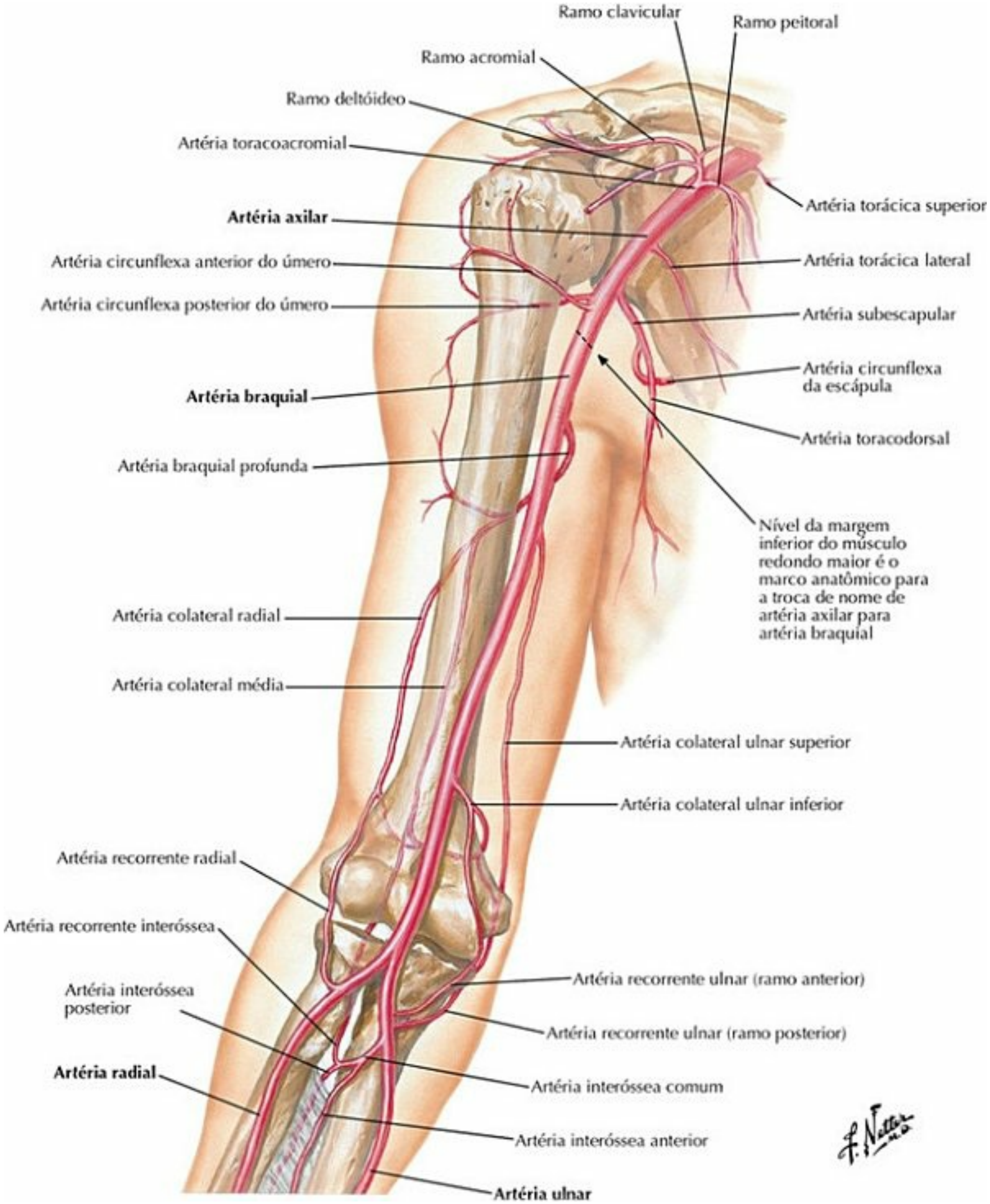

PRANCHA 420 Braço

Veja também **Pranchas 414, 433, 453**

Braço: Cortes Transversais Seriados

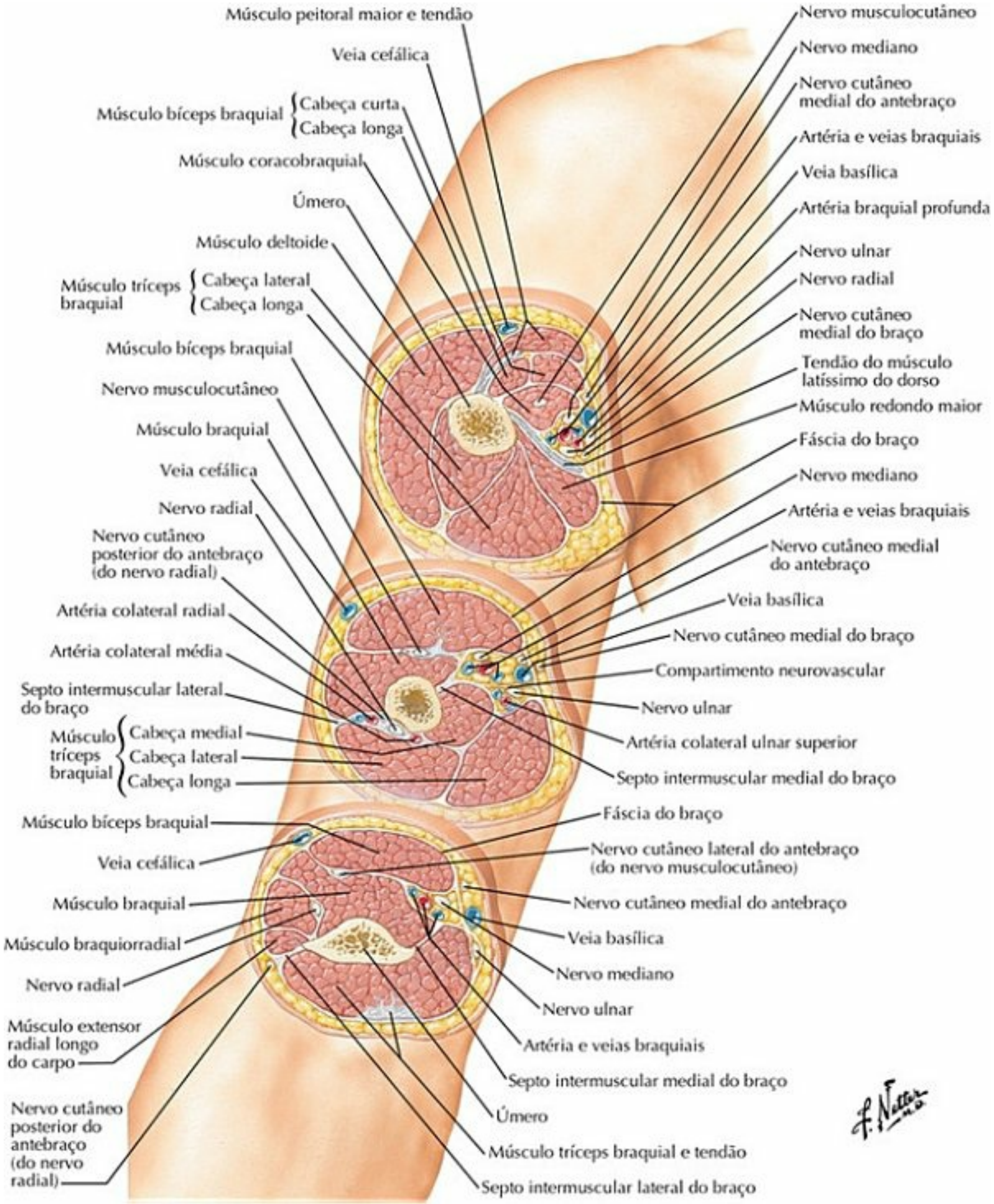

PRANCHA 421 Braço

Ossos do Cotovelo

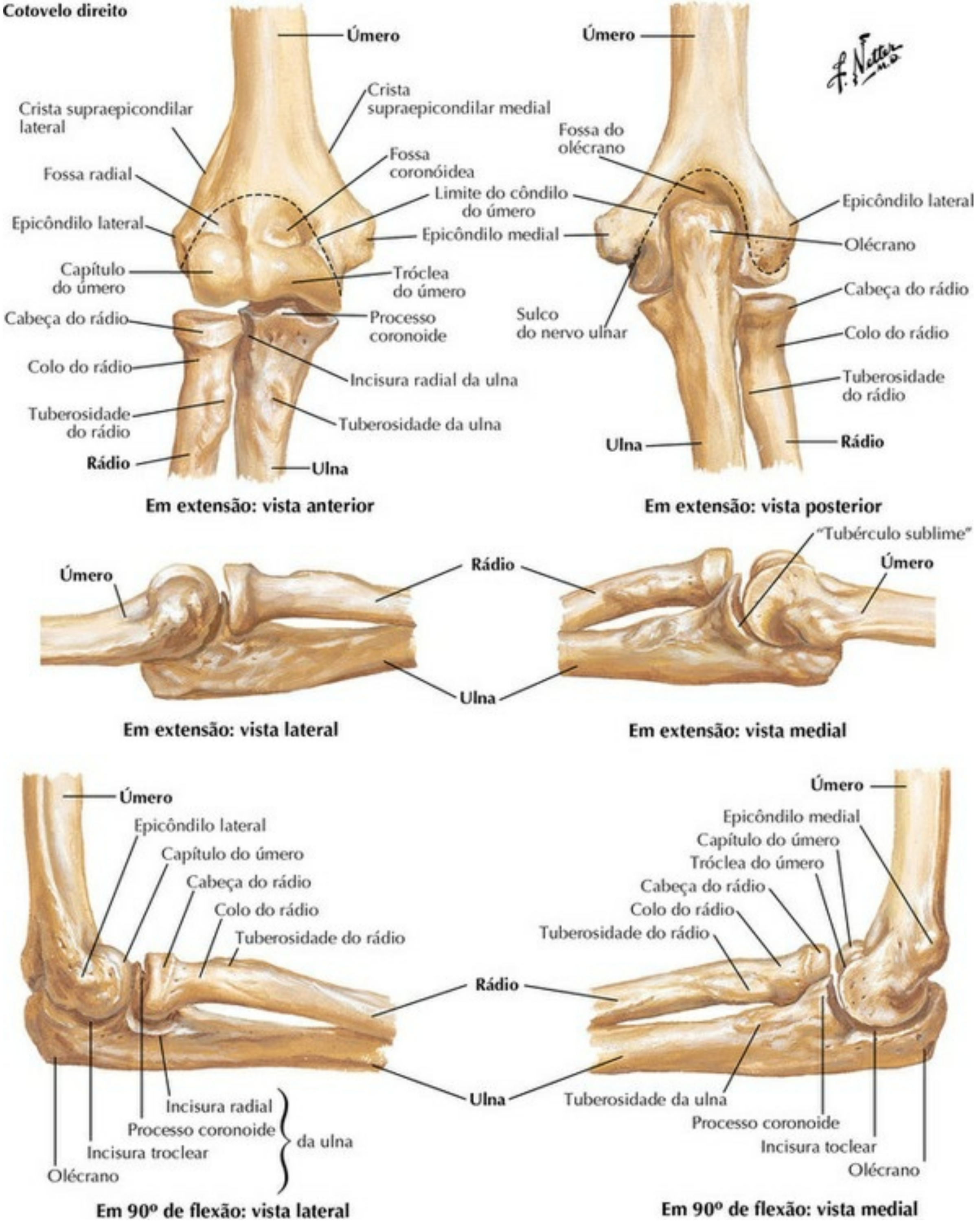

PRANCHA 422 Cotovelo e Antebraço

Veja também **Prancha 437**

Cotovelo: Radiografias

Radiografia anteroposterior

Radiografia lateral

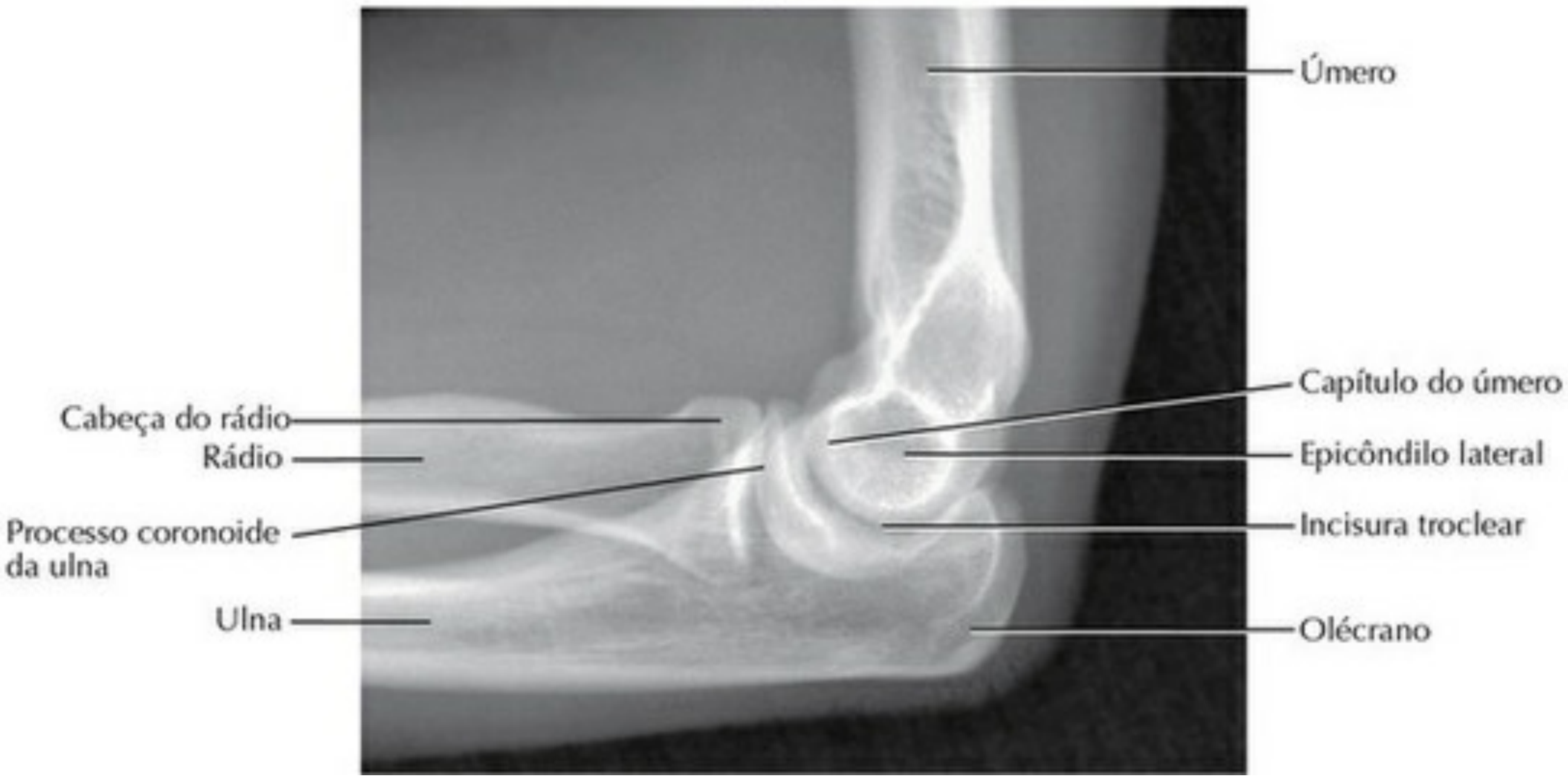

PRANCHA 423 Cotovelo e Antebraço

Ligamentos do Cotovelo

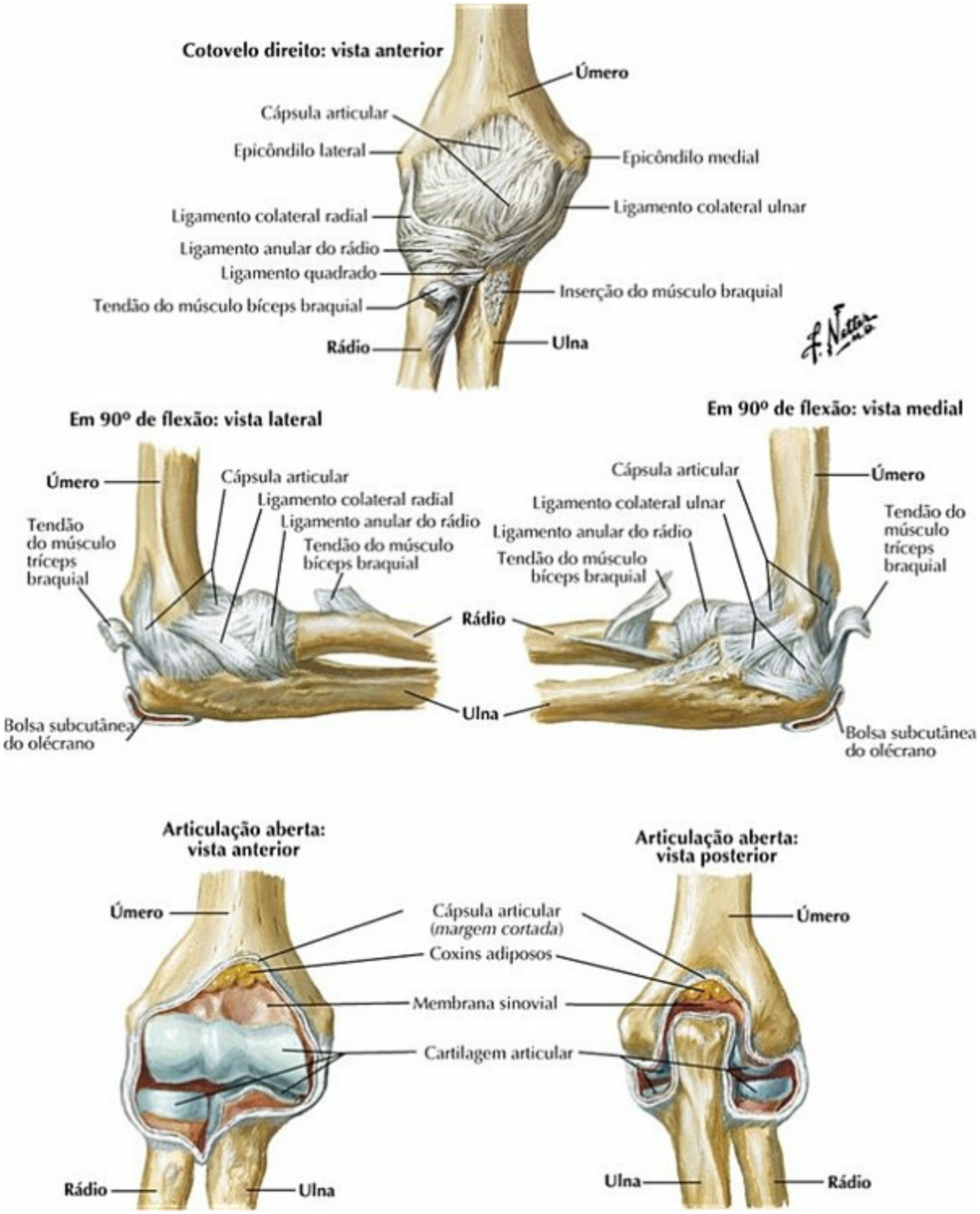

PRANCHA 424 Cotovelo e Antebraço

Ossos do Antebraço

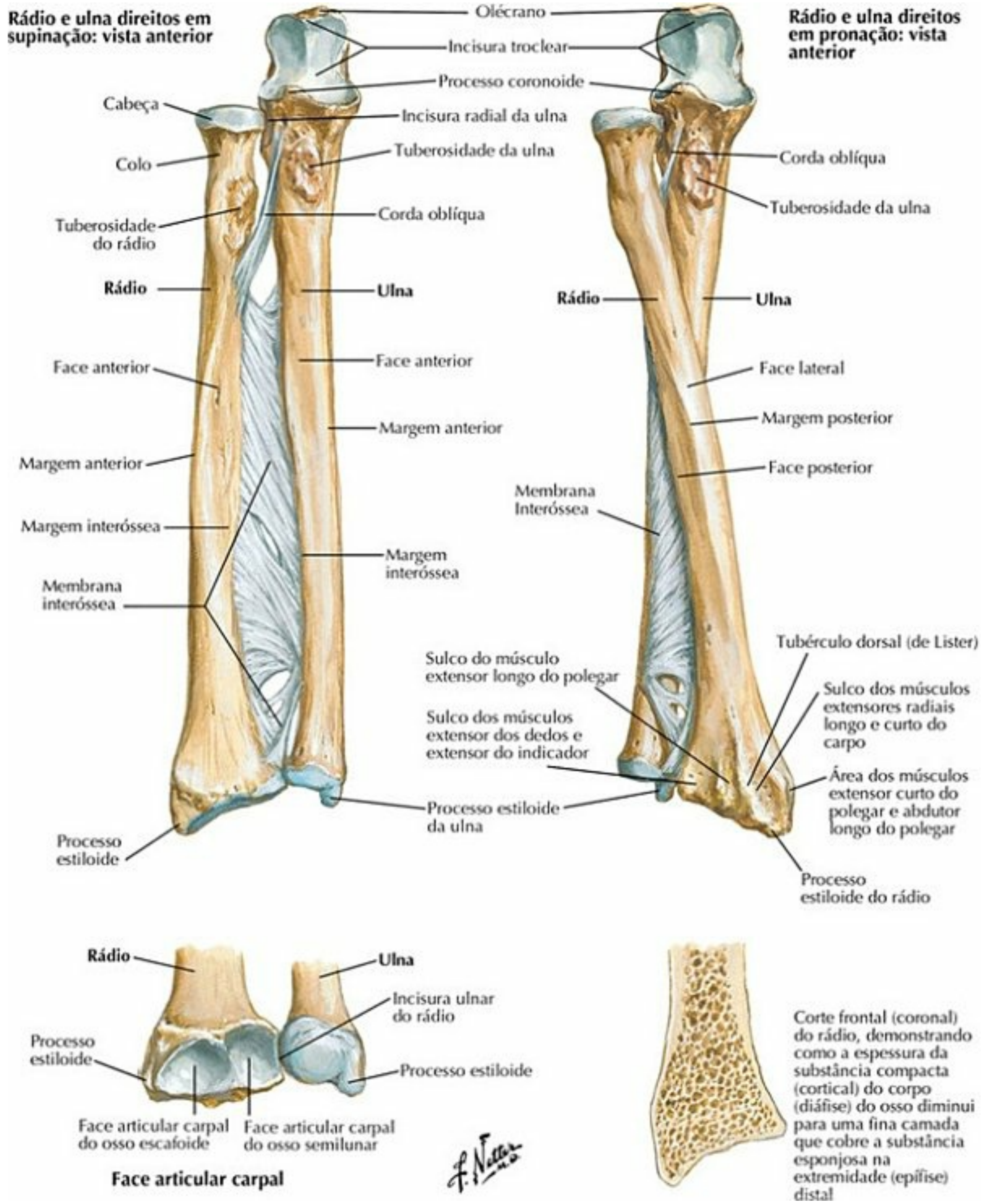

PRANCHA 425 Cotovelo e Antebraço

Veja também **Pranchas 439, 442**

Músculos Individuais do Antebraço: Rotadores do Rádio

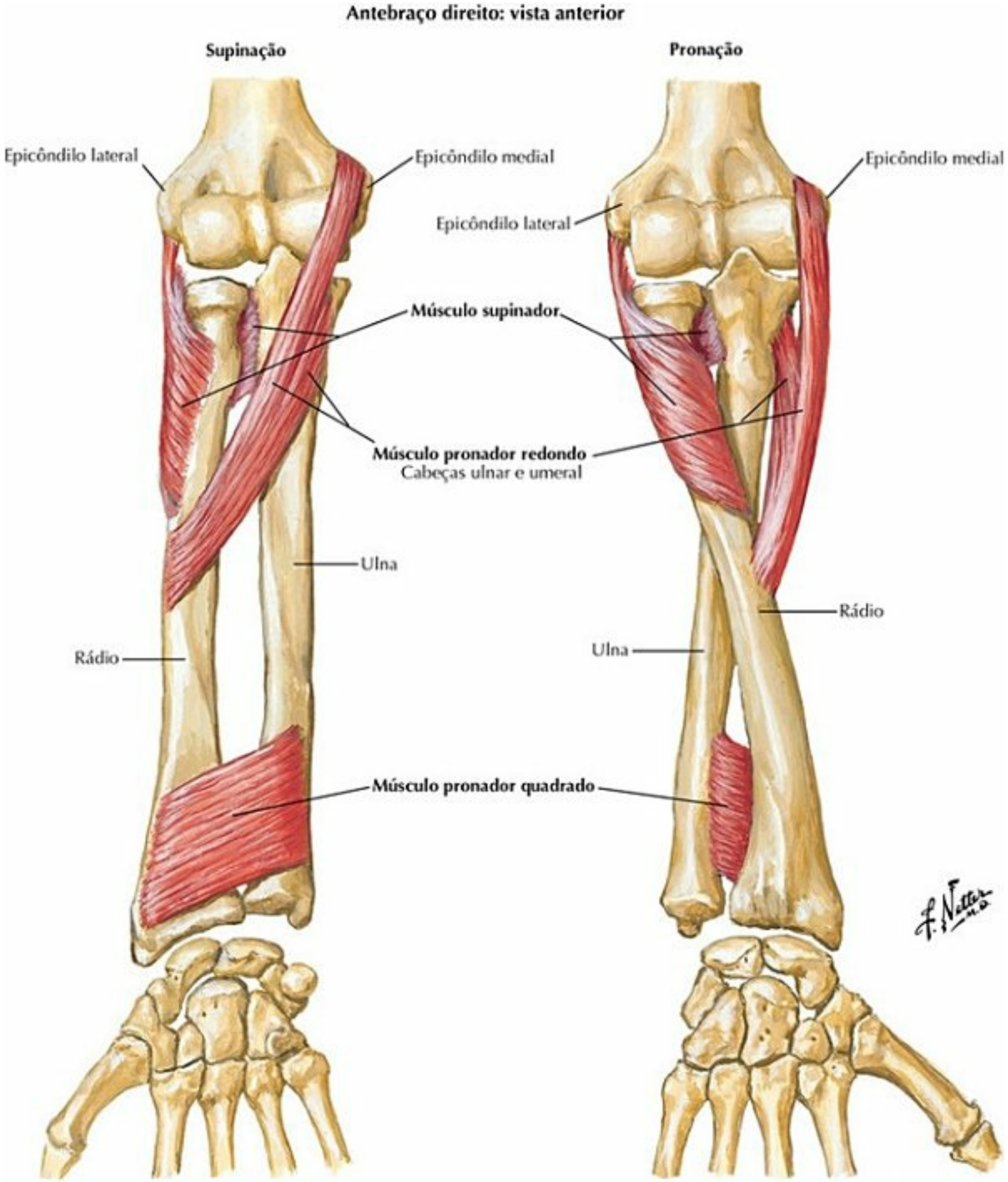

PRANCHA 426 Cotovelo e Antebraço

Veja também **Prancha 434**

Músculos Individuais do Antebraço: Extensores da Mão e dos Dedos

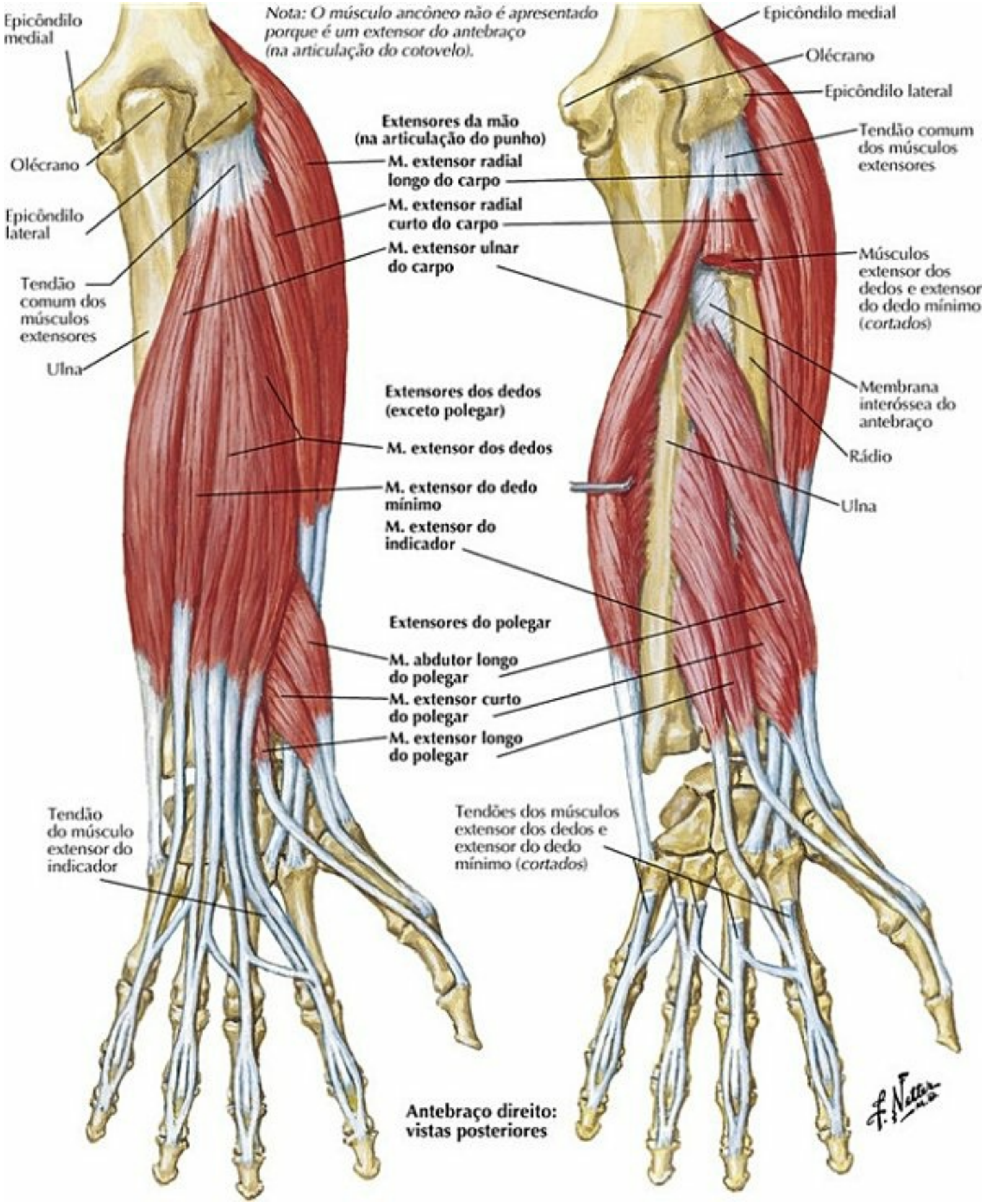

PRANCHA 427 Cotovelo e Antebraço

Veja também **Prancha 438**

Músculos Individuais do Antebraço: Flexores da Mão

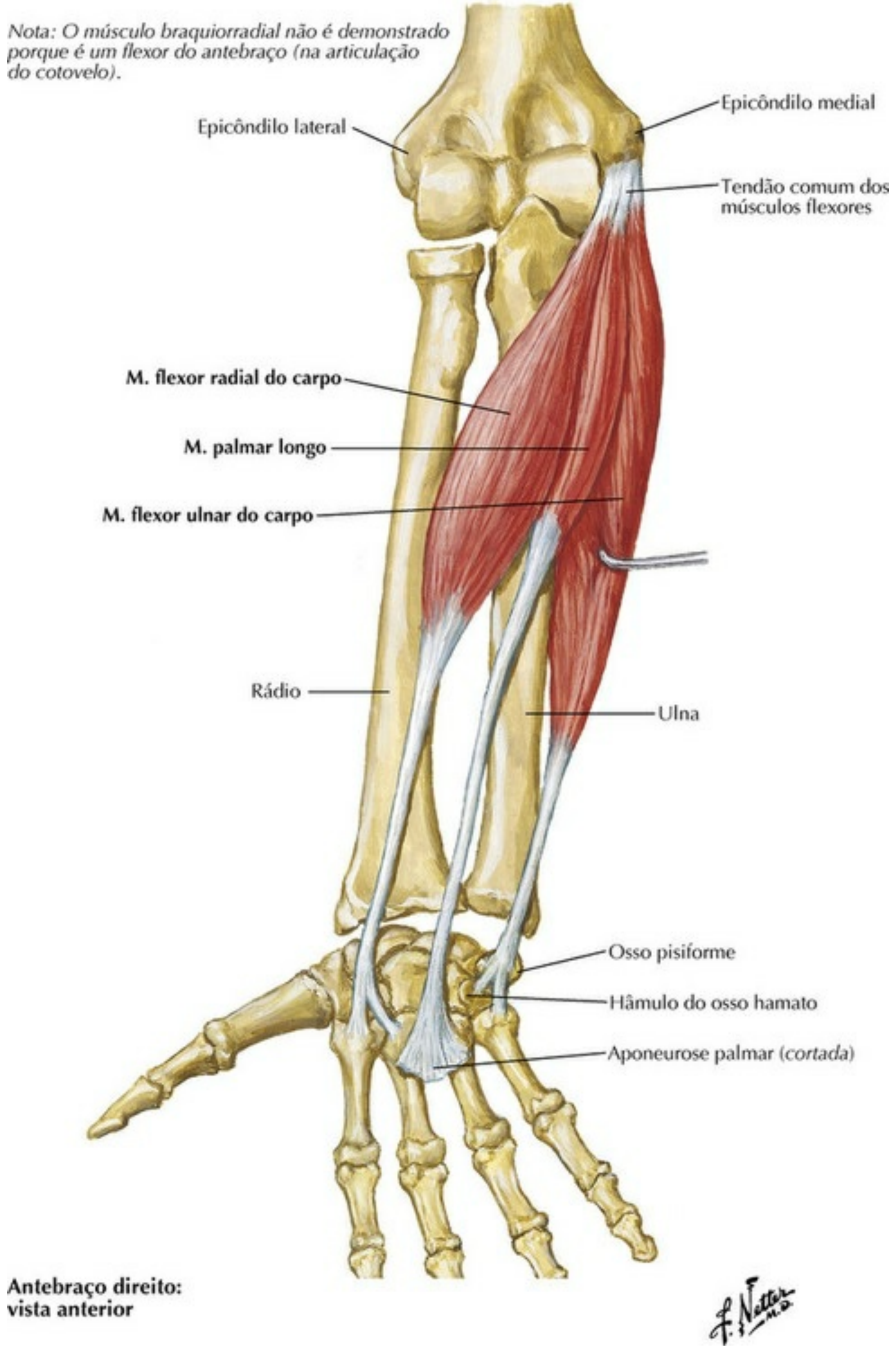

PRANCHA 428 Cotovelo e Antebraço

Músculos Individuais do Antebraço: Flexores dos Dedos

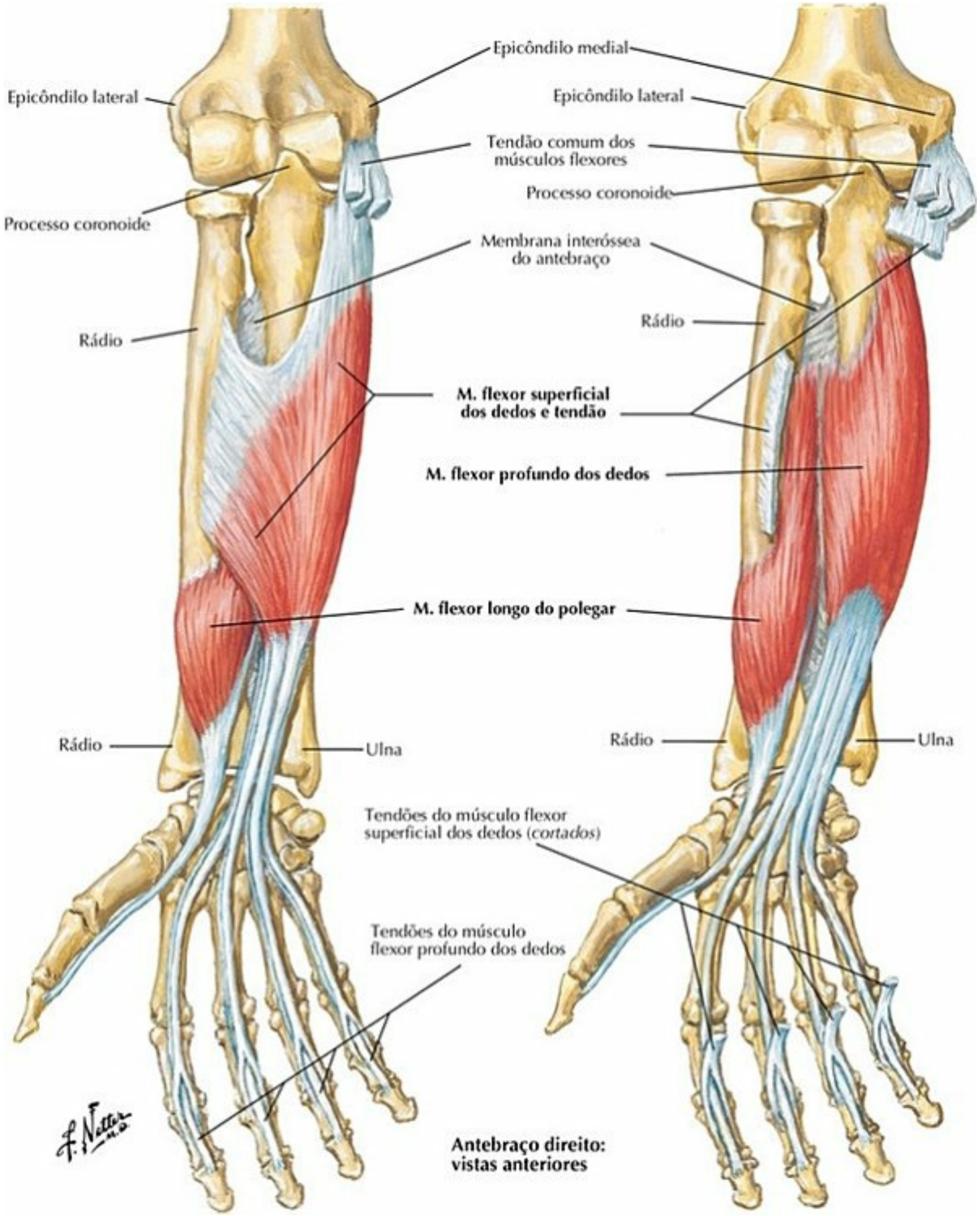

PRANCHA 429 Cotovelo e Antebraço

Músculos do Antebraço (Camada Superficial): Vista Posterior

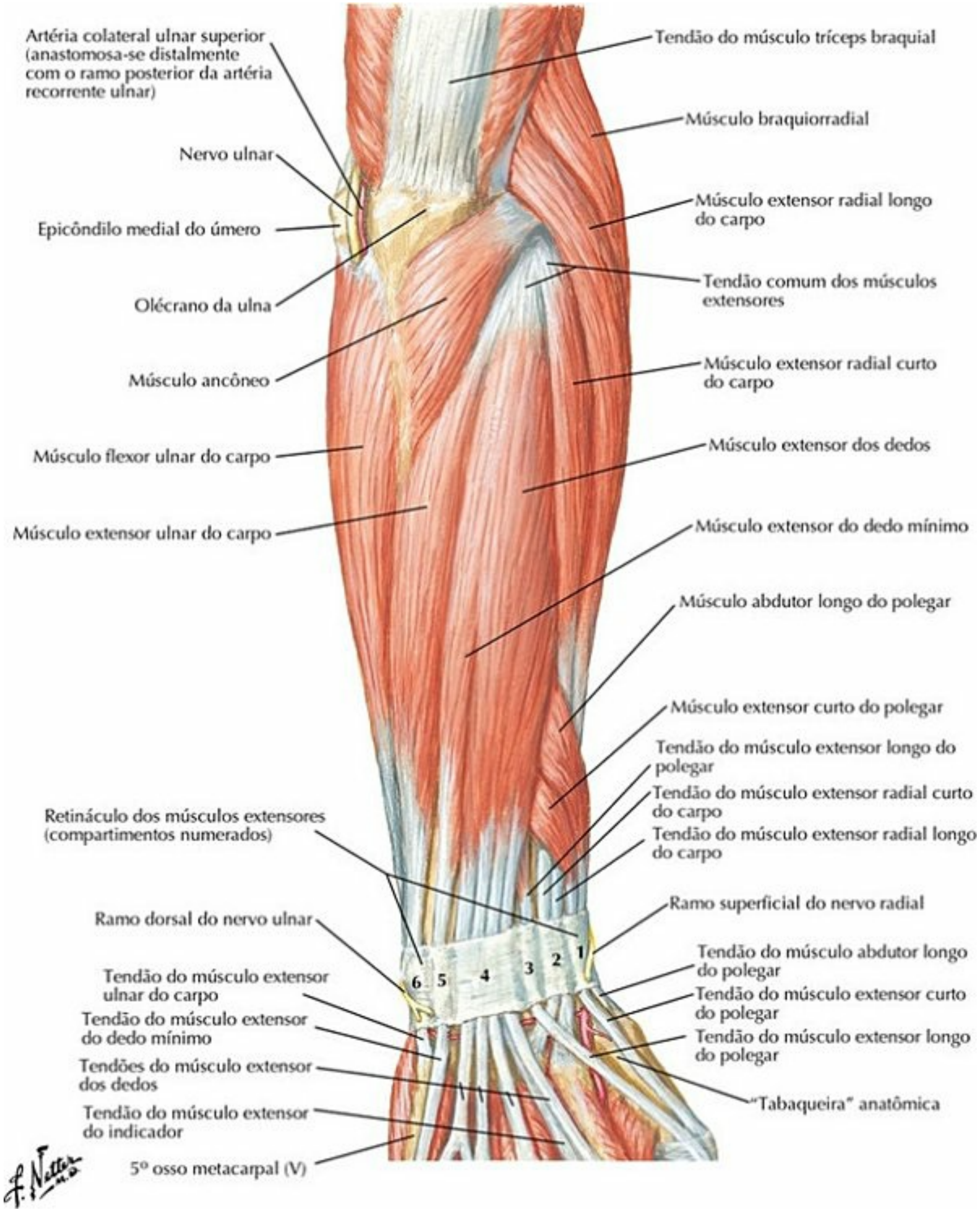

PRANCHA 430 Cotovelo e Antebraço

Veja também **Pranchas 457, 466**

Músculos do Antebraço (Camada Profunda): Vista Posterior

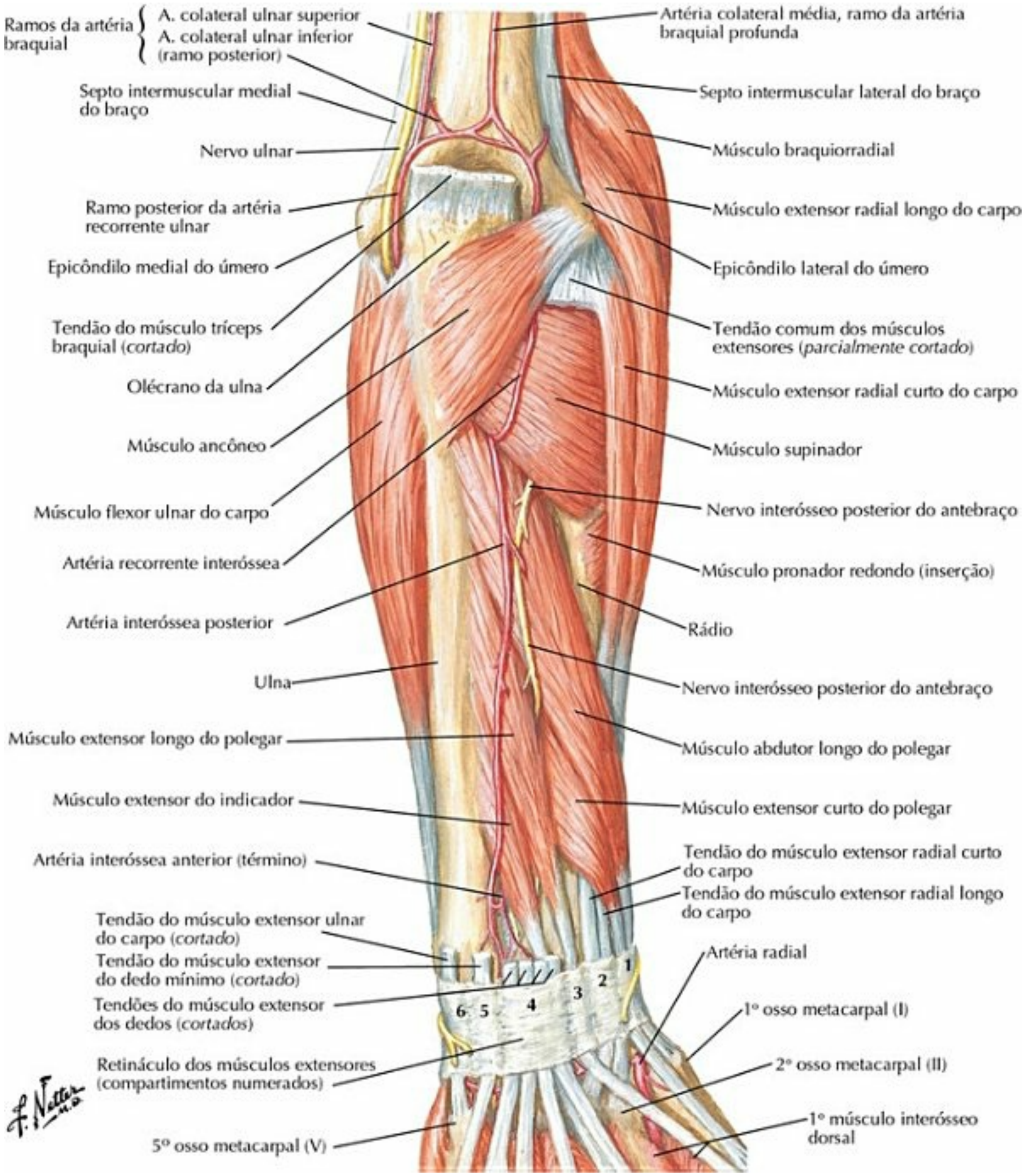

PRANCHA 431 Cotovelo e Antebraço

Veja também **Pranchas 402, 457**

Músculos do Antebraço (Camada Superficial): Vista Anterior

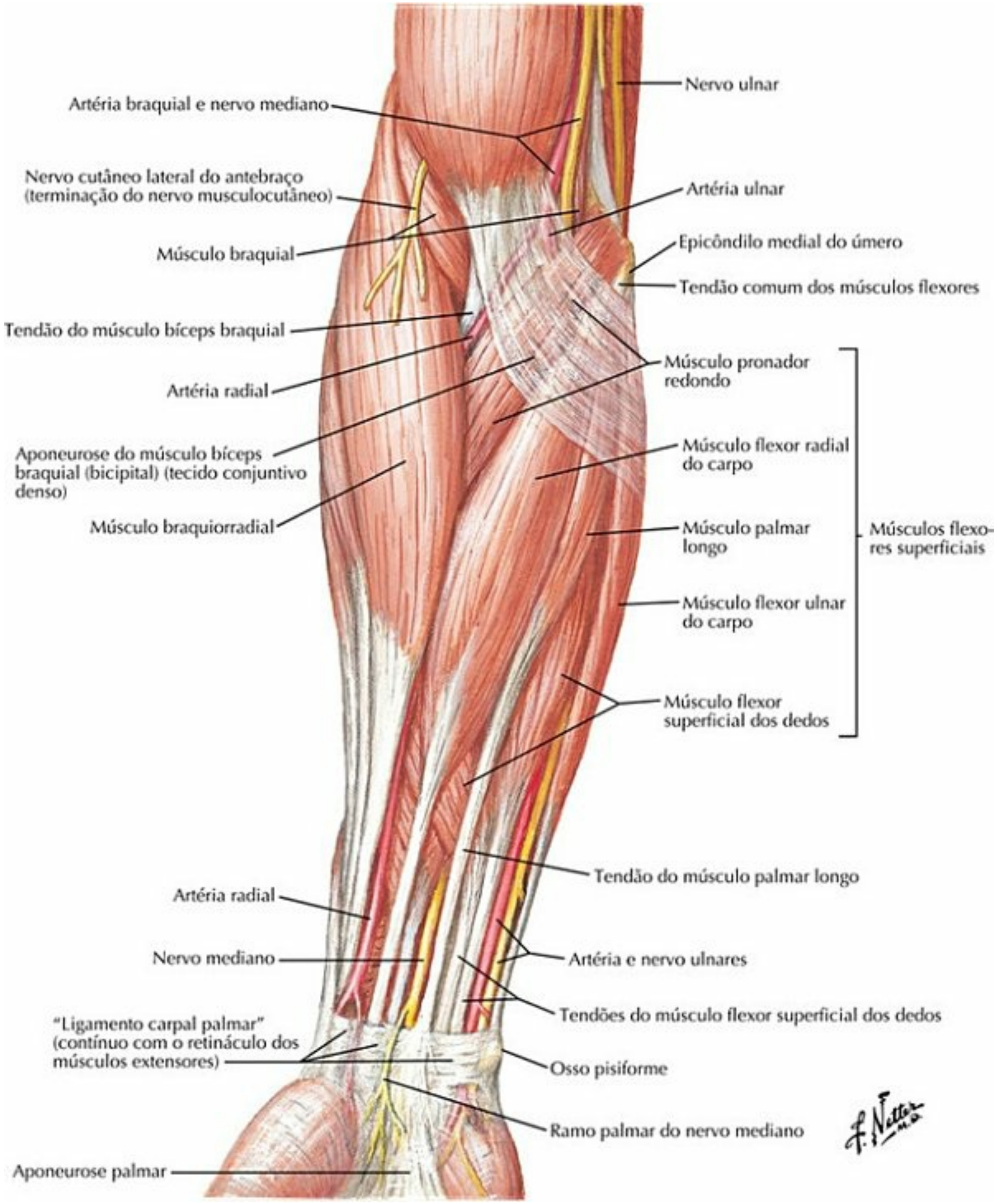

PRANCHA 432 Cotovelo e Antebraço

Veja também **Pranchas 463, 464**

Músculos do Antebraço (Camada Média): Vista Anterior

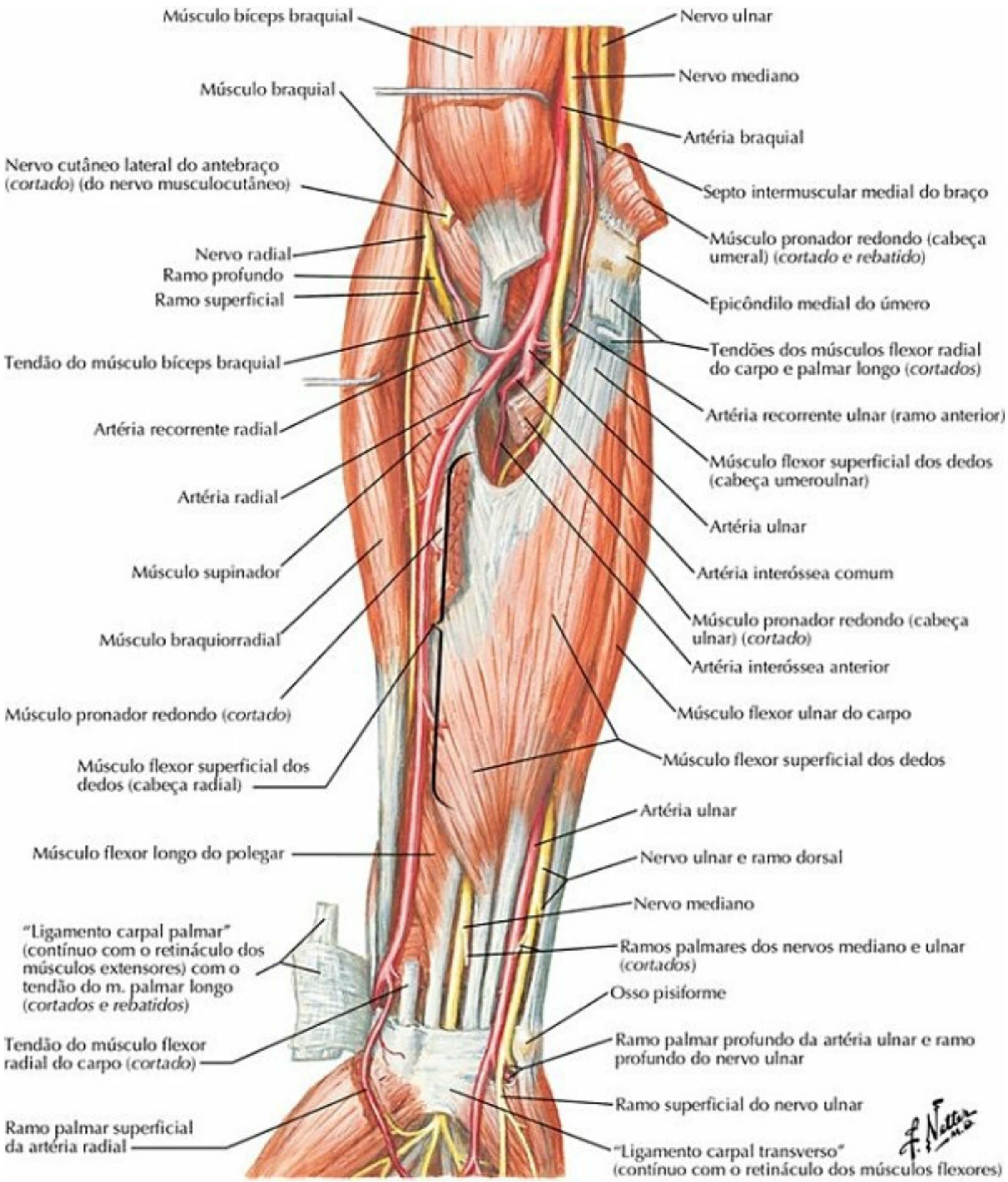

PRANCHA 433 Cotovelo e Antebraço

Veja também **Pranchas 420, 463, 464**

Músculos do Antebraço (Camada Profunda): Vista Anterior

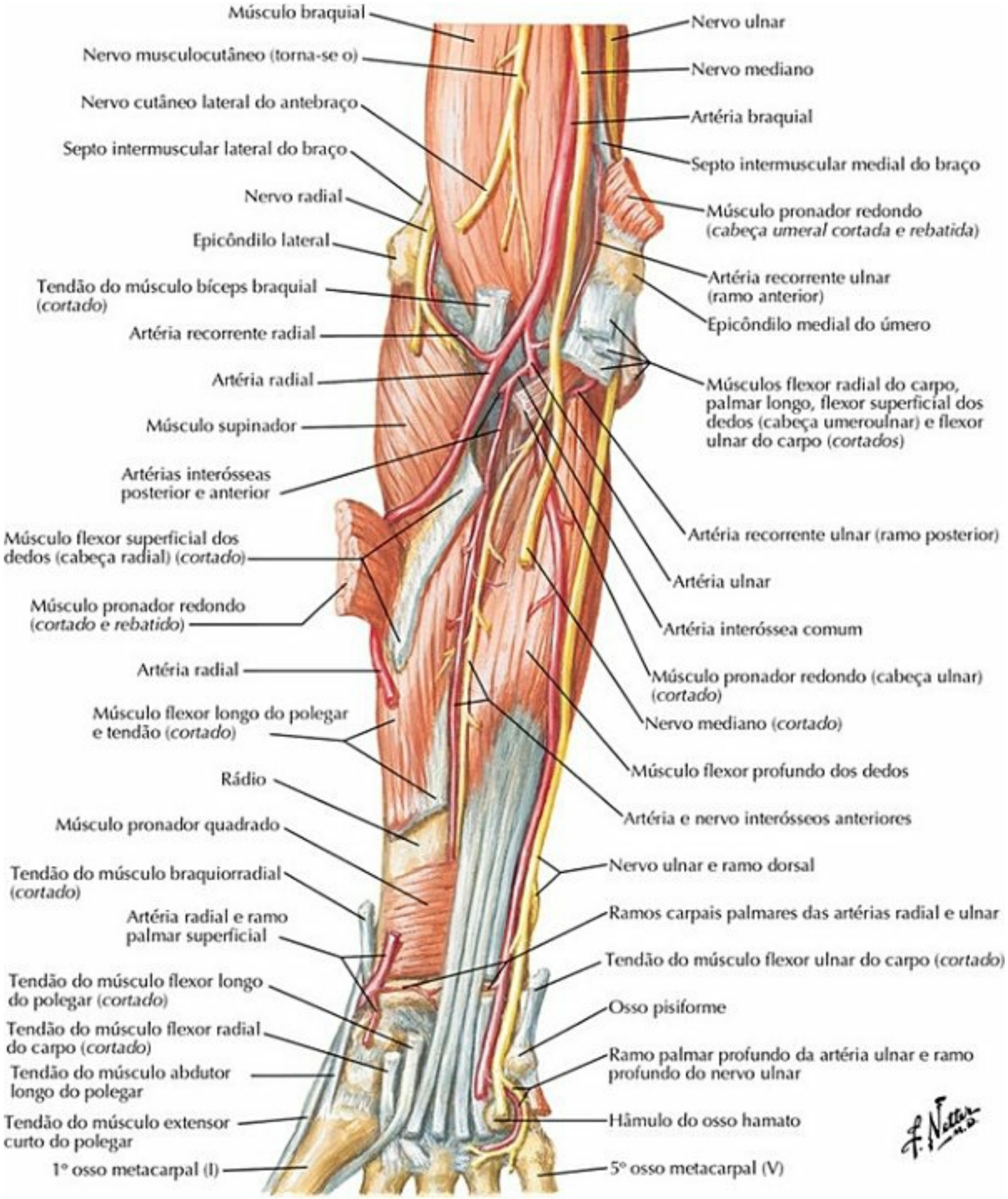

PRANCHA 434 Cotovelo e Antebraço
Veja também **Pranchas 426, 464**

Artérias do Antebraço e da Mão

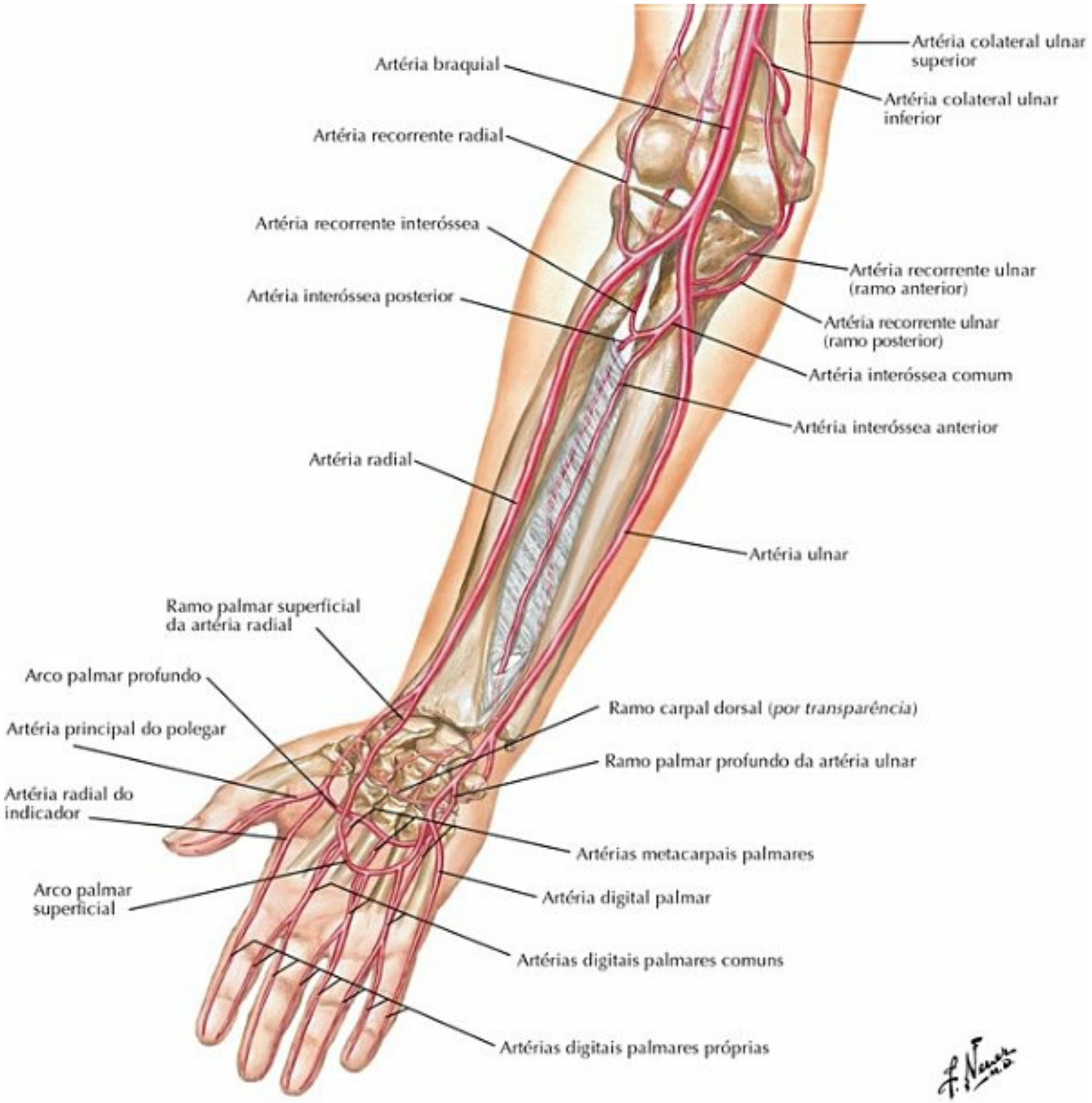

PRANCHA 435 Cotovelo e Antebraço

Antebraço: Cortes Transversais Seriados, Vista Anterior

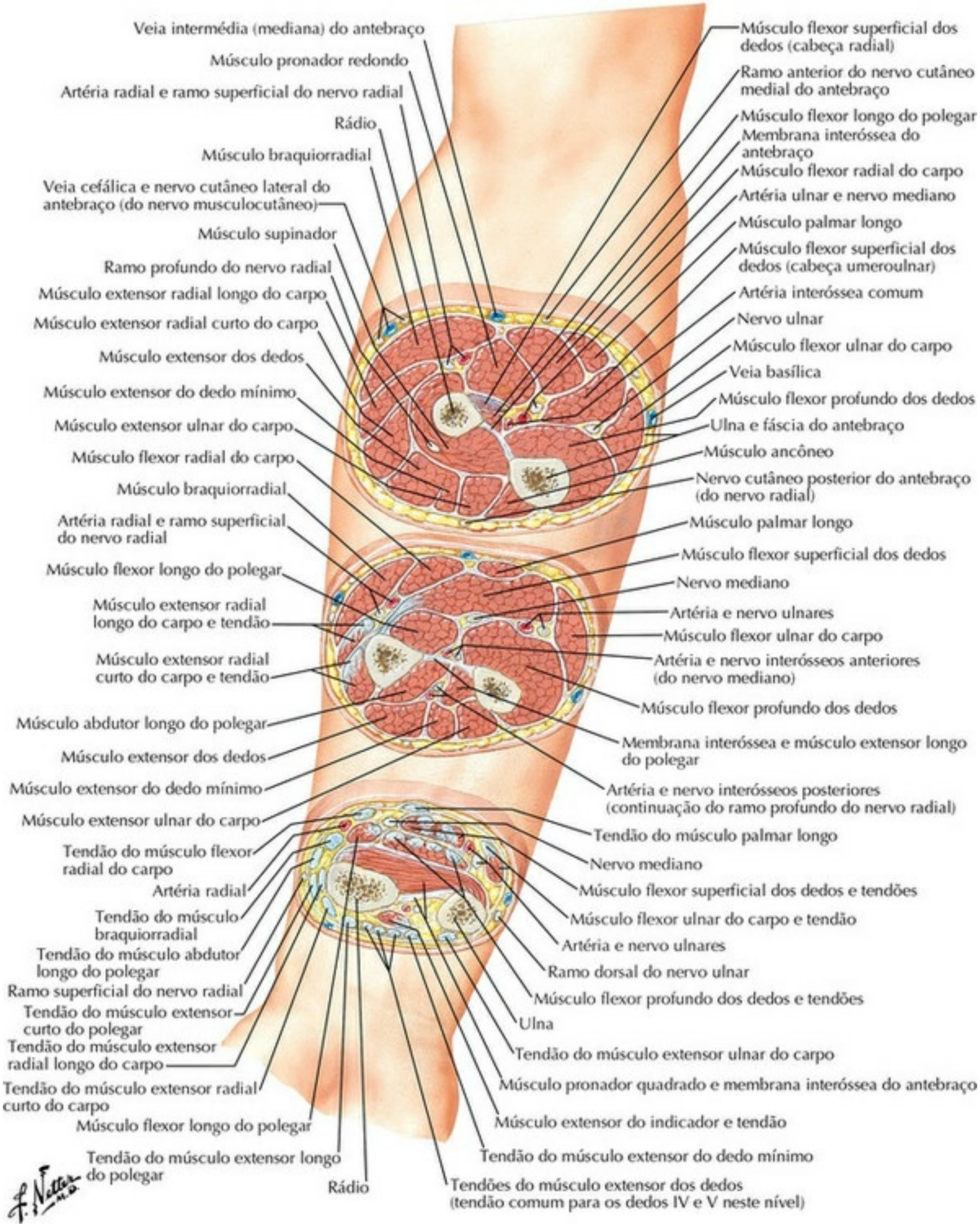

PRANCHA 436 Cotovelo e Antebraço

Inserções dos Músculos do Antebraço: Vista Anterior

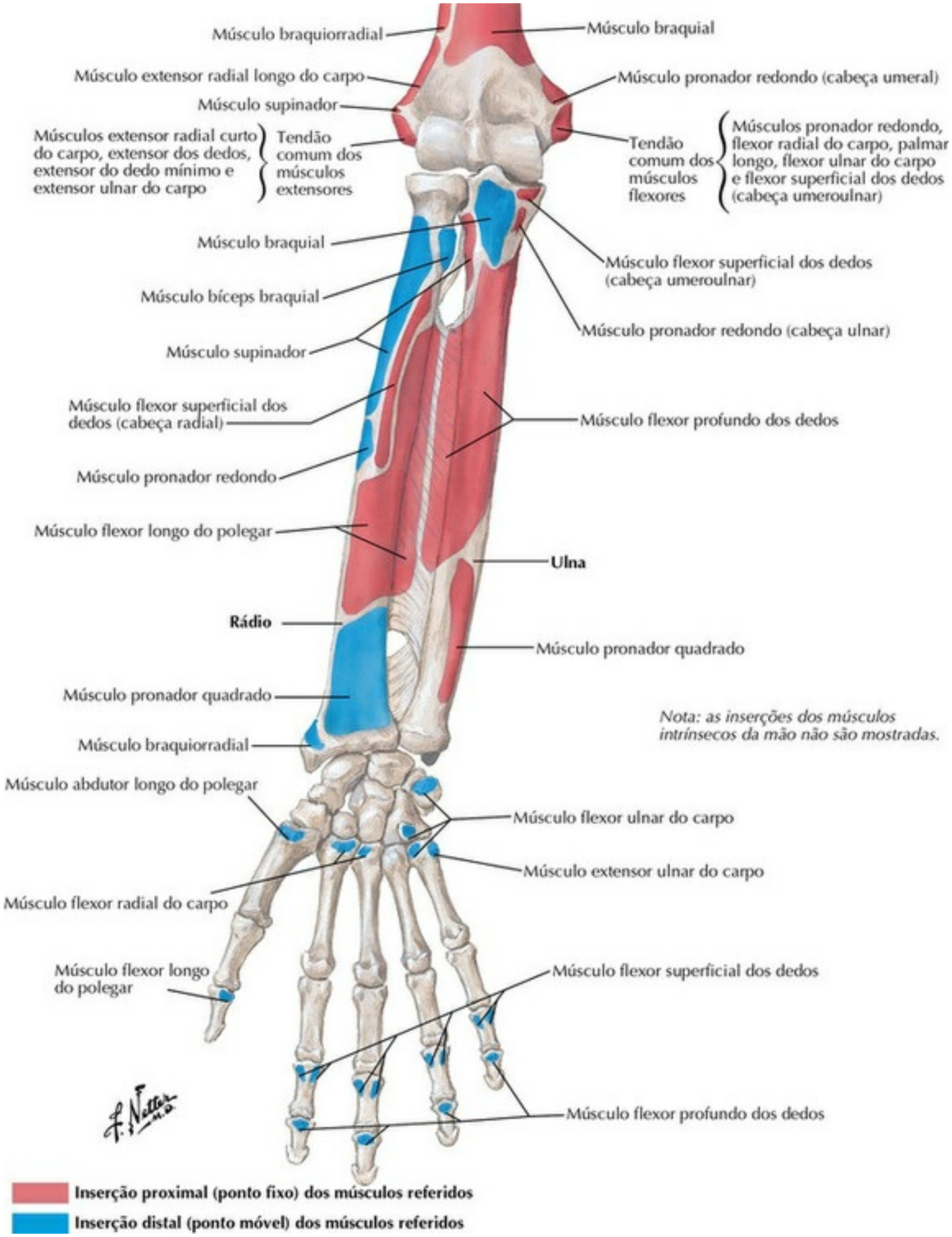

PRANCHA 437 Cotovelo e Antebraço

Veja também **Prancha 422**

Inserções dos Músculos do Antebraço: Vista Posterior

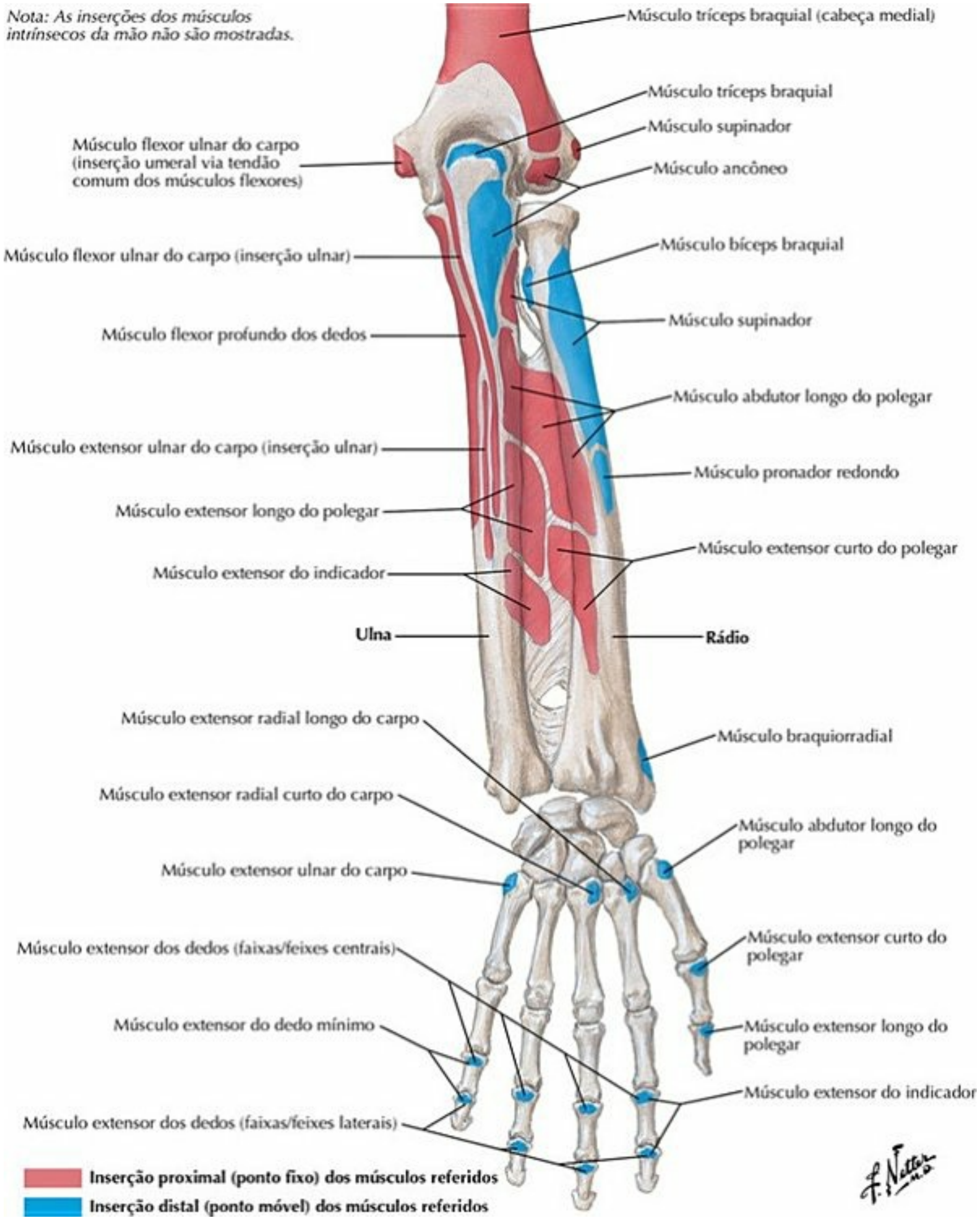

PRANCHA 438 Cotovelo e Antebraço

Veja também **Prancha 427**

Ossos Carpais

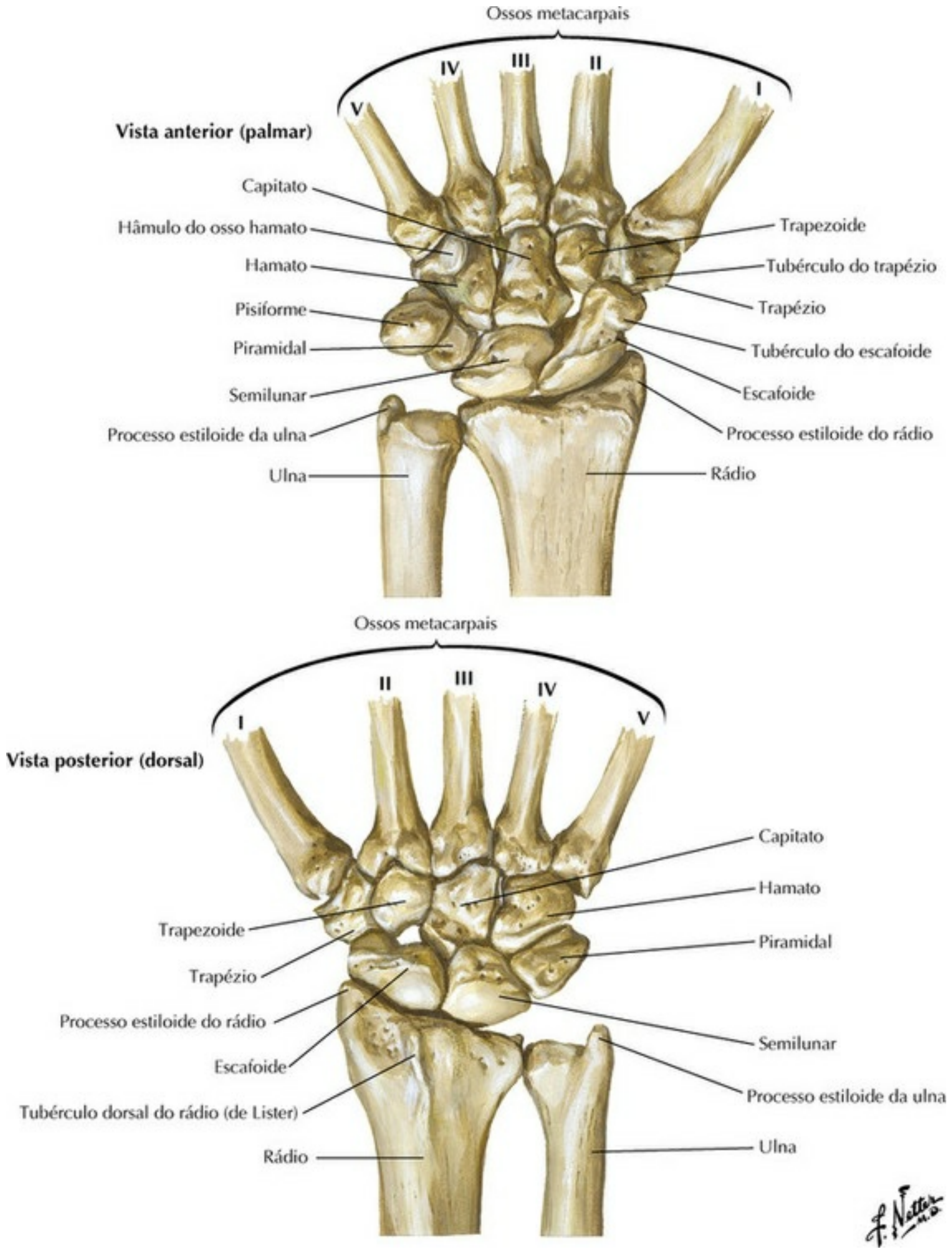

PRANCHA 439 Punho e Mão

Veja também **Prancha 425**

Movimentos no Punho

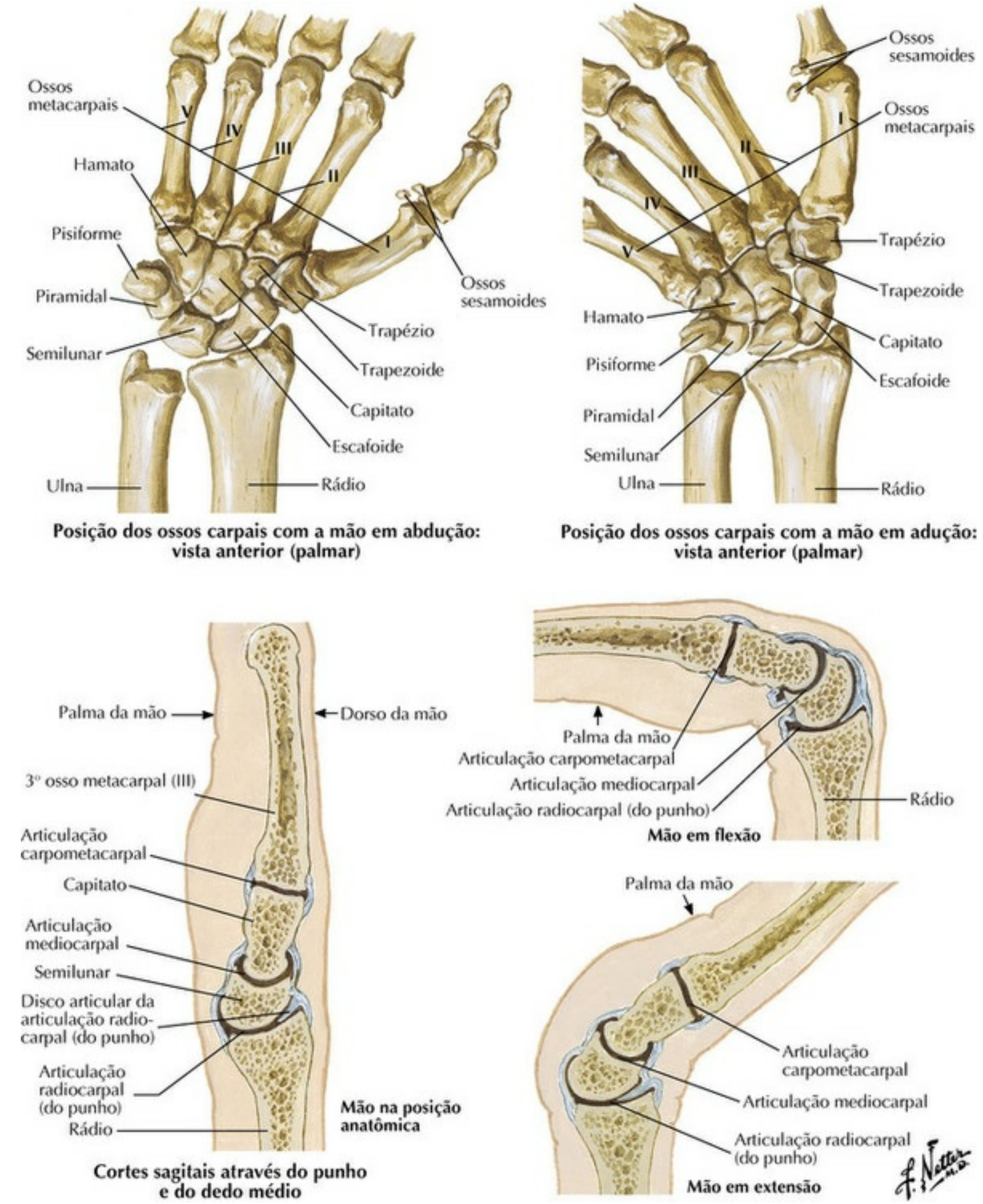

PRANCHA 440 Punho e Mão

Ligamentos do Punho

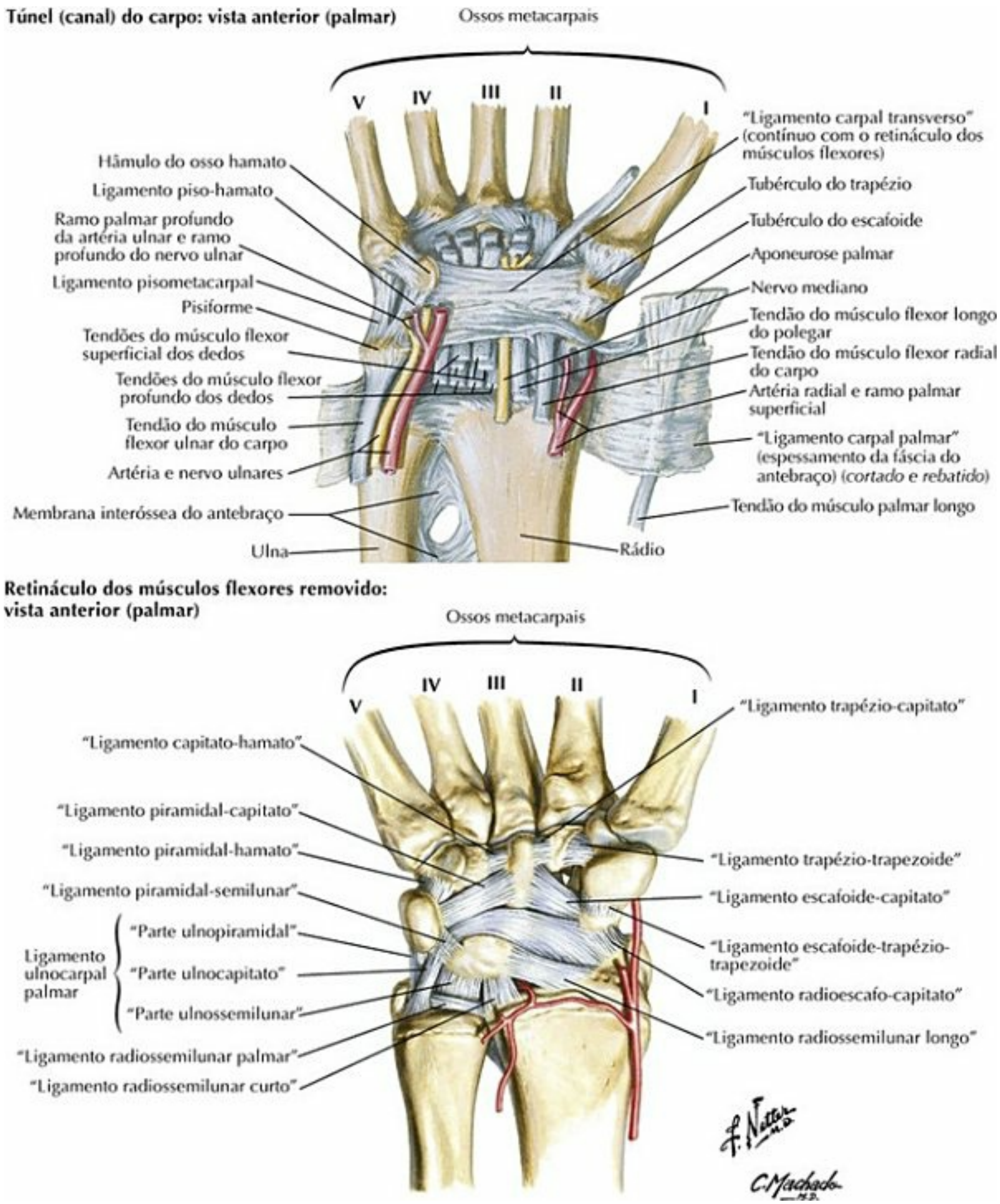

PRANCHA 441 Punho e Mão

Ligamentos do Punho (continuação)

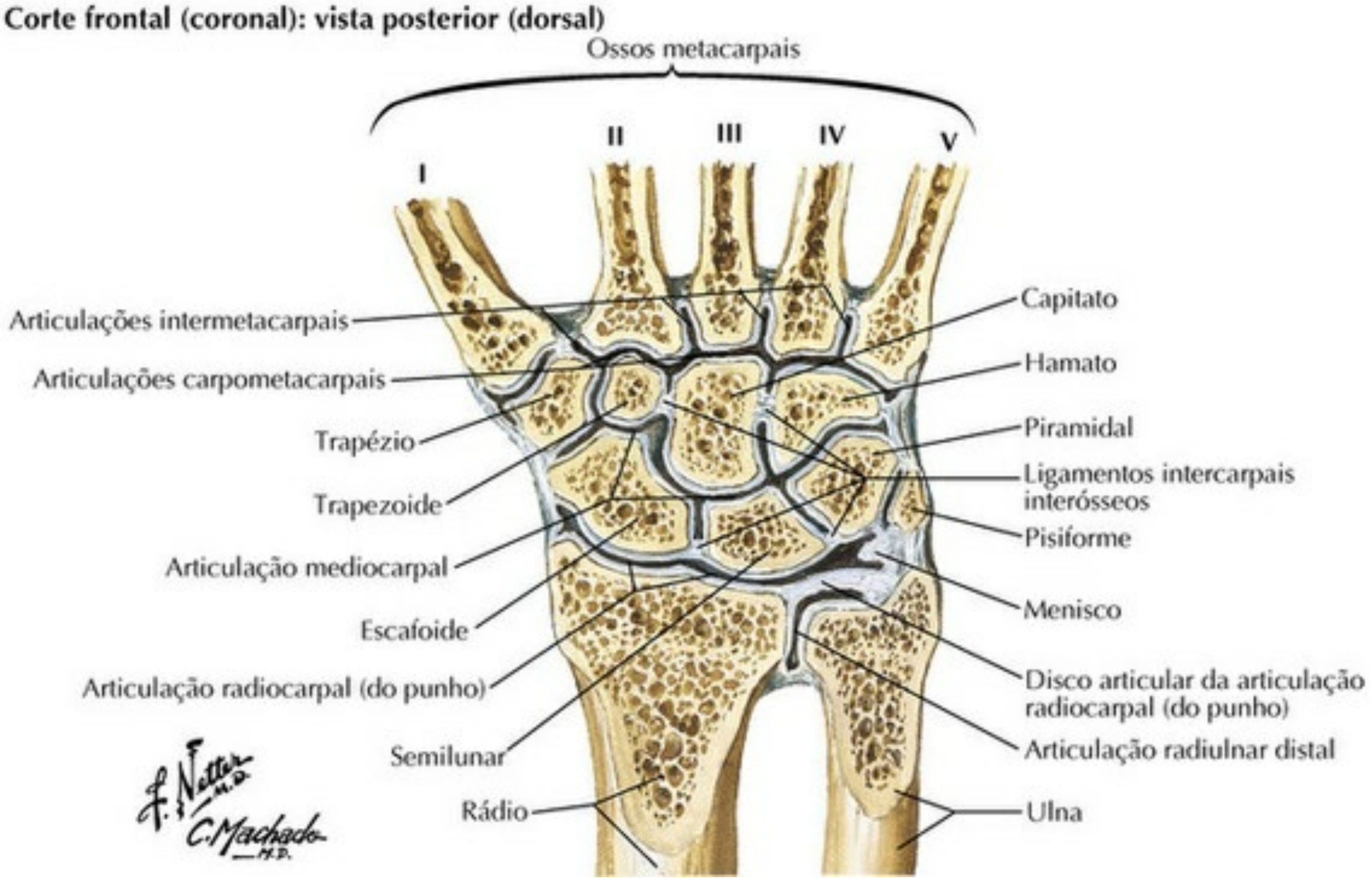

PRANCHA 442 Punho e Mão

Veja também **Prancha 425**

Ossos da Mão

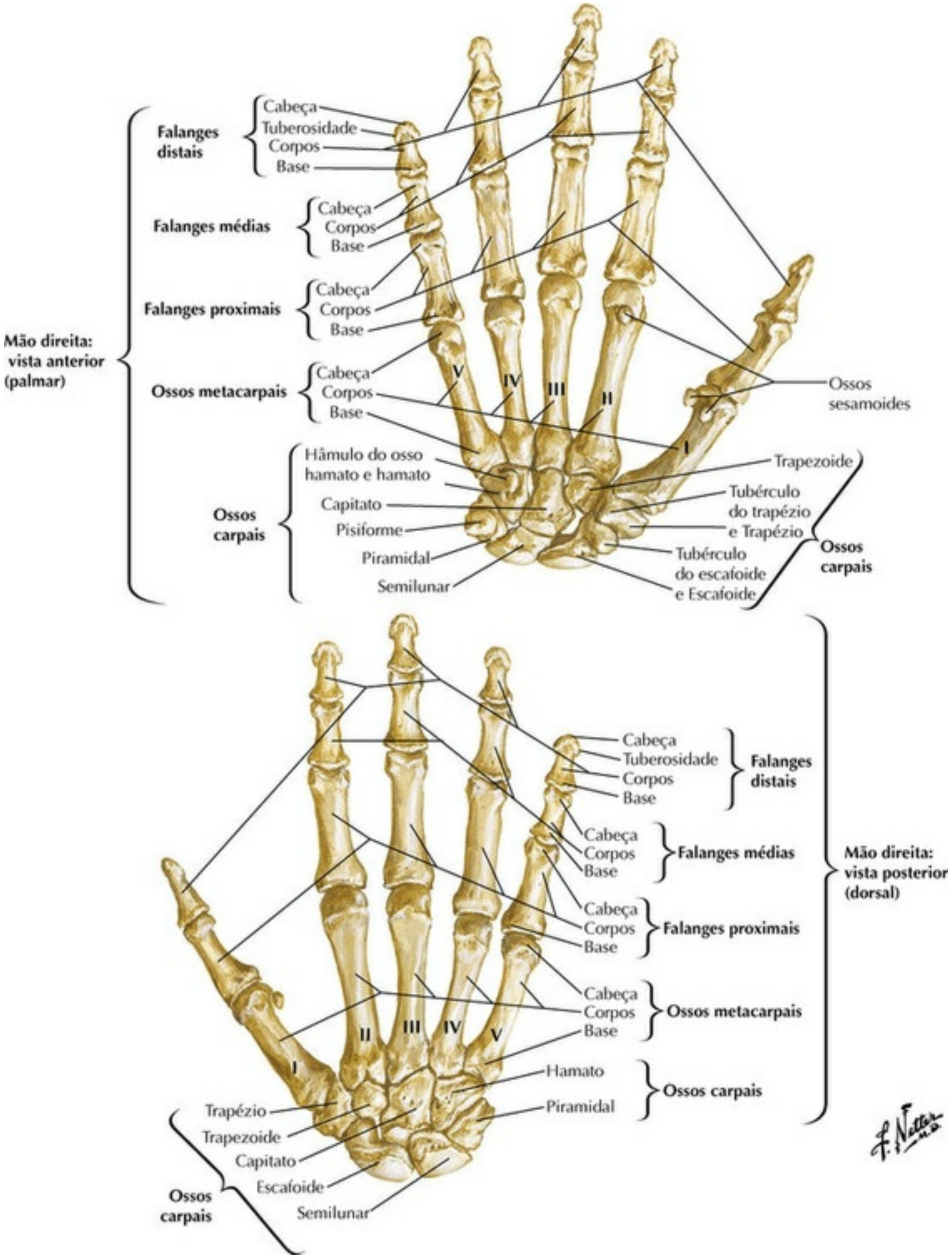

PRANCHA 443 Punho e Mão

Punho e Mão: Radiografias

Vista anteroposterior

Vista lateral

PRANCHA 444 Punho e Mão

Veja também **Prancha 456**

Ligamentos Metacarpofalângicos e Interfalângicos

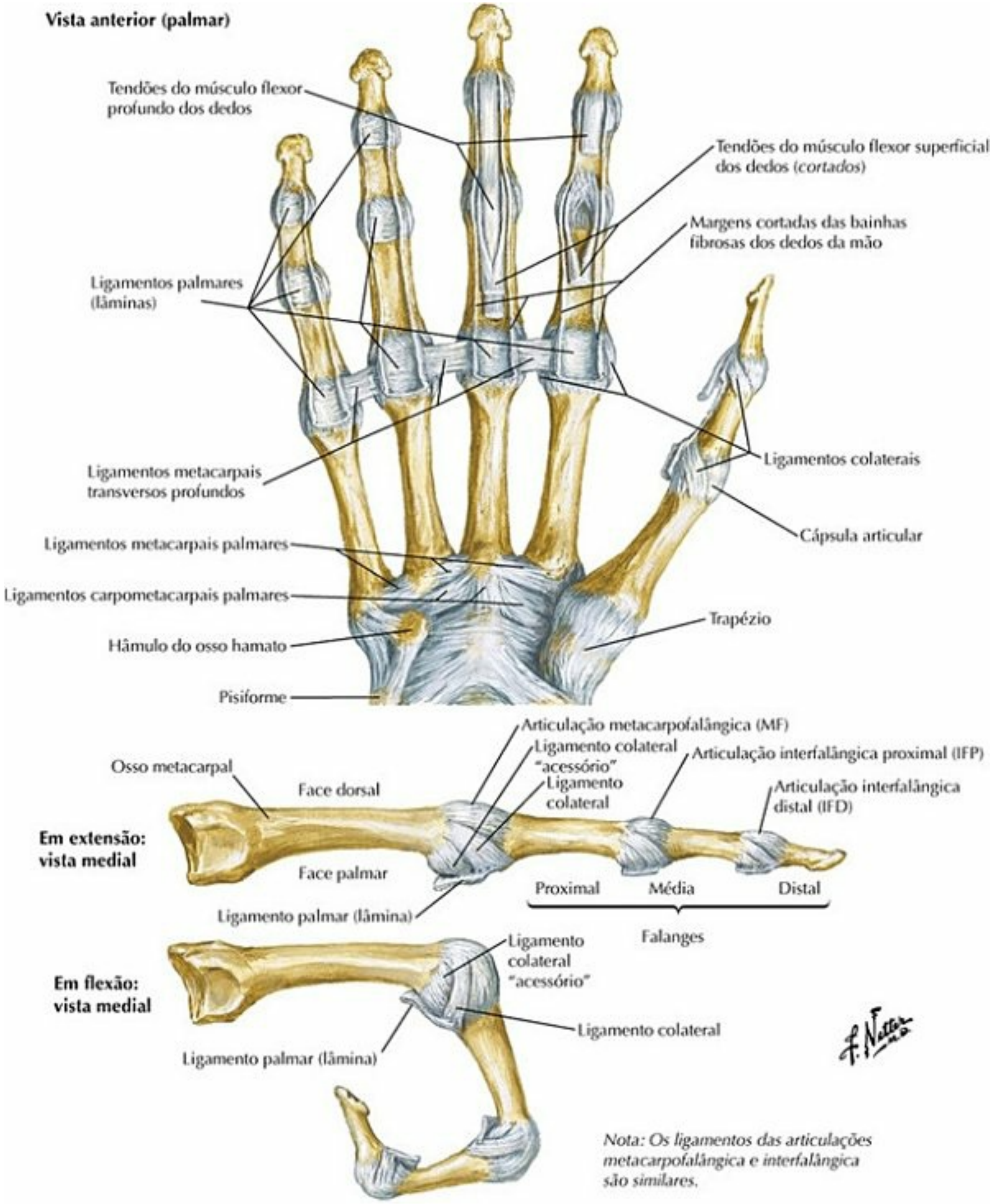

PRANCHA 445 Punho e Mão

Veja também **Pranchas 448, 451**

Punho e Mão: Dissecações Superficiais da Palma da Mão

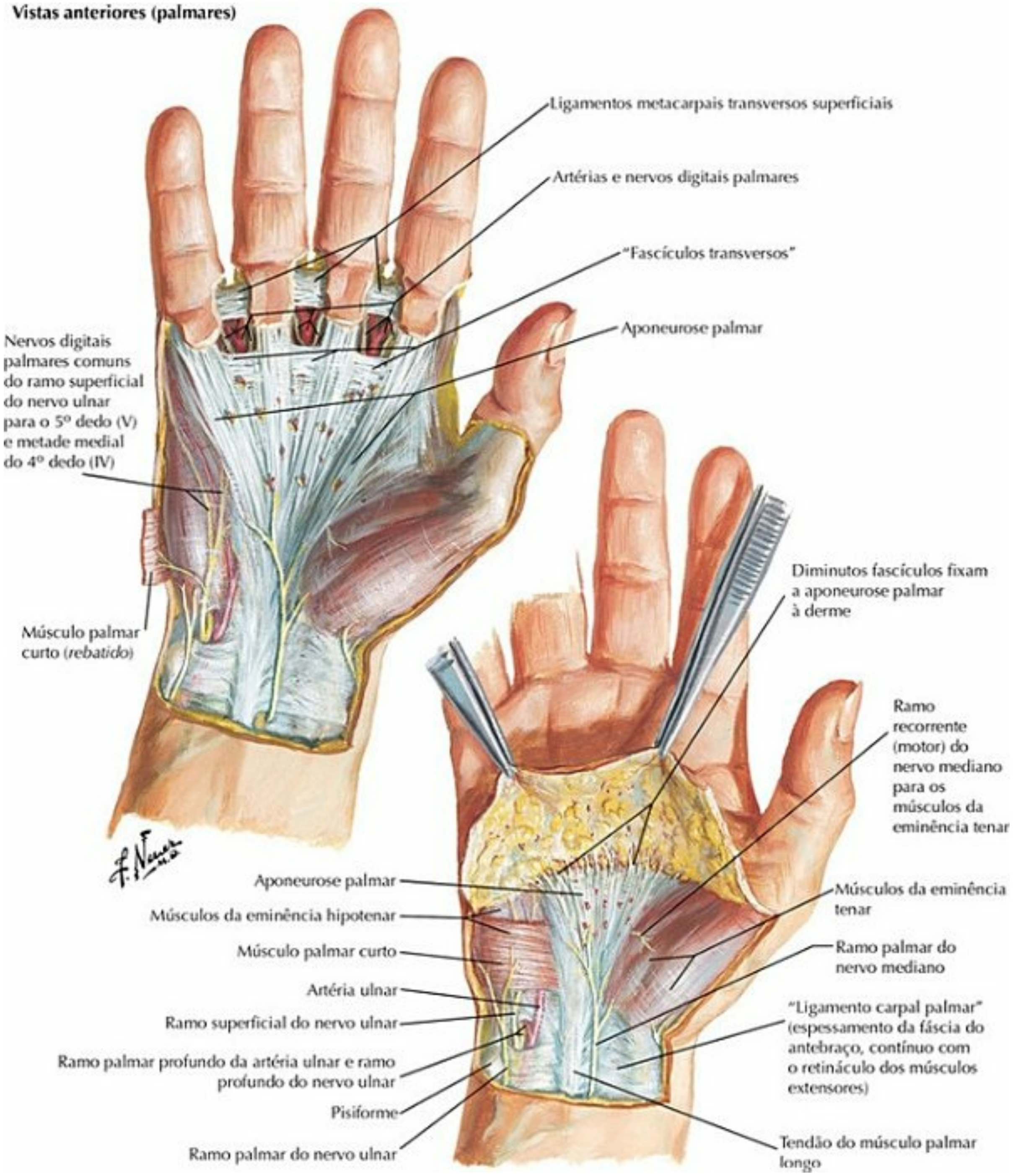

PRANCHA 446 Punho e Mão

Veja também **Prancha 459**

Punho e Mão: Dissecações Profundas da Palma da Mão

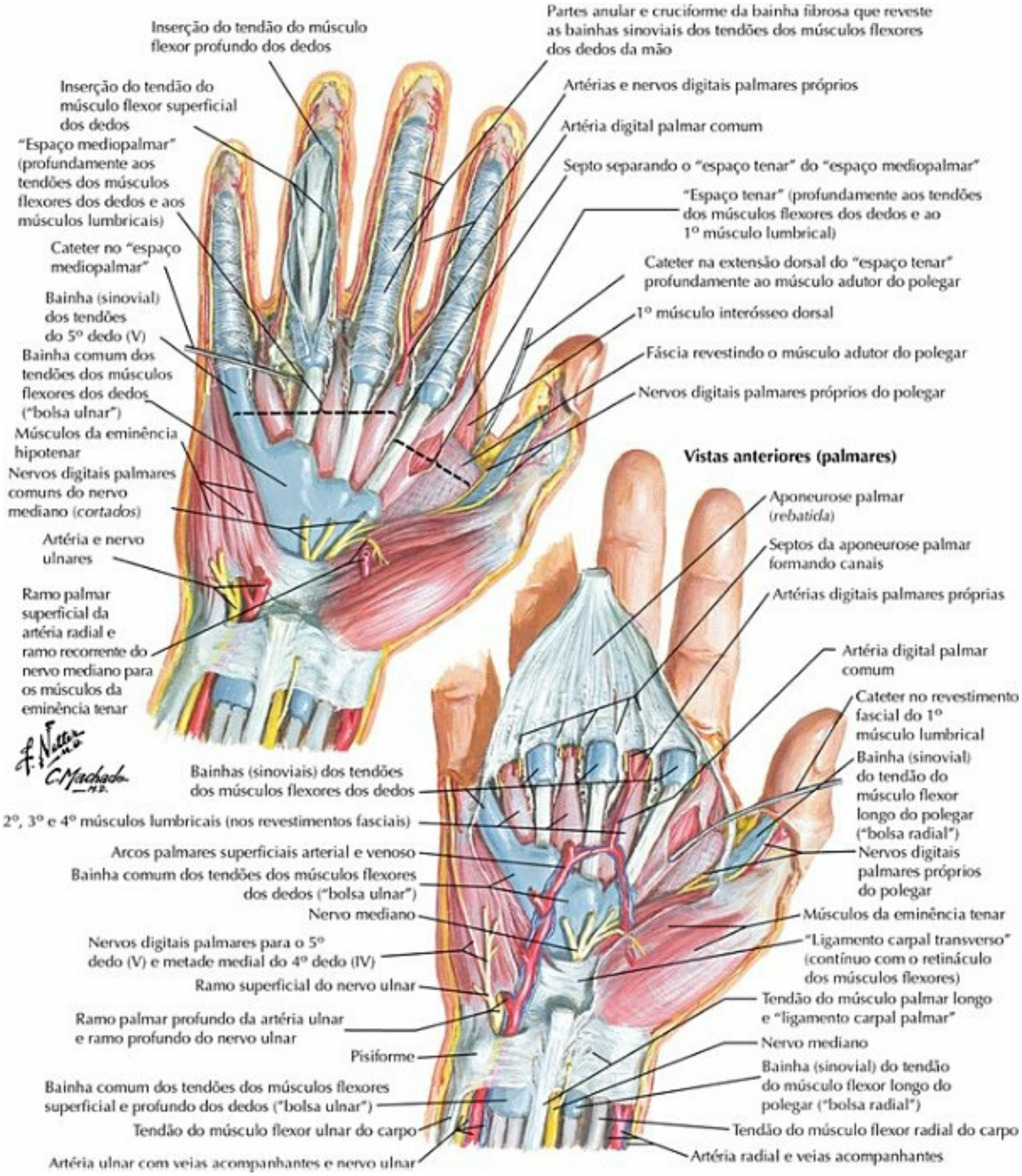

PRANCHA 447 Punho e Mão

Músculos Lumbricais e Bolsas, Espaços e Bainhas: Esquema

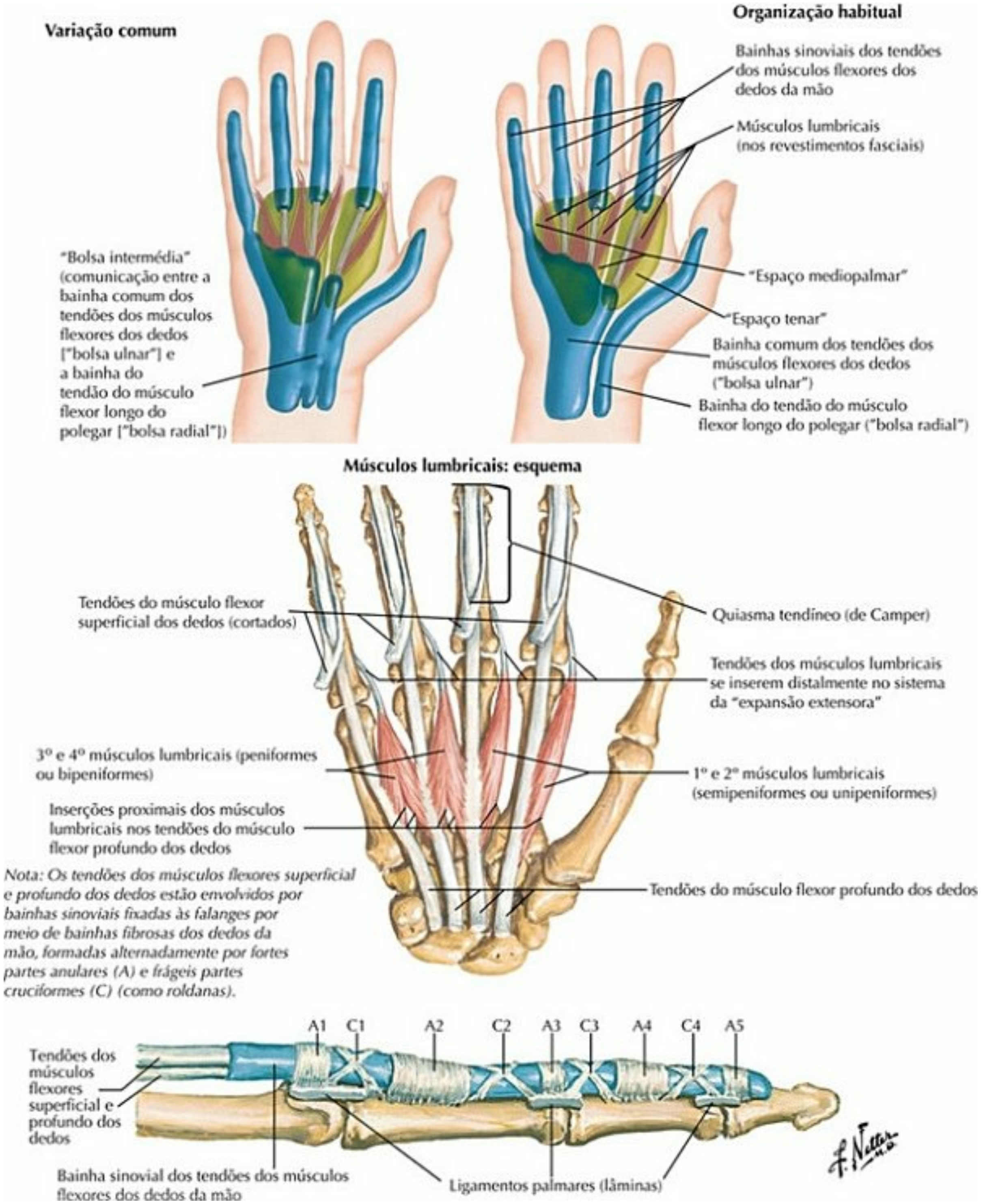

PRANCHA 448 Punho e Mão

Veja também **Prancha 445**

Tendões dos Músculos Flexores, Artérias e Nervos no Punho e na Mão

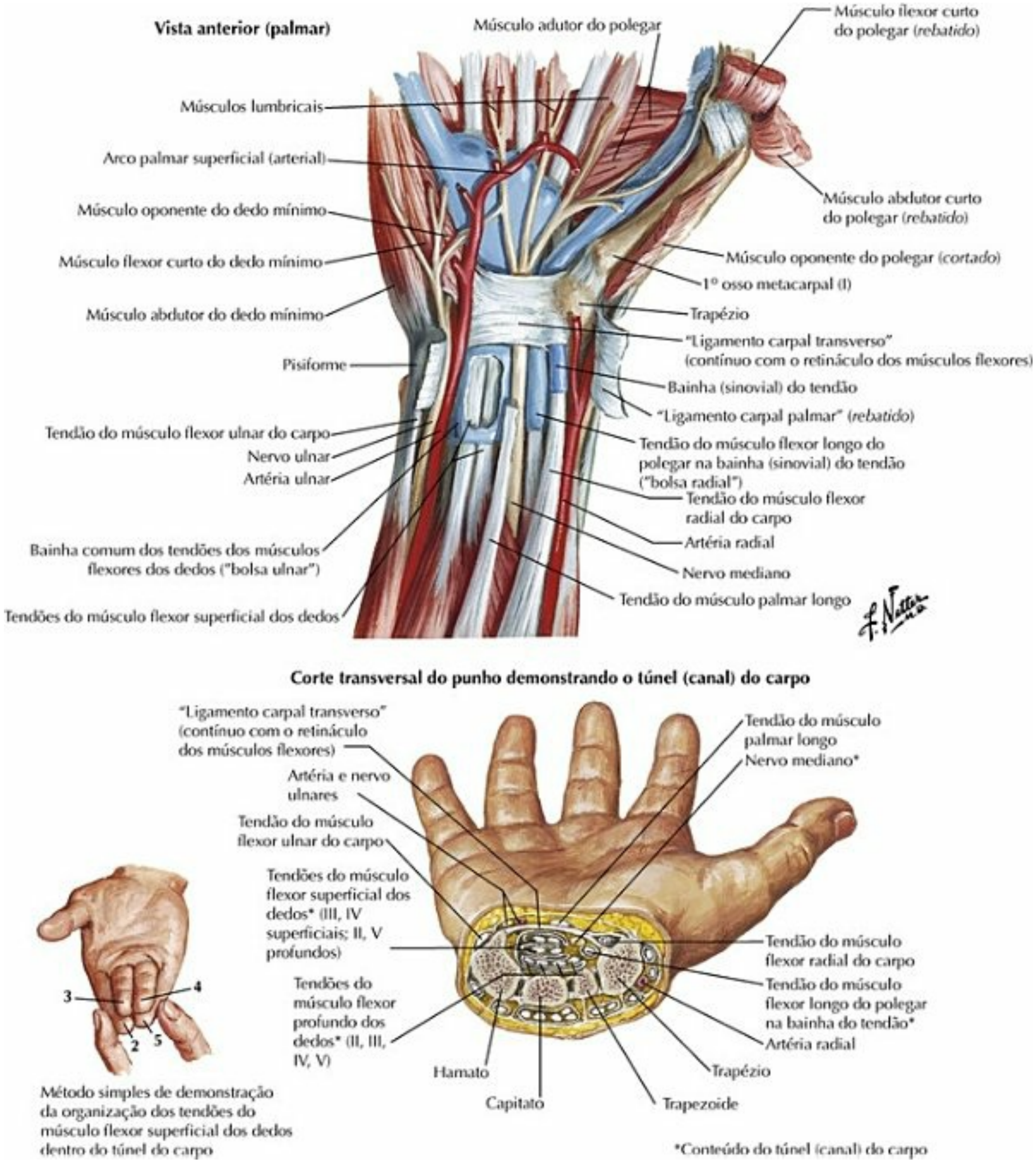

PRANCHA 449 Punho e Mão

Veja também **Pranchas 459, 460**

Bolsas, Espaços e Bainhas dos Tendões na Mão

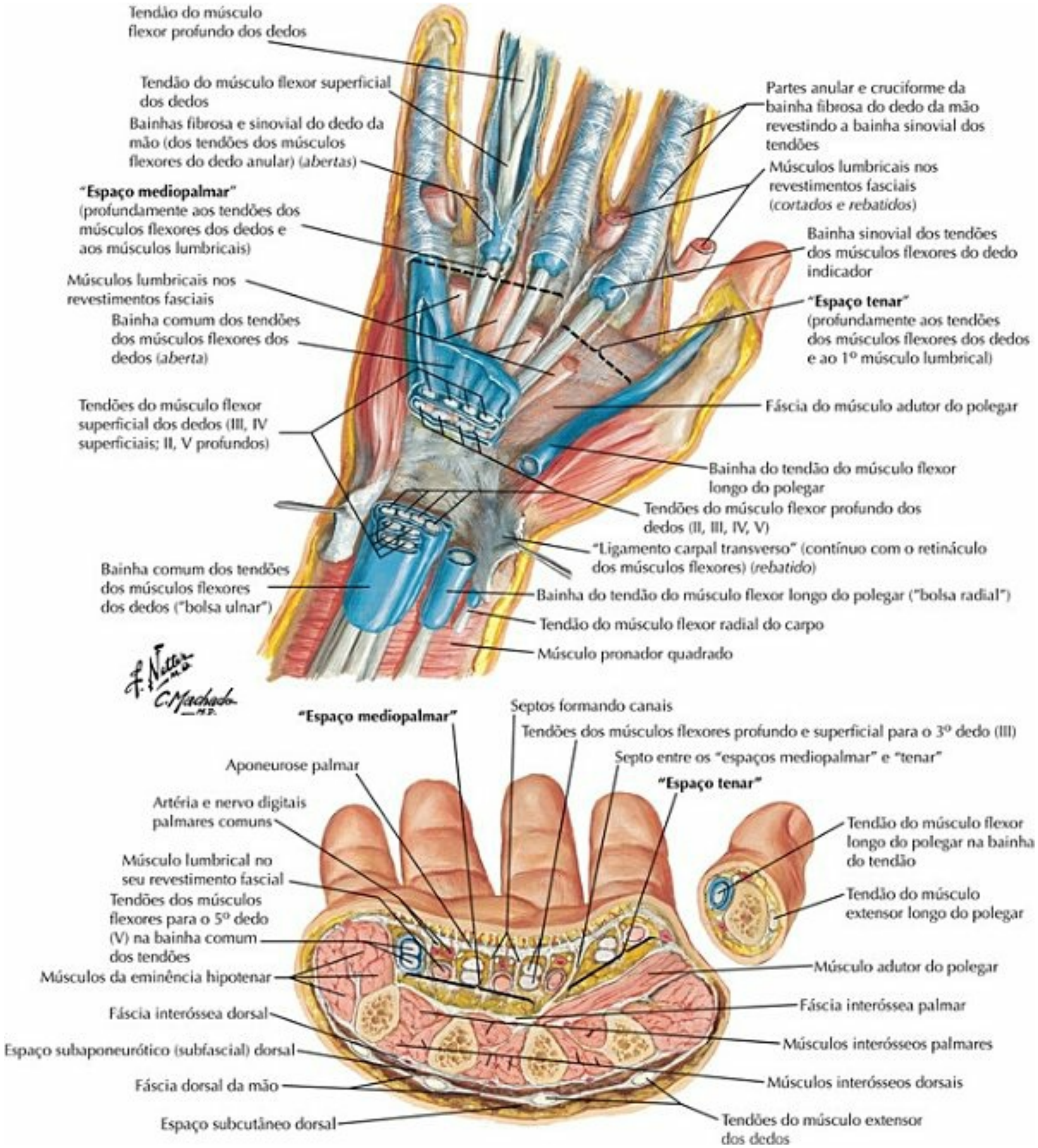

PRANCHA 450 Punho e Mão

Tendões dos Músculos Flexores e Extensores dos Dedos

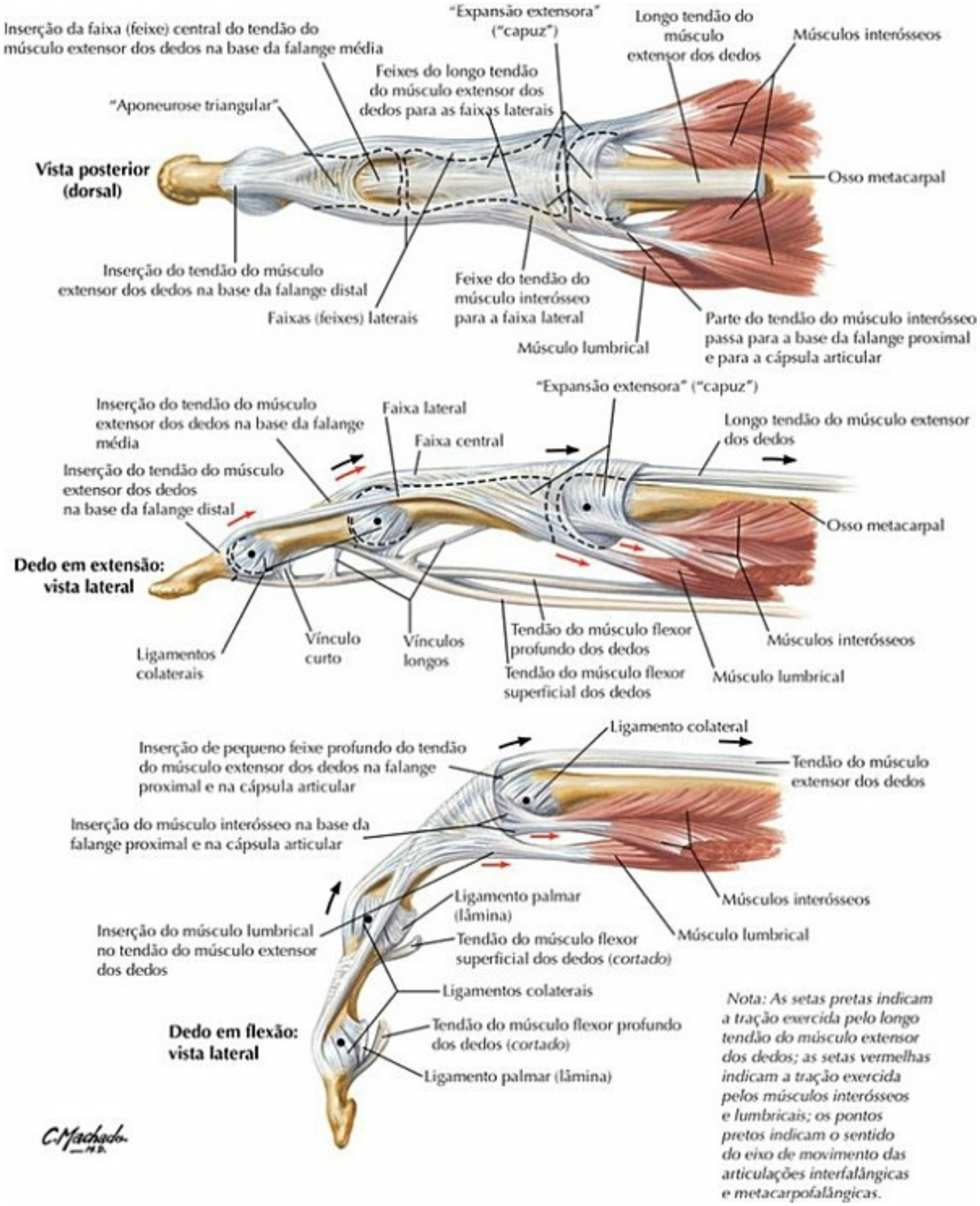

PRANCHA 451 Punho e Mão

Veja também **Prancha 445**

Músculos Intrínsecos da Mão

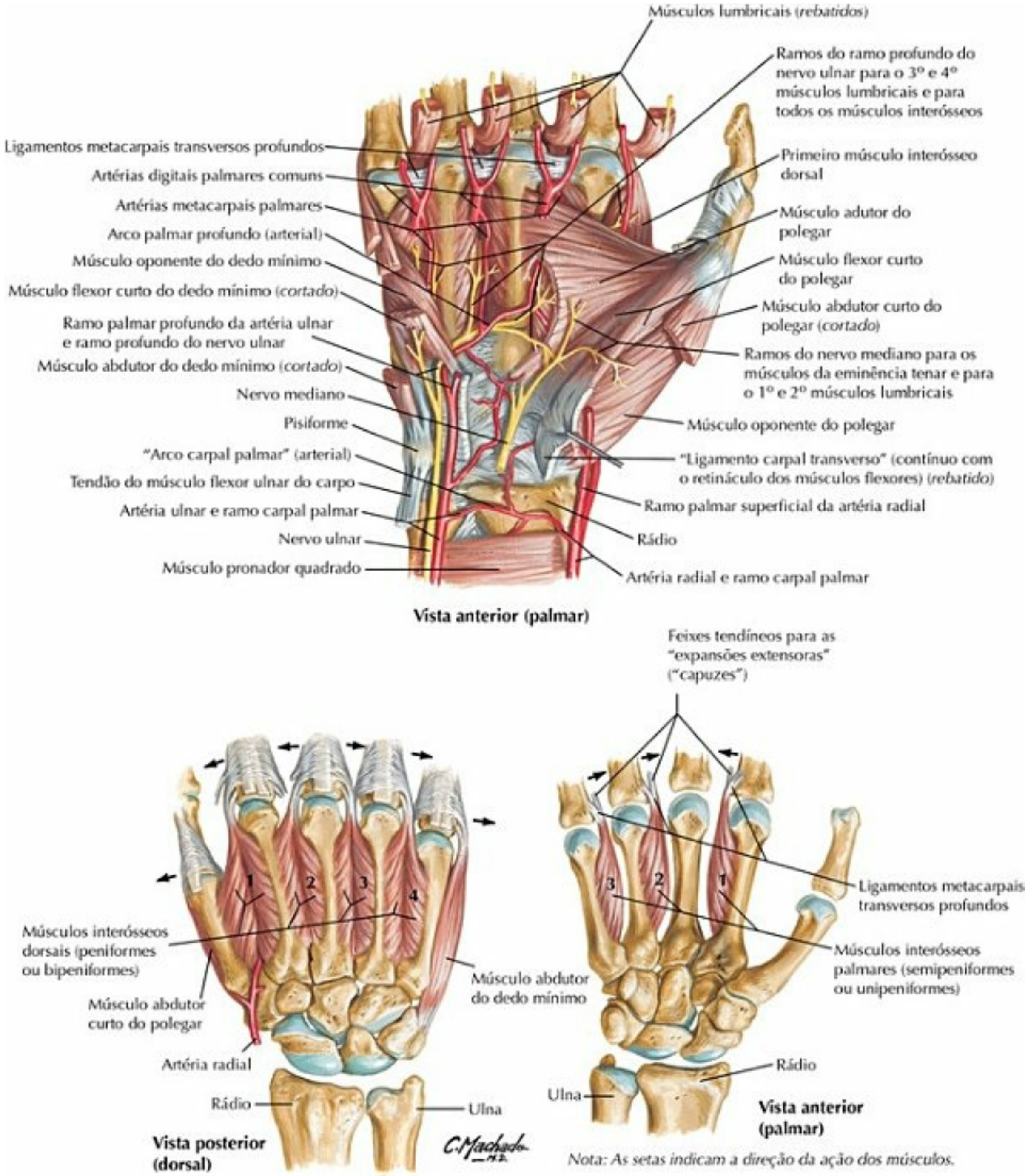

PRANCHA 452 Punho e Mão

Artérias e Nervos da Mão: Vistas Anteriores (Palmares)

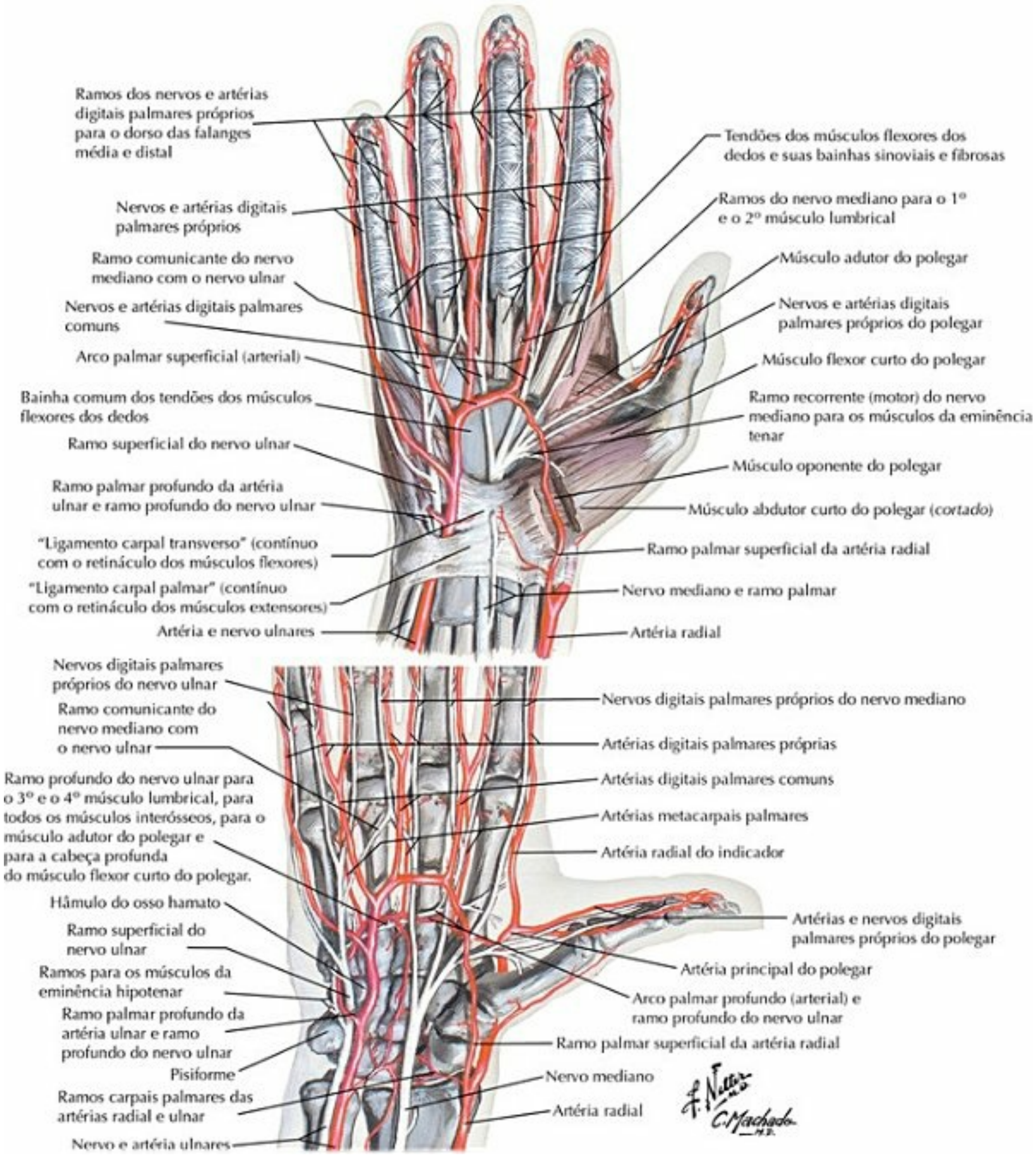

PRANCHA 453 Punho e Mão

Veja também **Prancha 420**

Punho e Mão: Dissecação Superficial da Região Lateral (Radial)

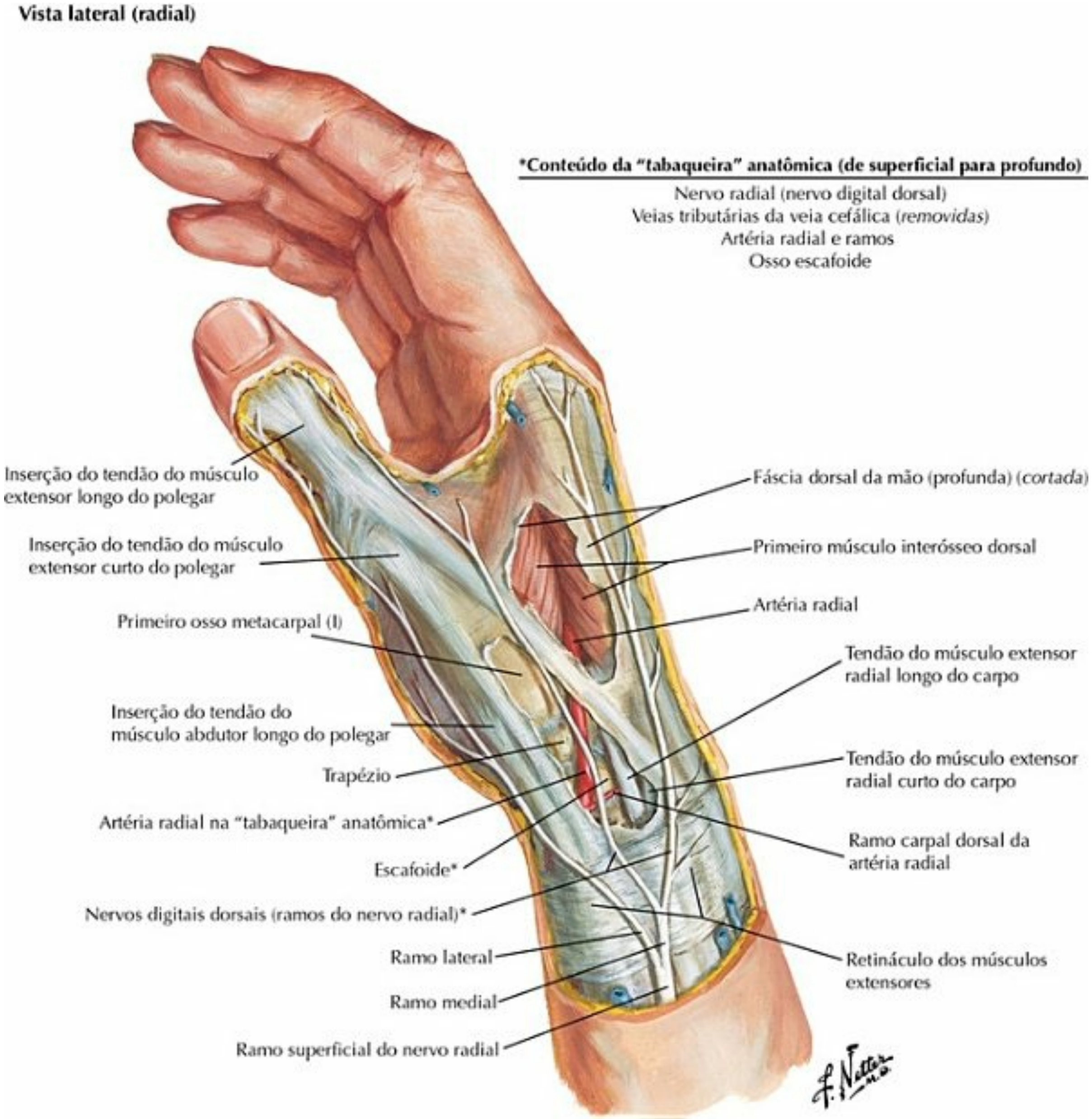

PRANCHA 454 Punho e Mão

Veja também **Prancha 466**

Punho e Mão: Dissecação Superficial da Região Posterior (Dorsal)

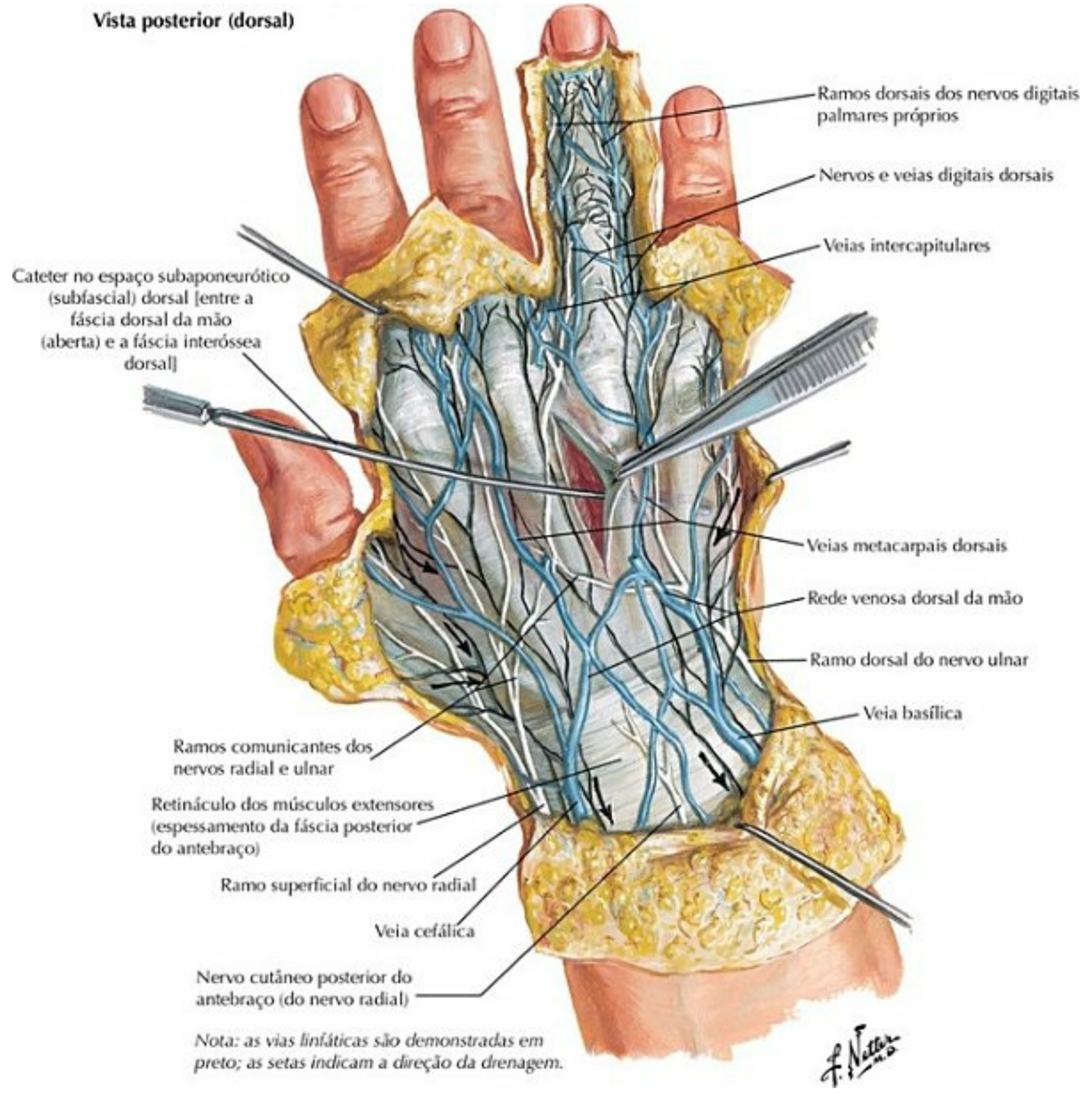

PRANCHA 455 Punho e Mão

Veja também **Pranchas 402, 403**

Punho e Mão: Dissecação Profunda da Região Posterior (Dorsal)

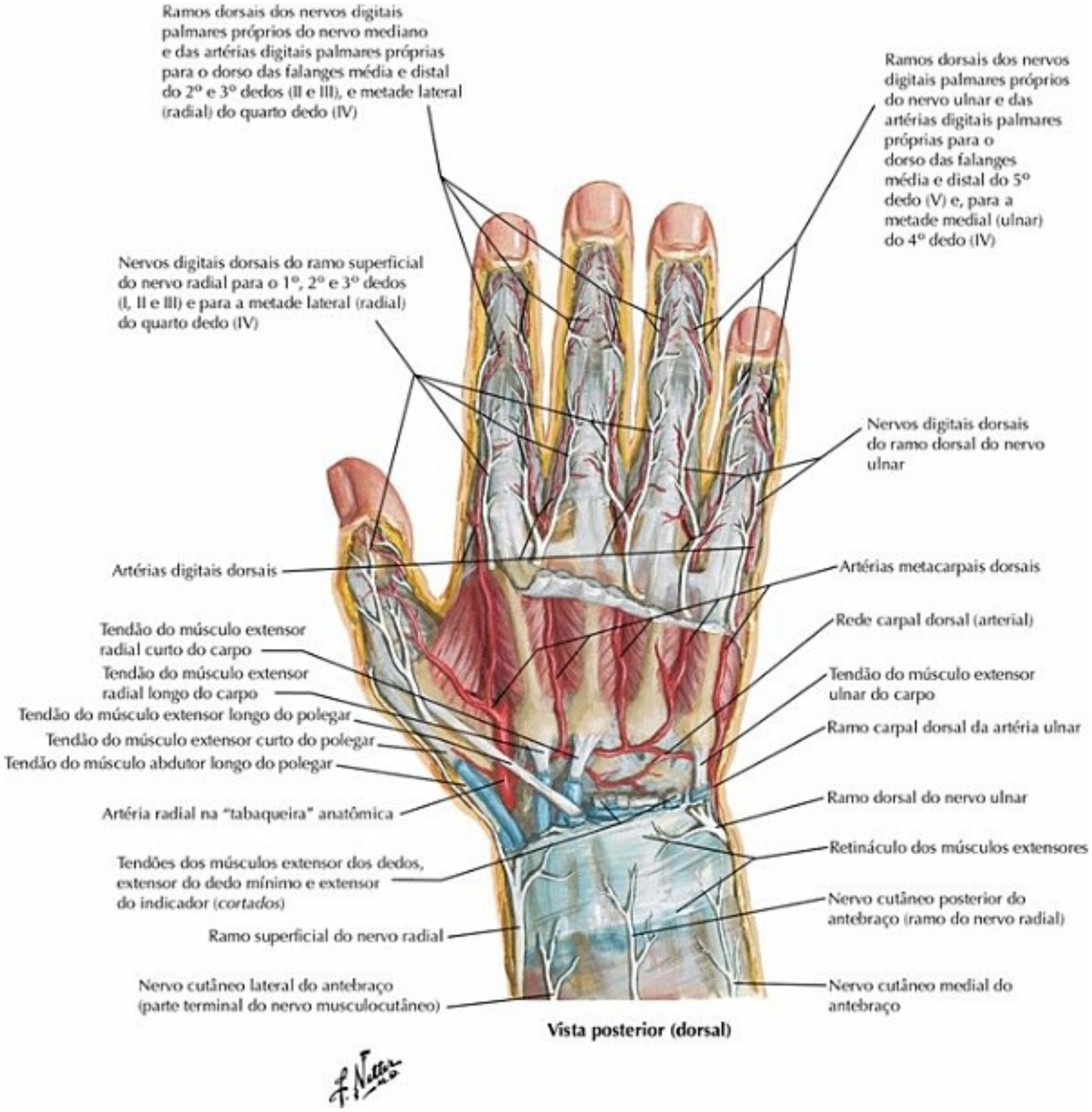

PRANCHA 456 Punho e Mão

Veja também **Prancha 445**

Tendões dos Músculos Extensores no Punho

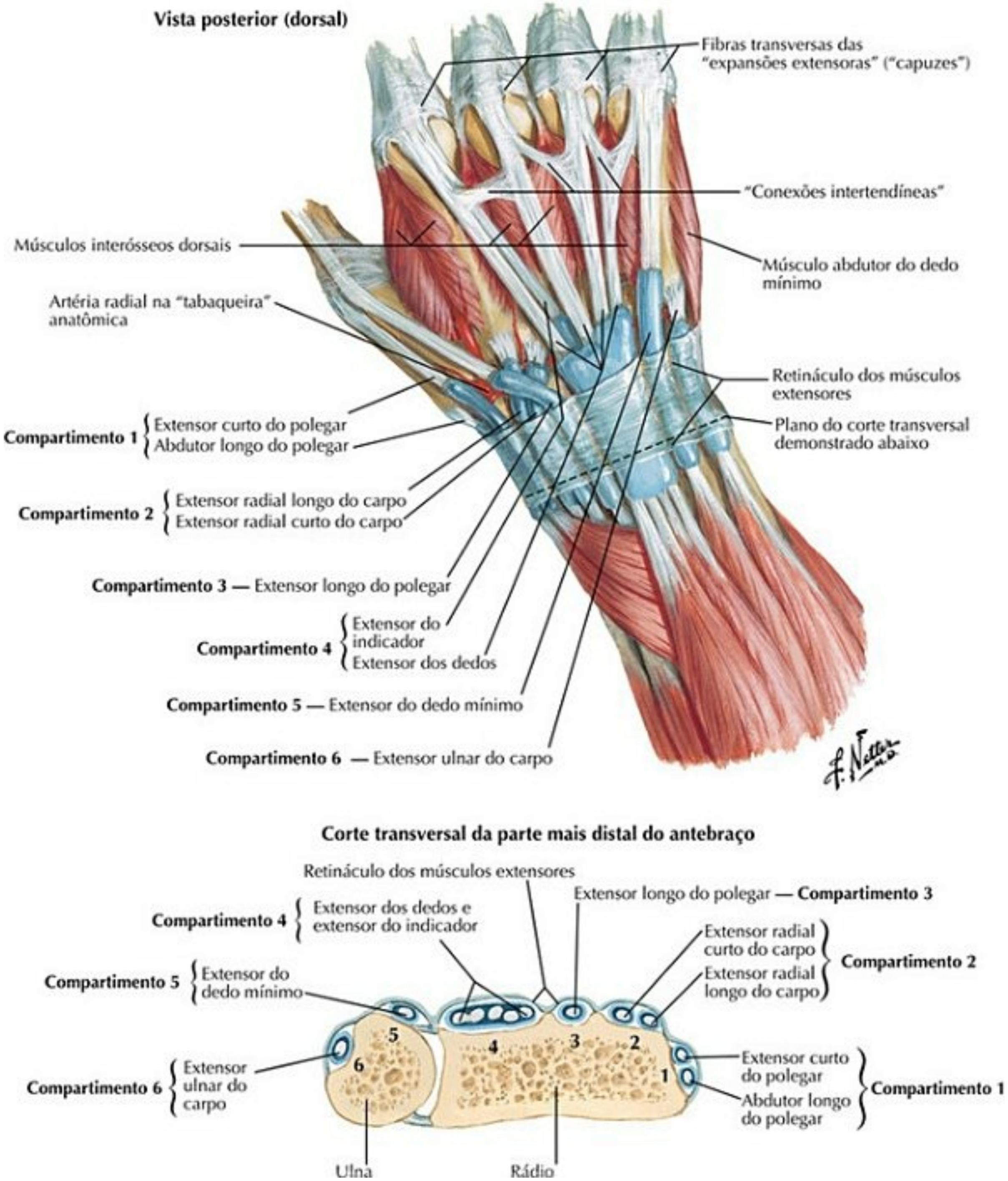

PRANCHA 457 Punho e Mão

Veja também **Pranchas 430, 431**

Dedos

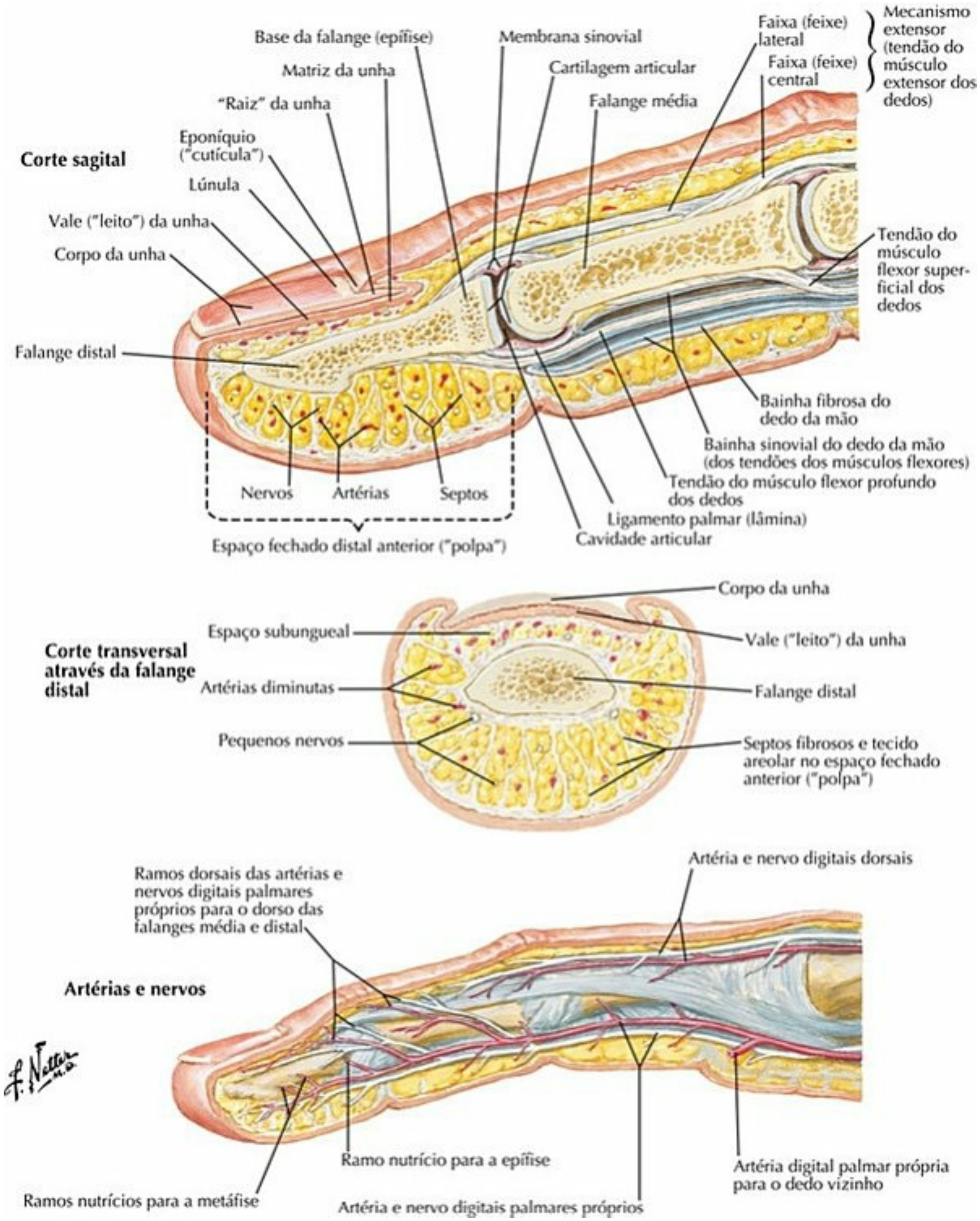

PRANCHA 458 Punho e Mão

Inervação Cutânea do Punho e da Mão

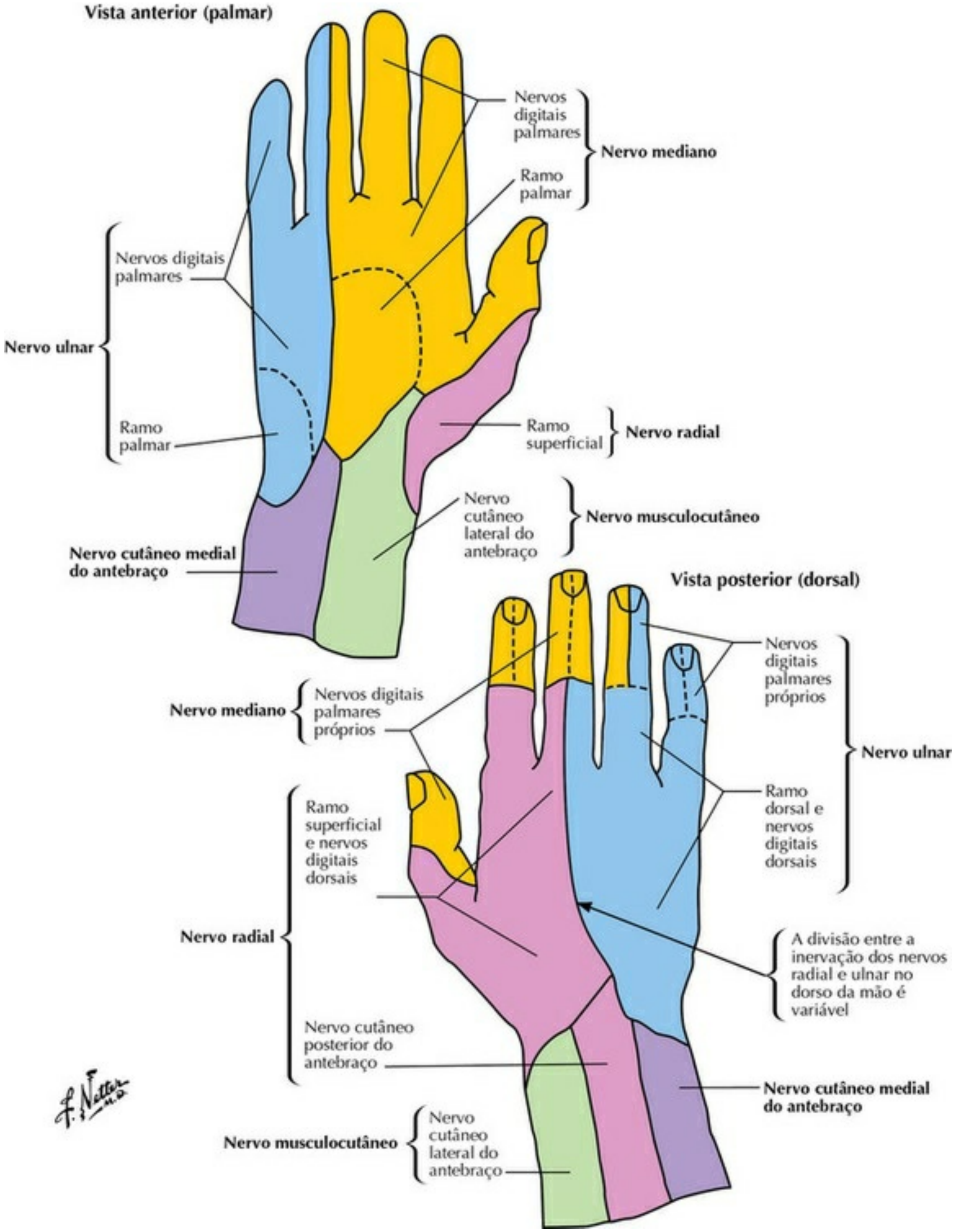

PRANCHA 459 Vascularização e Inervação

Veja também **Pranchas 400, 449**

Artérias e Nervos do Membro Superior

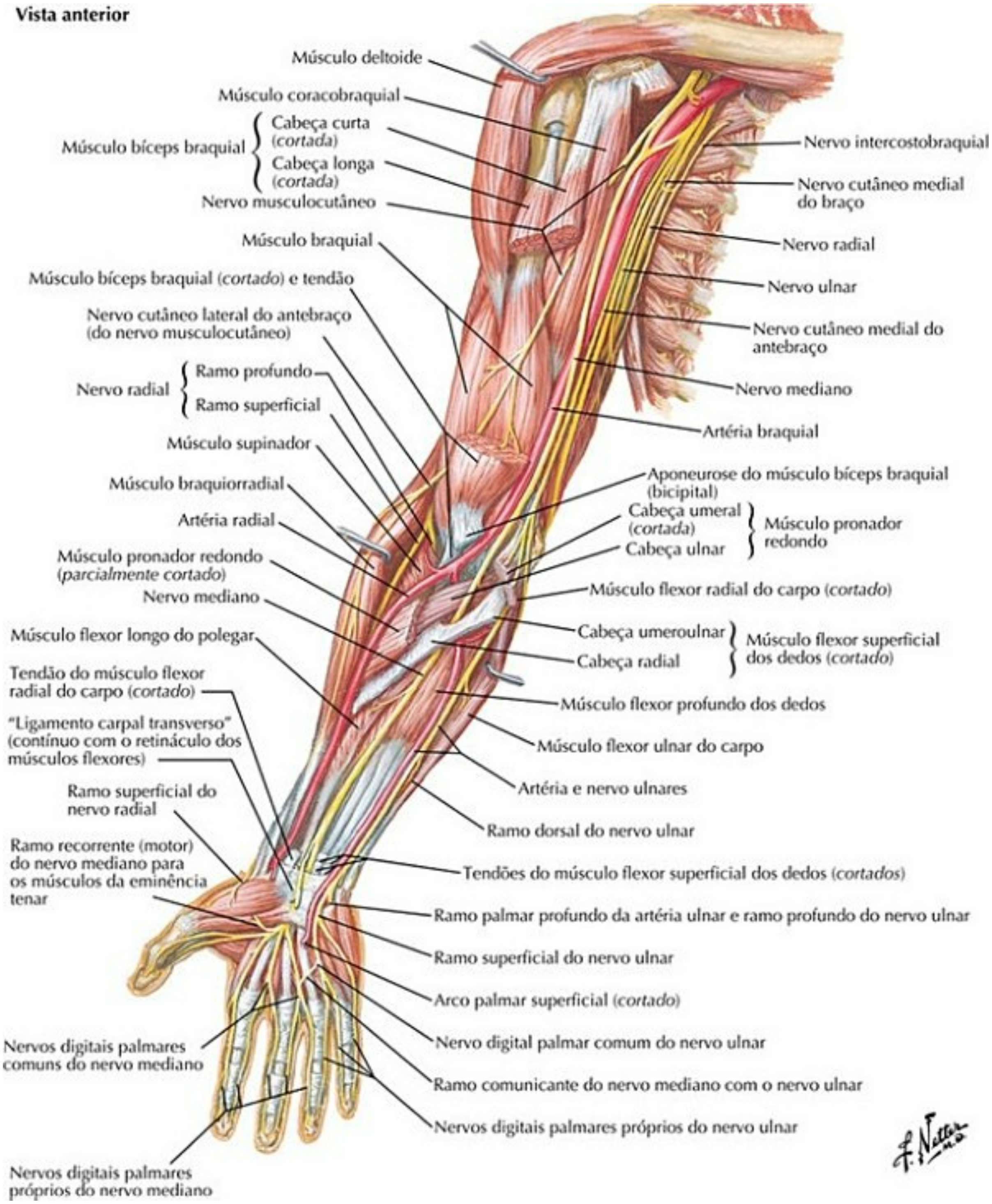

PRANCHA 460 Vascularização e Inervação

Veja também **Prancha 416**

Nervos do Membro Superior

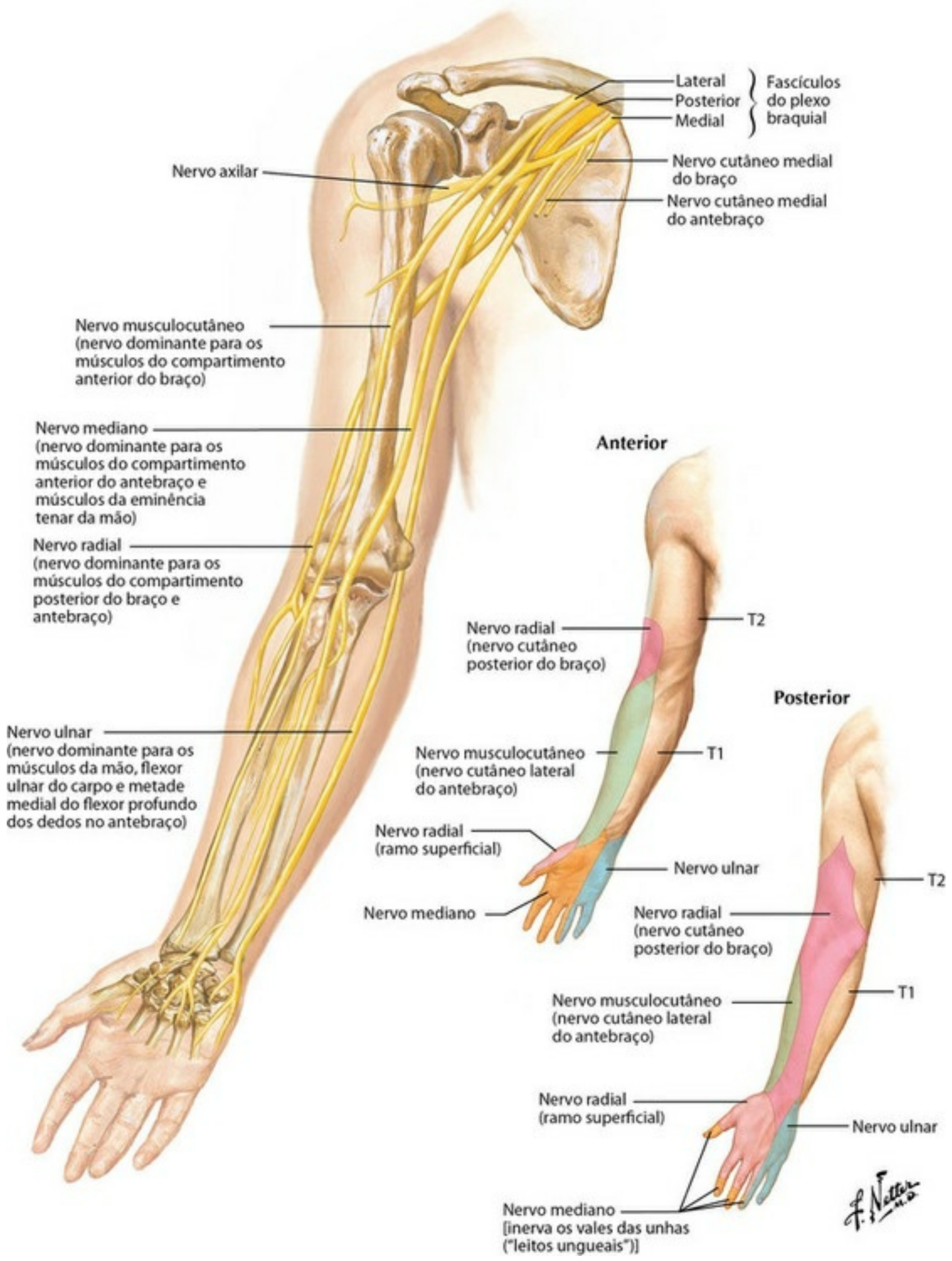

PRANCHA 461 Vascularização e Inervação

Veja também **Pranchas 400, 410, 416**

Nervo Musculocutâneo

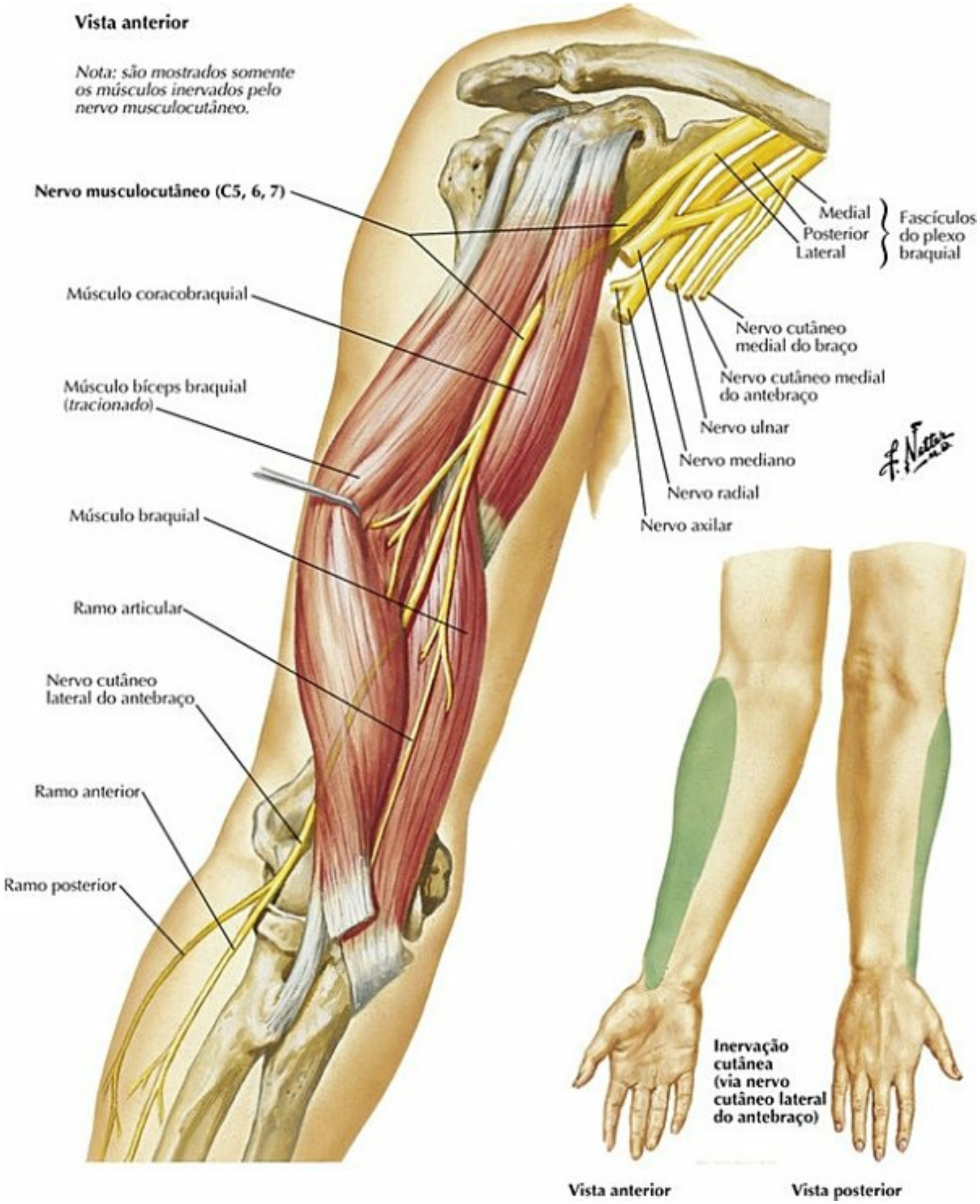

PRANCHA 462 Vascularização e Inervação

Veja também **Prancha 417**

Nervo Mediano

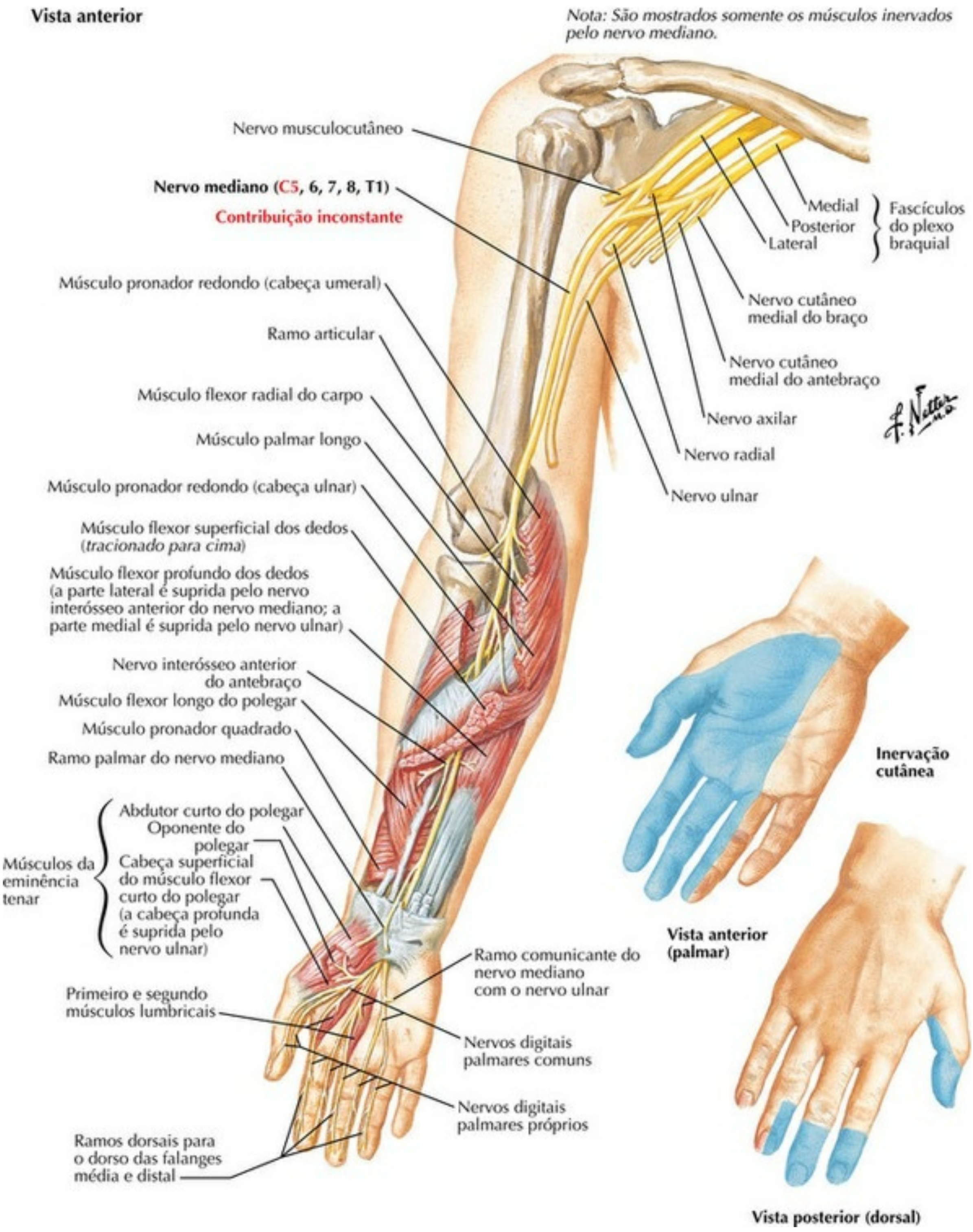

PRANCHA 463 Vascularização e Inervação

Veja também **Pranchas 400, 432, 433**

Nervo Ulnar

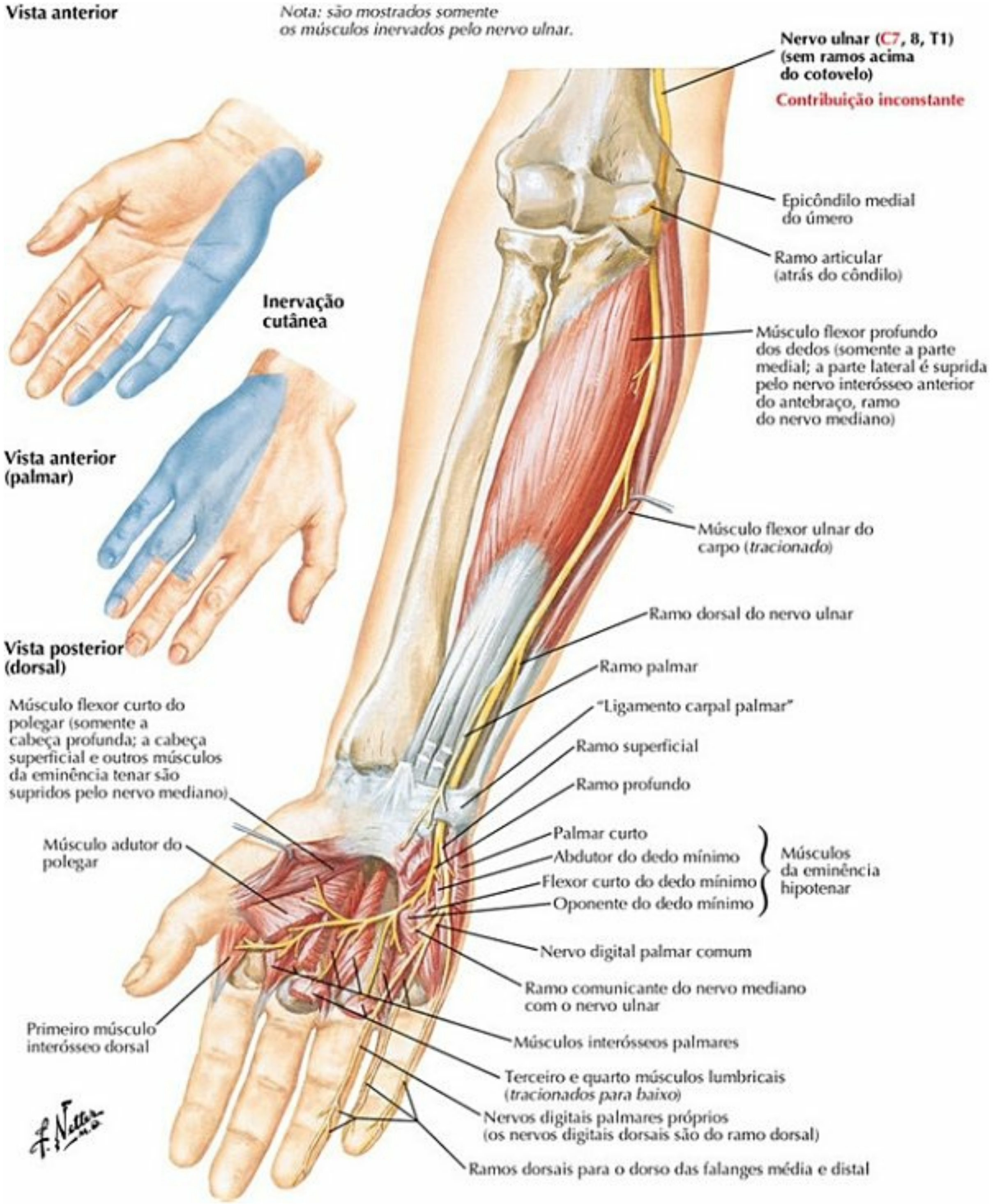

PRANCHA 464 Vascularização e Inervação

Veja também **Pranchas 432, 434**

Nervo Radial no Braço e Nervos da Região Posterior do Ombro

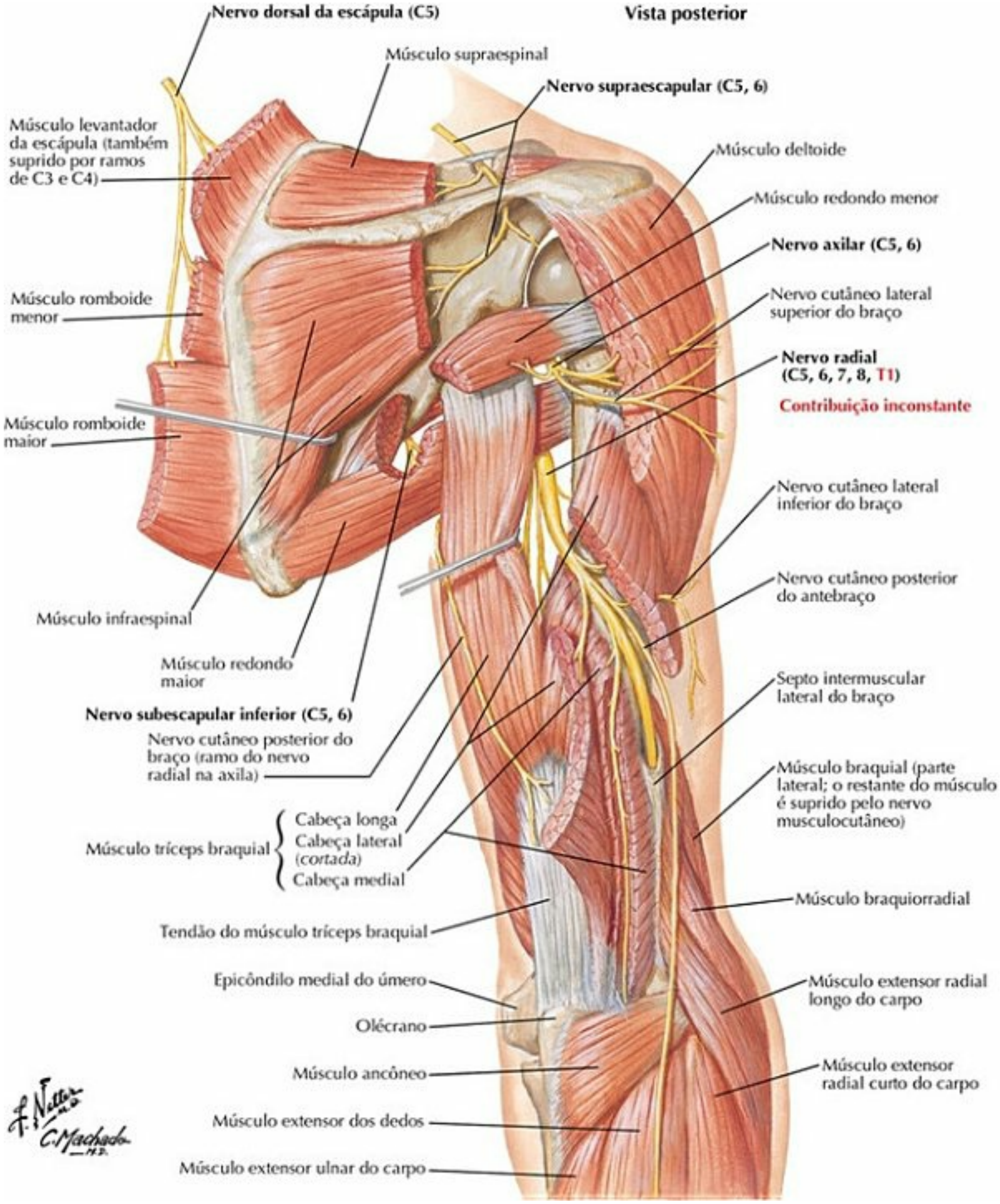

PRANCHA 465 Vascularização e Inervação
Veja também **Pranchas 413, 418**

Nervo Radial no Antebraço

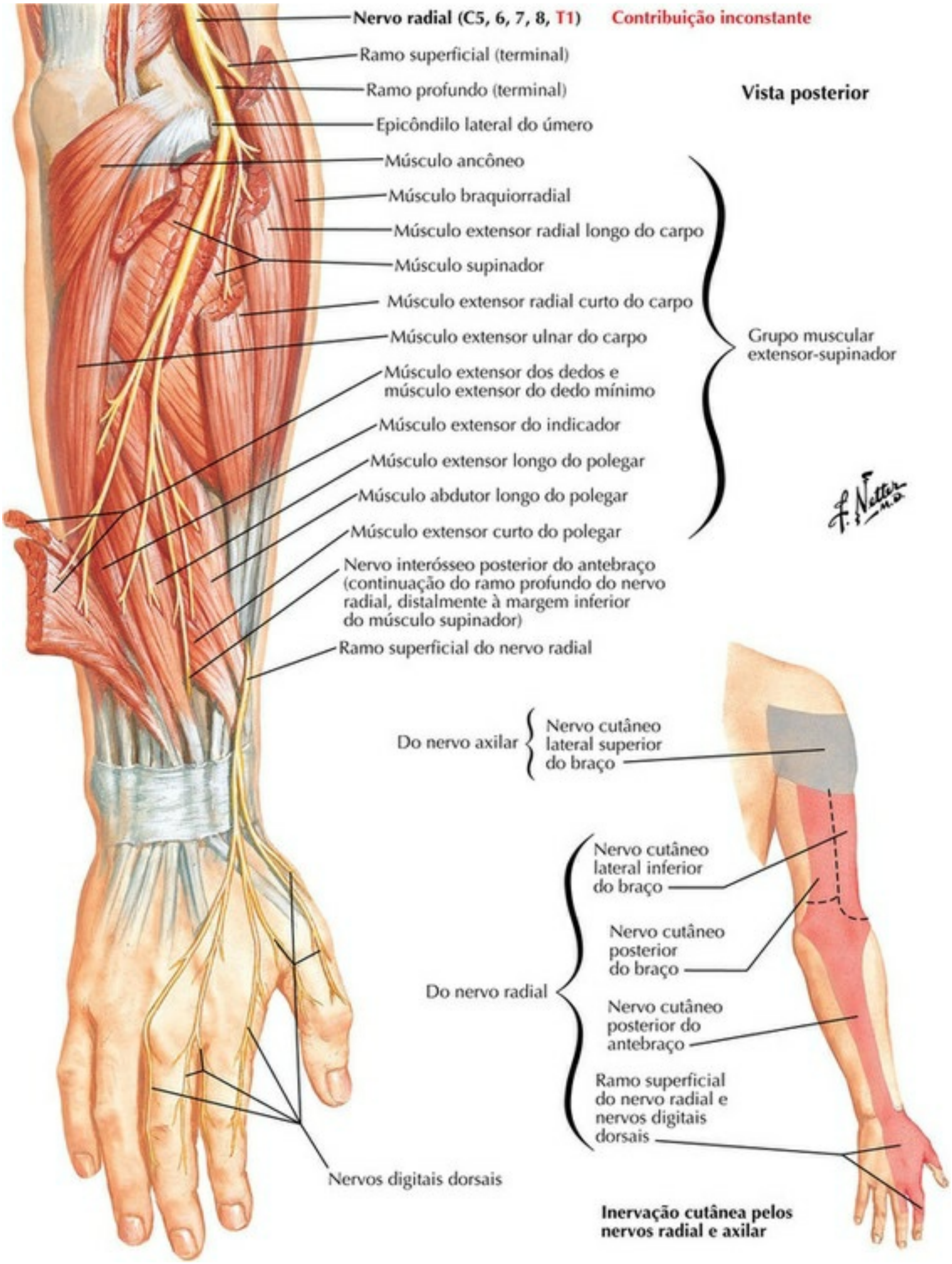

PRANCHA 466 Vascularização e Inervação

Veja também **Pranchas 430**, **454**

Artrograma, Ressonância Magnética (RM) e Tomografia Computadorizada (TC)Computadorizada (TM) do Ombro

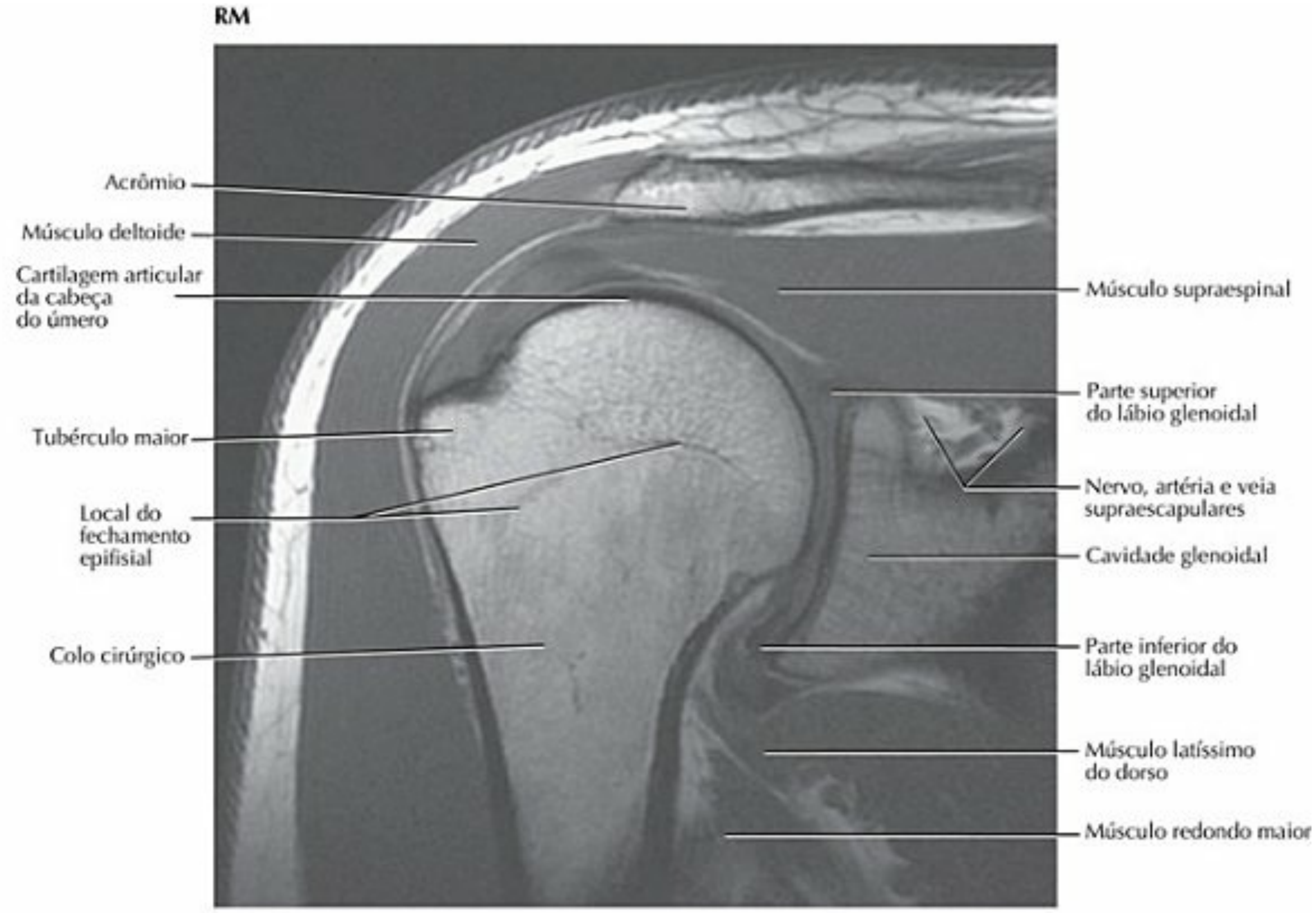

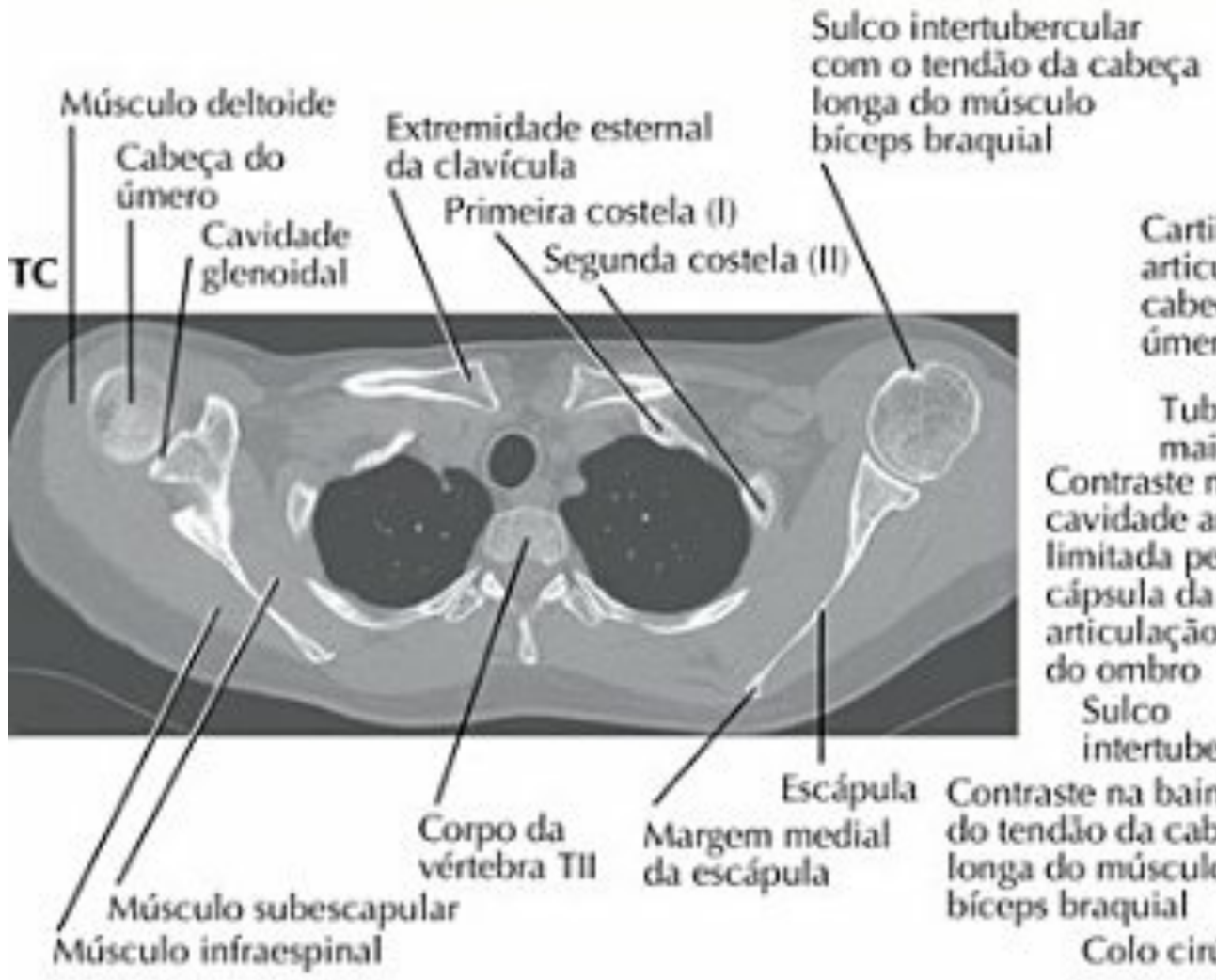

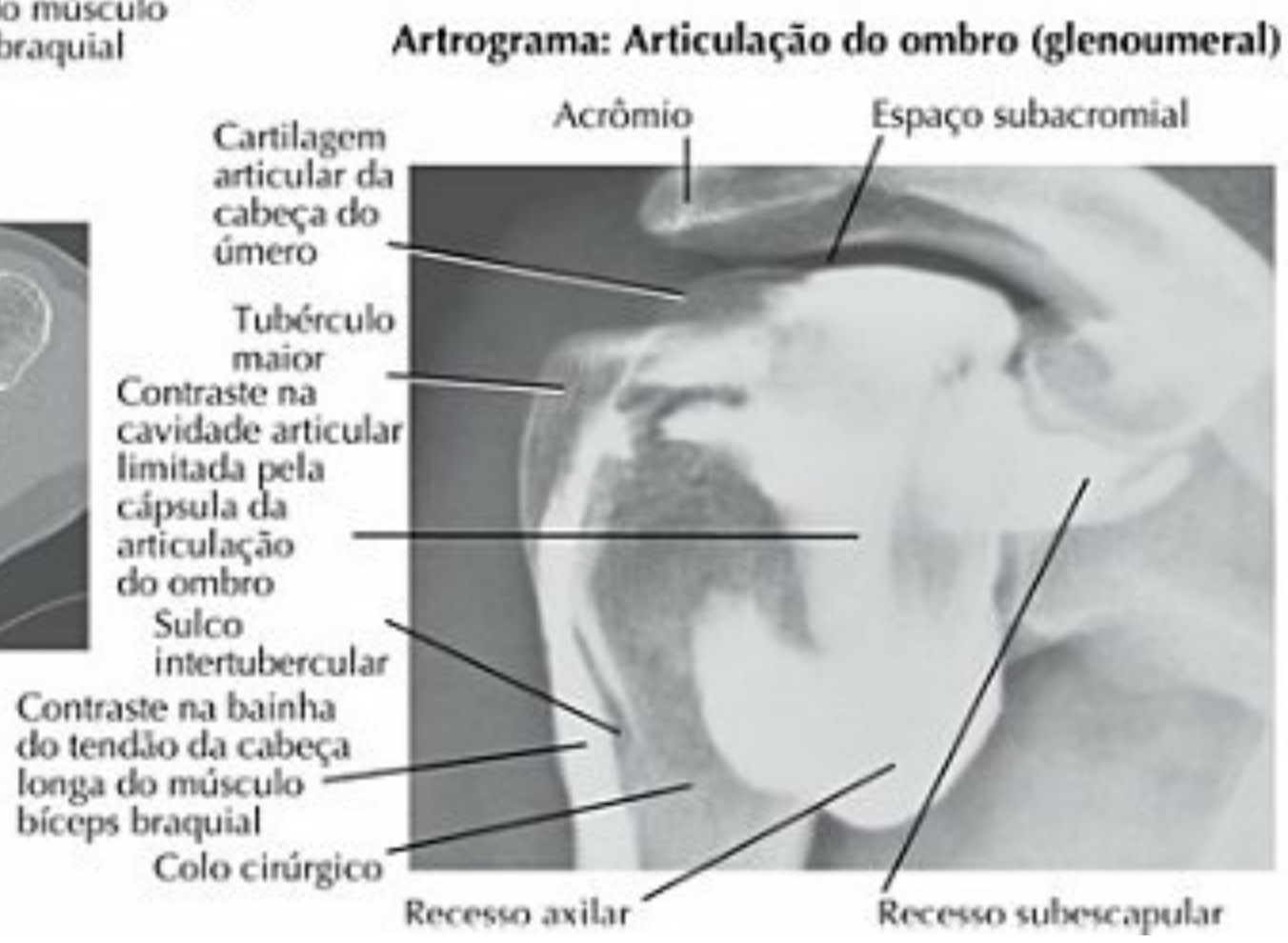

PRANCHA 467 Imagens Regionais

Veja também **Prancha 408**

Tabelas de Músculos

Tabela 6-1

Tabela de Músculos

MÚSCULO	INSERÇÃO PROXIMAL (ponto fixo)	INSERÇÃO DISTAL (ponto móvel)	INERVAÇÃO	AÇÕES PRINCIPAIS	SUPRIMEN SANGUÍ

Abdutor do dedo mínimo	Osso pisiforme e tendão do músculo flexor ulnar do carpo	Superfície medial da base da falange proximal do dedo mínimo (5° dedo)	Nervo ulnar (ramo profundo)	Abduz o dedo mínimo	Ramo palma profundo artéria u
Abdutor curto do polegar	Retináculo dos músculos flexores, tubérculo do escafoide e do trapézio	Superfície lateral da base da falange proximal do polegar	Nervo mediano (ramo muscular)	Abduz o polegar	Ramo palma superfici artéria ra
Abdutor longo do polegar	Face posterior da ulna, do rádio e da membrana interóssea do antebraço	Base do 1° osso metacarpal (I)	Nervo radial (nervo interósseo posterior do antebraço)	Abduz e estende o polegar na articulação carpometacarpal	Artéria inter posterior
Adutor do polegar	*Cabeça oblíqua*: base do 2° e do 3° ossos metacarpais, capitato e ossos adjacentes *Cabeça transversa*: superfície anterior do 3° osso metacarpal	Superfície medial da base da falange proximal do polegar	Nervo ulnar (ramo profundo)	Aduz o polegar	Arco palmar profundo
Ancôneo	Superfície posterior do epicôndilo lateral do úmero	Superfície lateral do olécrano e face posterior da parte proximal da ulna	Nervo radial (C5-T1)	Auxilia o músculo tríceps braquial na extensão do braço (articulação do cotovelo); abduz a ulna na pronação	Artéria braq profunda
Bíceps braquial	*Cabeça longa*: tubérculo supraglenoidal da escápula *Cabeça curta*: extremidade do processo coracoide da escápula	Tuberosidade do rádio, fáscia do antebraço via aponeurose do músculo bíceps braquial (bicipital)	Nervo musculocutâneo (C5, C6)	Flexiona e supina o antebraço na articulação do cotovelo	Ramos muscula artéria braquial
Braquial	Face anterior da metade distal do úmero	Processo coronoide e tuberosidade da ulna	Nervos musculocutâneo e radial (C7)	Flexiona o antebraço no cotovelo	Artéria recor radial, ra muscula artéria braquial
Braquiorradial	2/3 proximais da	Face lateral da	Nervo radial	Fraco flexor do	Artéria recor

	crista supraepicondilar lateral do úmero	extremidade distal do rádio		antebraço, quando o antebraço está semipronado	radial
Coracobraquial	Extremidade do processo coracoide da escápula	Face medial do terço médio do úmero	Nervo musculocutâneo	Flexor e adutor do braço na articulação do ombro	Ramos muscula artéria braquial
Deltoide	Terço lateral da superfície anterior da clavícula, região lateral do acrômio, margem inferior da espinha da escápula	Tuberosidade para o músculo deltoide do úmero	Nervo axilar	*Parte clavicular*: flexiona e roda medialmente o braço *Parte acromial*: abduz o braço após os 15° iniciais realizados pelo músculo supraespinal *Parte espinal*: estende e roda lateralmente o braço	Artéria circu posterior úmero; r deltóideo artéria tó acromial
Músculos interósseos dorsais	Superfícies adjacentes de dois ossos metacarpais vizinhos	Base das falanges proximais, "expansões extensoras" dos dedos II-IV	Nervo ulnar (ramo profundo)	Abduz os dedos em relação ao plano mediano da mão (3° dedo); flexiona os dedos na articulação metacarpofalângica e estende os dedos nas articulações interfalângicas	Arco palmar profundo
Extensor radial curto do carpo	Epicôndilo lateral do úmero	Dorso da base do 3° osso metacarpal (III) e feixes musculares para o 2° osso metacarpal (II)	Nervo radial (ramo profundo)	Estende e abduz a mão na articulação do punho	Artéria radia artéria recorrent radial
Extensor radial longo do carpo	Terço distal da crista supraepicondilar lateral do úmero	Dorso da base do 2° osso metacarpal (II) e feixes musculares para o 3° osso metacarpal (III)	Nervo radial	Estende e abduz a mão na articulação do punho	Artéria radia artéria recorrent radial

Variações nas contribuições do nervo espinal na inervação dos músculos, no seu

suprimento arterial, nos seus locais de inserção e em suas ações são de ocorrência comum na anatomia humana. Portanto, existem diferenças entre os textos e devemos considerar que a variação anatômica é normal.

Tabela 6-2

Tabela de Músculos

MÚSCULO	INSERÇÃO PROXIMAL (ponto fixo)	INSERÇÃO DISTAL (ponto móvel)	INERVAÇÃO	AÇÕES PRINCIPAIS	SUPRIMENTO SANGUÍNEO
Extensor ulnar do carpo	Epicôndilo lateral do úmero e margem posterior da ulna	Dorso da base do 5° osso metacarpal (V)	Nervo radial (nervo interósseo posterior do antebraço)	Estende e aduz a mão na articulação radiocarpal (do punho)	Artéria interóssea posterior
Extensor do dedo mínimo	Epicôndilo lateral do úmero	"Expansão extensora" do 5° dedo (V)	Nervo radial (nervo interósseo posterior do antebraço)	Estende o 5° dedo (dedo mínimo)	Artéria interóssea posterior
Extensor dos dedos	Epicôndilo lateral do úmero	"Expansão extensora" dos quatro dedos mediais	Nervo radial (nervo interósseo posterior do antebraço)	Estende os quatro dedos mediais, auxilia a extensão da articulação radiocarpal (do punho)	Artéria interóssea posterior
Extensor do indicador	Face posterior da ulna e da membrana interóssea do antebraço	"Expansão extensora" do 2° dedo (II)	Nervo radial (nervo interósseo posterior do antebraço)	Estende o 2° dedo e auxilia a extensão da mão na articulação radiocarpal (do punho)	Artéria interóssea posterior
Extensor curto do polegar	Face posterior do rádio e da membrana interóssea do antebraço	Dorso da base da falange proximal do polegar	Nervo radial (nervo interósseo posterior do antebraço)	Estende a falange proximal do polegar na articulação carpometacarpal	Artéria interóssea posterior
Extensor longo do polegar	Face posterior do terço médio da ulna e da membrana interóssea do	Dorso da base da falange distal do polegar	Nervo radial (nervo interósseo posterior do antebraço)	Estende a falange distal do polegar nas articulações interfalângica e metacarpofalângica	Artéria interóssea posterior

	antebraço				
Flexor radial do carpo	Epicôndilo medial do úmero	Base do 2° osso metacarpal (II)	Nervo mediano	Flexiona e abduz a mão na articulação radiocarpal (do punho)	Artéria radial
Flexor ulnar do carpo	*Cabeça umeral*: epicôndilo medial do úmero *Cabeça ulnar*: olécrano e margem posterior da ulna	Osso pisiforme, hâmulo do osso hamato, base do 5° osso metacarpal (V)	Nervo ulnar	Flexiona e aduz a mão na articulação radiocarpal (do punho)	Artéria recorrente ulnar (ramo posterior)
Flexor curto do dedo mínimo	Retináculo dos músculos flexores e hâmulo do osso hamato	Superfície medial da base da falange proximal do dedo mínimo	Nervo ulnar (ramo profundo)	Flexiona a falange proximal do dedo mínimo	Ramo palmar profundo da artéria ulnar
Flexor profundo dos dedos	Faces anterior e medial dos 3/4 proximais da ulna e da membrana interóssea do antebraço	Superfície palmar da base das falanges distais dos quatro dedos mediais	*Parte medial*: nervo ulnar *Parte lateral*: nervo mediano	Flexiona as falanges distais dos quatro dedos mediais e auxilia a flexão da mão na articulação radiocarpal (do punho)	Artéria interóssea anterior, ramos musculares da artéria ulnar
Flexor superficial dos dedos	*Cabeça umeroulnar*: epicôndilo medial do úmero e processo coronoide da ulna *Cabeça radial*: face anterior da metade proximal do rádio	Corpos (diáfises) das falanges médias dos quatro dedos mediais	Nervo mediano	Flexiona as falanges proximais e médias dos quatro dedos mediais; flexiona a mão na articulação radiocarpal (do punho)	Artérias radial e ulnar
Flexor curto do polegar	Retináculo dos músculos flexores e tubérculo do trapézio	Superfície lateral da base da falange proximal do polegar	Nervo mediano (ramo muscular)	Flexiona a falange proximal do polegar	Ramo palmar superficial da artéria radial

Flexor longo do polegar	Face anterior do rádio e da membrana interóssea do antebraço	Superfície palmar da base da falange distal do polegar	Nervo mediano (nervo interósseo anterior do antebraço)	Flexiona as falanges do polegar	Artéria interóssea anterior
Infraespinal	Fossa infraespinal da escápula e fáscia do braço	Superfície lateroposterior do tubérculo maior do úmero	Nervo supraescapular	Rotação lateral do braço (com o músculo redondo menor)	Artéria supraescapular

Tabela 6-3
Tabela de Músculos

MÚSCULO	INSERÇÃO PROXIMAL (ponto fixo)	INSERÇÃO DISTAL (ponto móvel)	INERVAÇÃO	AÇÕES PRINCIPAIS	SUPRIMENTO SANGUÍNEO
Latíssimo do dorso	Processos espinhosos das vértebras TVII –LV, aponeurose (fáscia) toracolombar, crista ilíaca e últimas três costelas (X-XII)	Sulco intertubercular do úmero	Nervo toracodorsal	Estende, aduz e roda medialmente o braço na articulação do ombro	Artéria toracodorsal; ramos dorsais das 9ª, 10ª e 11ª artérias intercostais posteriores; da artéria subcostal e das três primeiras artérias lombares
Levantador da escápula	Tubérculos posteriores dos processos transversos das vértebras CI - CIV	Margem medial da escápula, desde o ângulo superior até a espinha da escápula	Ramos anteriores dos nervos espinais C3 e C4 e nervo dorsal da escápula	Eleva medialmente a escápula e roda inferiormente a cavidade glenoidal	Artéria dorsal da escápula; artéria cervical transversa; artéria cervical ascendente
Lumbrical, primeiro e segundo	Dois tendões laterais do músculo flexor profundo dos dedos	Superfícies laterais das “expansões extensoras” dos dedos II e III	Nervo mediano (nervos digitais)	Estende os dedos nas articulações interfalângicas e flexiona os dedos nas articulações metacarpofalângicas	Arcos palmares profundo e superficial
Lumbrical, terceiro e quatro	Três tendões mediais do músculo flexor	Superfícies laterais das “expansões extensoras”	Nervo ulnar (ramo profundo)	Estende os dedos nas articulações interfalângicas e flexiona os dedos nas	Arcos palmares profundo e superficial

	profundo dos dedos	dos dedos IV e V		articulações metacarpofalângicas	
Oponente do dedo mínimo	Retináculo dos músculos flexores e hâmulo do osso hamato	Superfície palmar do 5° osso metacarpal (V)	Nervo ulnar (ramo profundo)	Move anteriormente o dedo mínimo e roda esse dedo em direção ao polegar	Ramo palmar profundo da artéria ulnar
Oponente do polegar	Retináculo dos músculos flexores e tubérculo do trapézio	Superfície lateral do 1° osso metacarpal (I)	Nervo mediano (ramo muscular)	Move anteriormente o polegar e roda esse dedo medialmente	Ramo palmar superficial da artéria radial
Músculos interósseos palmares	Superfícies laterais dos ossos metacarpais II, IV e V	Bases das falanges proximais e "expansão extensora" dos dedos II, IV e V	Nervo ulnar (ramo profundo)	Aduz os dedos na direção do plano mediano da mão (3° dedo); flexiona os dedos na articulação metacarpofalângica e estende os dedos nas articulações interfalângicas	Arco palmar profundo
Palmar curto	Aponeurose palmar e retináculo dos músculos flexores	Pele da margem medial da palma da mão	Ramo palmar do nervo ulnar	Aprofunda a curvatura da mão e auxilia o movimento em garra	Arco palmar superficial
Palmar longo	Epicôndilo medial do úmero	Metade distal do retináculo dos músculos flexores e aponeurose palmar	Nervo mediano	Flexiona a mão na articulação radiocarpal (do punho) e tensiona a aponeurose palmar	Artéria recorrente ulnar (ramo posterior)
Peitoral maior	Metade esternal da clavícula, esterno até a 7ª costela (VII), cartilagens costais das costelas verdadeiras, aponeurose do músculo oblíquo externo do abdome	Lábio lateral do sulco intertubercular do úmero	Nervos peitorais lateral e medial	Flexiona, aduz e roda medialmente o braço	Ramos peitorais da artéria toraco-acromial, ramos perfurantes da artéria torácica interna
Peitoral menor	Superfície externa da margem superior das costelas III -V	Processo coracoide da escápula	Nervo peitoral medial	Abaixa o ângulo lateral e faz a protrusão da escápula	Ramos peitorais da artéria toraco-acromial e artéria torácica

					lateral
Pronador quadrado	Face anterior do quarto distal da ulna	Face anterior do quarto distal do rádio	Nervo mediano (nervo interósseo anterior do antebraço)	Pronação do antebraço	Artéria interóssea anterior
Pronador redondo	Duas cabeças: epicôndilo medial do úmero e processo coronoide da ulna	À meia distância, ao longo da face lateral do rádio	Nervo mediano	Pronação do antebraço e auxilia na flexão do antebraço na articulação do cotovelo	Artéria recorrente ulnar (ramo anterior)

Tabela 6-4
Tabela de Músculos

MÚSCULO	INSERÇÃO PROXIMAL (ponto fixo)	INSERÇÃO DISTAL (ponto móvel)	INERVAÇÃO	AÇÕES PRINCIPAIS	SUPRIMENTO SANGUÍNEO	GR M
Romboide maior	Processo espinhoso das vértebras TII - TV	Margem medial da escápula inferior à espinha da escápula	Nervo dorsal da escápula	Fixa a escápula na parede do tórax. Faz sua retração e rotação, abaixando a cavidade glenoidal da escápula	Artéria dorsal da escápula ou ramo profundo da artéria cervical transversa; ramos dorsais das cinco ou seis primeiras artérias intercostais posteriores	Do
Romboide menor	Ligamento nucal, processos espinhosos das vértebras CVII e TI	Margem medial da escápula, no nível da espinha da escápula	Nervo dorsal da escápula	Fixa a escápula na parede do tórax. Faz sua retração e rotação, abaixando a cavidade glenoidal da escápula	Artéria dorsal da escápula ou ramo profundo da artéria cervical transversa; ramos dorsais das cinco ou seis primeiras artérias intercostais posteriores	Do
Serrátil anterior	Superfícies laterais das 8-9 primeiras	Face costal da margem medial da	Nervo torácico longo	Faz a protrusão e rotação da escápula e a	Artéria torácica lateral	Or

	costelas	escápula		mantém contra a parede do tórax		
Subclávio	Margem posterior da 1ª costela (I) e sua cartilagem costal	Superfície inferior do terço médio da clavícula	Nervo subclávio	Fixa e abaixa a clavícula	Ramo clavicular da artéria toracoacromial	Or
Subescapular	Fossa subescapular	Tubérculo menor do úmero	Nervos subescapulares superior e inferior	Roda medialmente e aduz o braço na articulação do ombro. Auxilia na manutenção da cabeça do úmero na cavidade glenoidal	Artéria subescapular; artéria torácica lateral	Or
Supinador	Epicôndilo lateral do úmero; crista do músculo supinador na ulna	Faces anterior, posterior e lateral do terço proximal do rádio	Nervo radial (ramo profundo)	Supinação do antebraço	Artéria recorrente radial; artéria interóssea posterior	Po
Supraespinal	Fossa supraespinal da escápula e fáscia do braço	Superfície superior do tubérculo maior do úmero	Nervo supra-escapular	Inicia a abdução do braço e age com os músculos do “manguito rotador” do ombro	Artéria supraescapular	Or
Redondo maior	Face posterior do ângulo inferior da escápula	Lábio medial do sulco intertubercular do úmero	Nervo subescapular inferior	Aduz e roda medialmente o braço	Artéria circunflexa da escápula	Or
Redondo menor	2/3 superiores da face posterior da margem lateral da escápula	Superfície inferior do tubérculo maior do úmero	Nervo axilar	Roda lateralmente o braço	Artéria circunflexa da escápula	Or
Trapézio	Linha nucal superior, protuberância occipital externa, ligamento	Terço lateral da clavícula, acrômio e espinha da escápula	Nervo acessório (NC XI)	Eleva, retrai e roda a escápula; as fibras musculares da parte	Artéria cervical transversa, ramos dorsais das artérias intercostais posteriores	Do

	nucal, processos espinhosos de CVII -TXII			ascendente abaixam a escápula		
Triceps braquial	*Cabeça longa*: tubérculo infraglenoidal da escápula *Cabeça lateral*: metade superior da face posterior do úmero *Cabeça medial*: 2/3 distais das faces medial e posterior do úmero	Superfície posterior do olécrano	Nervo radial	Estende o antebraço na articulação do cotovelo; a cabeça longa estabiliza a cabeça do úmero abduzido e estende e aduz o braço na articulação do ombro	Ramo da artéria braquial profunda	Br

SEÇÃO 7

Membro inferior

Anatomia Topográfica
Prancha 468
468. Membro Inferior: Anatomia de Superfície

Anatomia Cutânea
Pranchas 469-472
469. Dermátomos do Membro Inferior
470. Nervos Cutâneos e Veias Superficiais do Membro Inferior: Vista Anterior
471. Nervos Cutâneos e Veias Superficiais do Membro Inferior: Vista Posterior
472. Vasos Linfáticos e Linfonodos do Membro Inferior

Quadril e Coxa
Pranchas 473-492
473. Osso do Quadril
474. Articulação do Quadril
475. Articulação do Quadril: Radiografia Anteroposterior
476. Fêmur
477. Inserções Ósseas dos Músculos do Quadril e da Coxa: Vista Anterior
478. Inserções Ósseas dos Músculos do Quadril e da Coxa: Vista Posterior
479. Músculos da Coxa: Vistas Anteriores
480. Músculos da Coxa: Vistas Anteriores (continuação)
481. Músculos do Quadril e da Coxa: Vista Lateral
482. Músculos do Quadril e da Coxa: Vistas Posteriores
483. Músculos Psoas e Ilíaco
484. Plexos Lombossacral e Coccígeo
485. Plexo Lombar
486. Plexos Sacral e Coccígeo
487. Artérias e Nervos da Coxa: Vistas Anteriores

488. Artérias e Nervos da Coxa: Vista Anterior (continuação)
489. Artérias e Nervos da Coxa: Vista Posterior
490. Nervos do Quadril e da Região Glútea (Nádegas)
491. Artérias da Cabeça e do Colo do Fêmur
492. Coxa: Cortes Tranversais Seriados

Joelho
Pranchas 493-499
493. Joelho: Vistas Lateral e Medial
494. Joelho: Vistas Anteriores
495. Joelho: Vista Interna
496. Joelho: Ligamentos Cruzados e Colaterais
497. Joelho: Radiografia Anteroposterior e Vista Posterior
498. Joelho: Vistas Posterior e do Corte Sagital
499. Artérias da Coxa e do Joelho: Esquema

Perna
Pranchas 500-510
500. Tíbia e Fíbula
501. Tíbia e Fíbula (continuação)
502. Inserções dos Músculos da Perna
503. Músculos da Perna (Dissecação Superficial): Vista Posterior
504. Músculos da Perna (Dissecação Média): Vista Posterior
505. Músculos da Perna (Dissecação Profunda): Vista Posterior
506. Músculos da Perna: Vista Lateral
507. Músculos da Perna (Dissecação Superficial): Vista Anterior
508. Músculos da Perna (Dissecação Profunda): Vista Anterior
509. Artérias do Joelho, Perna e Pé
510. Perna: Cortes Transversais e Compartimentos Fasciais

Tornozelo e Pé
Pranchas 511-524
511. Ossos do Pé
512. Ossos do Pé (continuação)
513. Calcâneo
514. Ligamentos e Tendões do Tornozelo e do Pé
515. Ligamentos e Tendões do Pé: Vista Inferior (Plantar)
516. Bainhas dos Tendões do Tornozelo e do Pé
517. Músculos do Dorso do Pé: Dissecação Superficial
518. Dorso do Pé: Dissecação Profunda

519. Planta do Pé: Dissecação Superficial
520. Músculos da Planta do Pé: Primeira Camada
521. Músculos da Planta do Pé: Segunda Camada
522. Músculos da Planta do Pé: Terceira Camada
523. Músculos Interósseos e Artérias Profundas do Pé
524. Músculos Interósseos do Pé

Vascularização e Inervação

Pranchas 525-529

525. Nervo Femoral e Nervo Cutâneo Femoral Lateral
526. Nervo Obturatório
527. Nervo Isquiático e Nervo Cutâneo Femoral Posterior
528. Nervo Tibial
529. Nervo Fibular Comum

Imagens Regionais

Pranchas 530-531

530. Radiografia, Artrograma e Ressonância Magnética (RM) do Quadril
531. Tornozelo: Radiografias

Tabelas de Músculos

Membro Inferior: Anatomia de Superfície

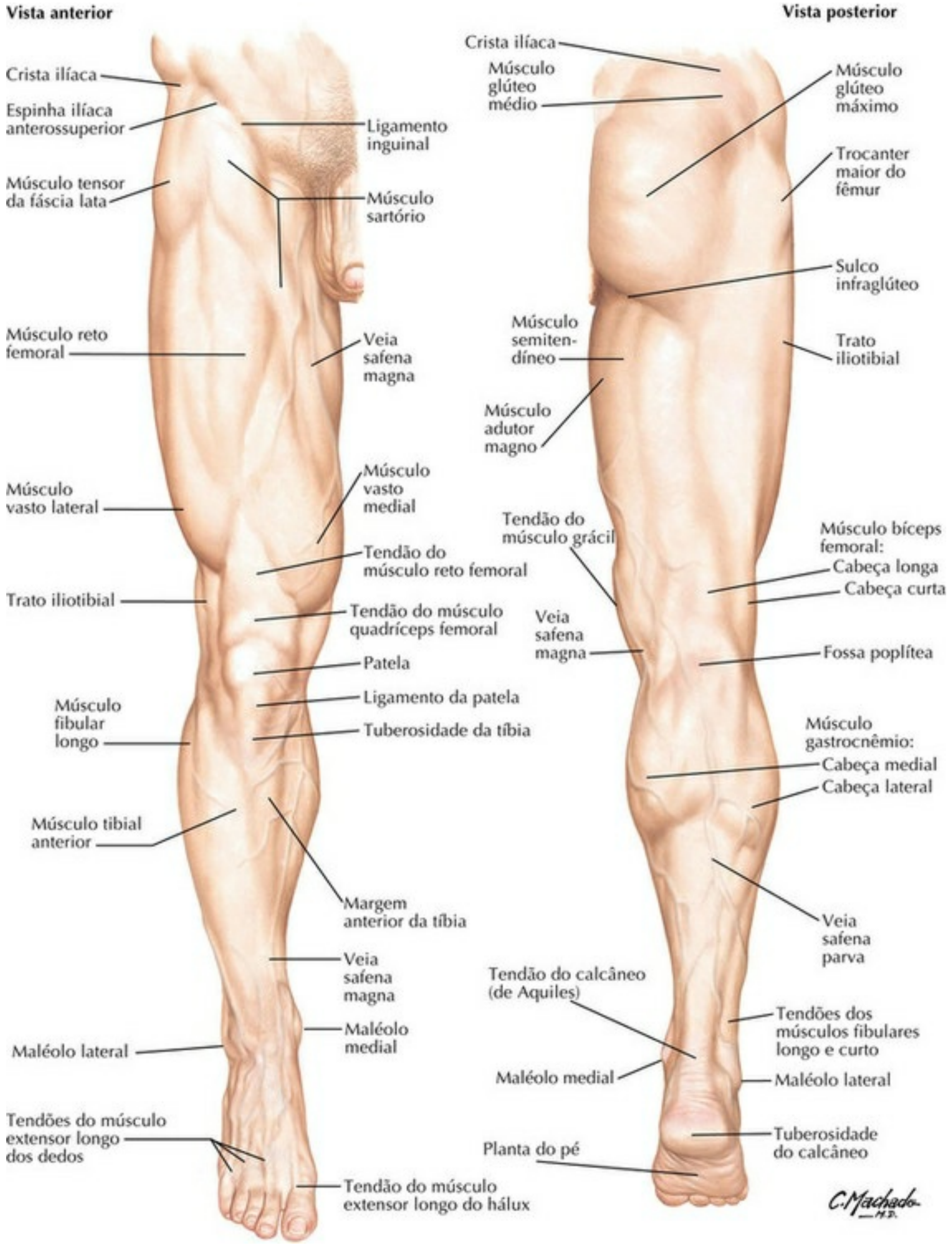

PRANCHA 468 Anatomia Topográfica

Veja também **Pranchas 470, 471**

Dermátomos do Membro Inferior

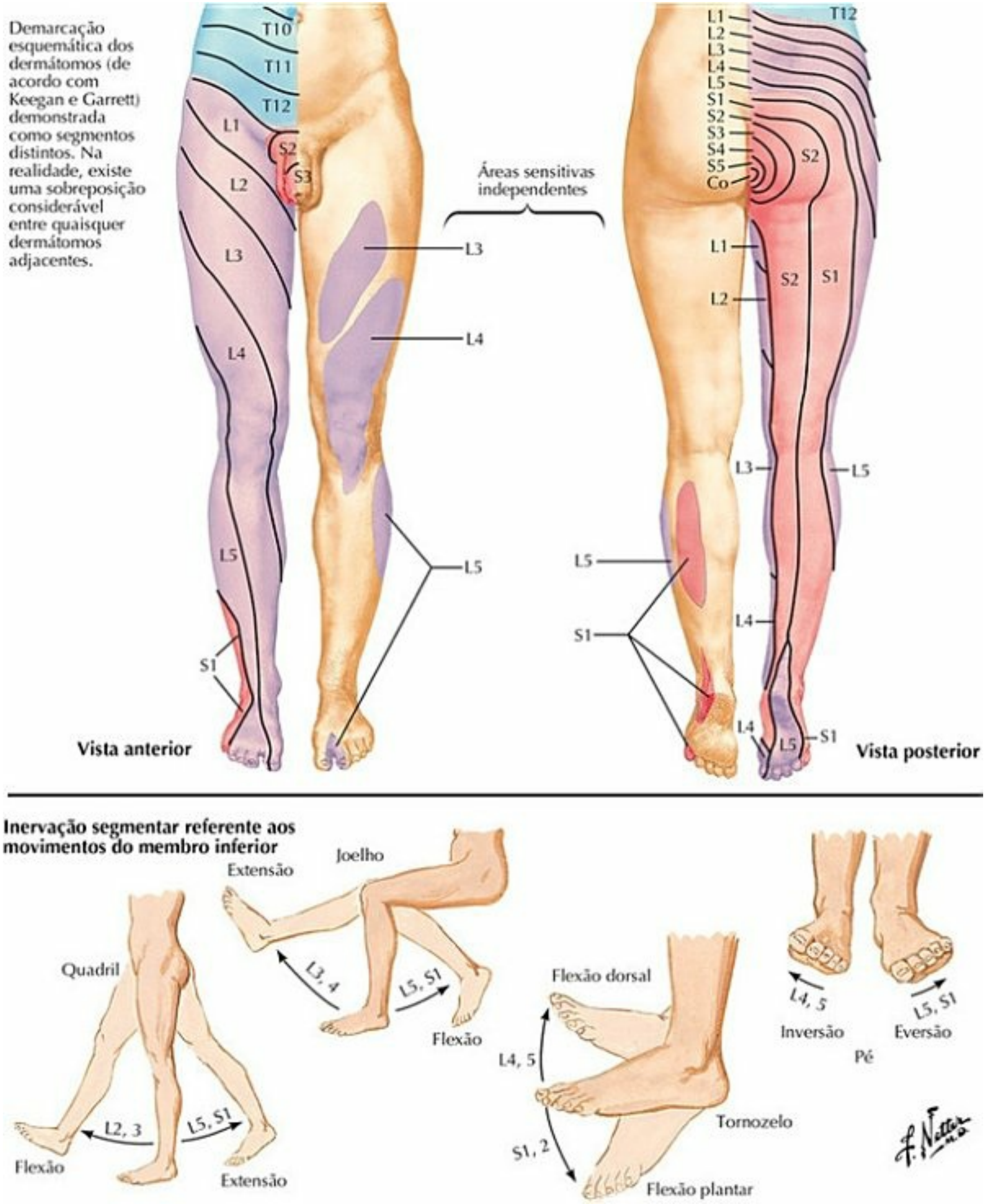

PRANCHA 469 Anatomia Cutânea

Veja também **Prancha 162**

Nervos Cutâneos e Veias Superficiais do Membro Inferior: Vista Anterior

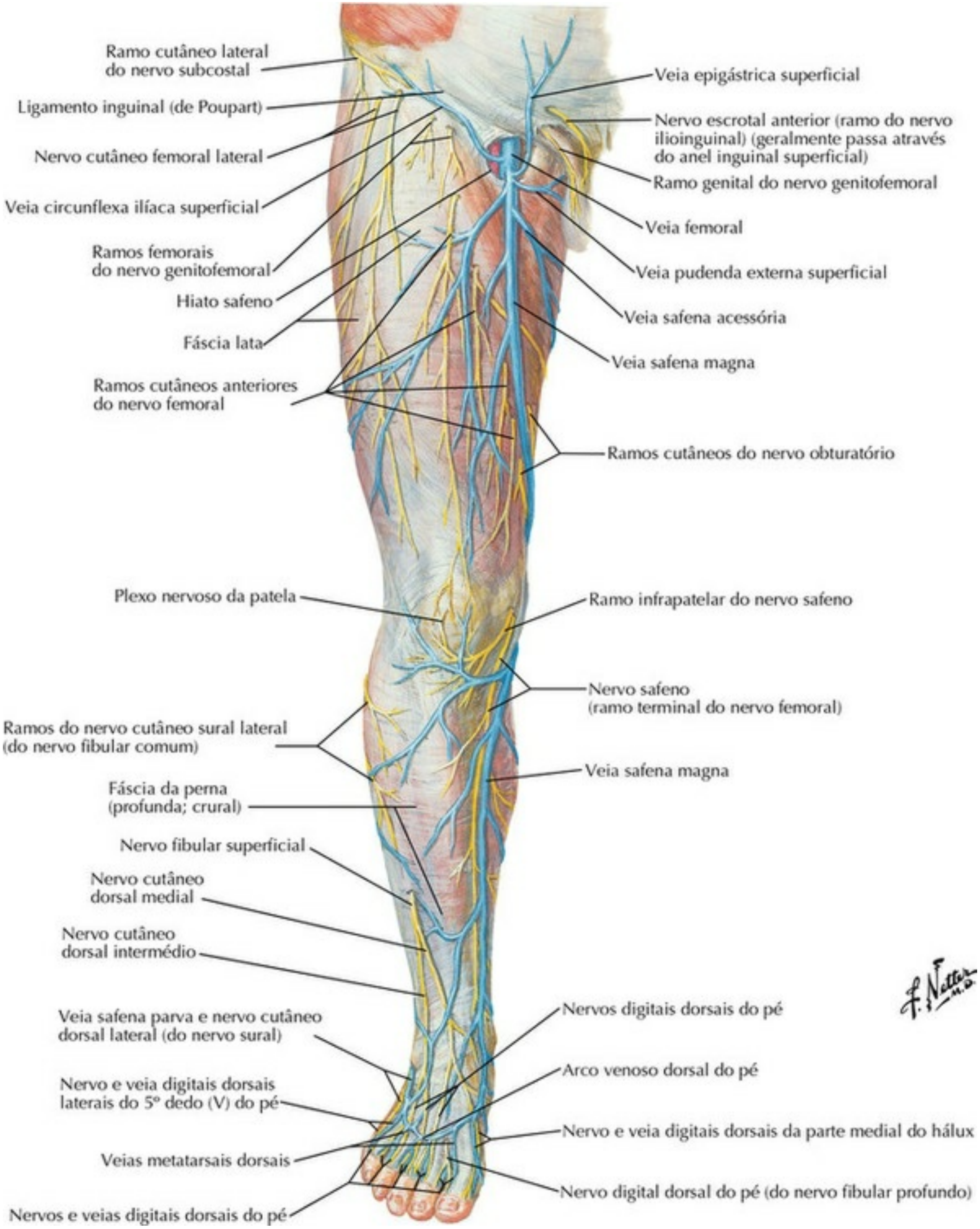

PRANCHA 470 Anatomia Cutânea

Veja também **Pranchas** 525, 526, 529

Nervos Cutâneos e Veias Superficiais do Membro Inferior: Vista Posterior

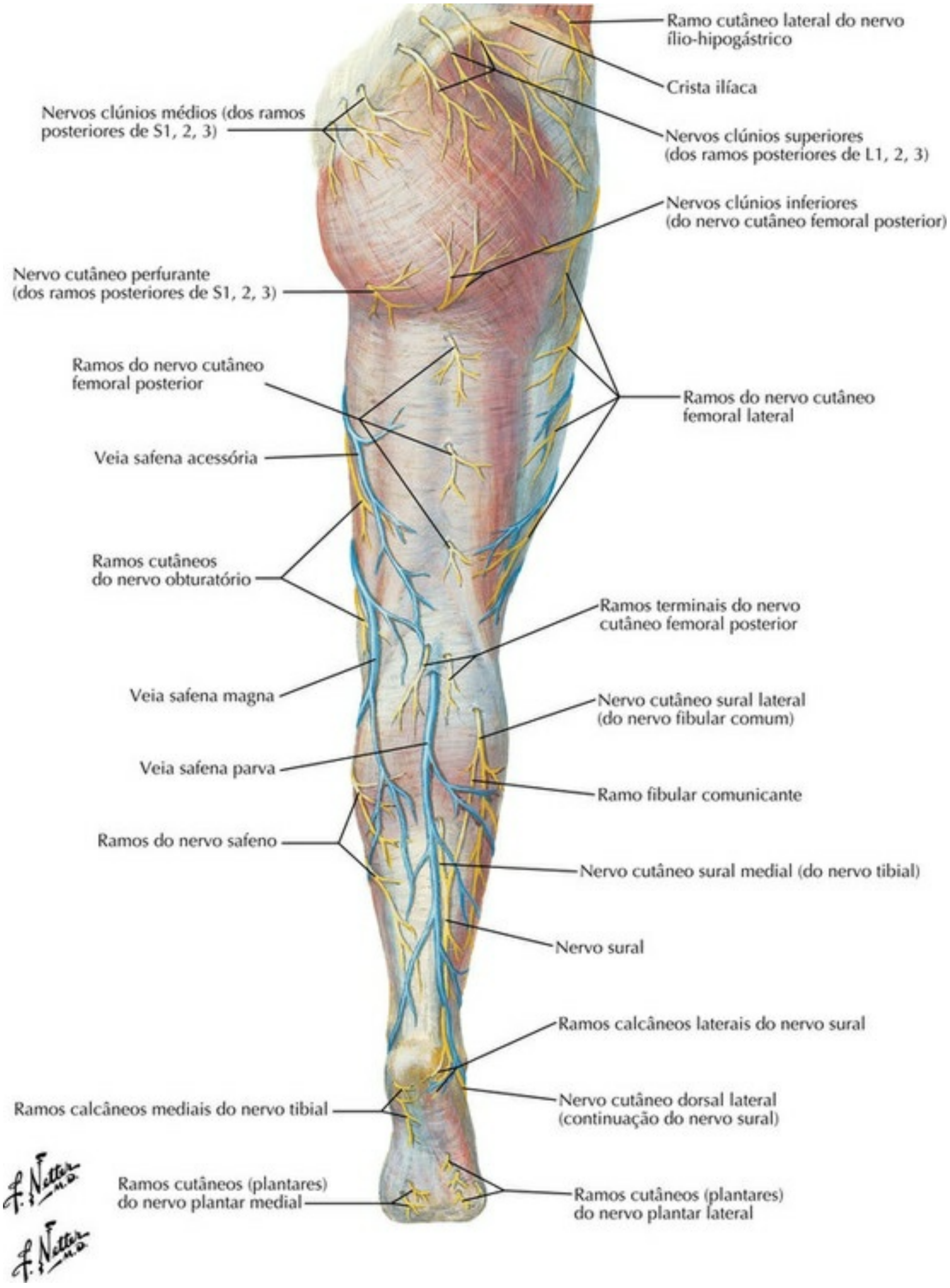

PRANCHA 471 Anatomia Cutânea
Veja também **Pranchas** 527, 528

Vasos Linfáticos e Linfonodos do Membro Inferior

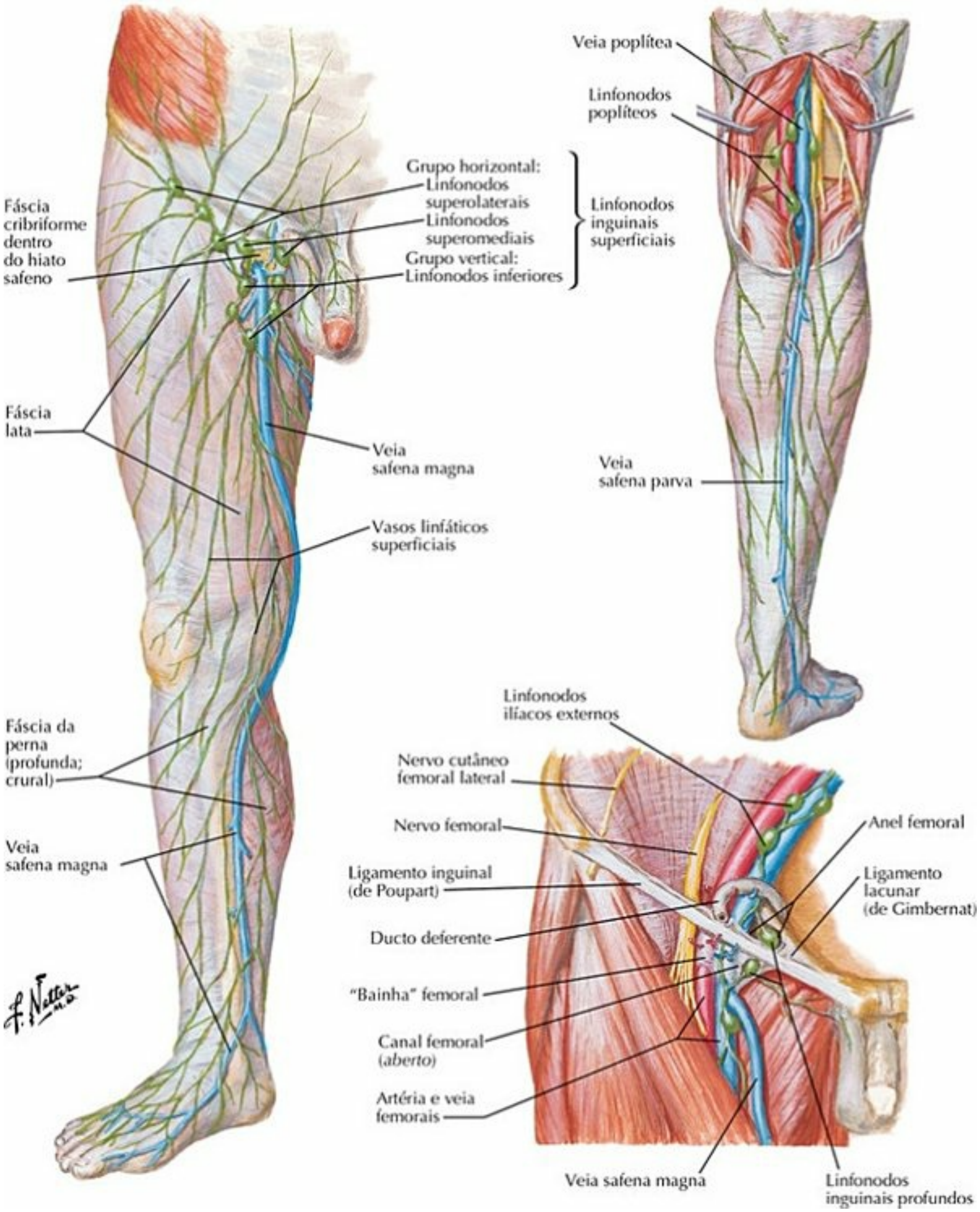

PRANCHA 472 Anatomia Cutânea

Veja também **Pranchas 385, 386**

Osso do Quadril

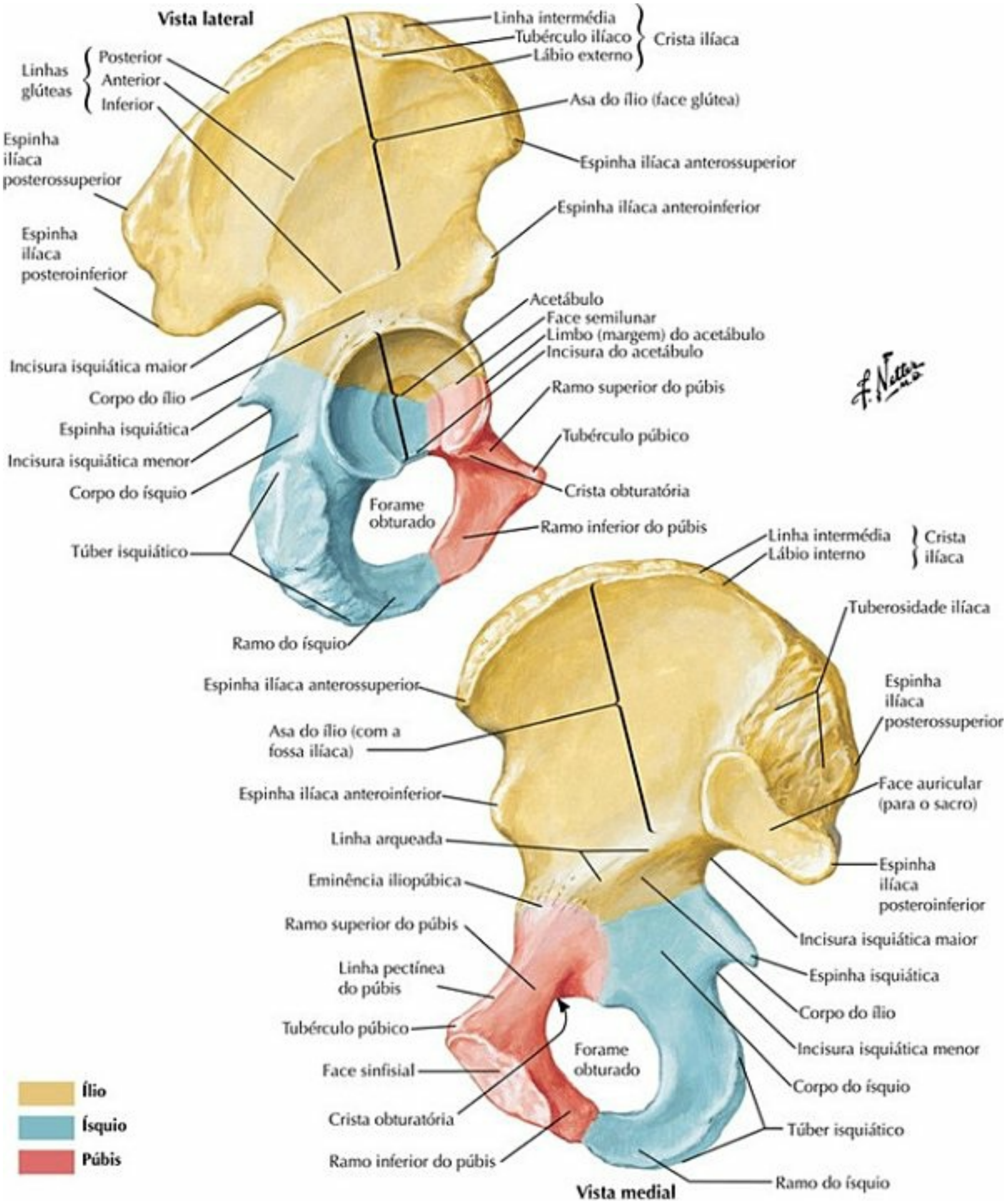

PRANCHA 473 Quadril e Coxa

Veja também **Pranchas 243, 333, 334**

Articulação do Quadril

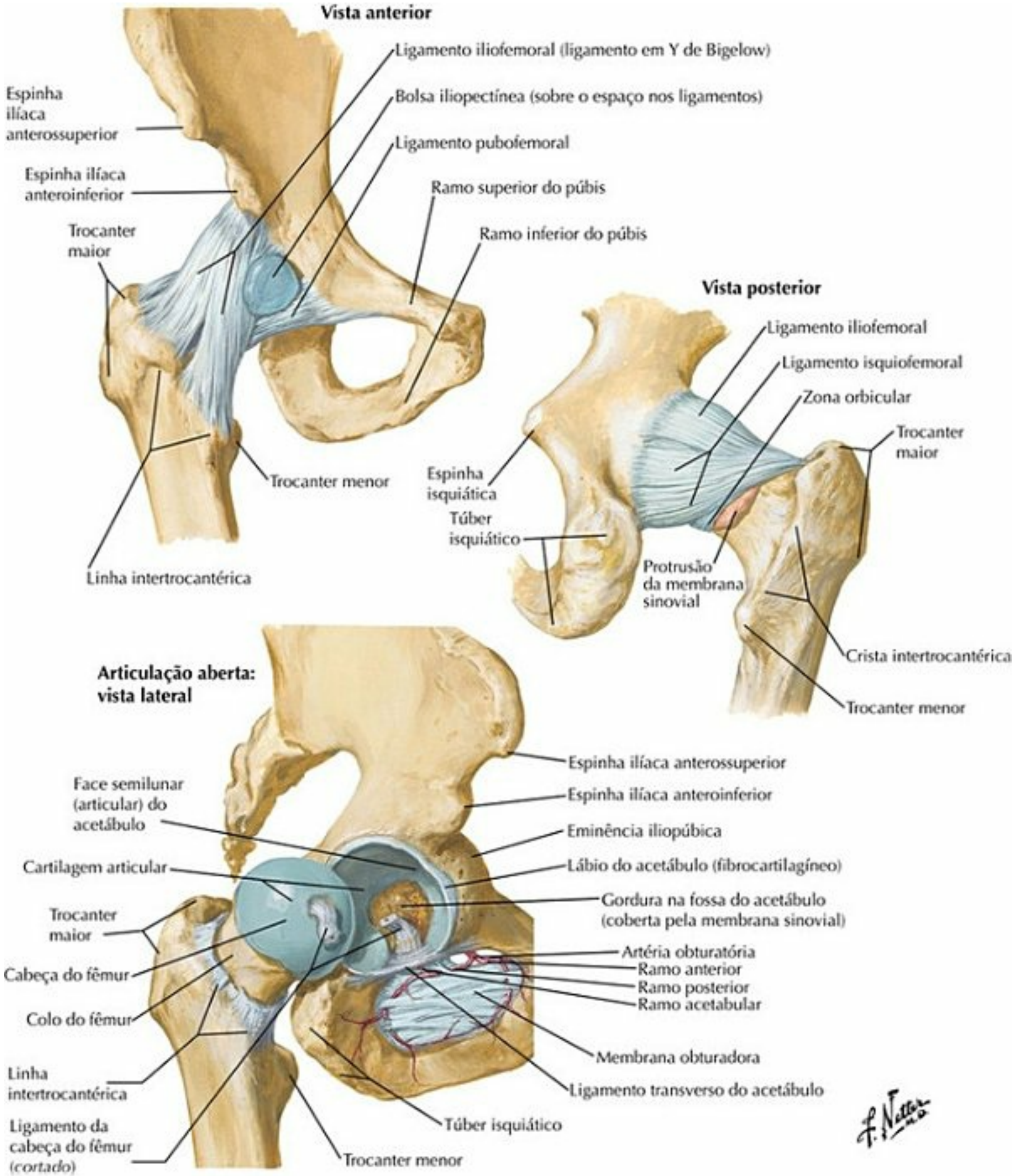

PRANCHA 474 Quadril e Coxa

Veja também **Pranchas 330, 334**

Articulação do Quadril: Radiografia Anteroposterior

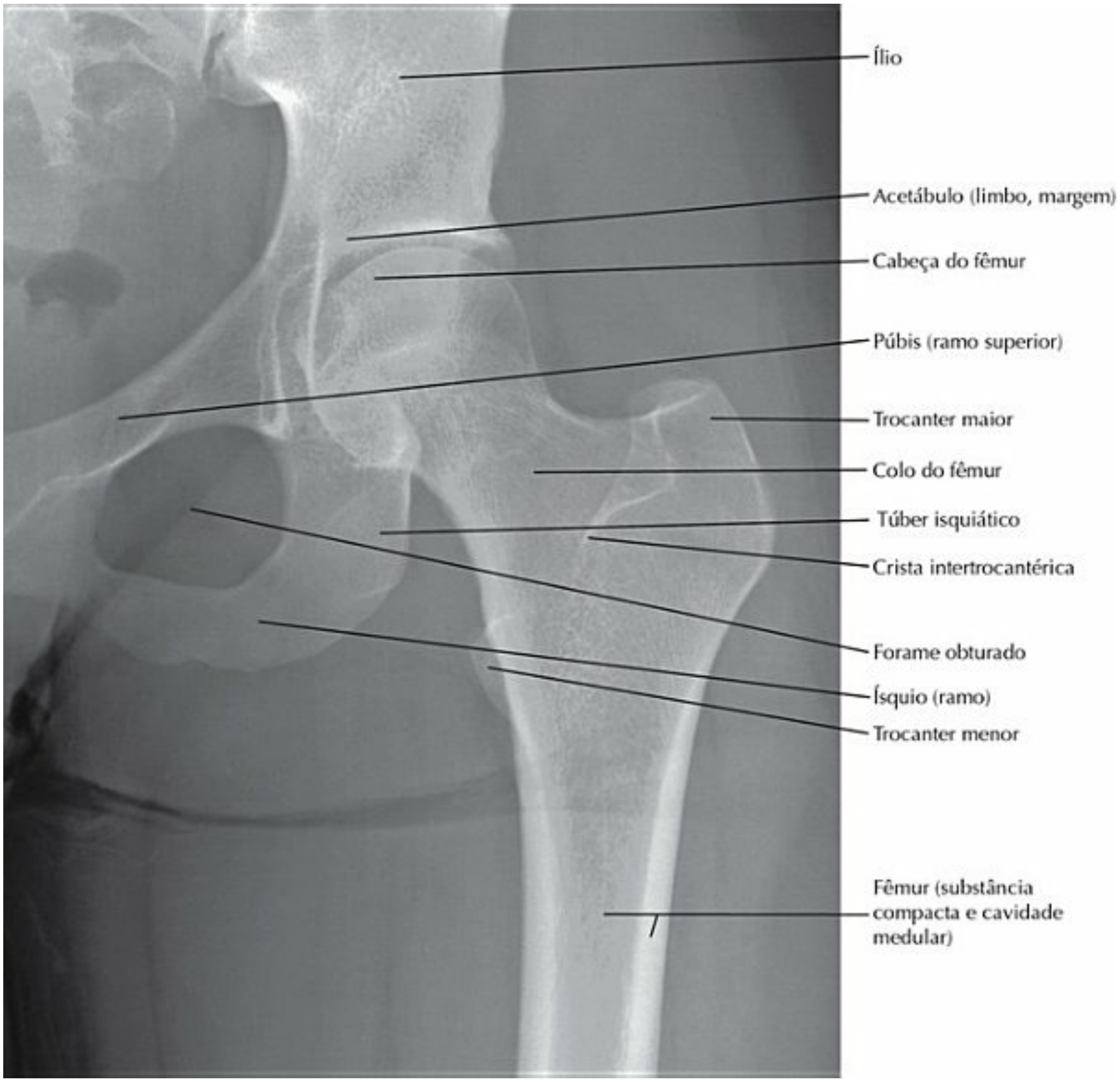

PRANCHA 475 Quadril e Coxa

Veja também **Pranchas 331474, 478**

Fêmur

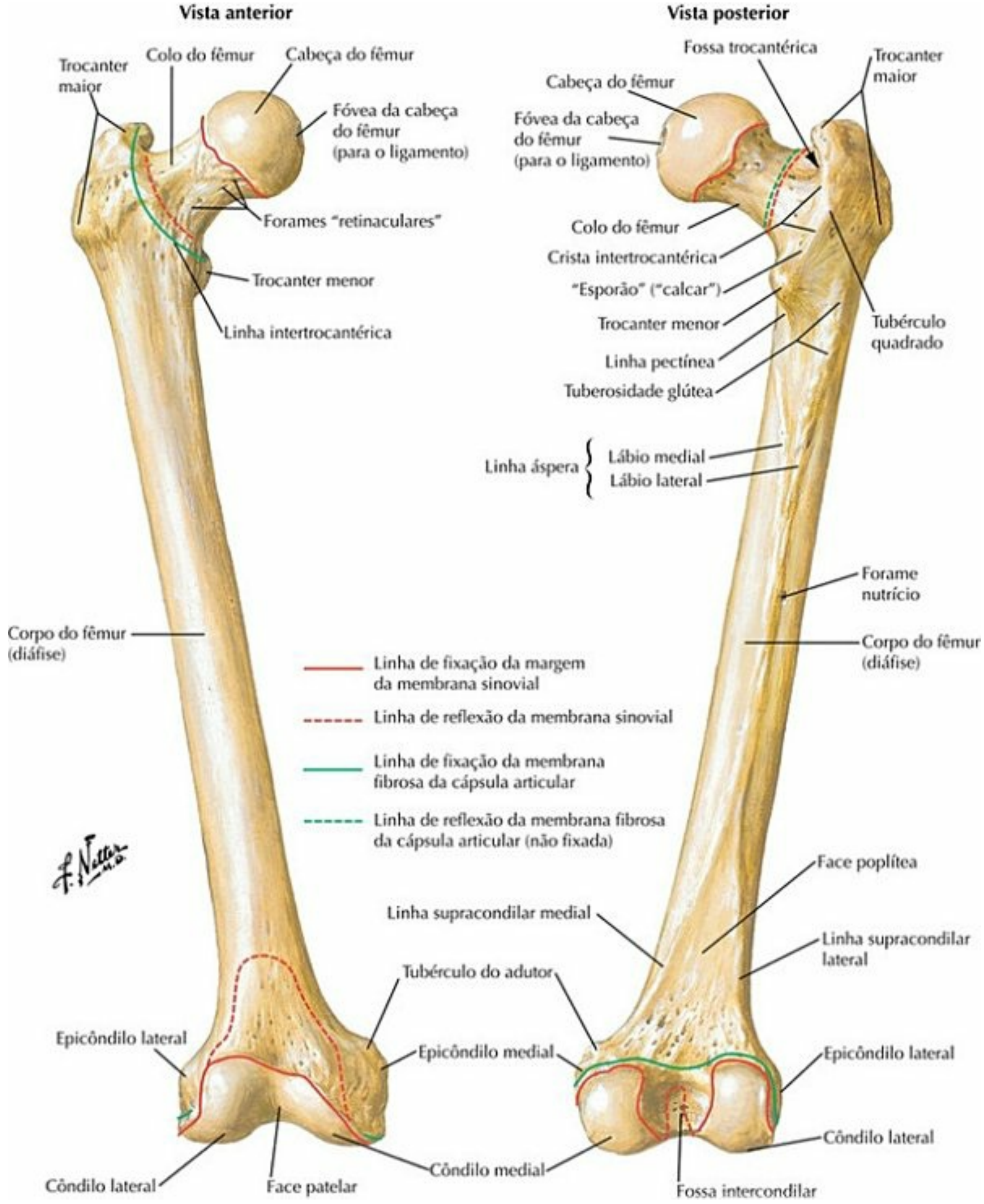

PRANCHA 476 Quadril e Coxa

Veja também **Prancha 491**

Inserções Ósseas dos Músculos do Quadril e da Coxa: Vista Anterior

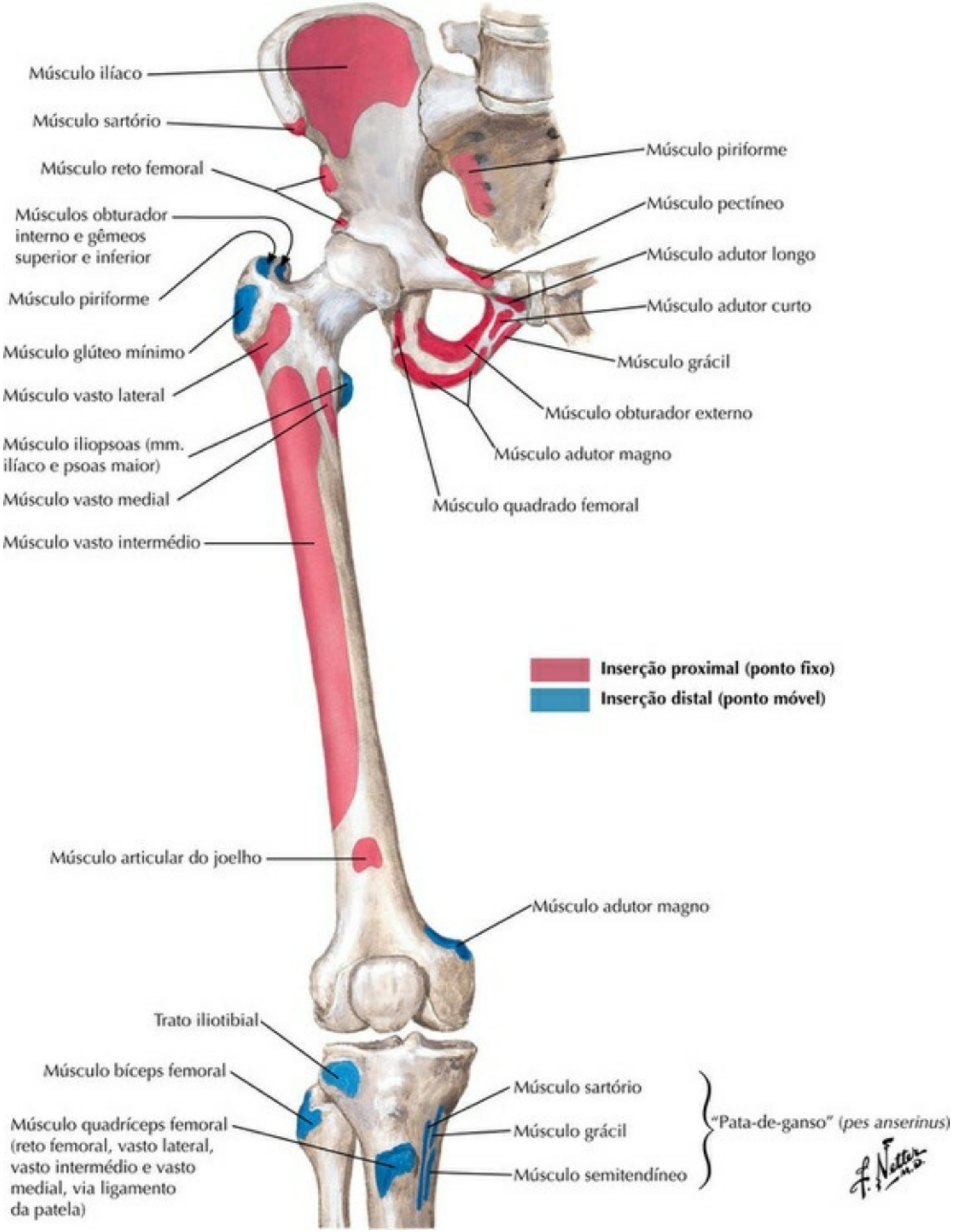

PRANCHA 477 Quadril e Coxa

Veja também **Prancha 530**

Inserções Ósseas dos Músculos do Quadril e da Coxa: Vista Posterior

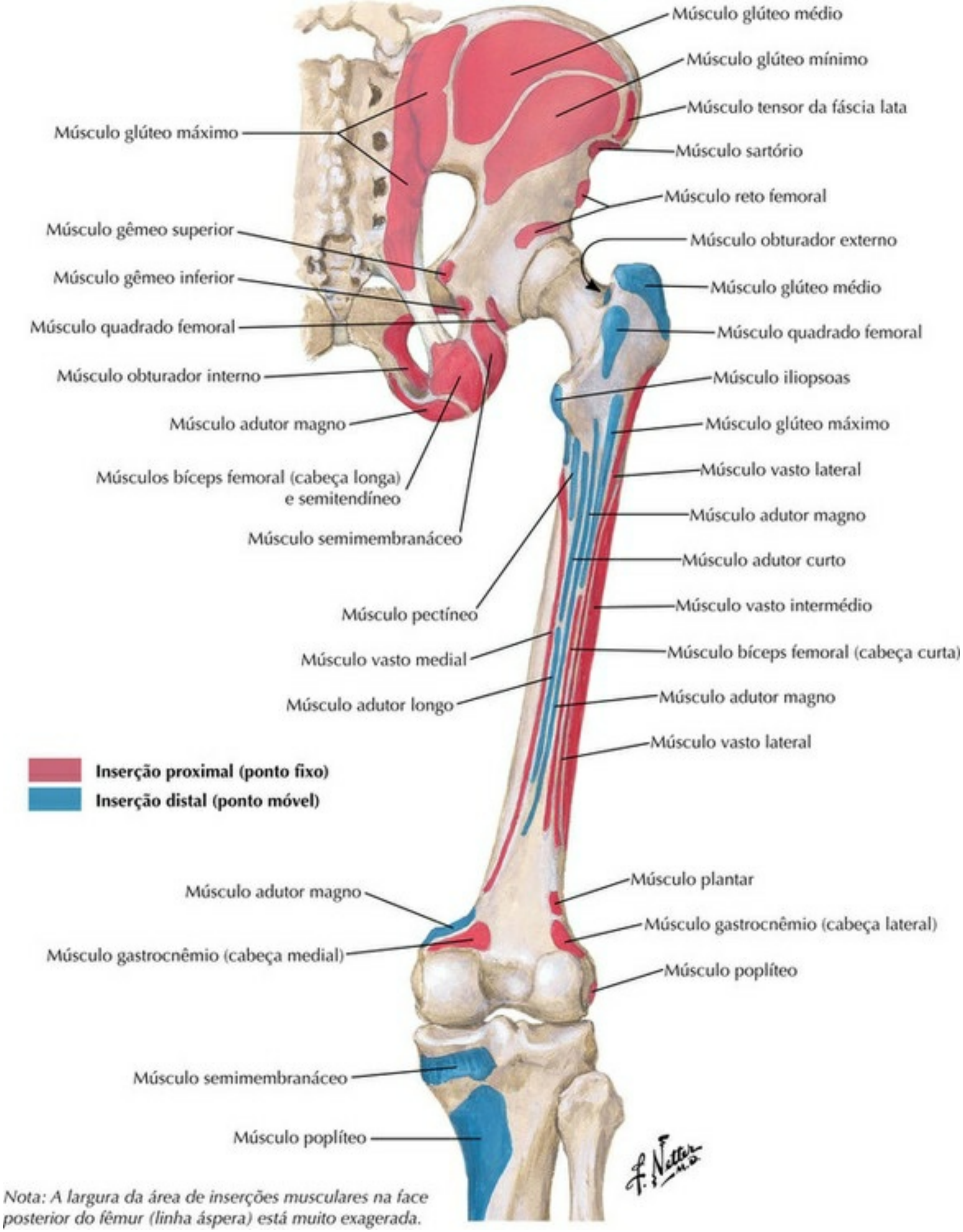

PRANCHA 478 Quadril e Coxa

Veja também **Prancha 475**

Músculos da Coxa: Vistas Anteriores

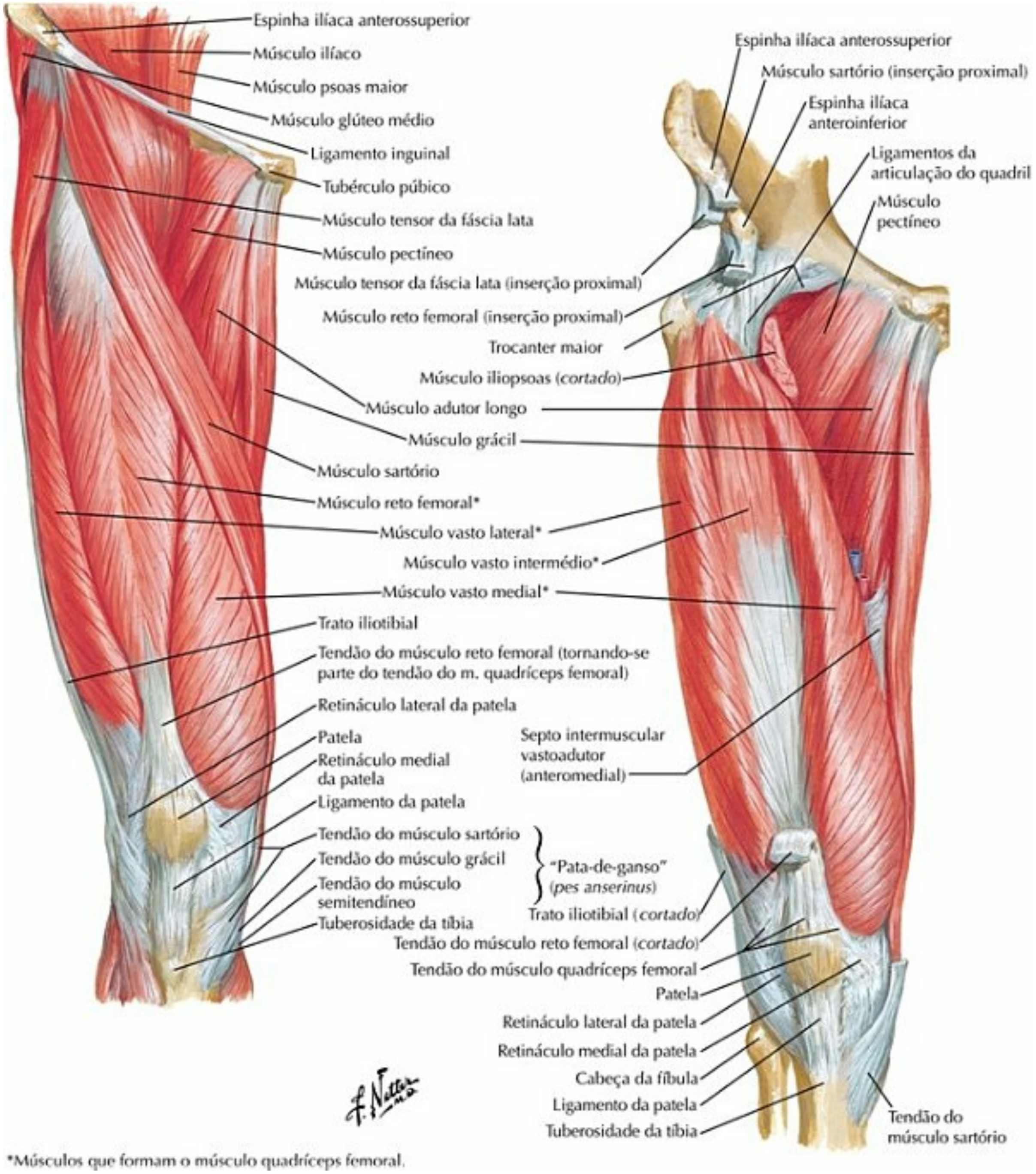

PRANCHA 479 Quadril e Coxa

Veja também **Prancha 258**

Músculos da Coxa: Vistas Anteriores (continuação)

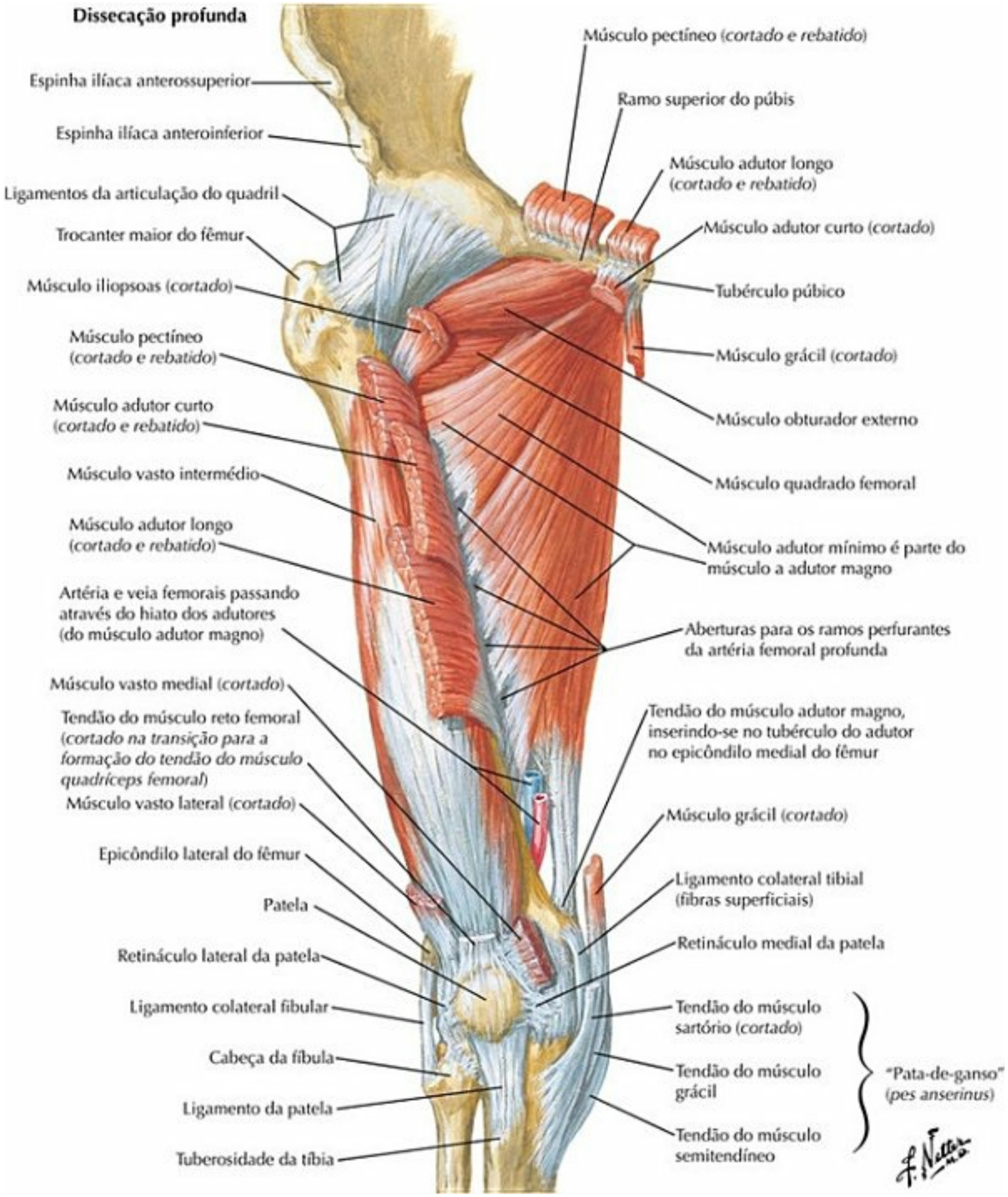

PRANCHA 480 Quadril e Coxa

Músculos do Quadril e da Coxa: Vista Lateral

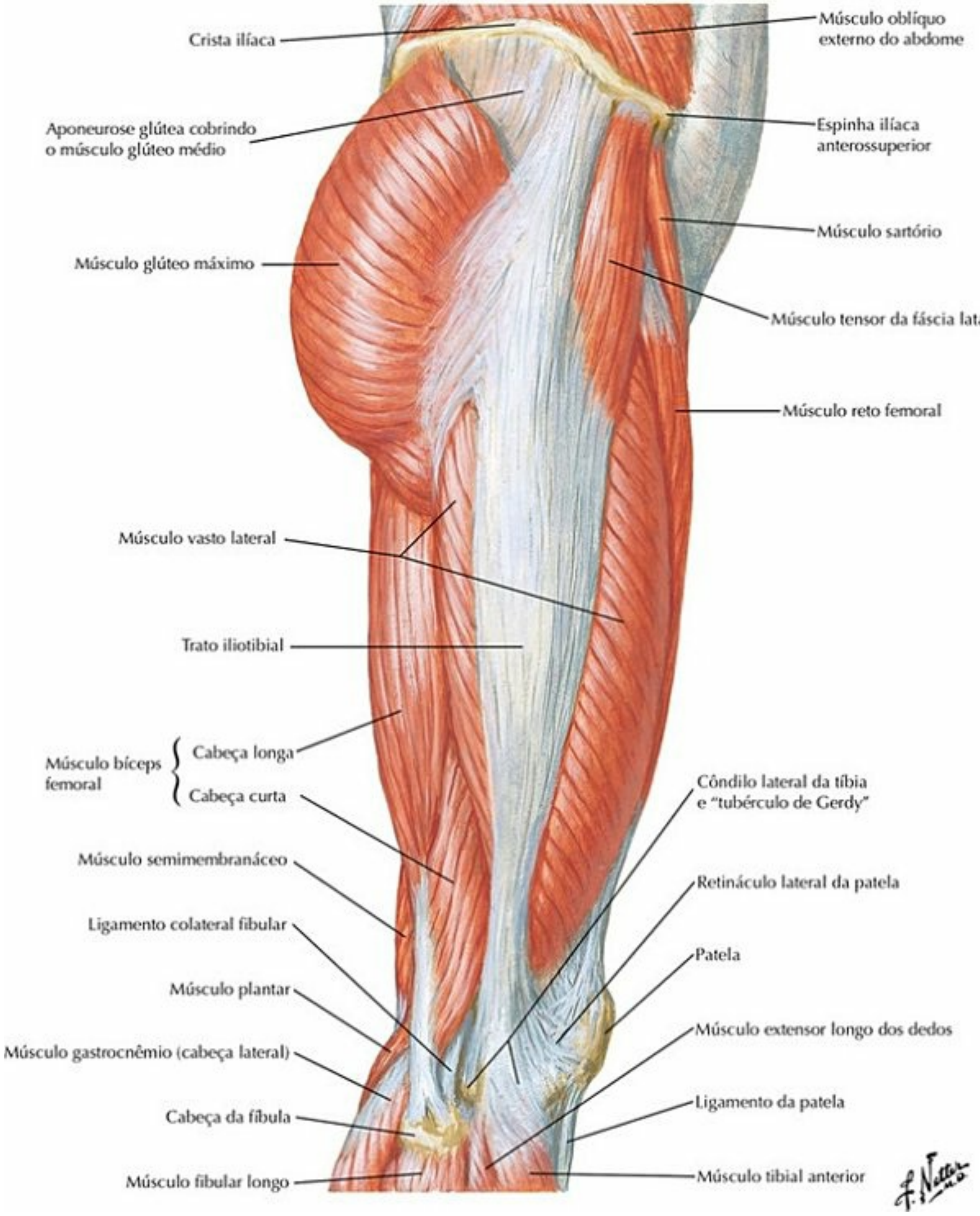

PRANCHA 481 Quadril e Coxa

Veja também **Prancha 468**

Músculos do Quadril e da Coxa: Vistas Posteriores

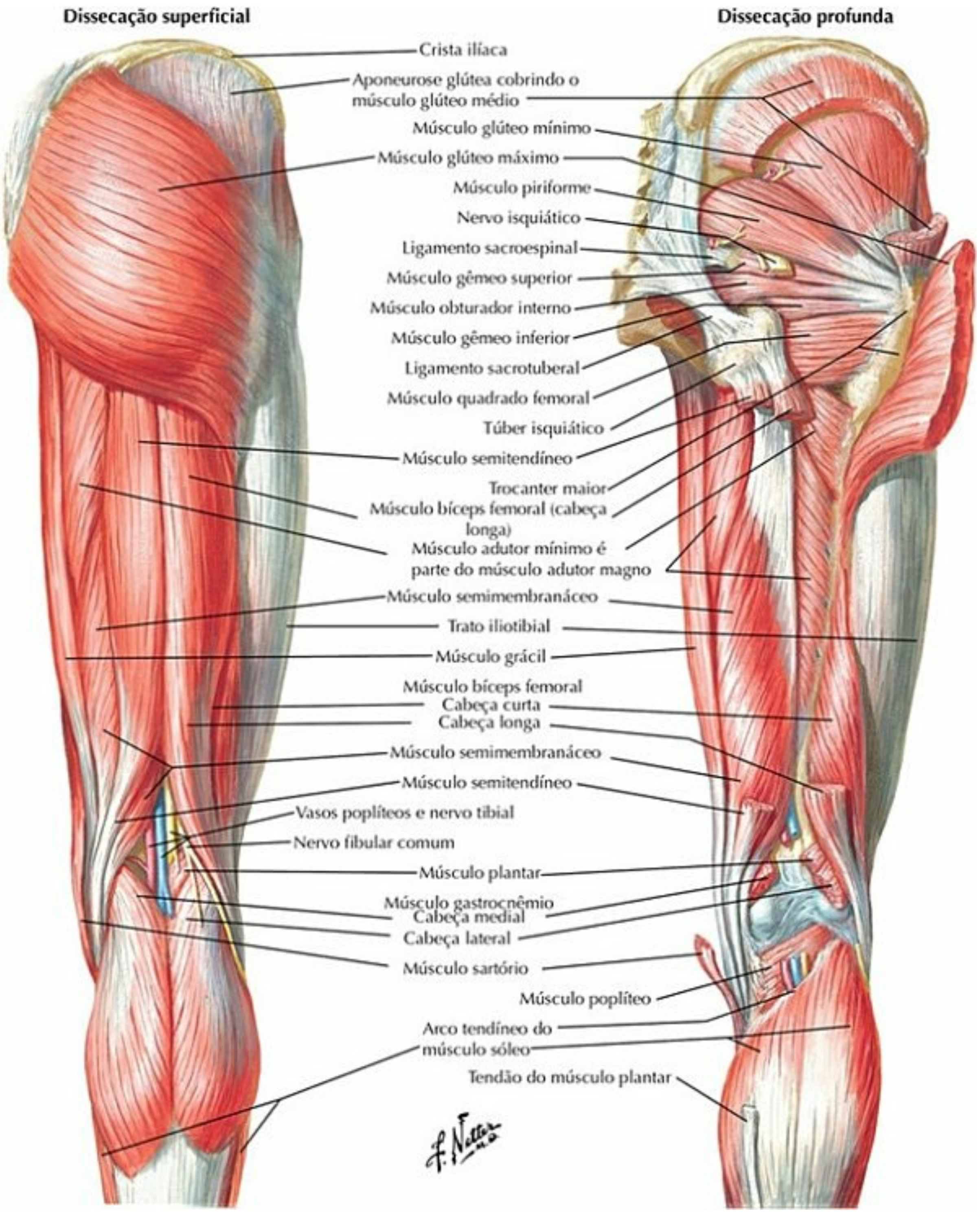

PRANCHA 482 Quadril e Coxa

Veja também**Pranchas 338**, **339**488

Músculos Psoas e Ilíaco

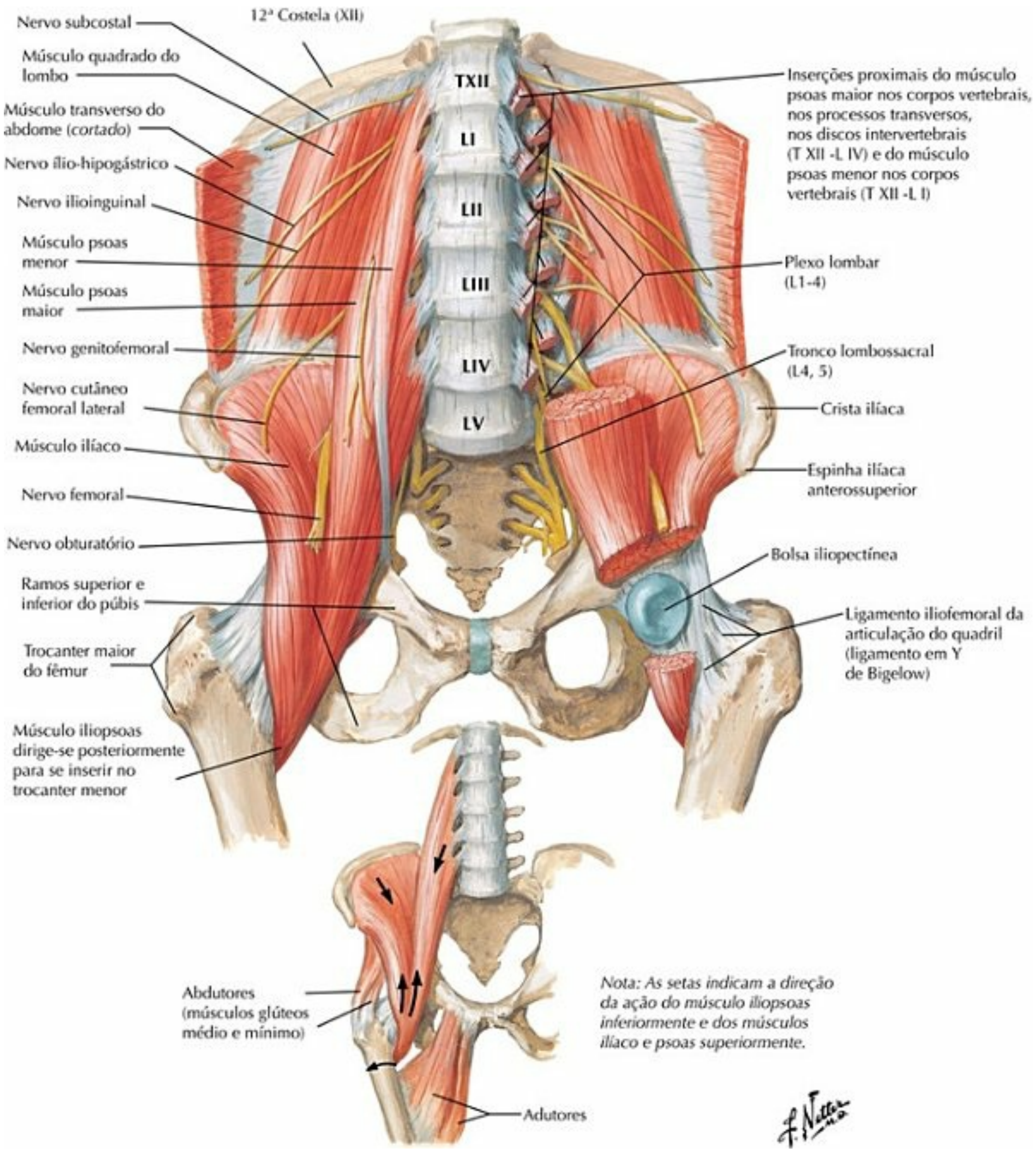

PRANCHA 483 Quadril e Coxa

Veja também **Pranchas 253, 258, 262**

Plexos Lombossacral e Coccígeo

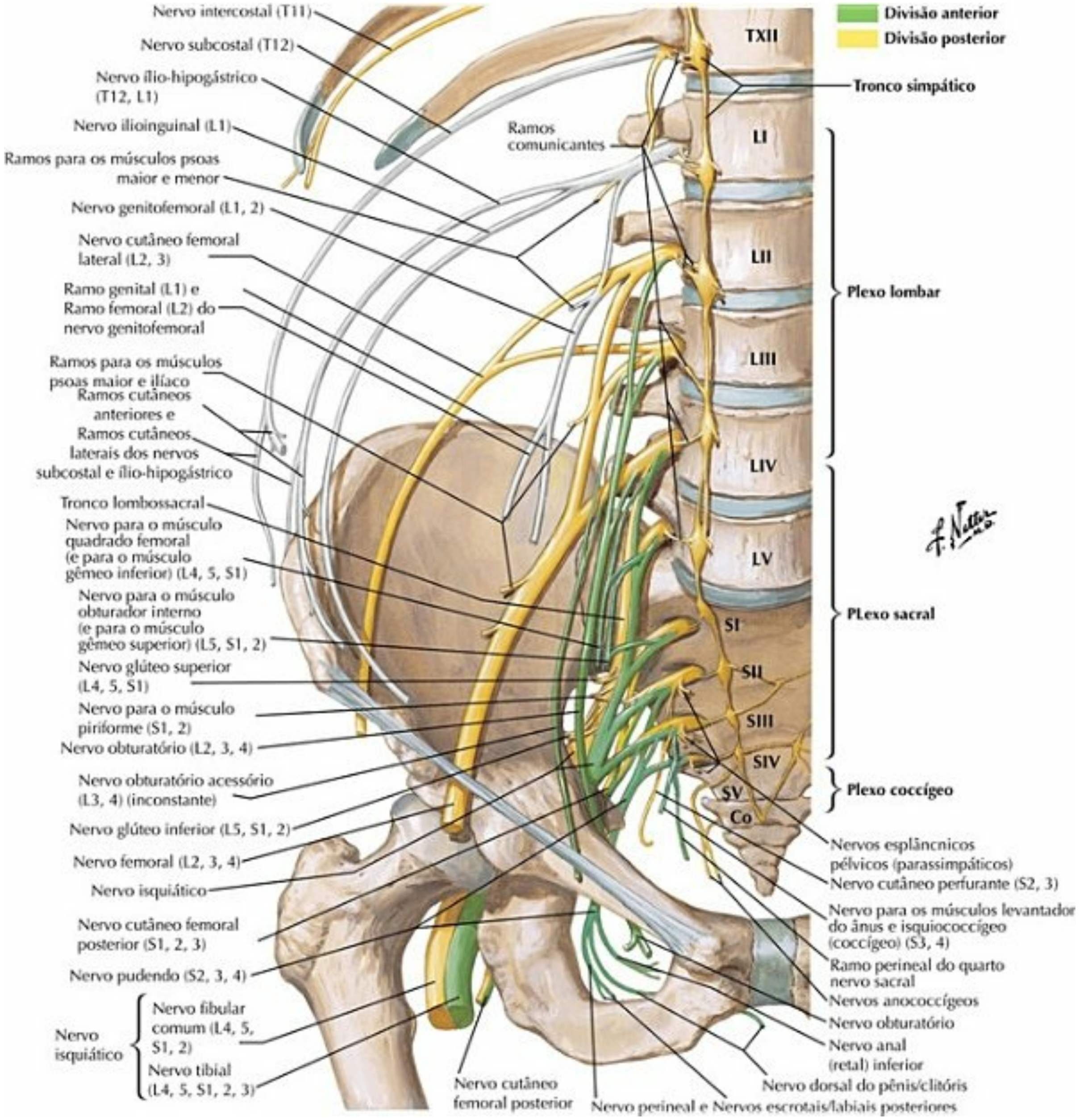

PRANCHA 484 Quadril e Coxa

Veja também **Prancha 262**

Plexo Lombar

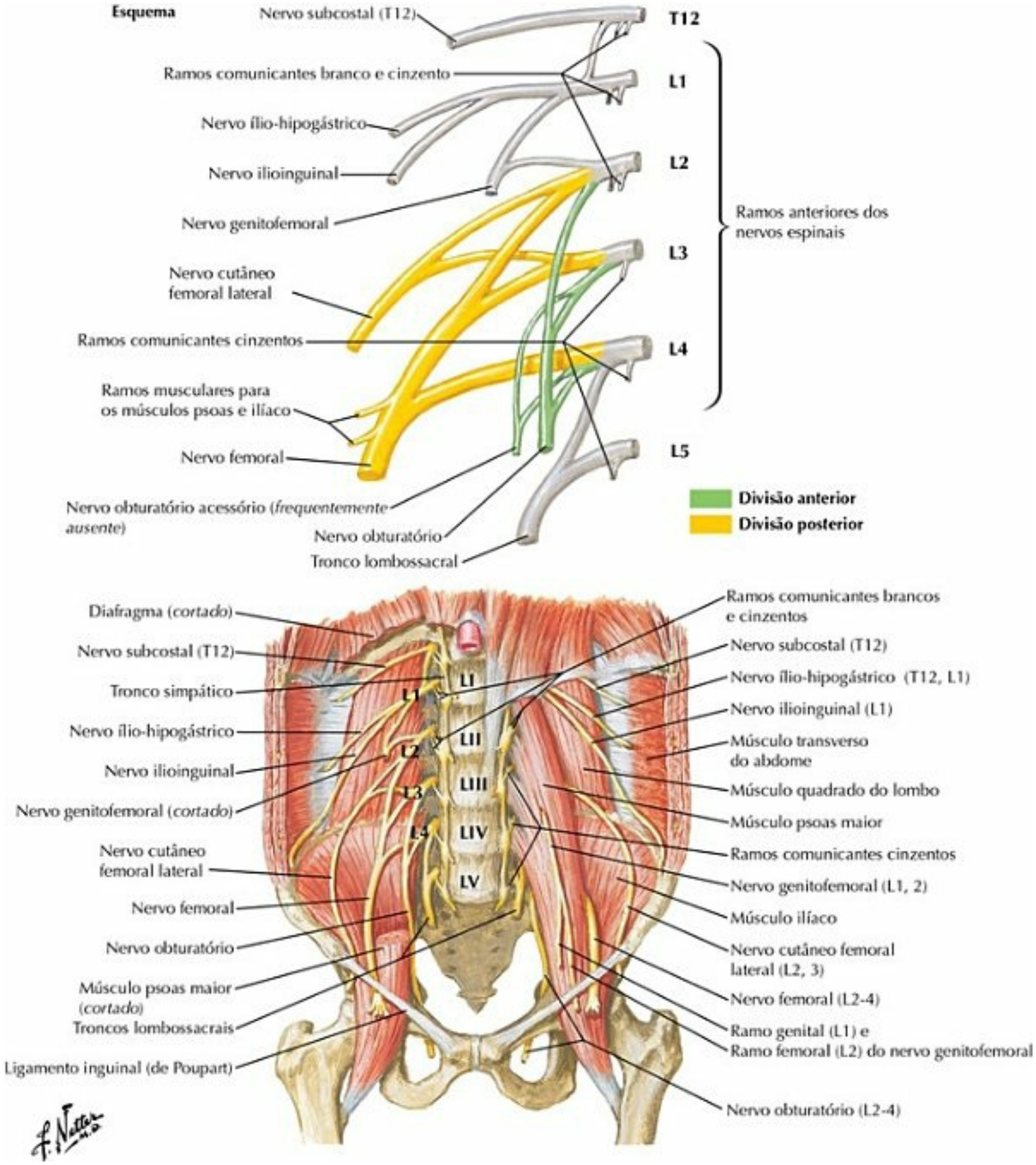

PRANCHA 485 Quadril e Coxa

Veja também **Prancha 262**

Plexos Sacral e Coccígeo

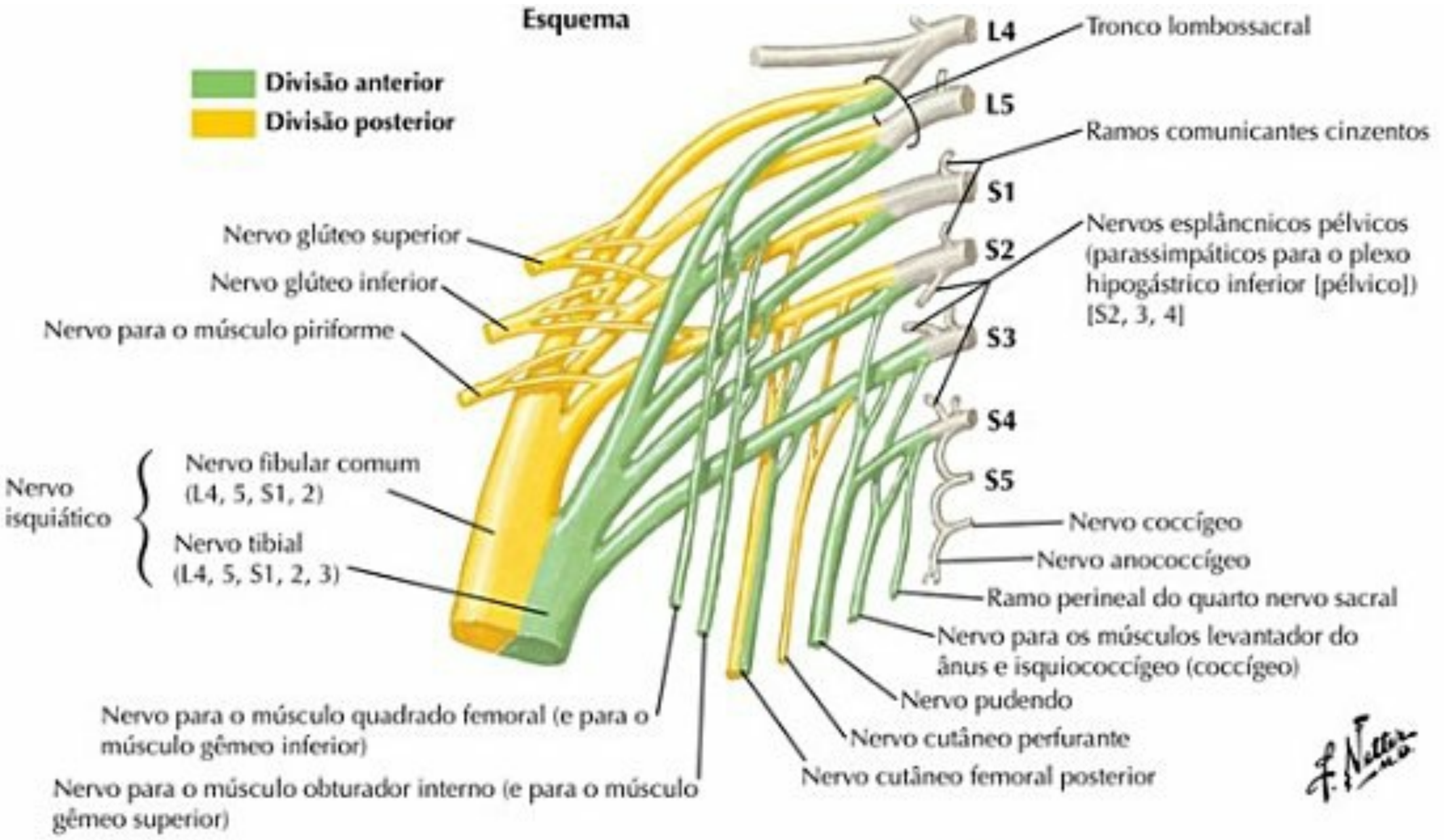

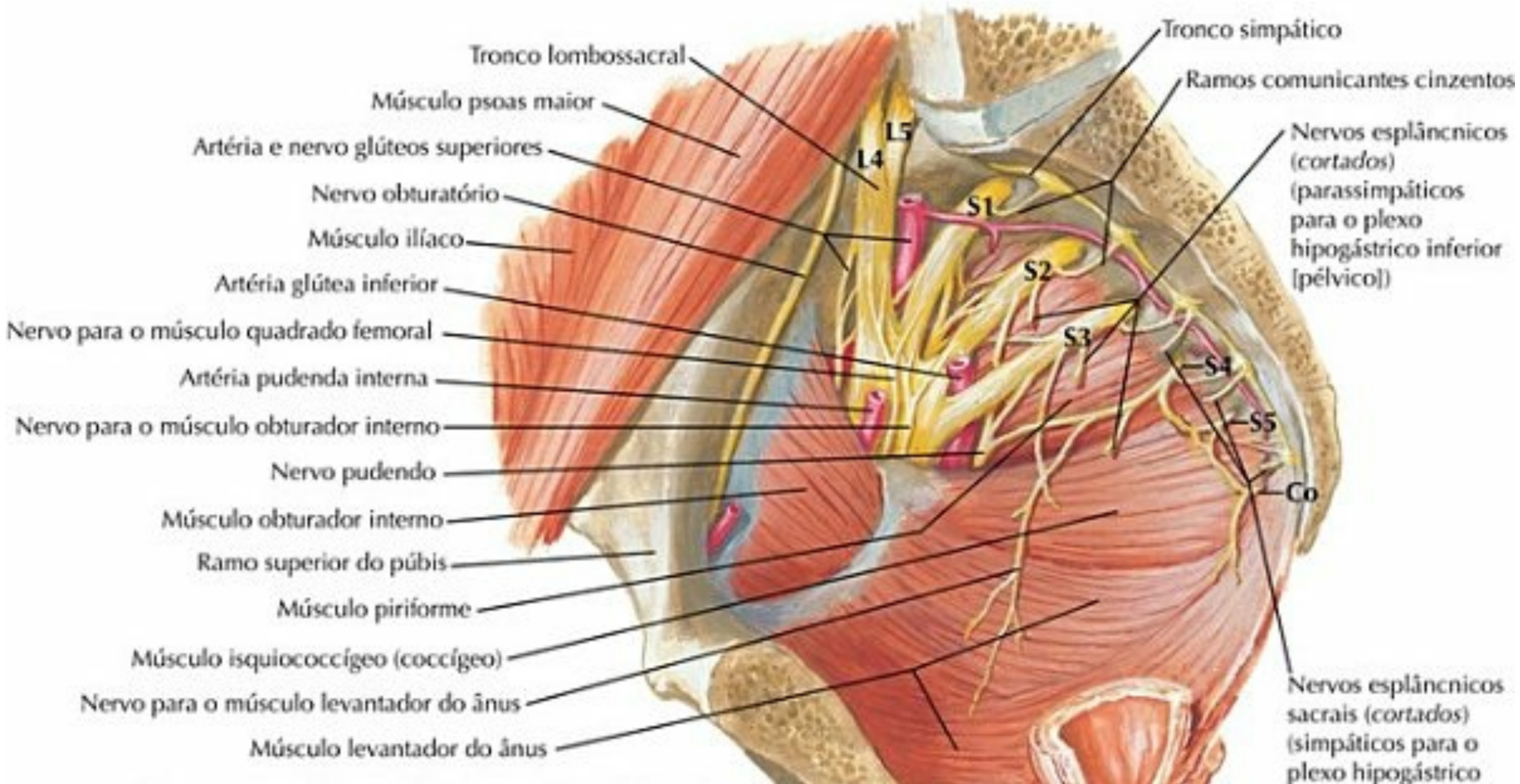

Topografia: vista medial e levemente anterior de uma hemipelve dissecada

PRANCHA 486 Quadril e Coxa

Veja também **Prancha 262**

Artérias e Nervos da Coxa: Vistas Anteriores

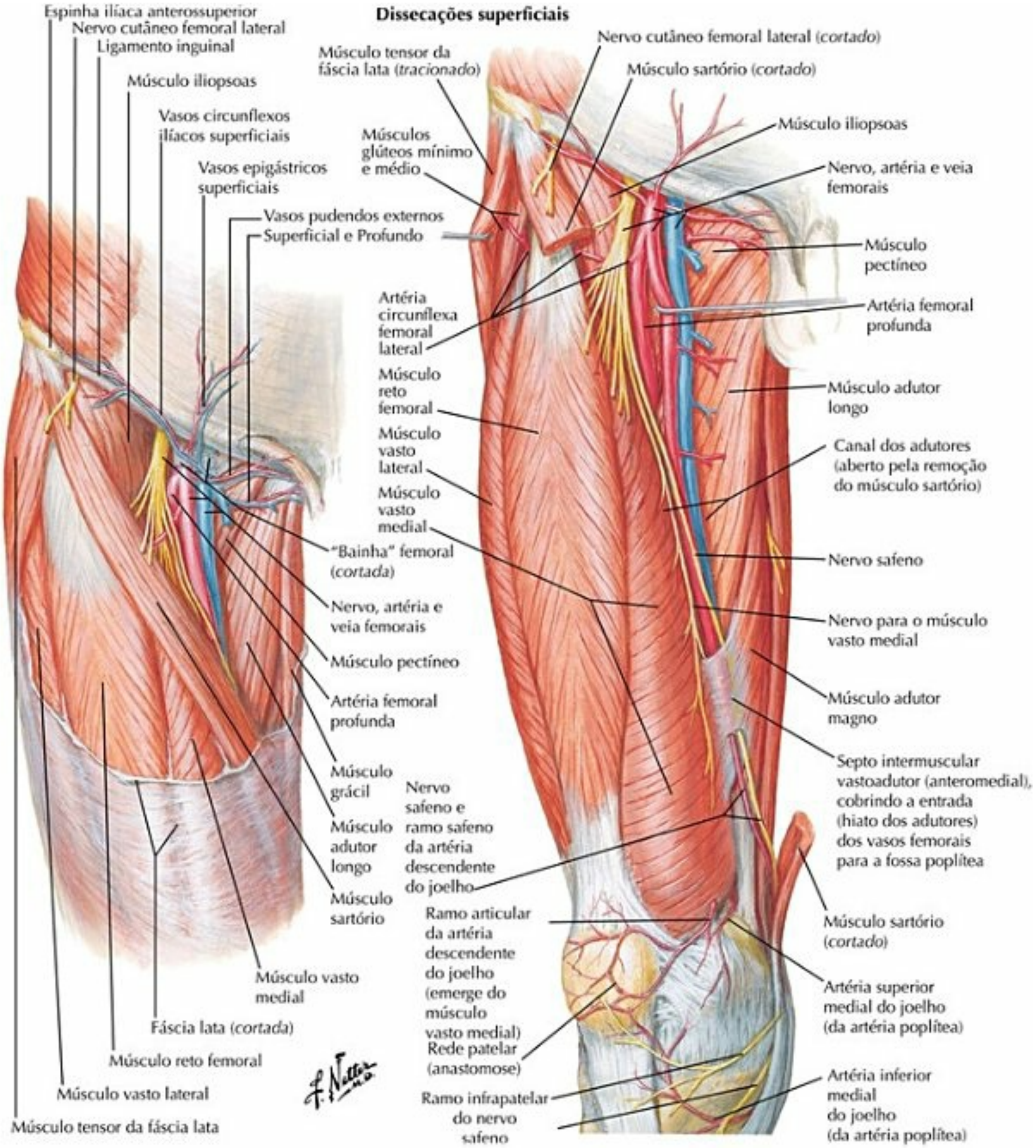

PRANCHA 487 Quadril e Coxa

Veja também **Prancha 525**

Artérias e Nervos da Coxa: Vista Anterior (continuação)

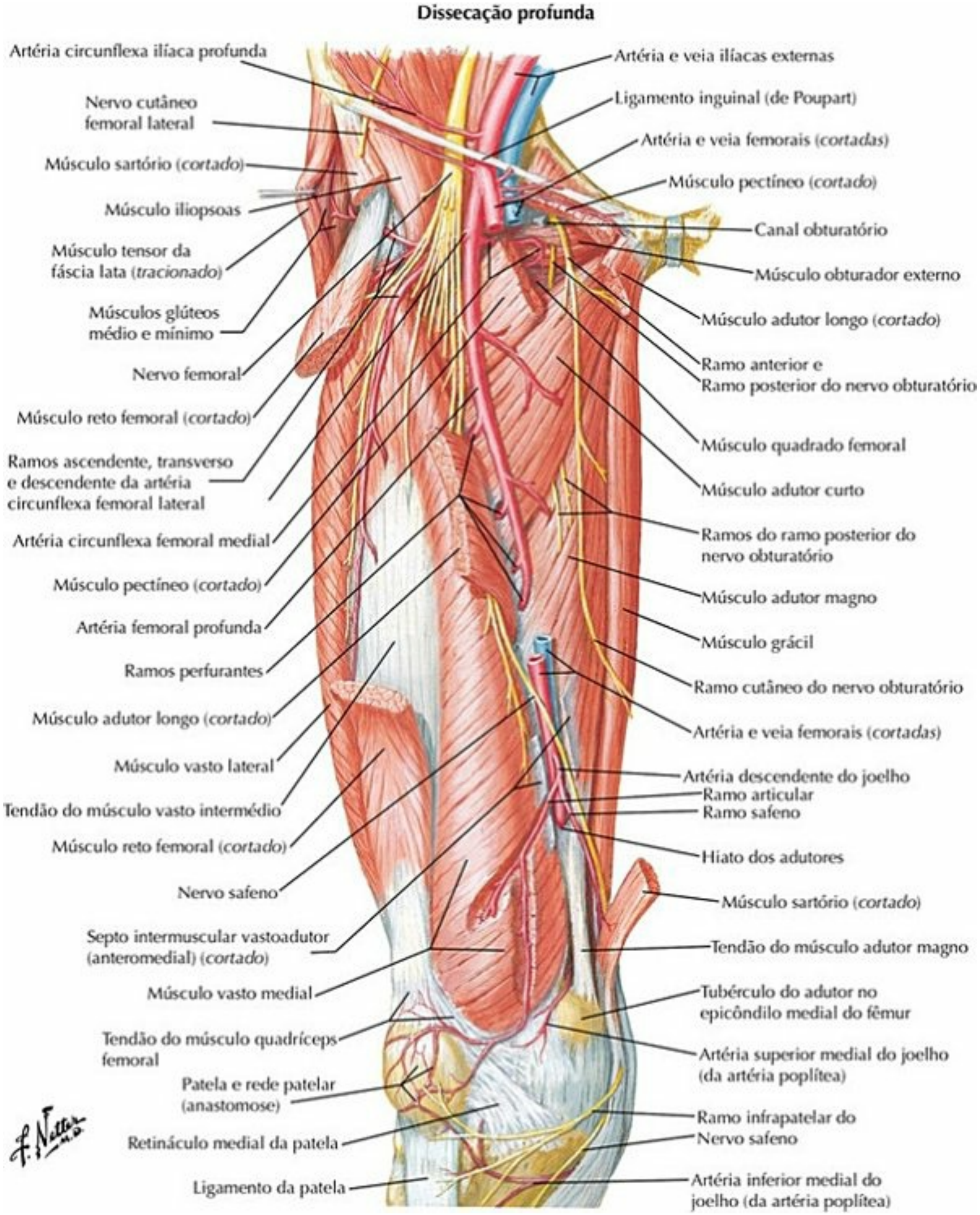

PRANCHA 488 Quadril e Coxa

Veja também **Pranchas 525, 526**

Artérias e Nervos da Coxa: Vista Posterior

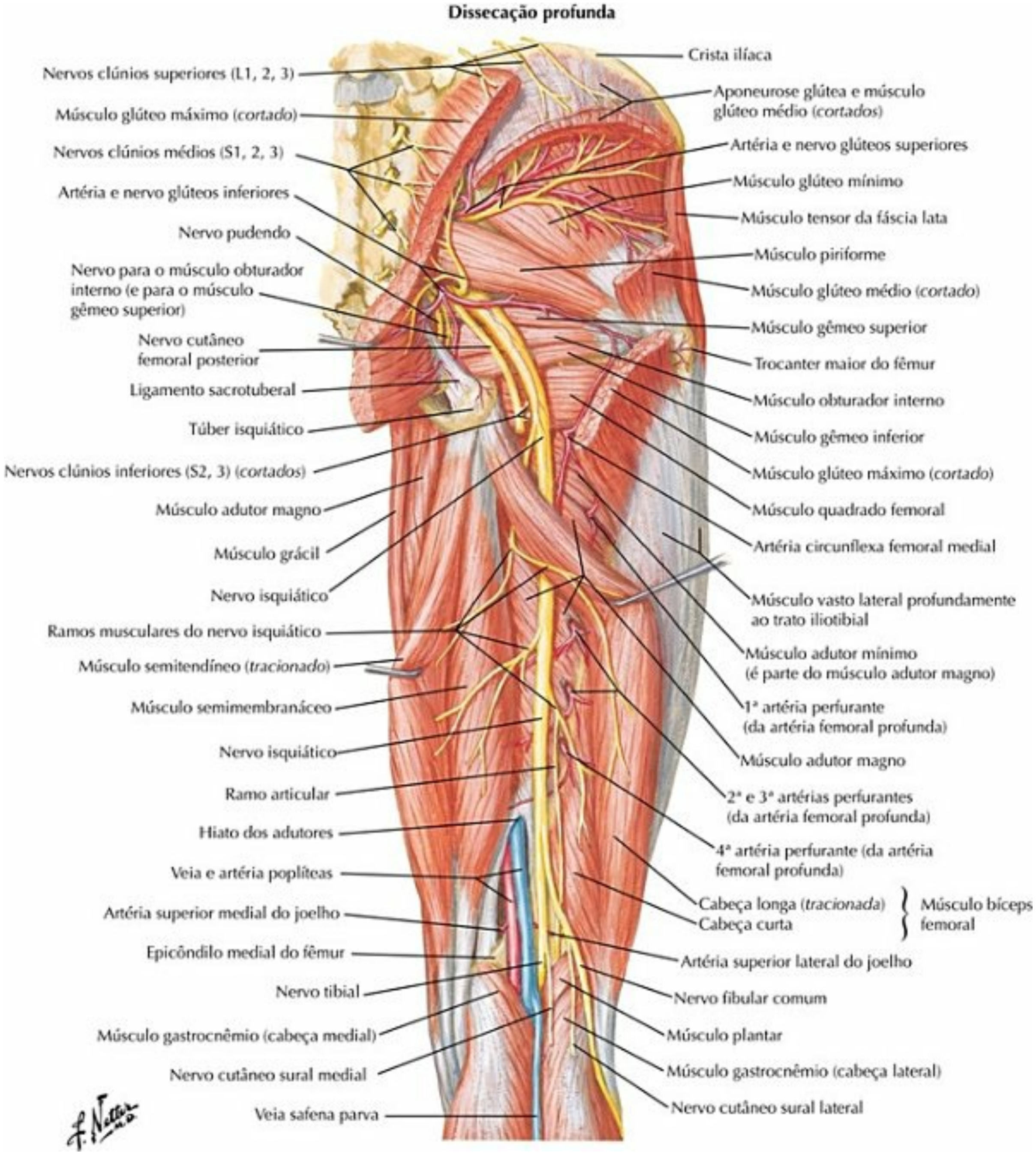

PRANCHA 489 Quadril e Coxa

Veja também **Prancha 527**

Nervos do Quadril e da Região Glútea (Nádegas)

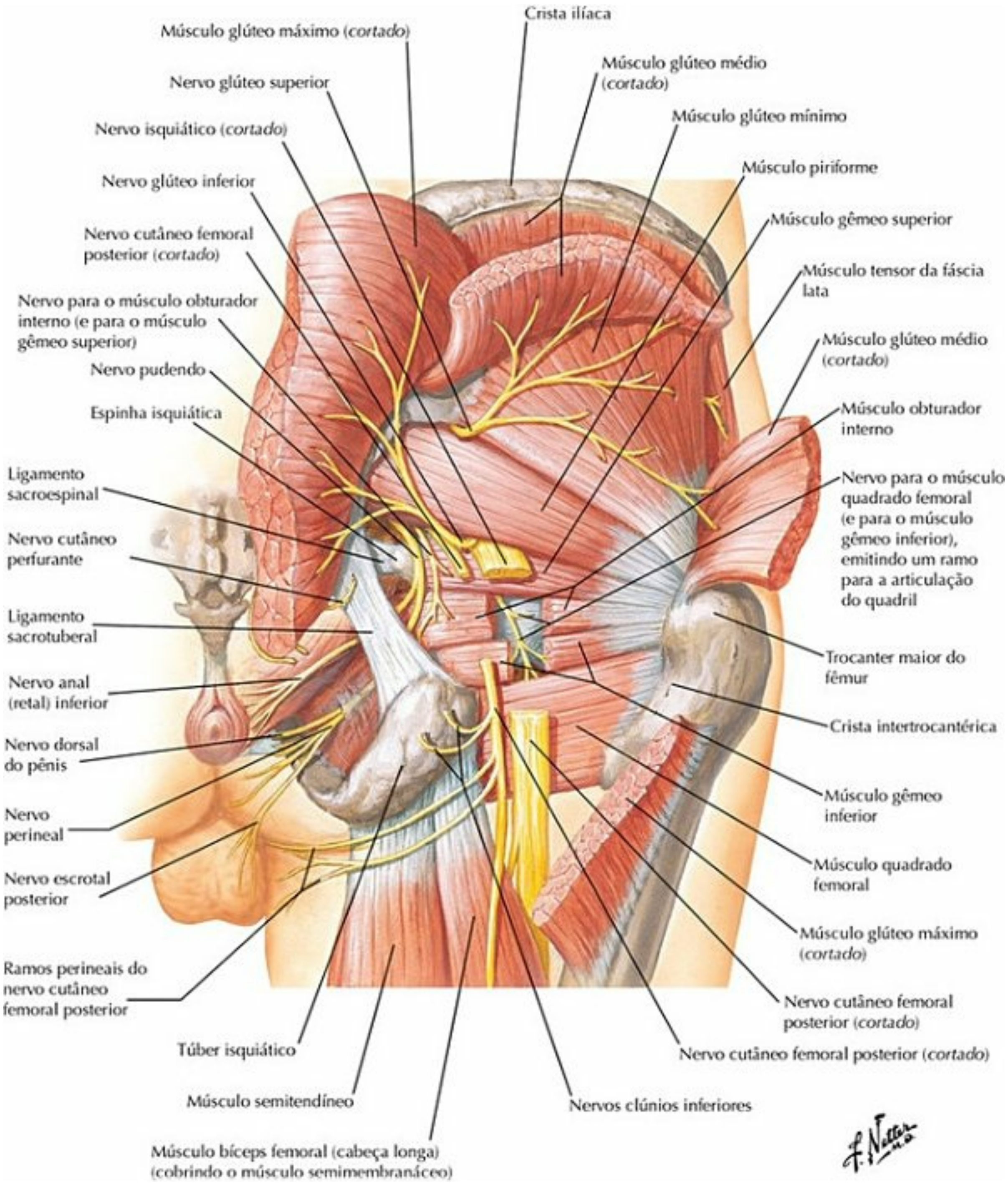

PRANCHA 490 Quadril e Coxa

Veja também **Prancha 333**

Artérias da Cabeça e do Colo do Fêmur

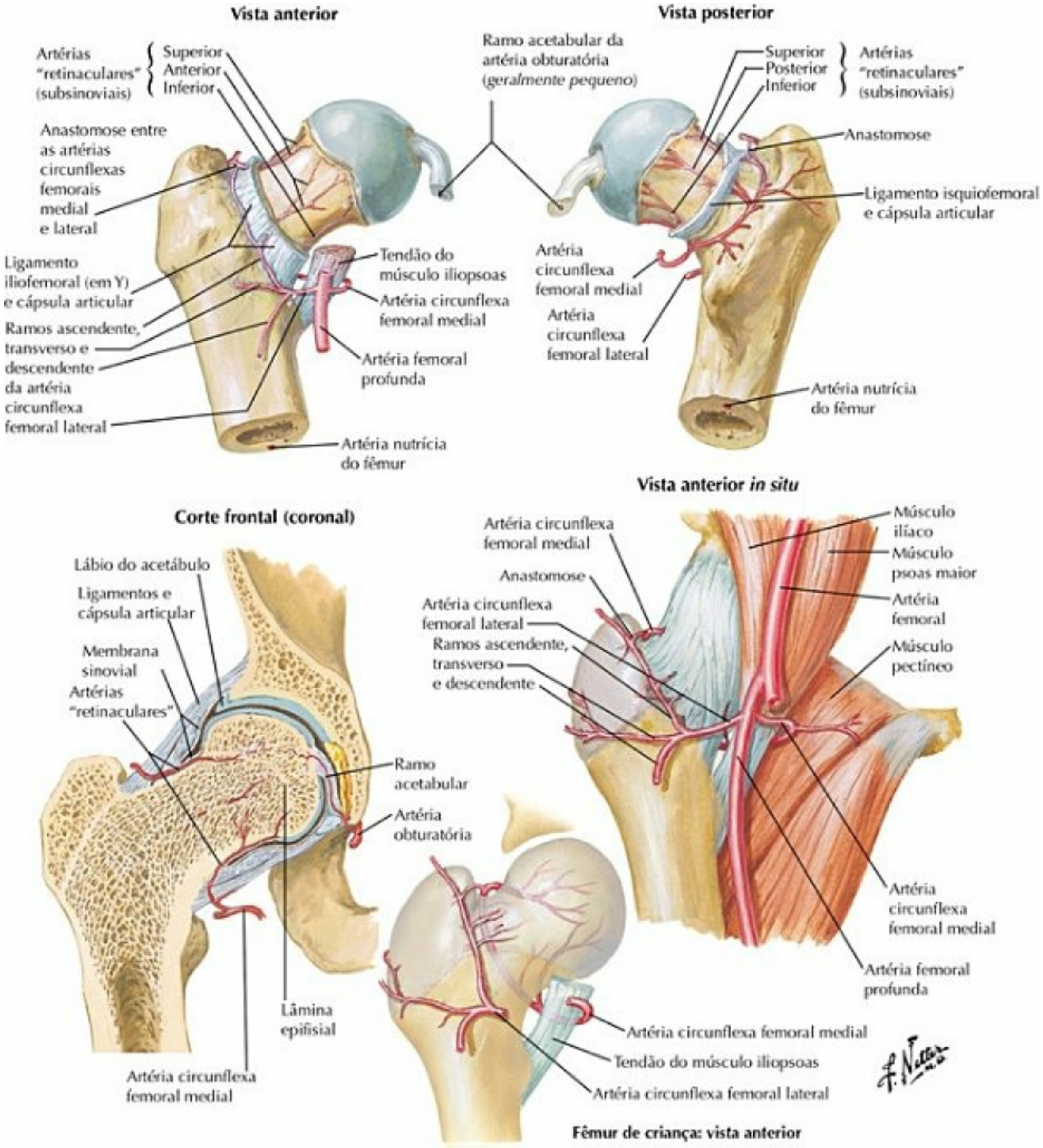

PRANCHA 491 Quadril e Coxa

Veja também **Pranchas 499, 530**

Coxa: Cortes Tranversais Seriados

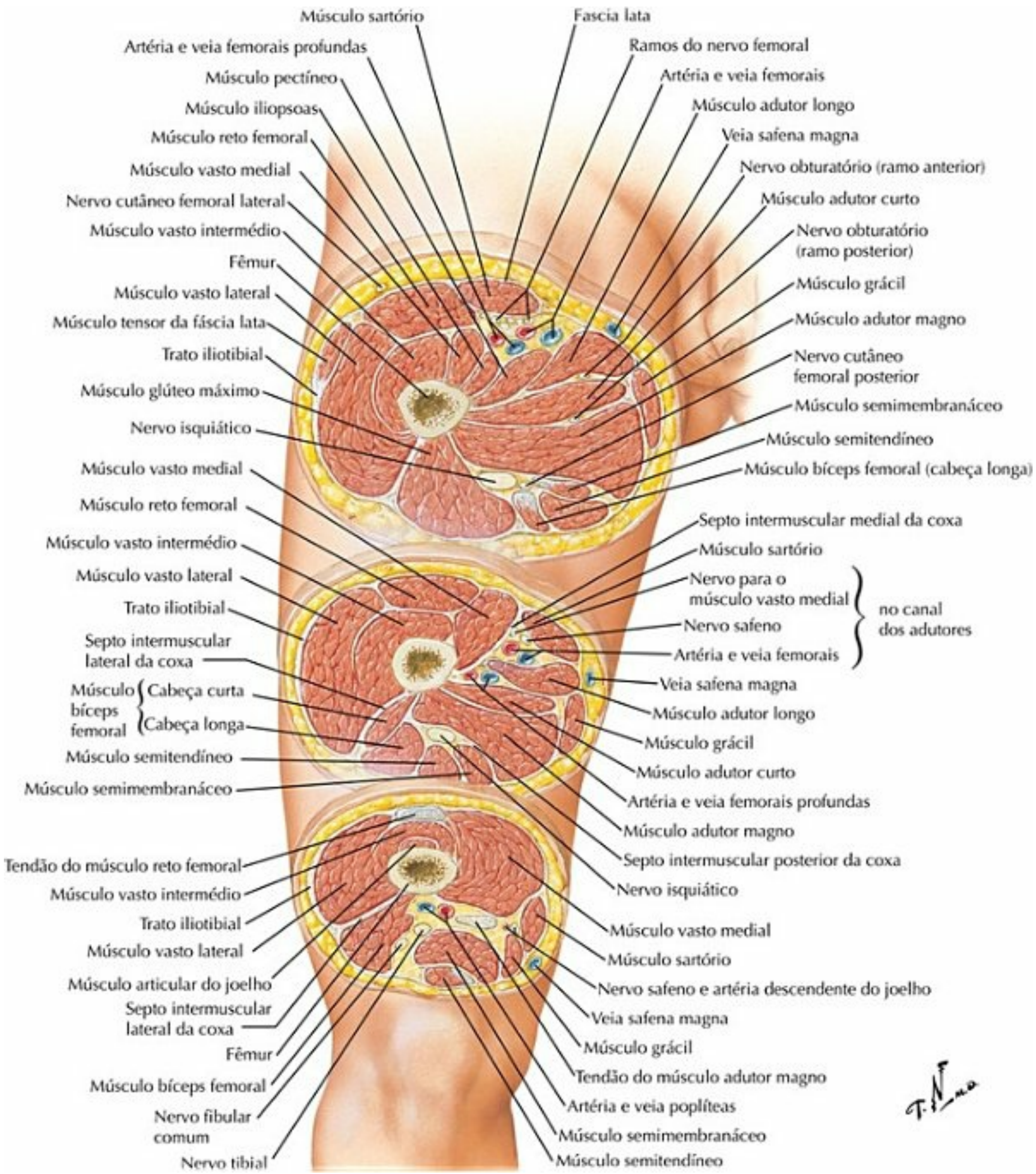

PRANCHA 492 Quadril e Coxa

Joelho: Vistas Lateral e Medial

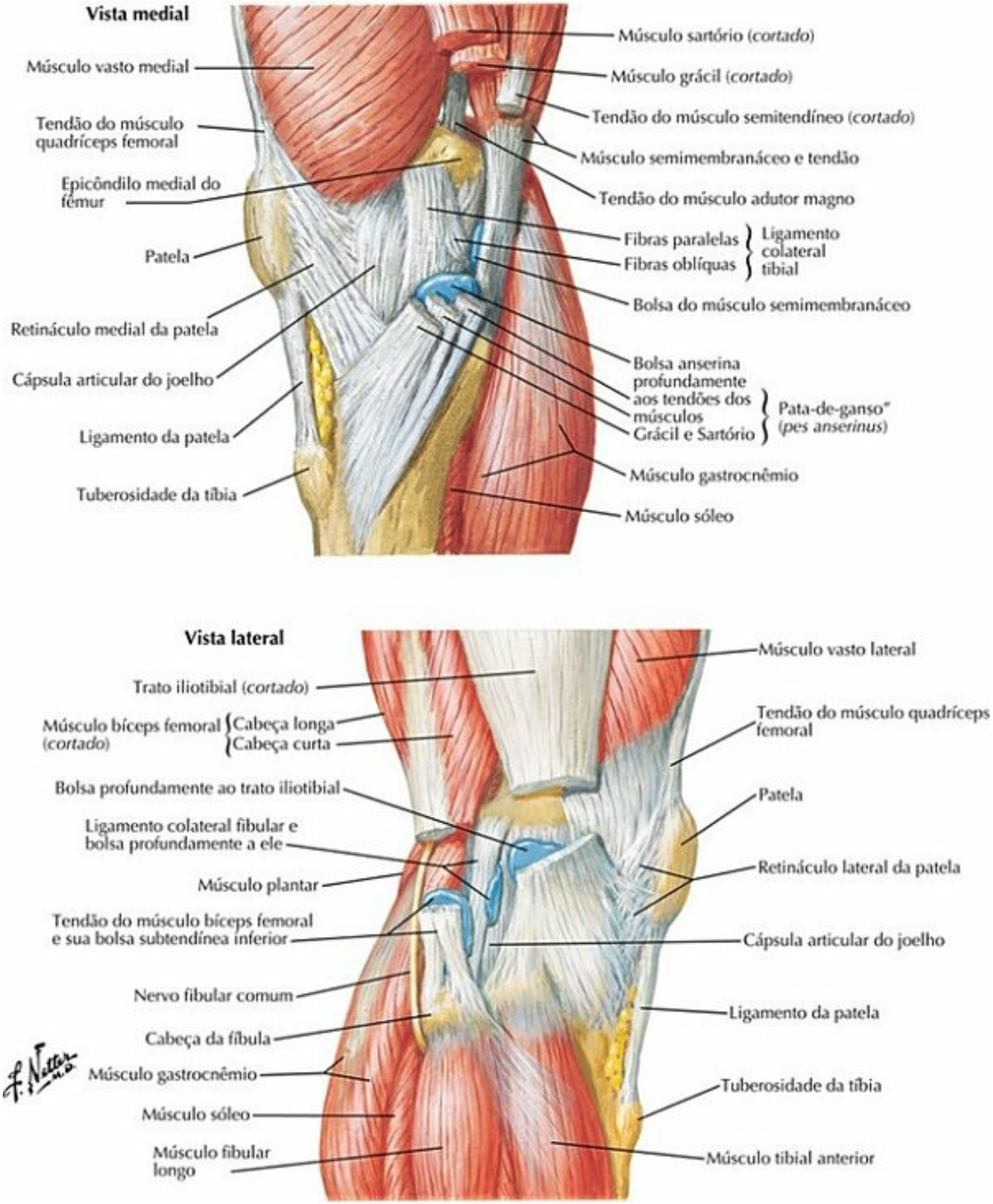

PRANCHA 493 Joelho

Joelho: Vistas Anteriores

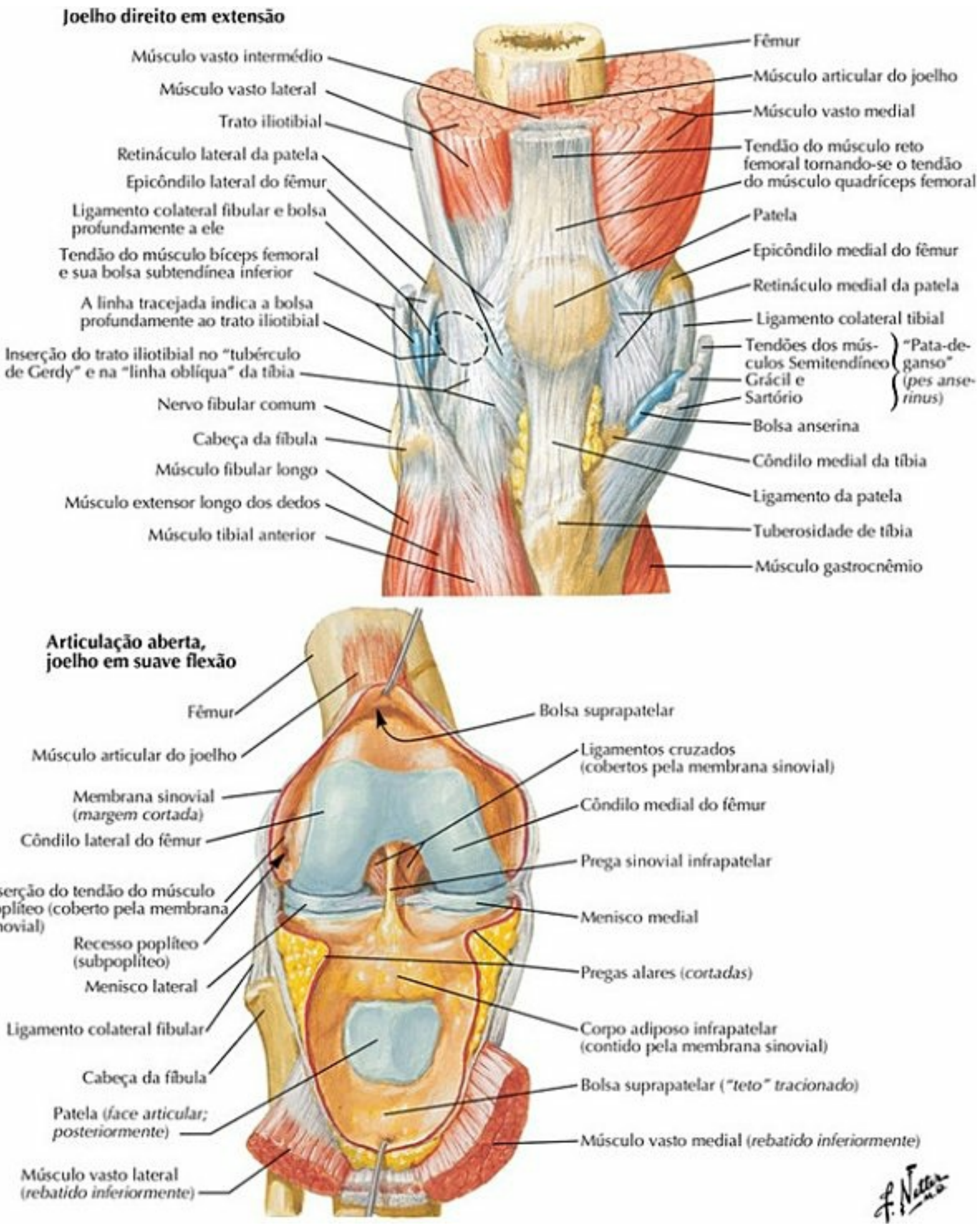

PRANCHA 494 Joelho

Veja também **Prancha 497**

Joelho: Vista Interna

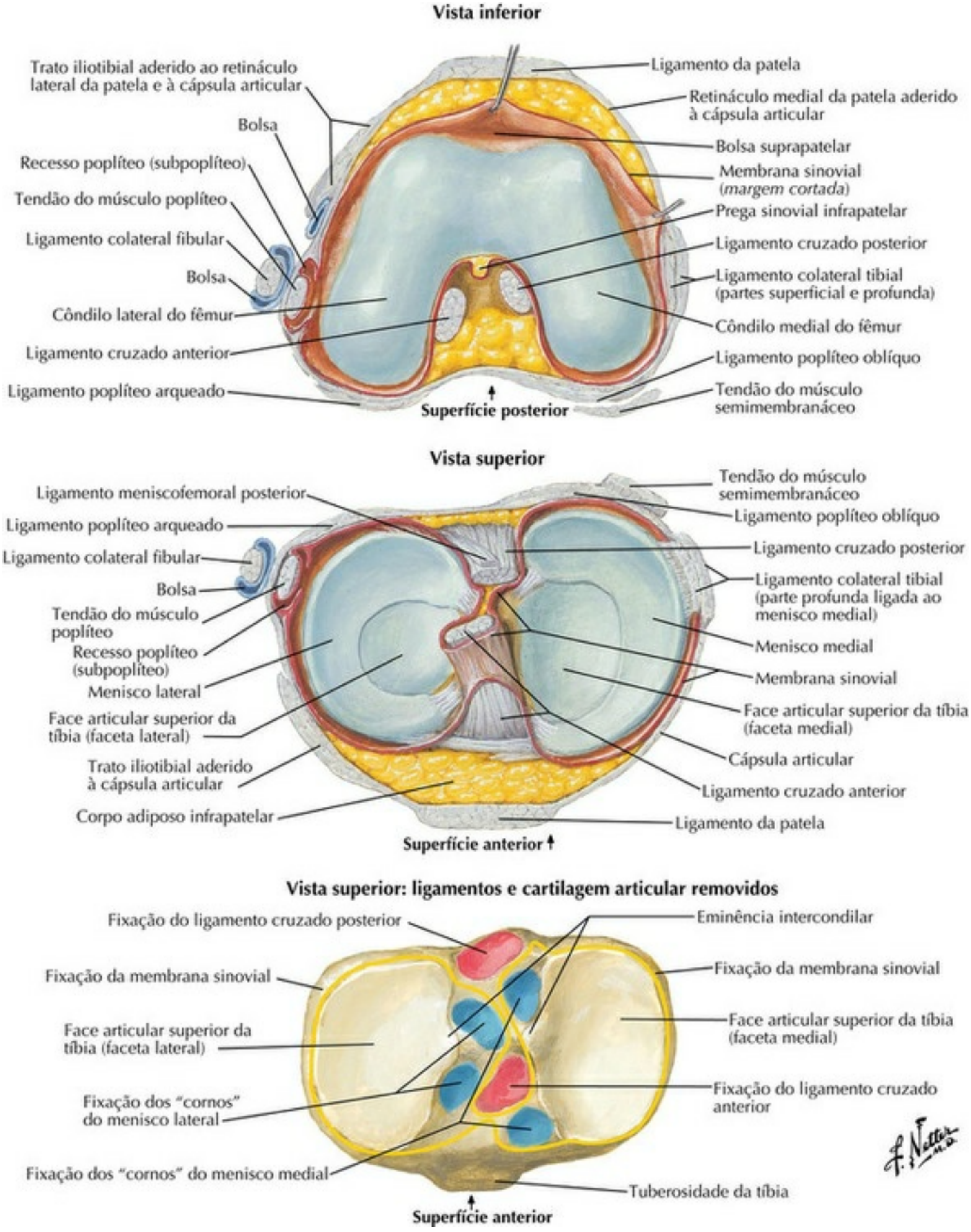

PRANCHA 495 Joelho

Veja também **Prancha 501**

Joelho: Ligamentos Cruzados e Colaterais

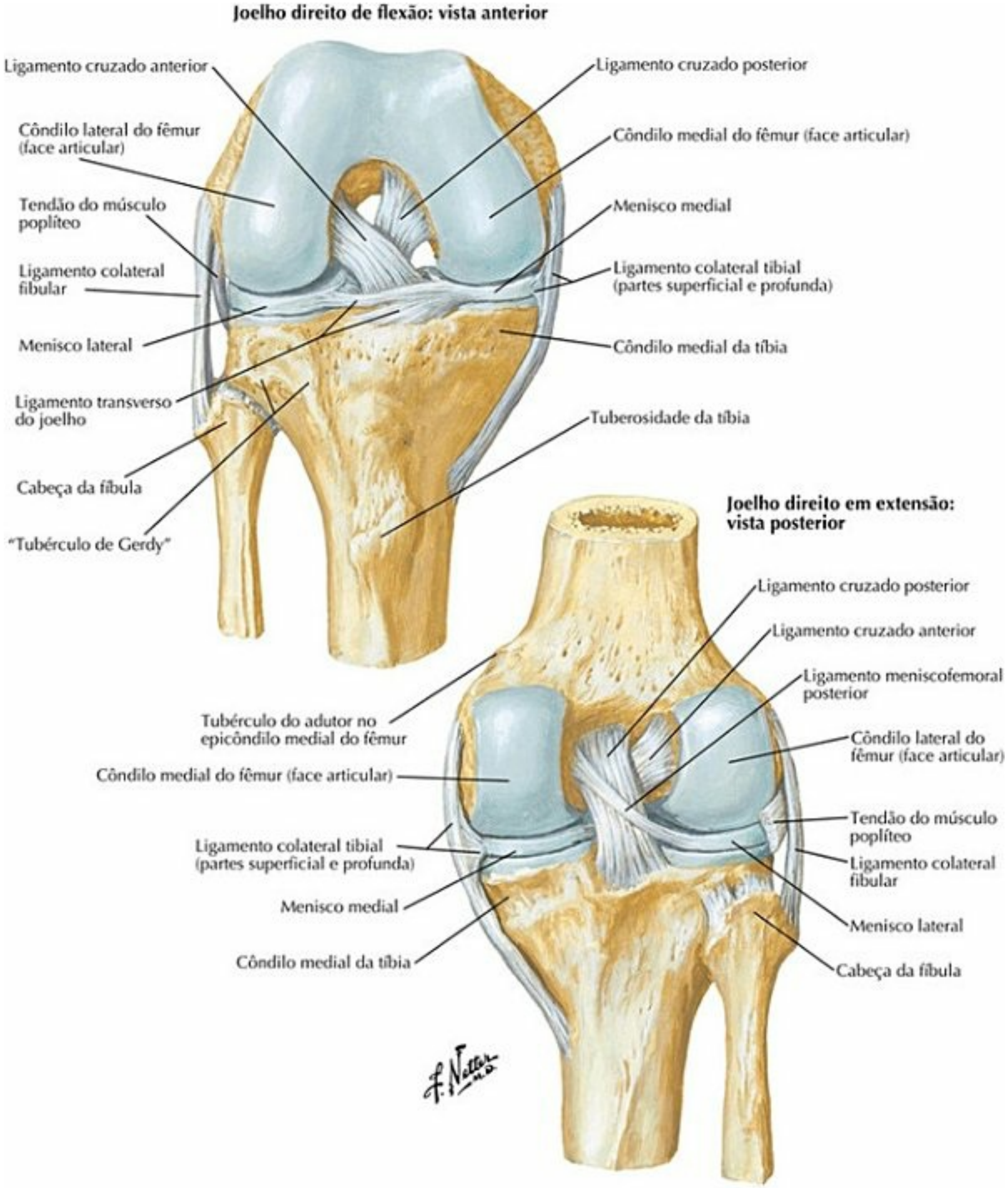

PRANCHA 496 Joelho

Joelho: Radiografia Anteroposterior e Vista Posterior

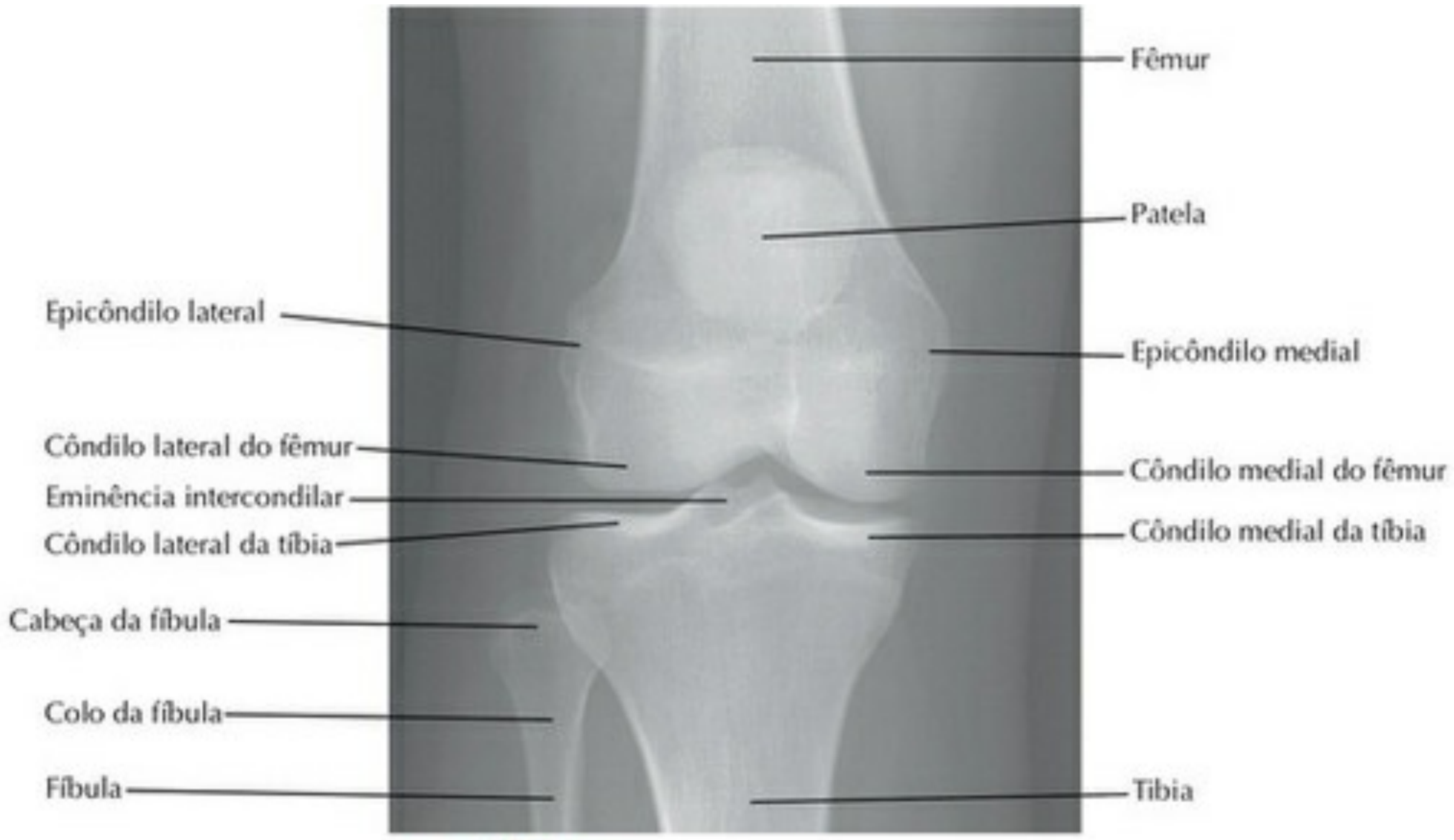

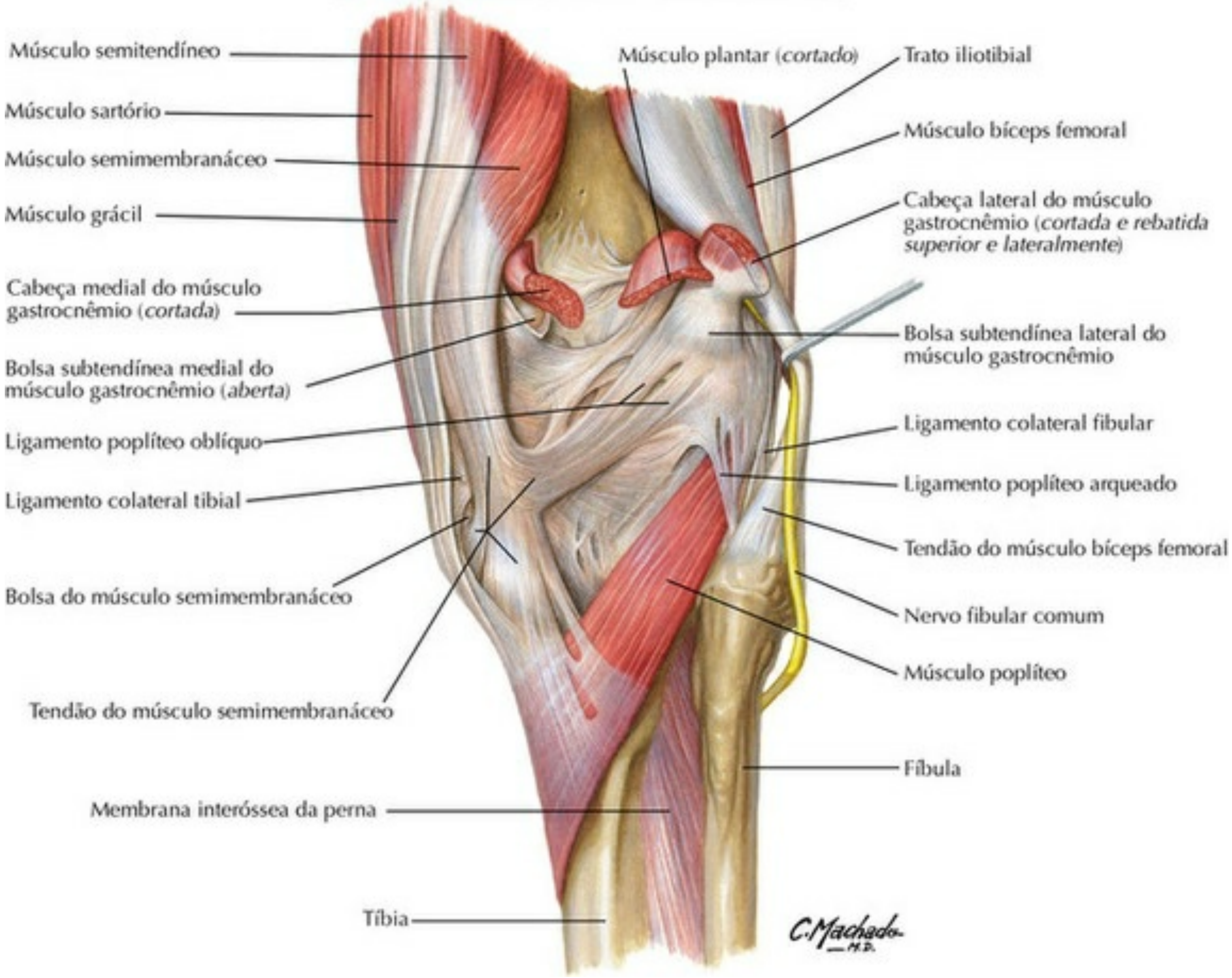

PRANCHA 497 Joelho
Veja também **Prancha 494**

Joelho: Vistas Posterior e do Corte Sagital

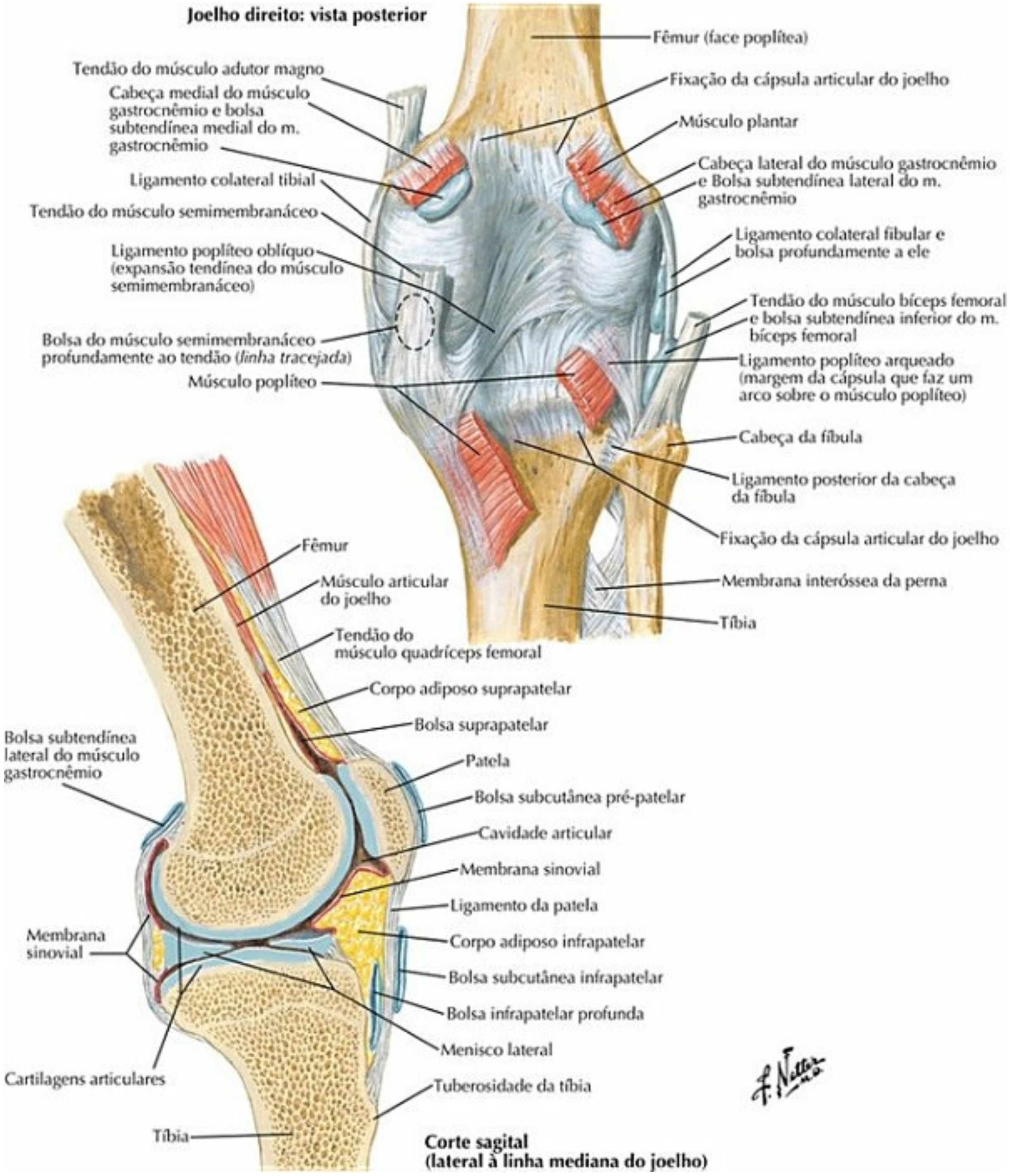

PRANCHA 498 Joelho

Artérias da Coxa e do Joelho: Esquema

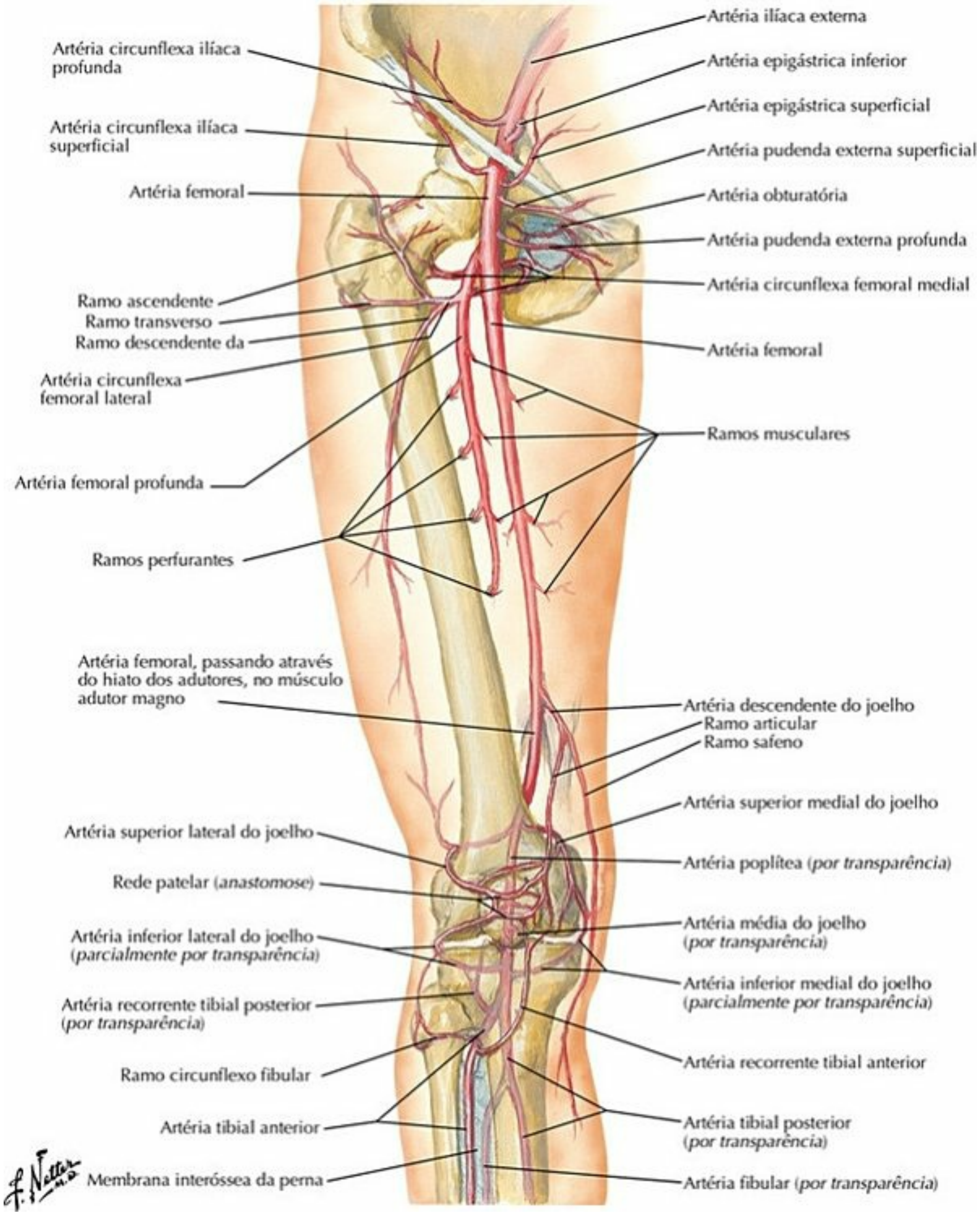

PRANCHA 499 Joelho

Veja também **Pranchas 491**, **508**, **509**, **518**

Tíbia e Fíbula

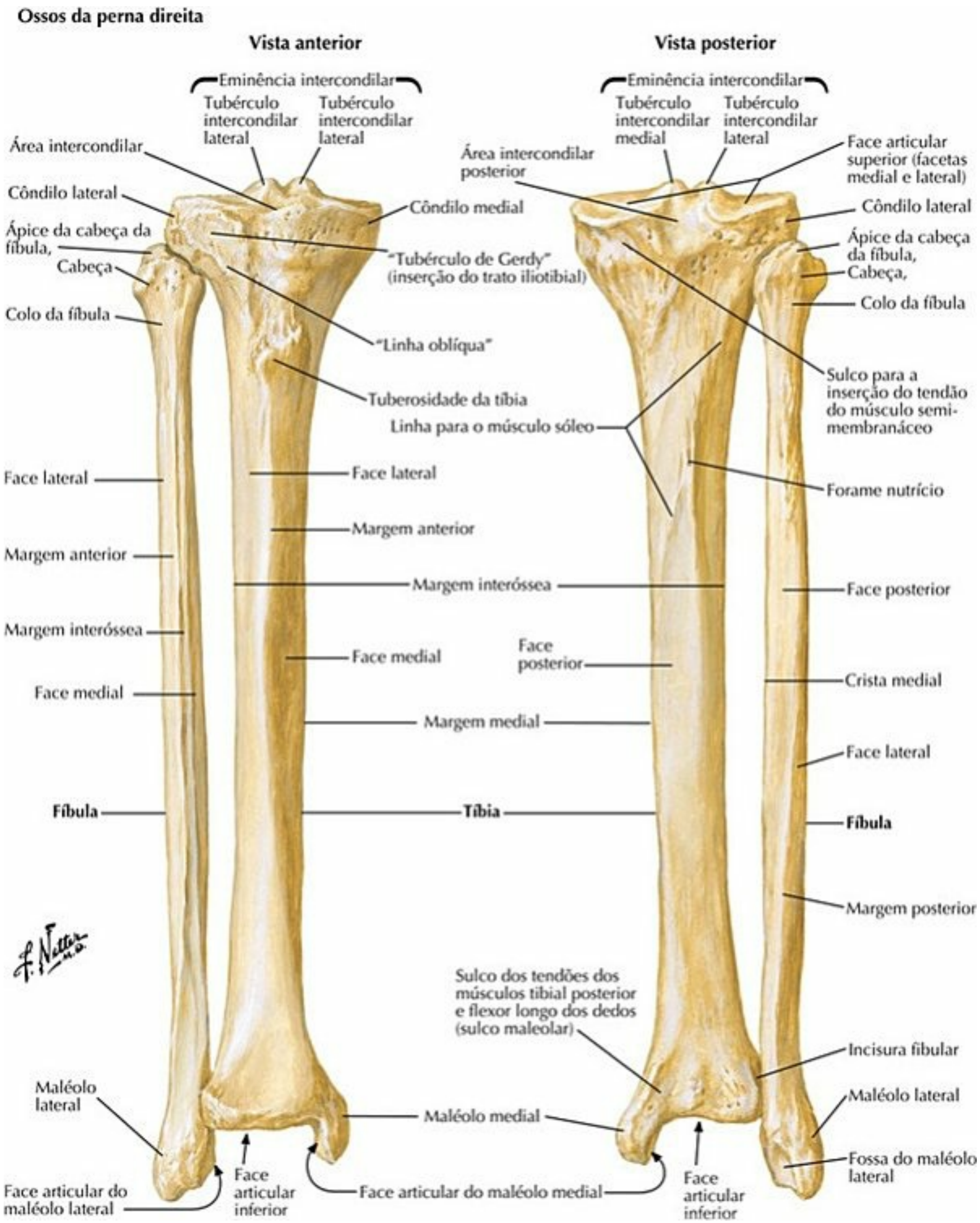

PRANCHA 500 Perna

Tíbia e Fíbula (continuação)

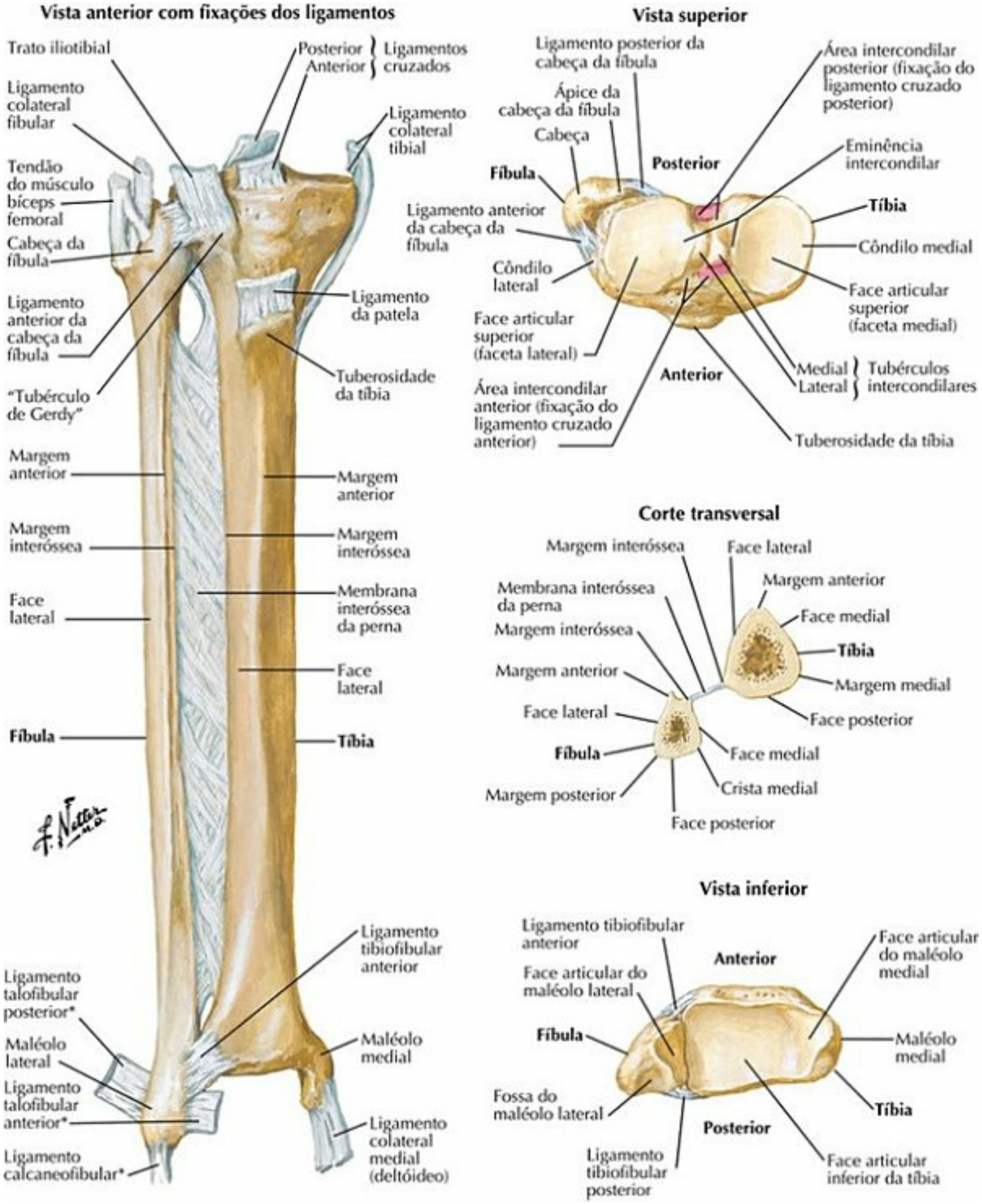

PRANCHA 501 Perna

Veja também **Prancha 495**

Inserções dos Músculos da Perna

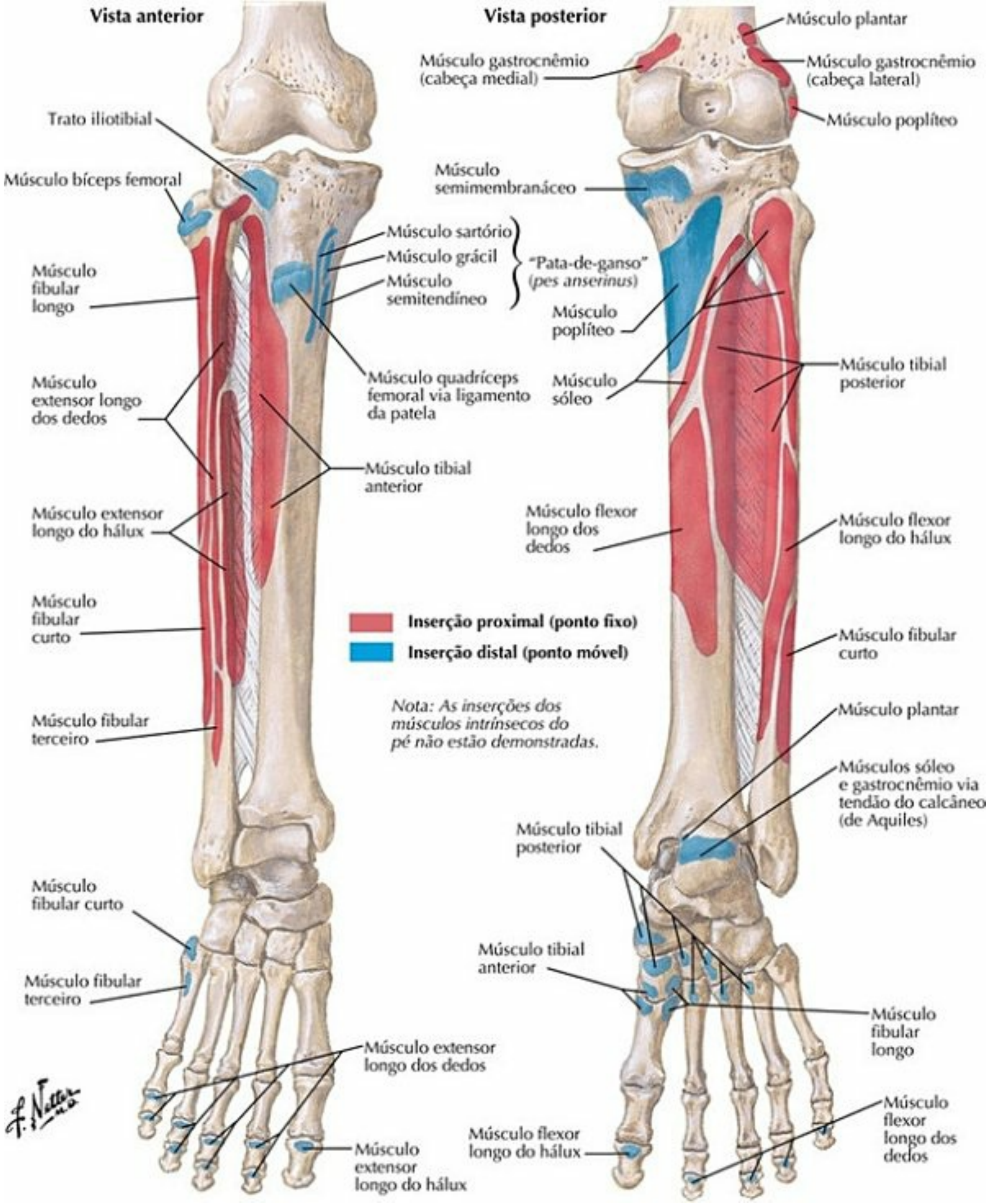

PRANCHA 502 Perna

Veja também **Pranchas 505, 508**

Músculos da Perna (Dissecação Superficial): Vista Posterior

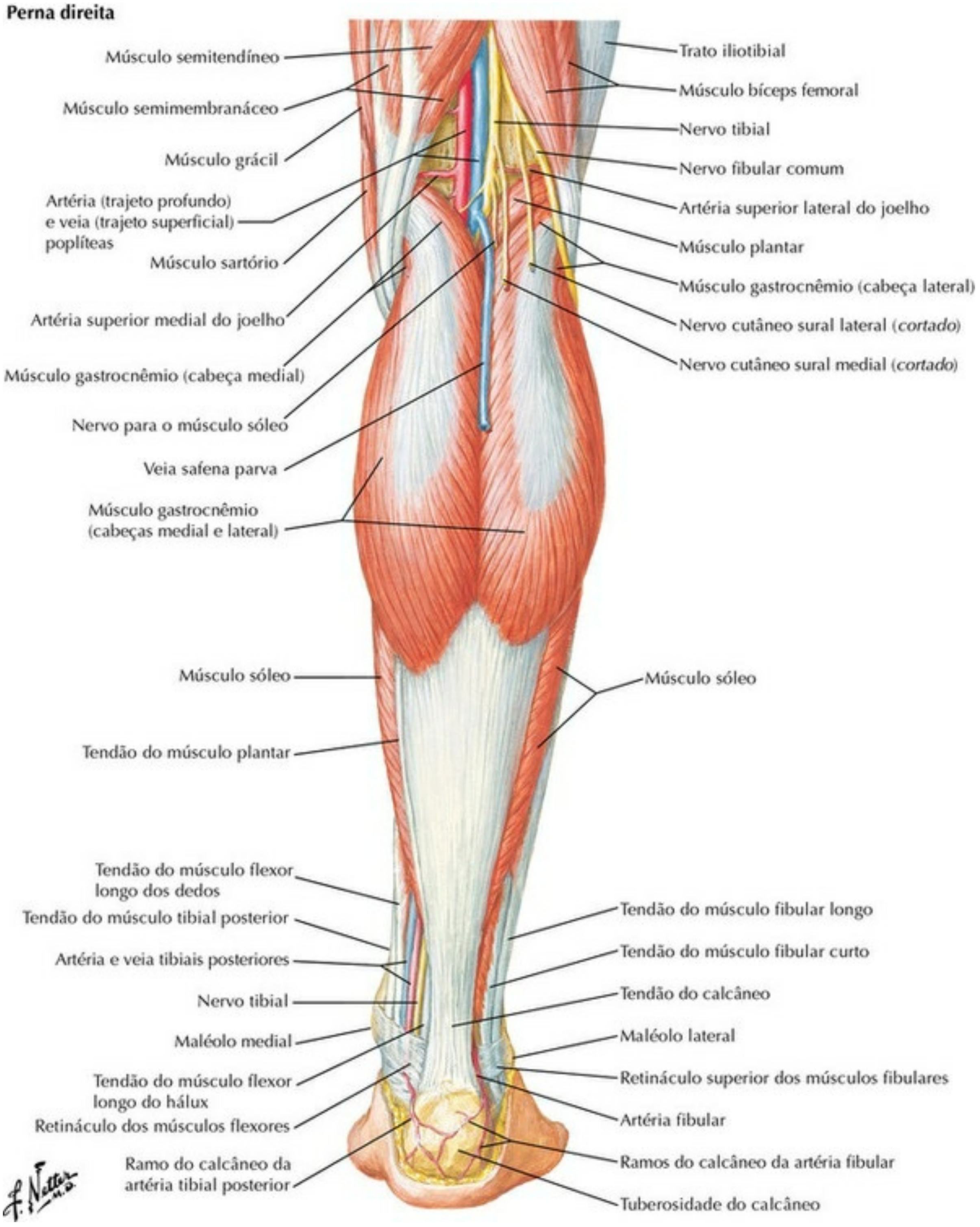

PRANCHA 503 Perna

Veja também **Prancha 528**

Músculos da Perna (Dissecação Média): Vista Posterior

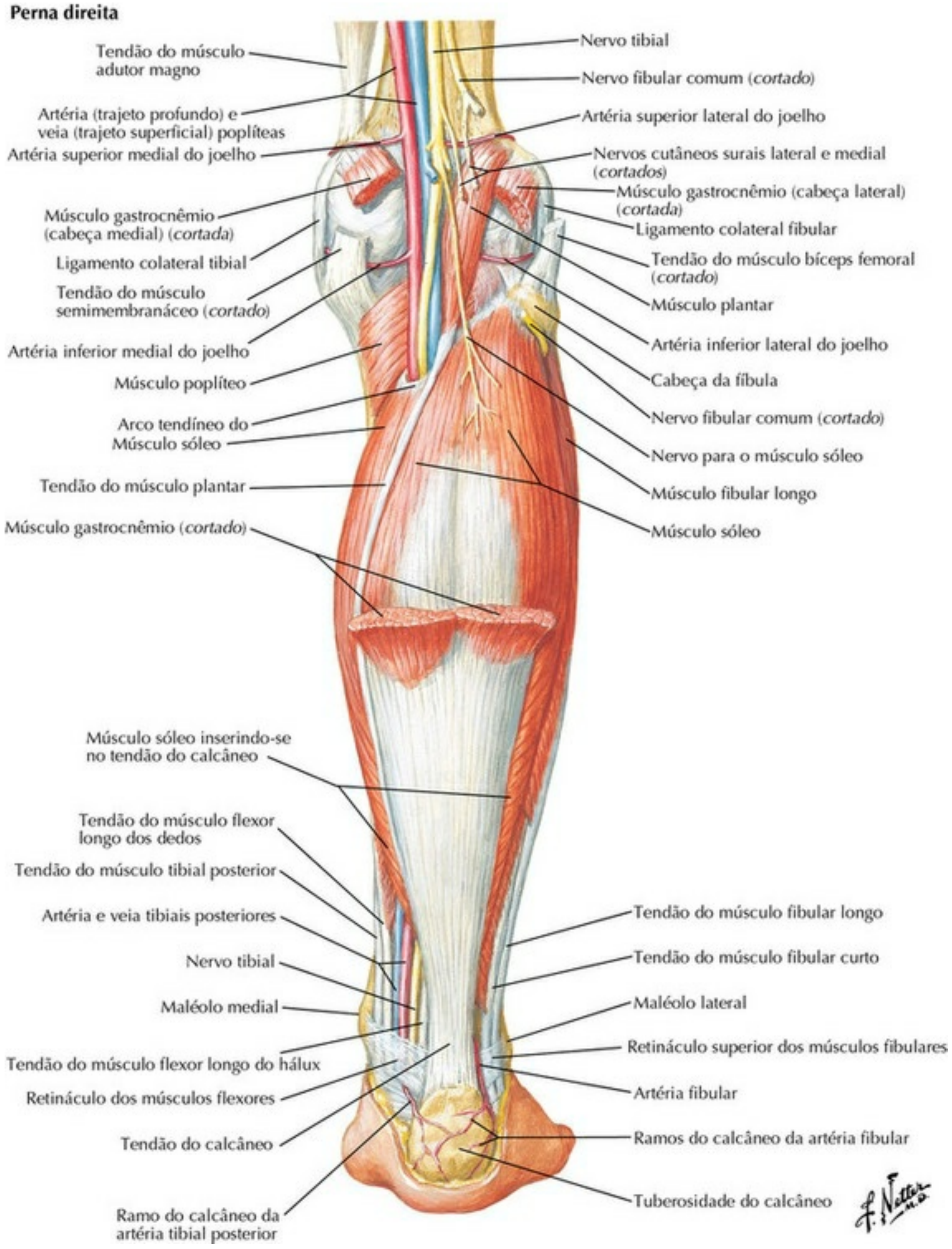

PRANCHA 504 Perna

Veja também **Prancha 528**

Músculos da Perna (Dissecação Profunda): Vista Posterior

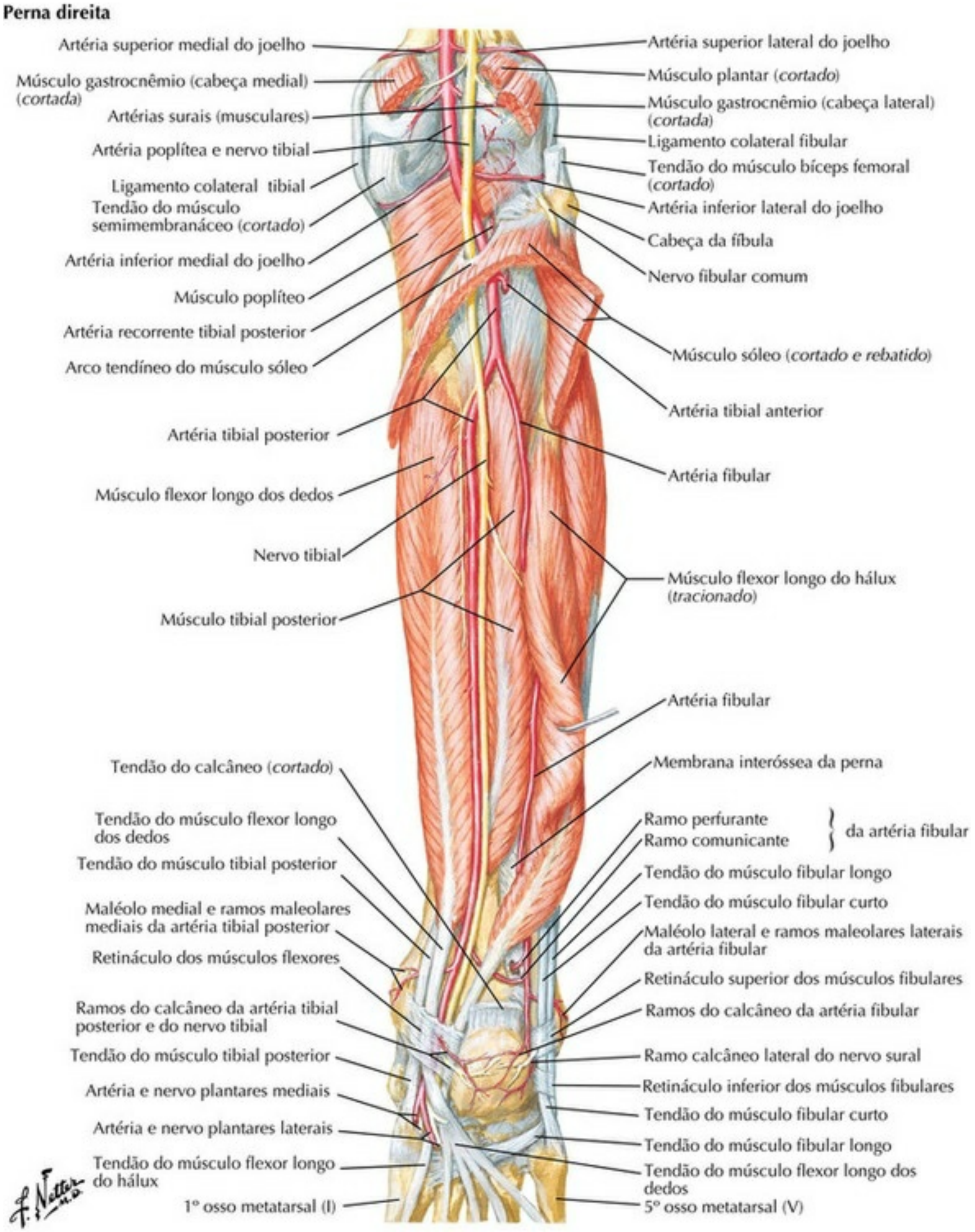

PRANCHA 505 Perna

Veja também **Prancha 528**

Músculos da Perna: Vista Lateral

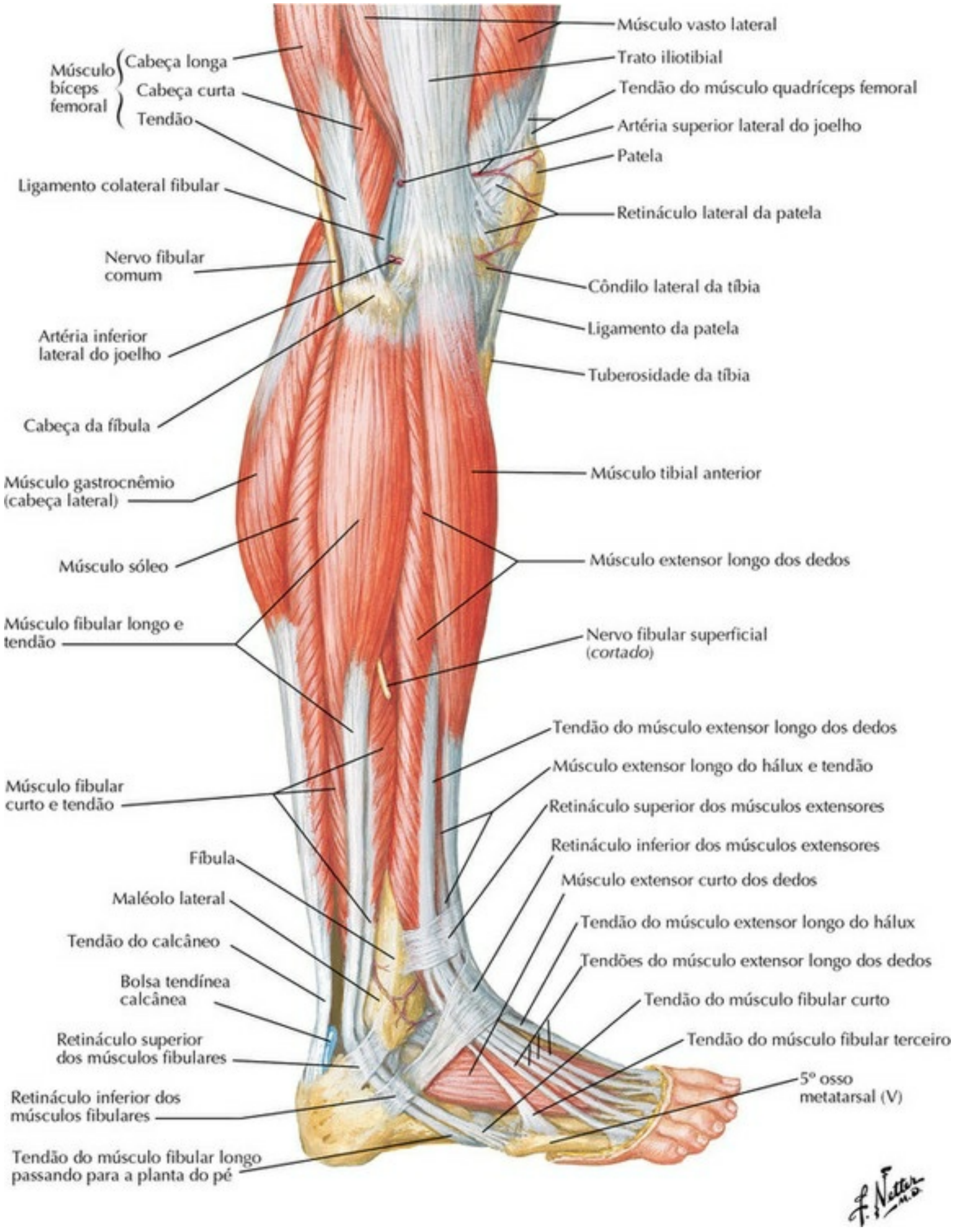

PRANCHA 506 Perna

Veja também **Pranchas 516, 529**

Músculos da Perna (Dissecação Superficial): Vista Anterior

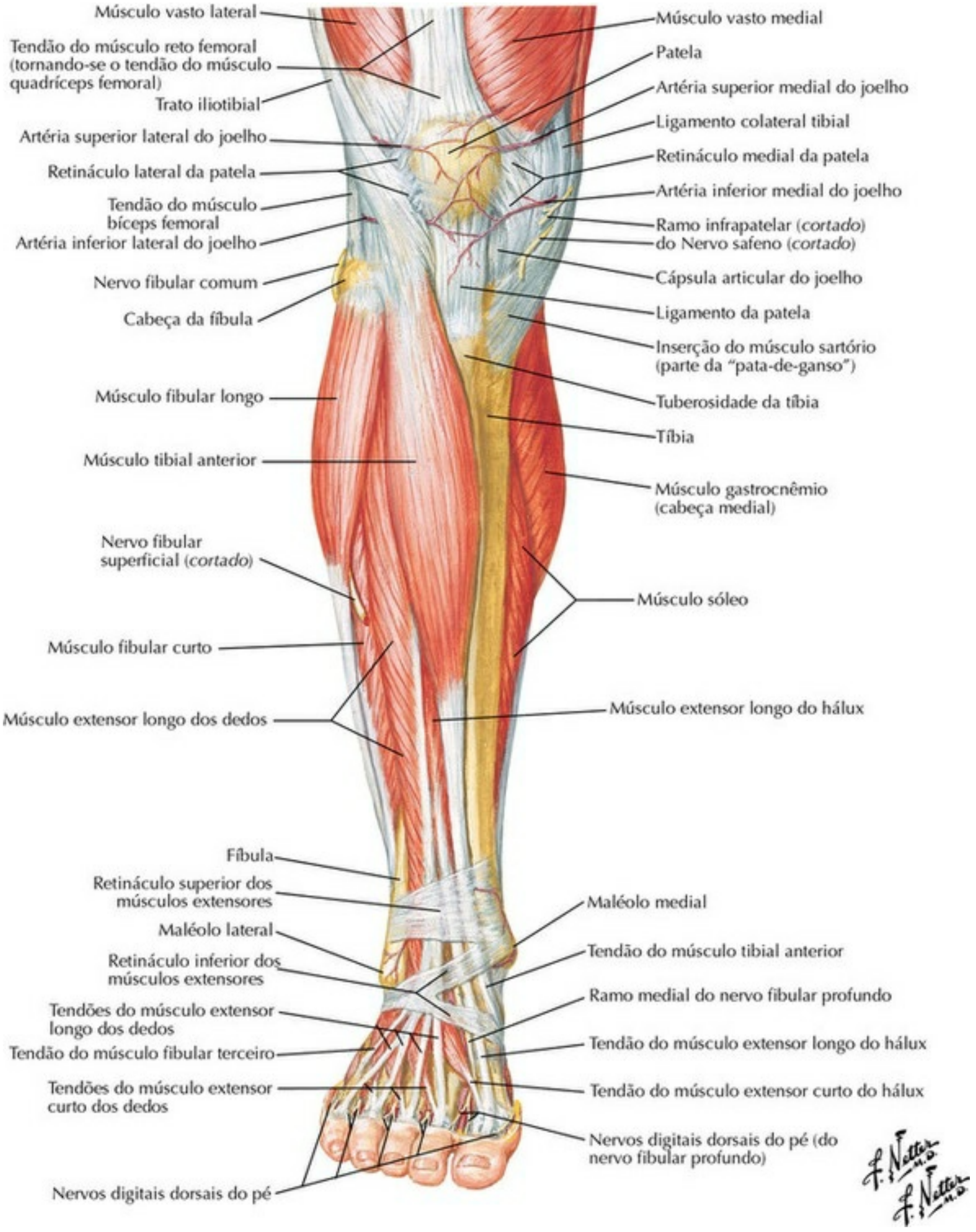

PRANCHA 507 Perna

Veja também **Prancha 529**

Músculos da Perna (Dissecação Profunda): Vista Anterior

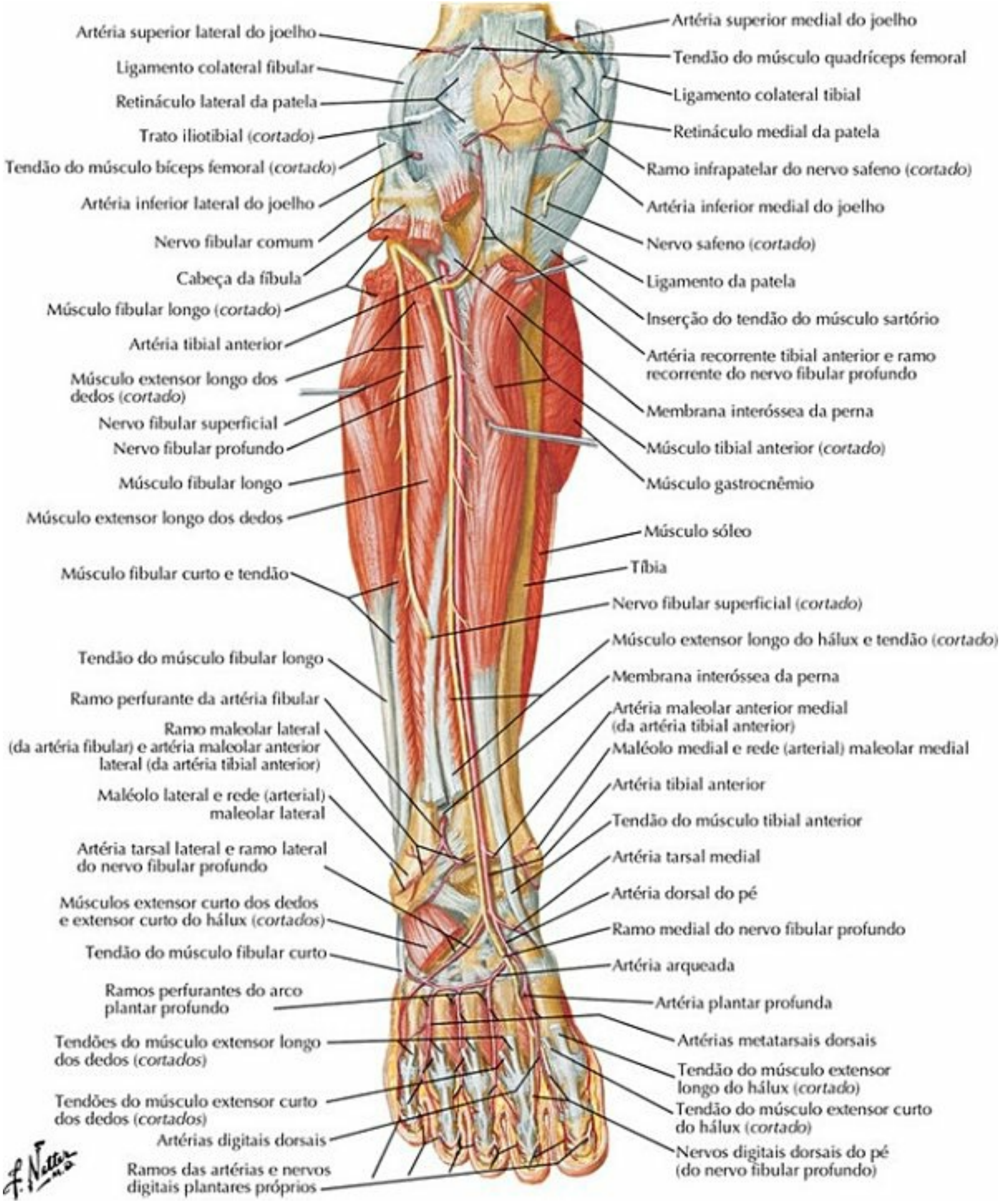

PRANCHA 508 Perna

Veja também Pranchas 499, 523, 529

Artérias do Joelho, Perna e Pé

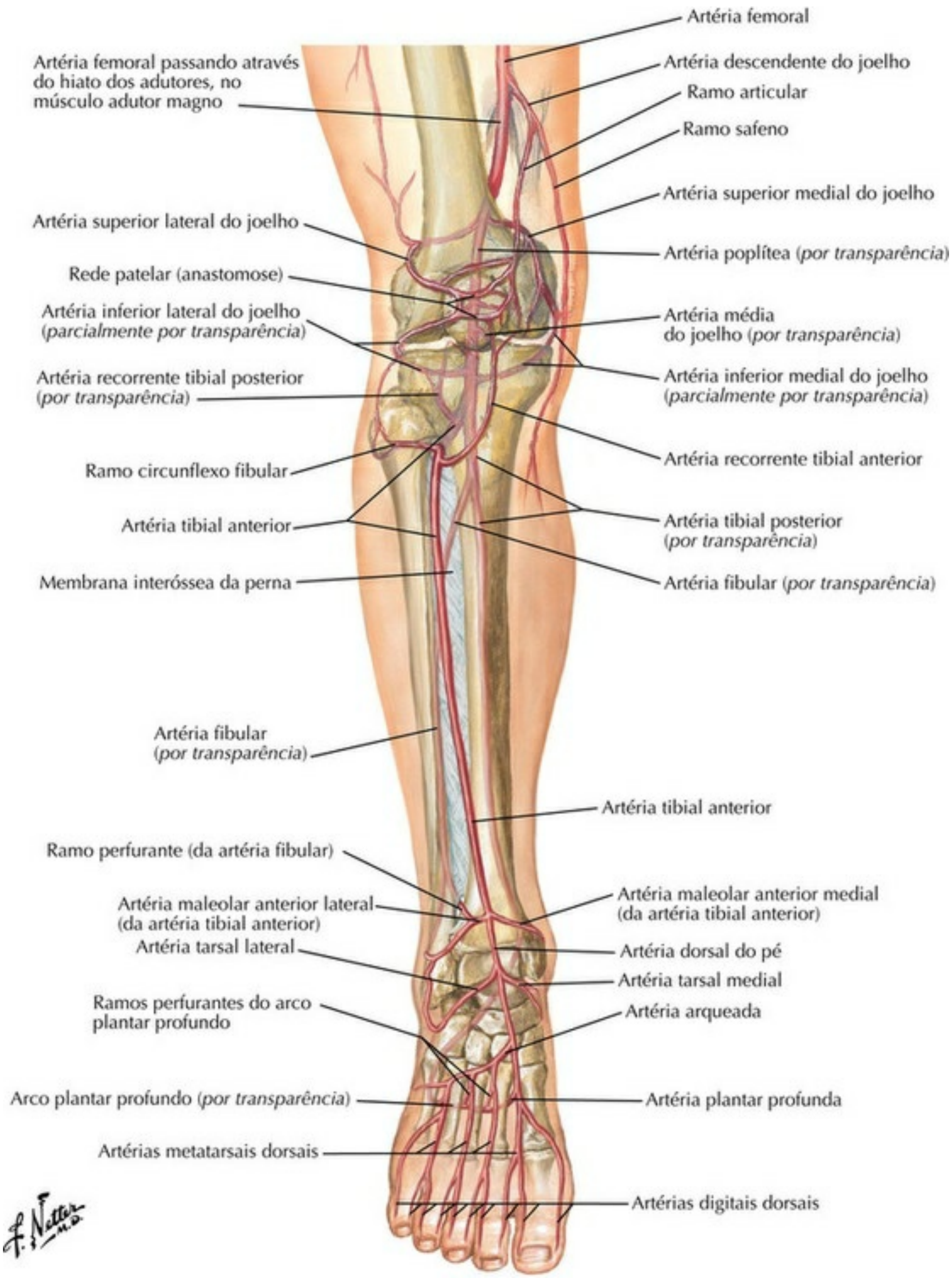

PRANCHA 509 Perna

Veja também **Prancha 531**

Perna: Cortes Transversais e Compartimentos Fasciais

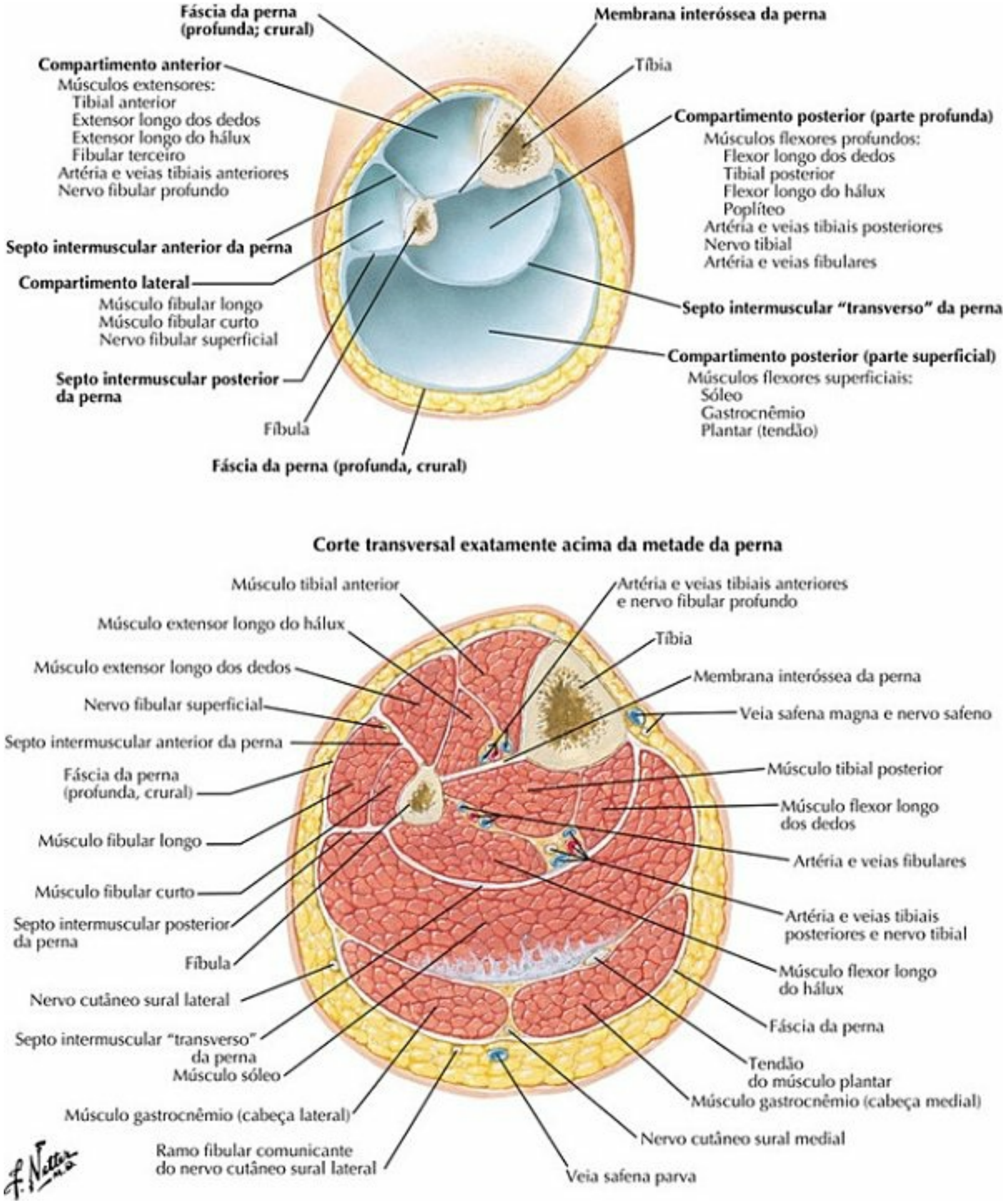

PRANCHA 510 Perna

Ossos do Pé

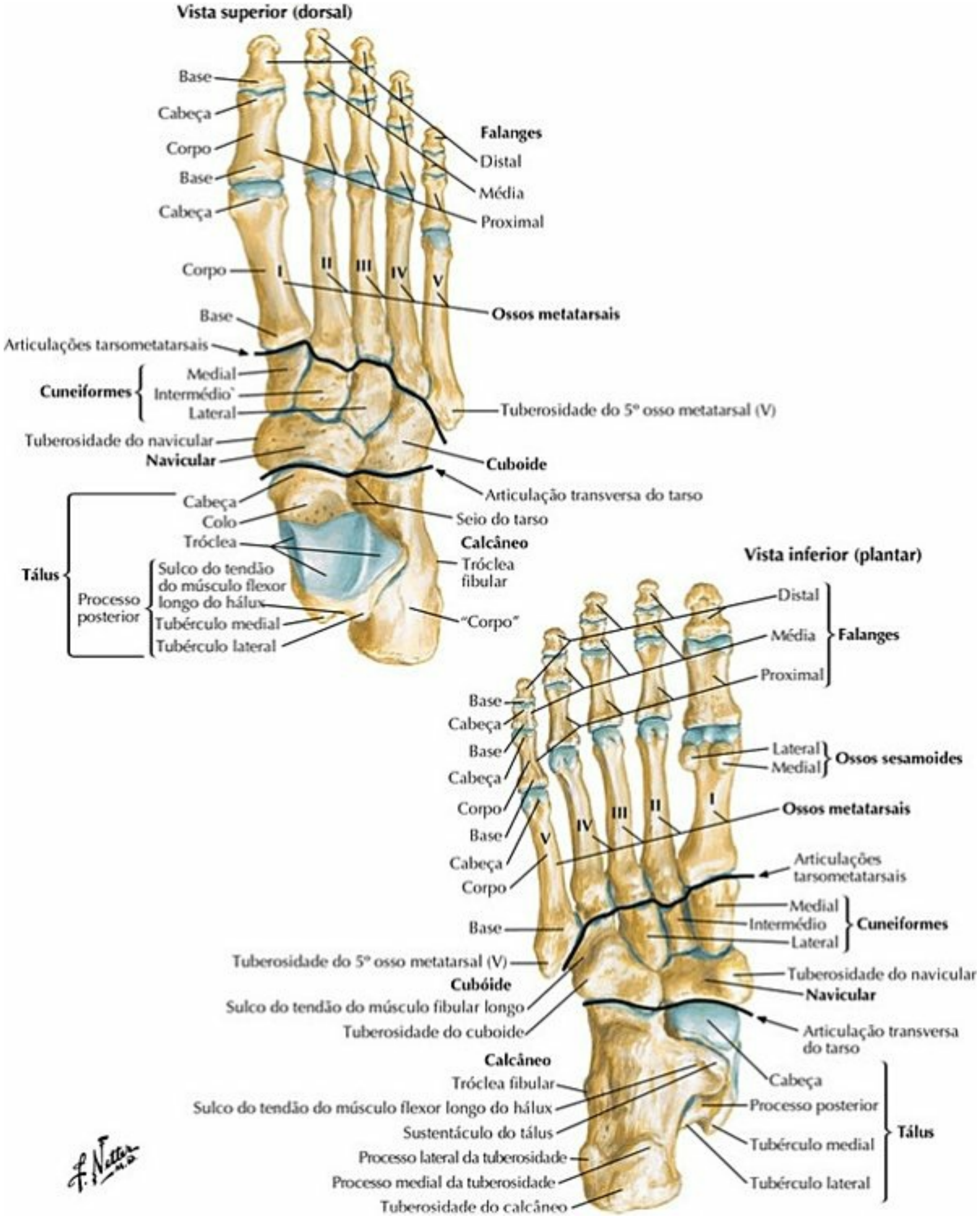

PRANCHA 511 Tornozelo e Pé

Ossos do Pé (continuação)

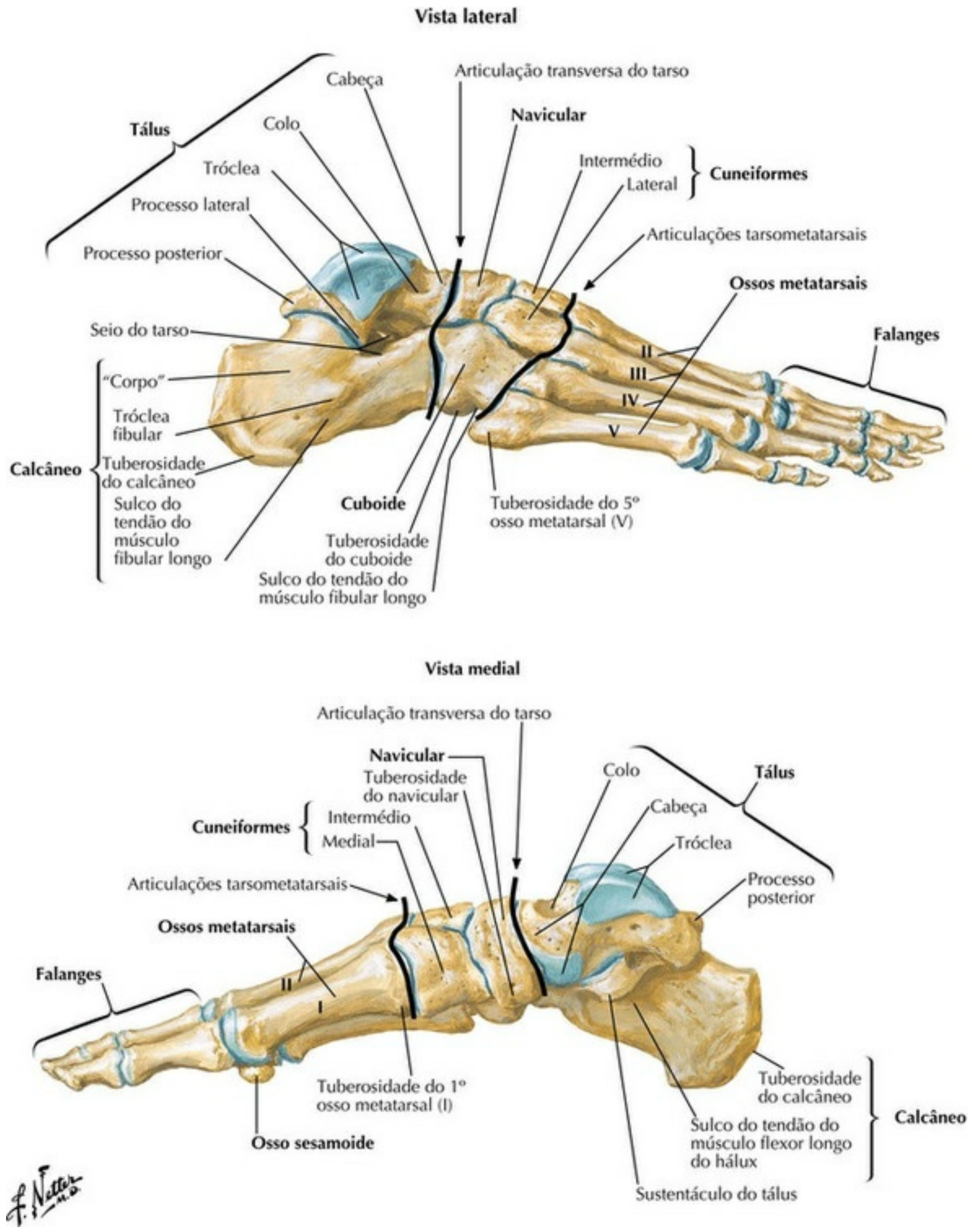

PRANCHA 512 Tornozelo e Pé

Calcâneo

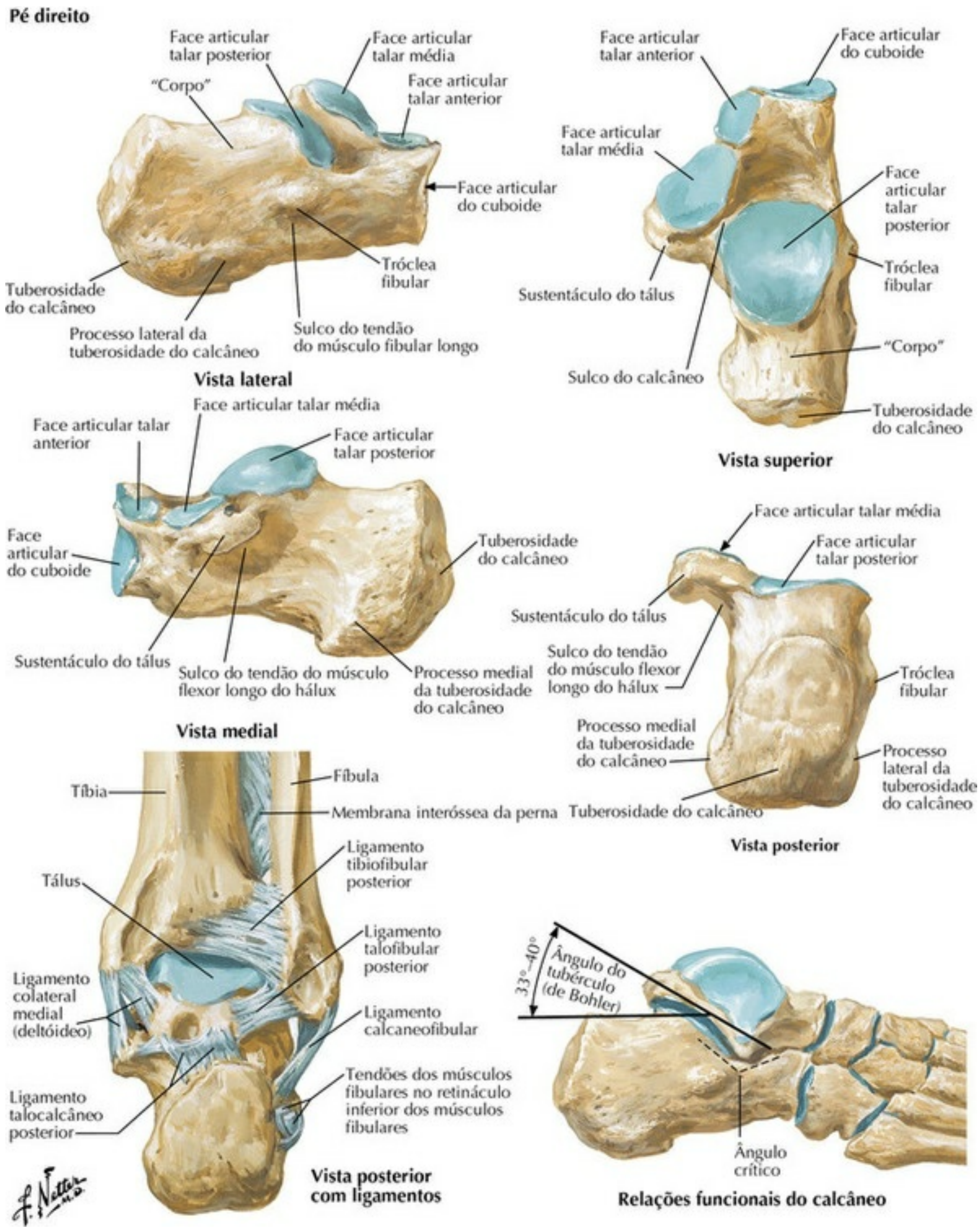

PRANCHA 513 Tornozelo e Pé

Veja também **Prancha 531**

Ligamentos e Tendões do Tornozelo e do Pé

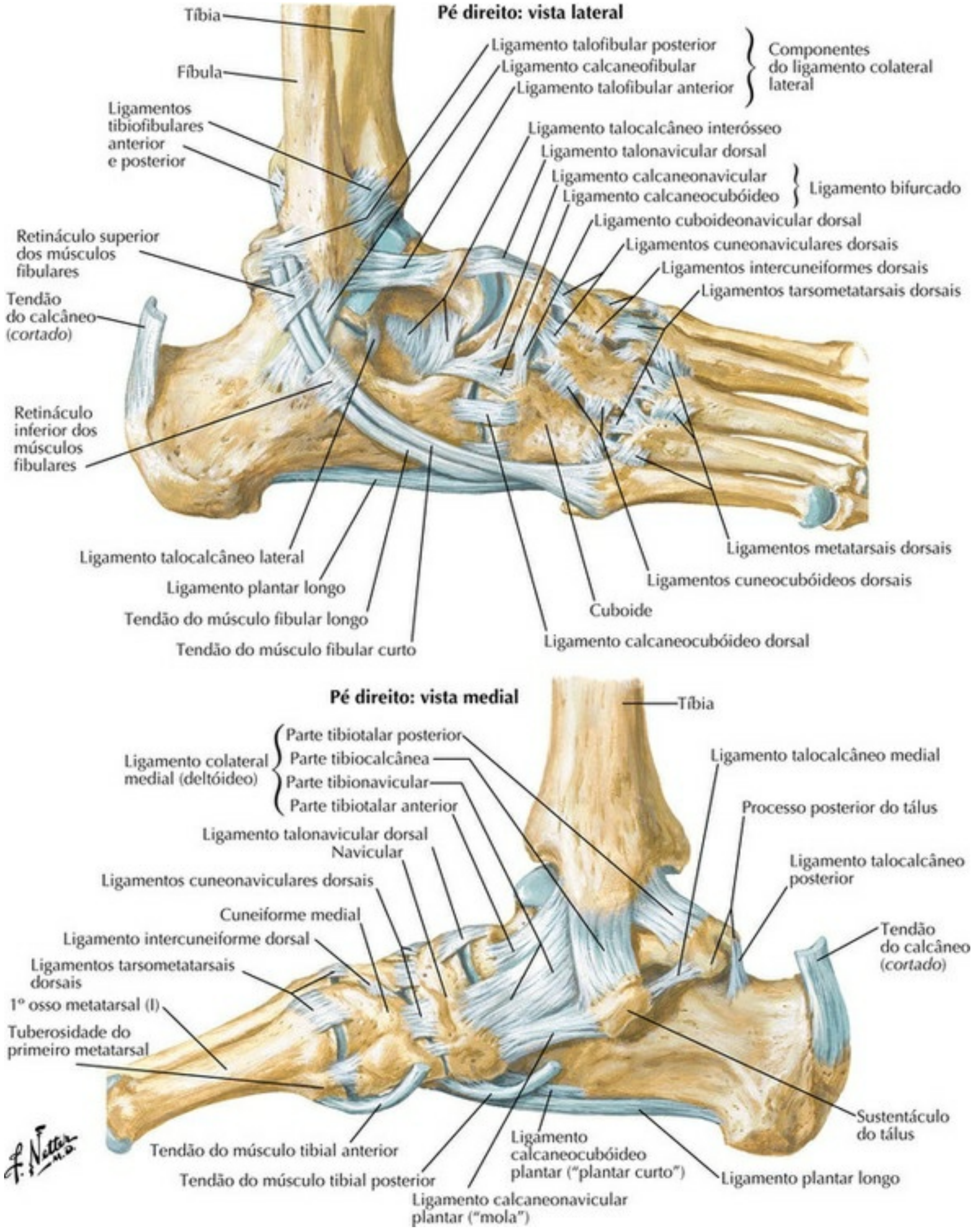

PRANCHA 514 Tornozelo e Pé

Veja também **Prancha 531**

Ligamentos e Tendões do Pé: Vista Inferior (Plantar)

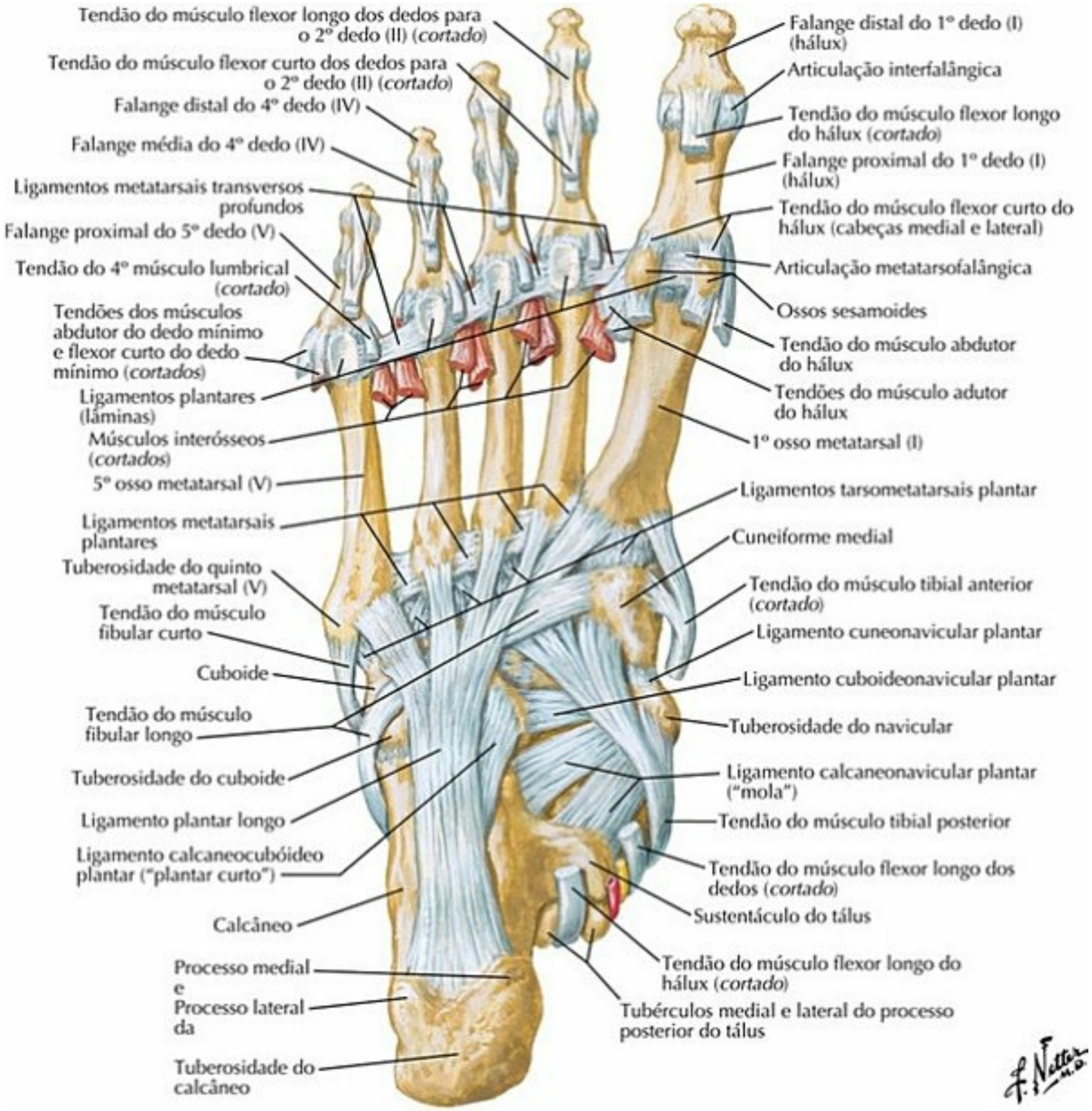

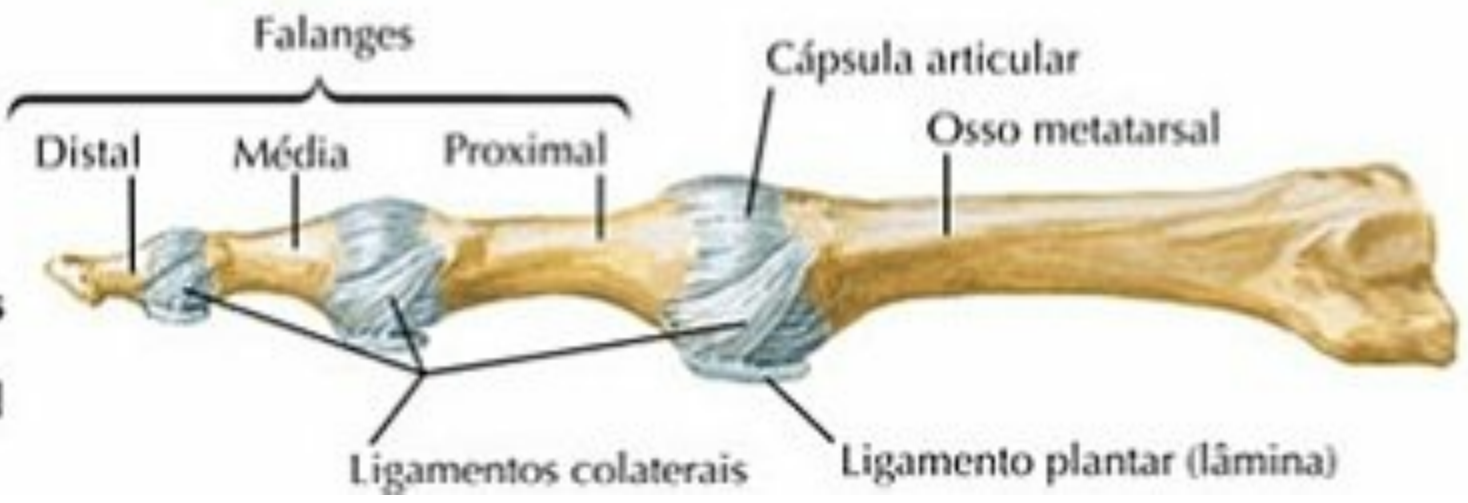

Cápsulas articulares e ligamentos das articulações metatarsofalângicas e interfalângicas: vista lateral

PRANCHA 515 Tornozelo e Pé

Bainhas dos Tendões do Tornozelo e do Pé

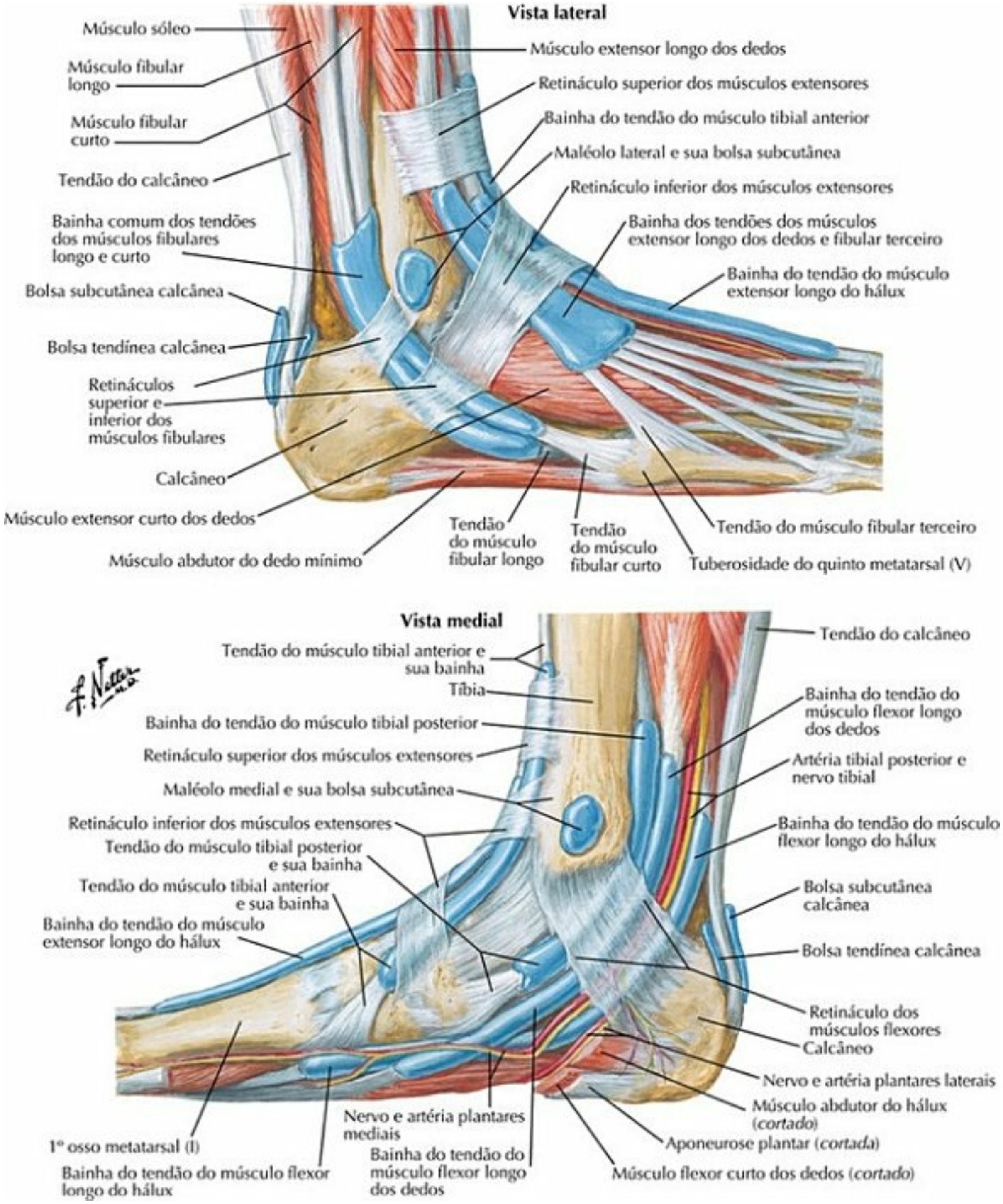

PRANCHA 516 Tornozelo e Pé

Veja também **Prancha 506**

Músculos do Dorso do Pé: Dissecação Superficial

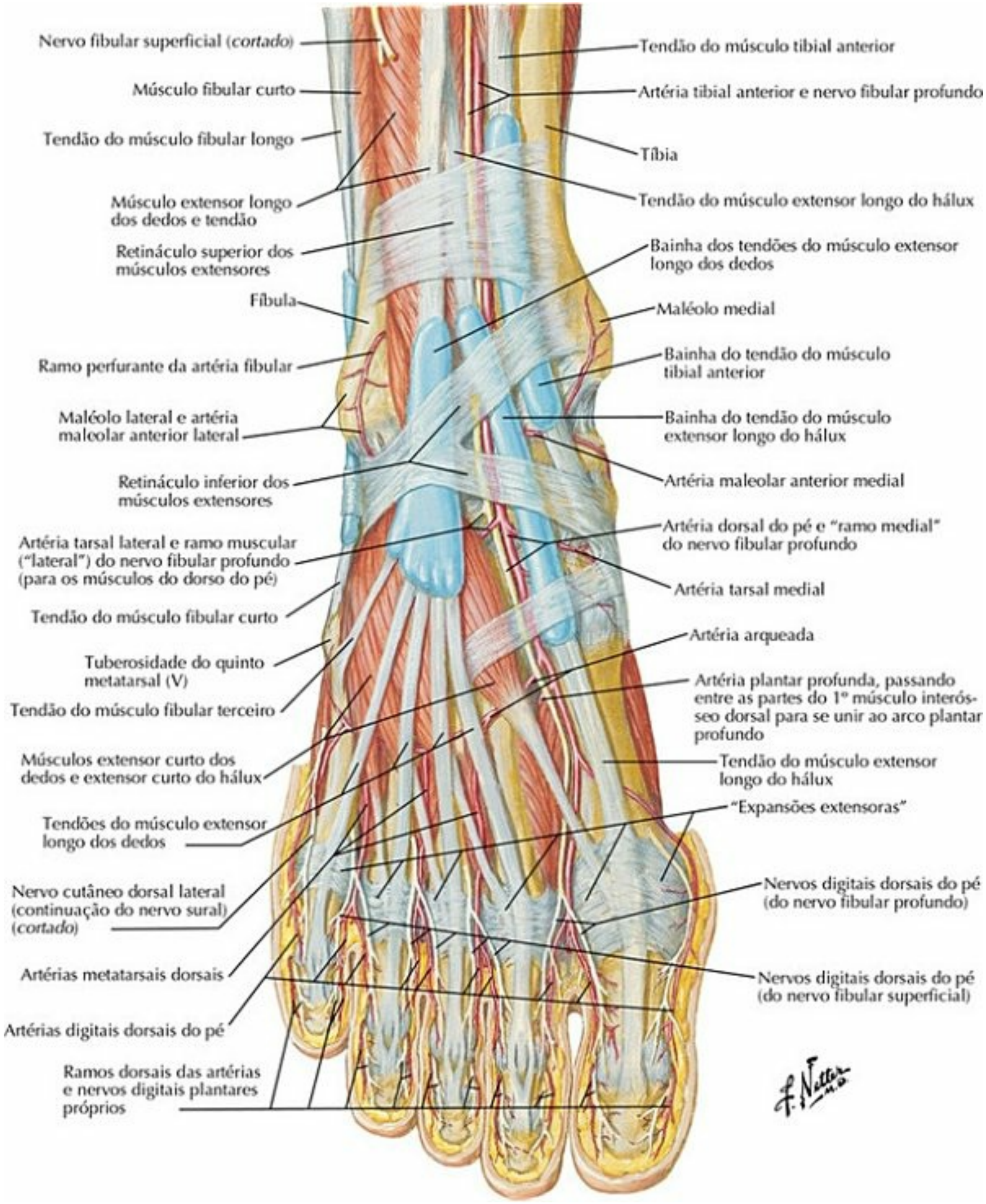

PRANCHA 517 Tornozelo e Pé

Veja também **Prancha 529**

Dorso do Pé: Dissecação Profunda

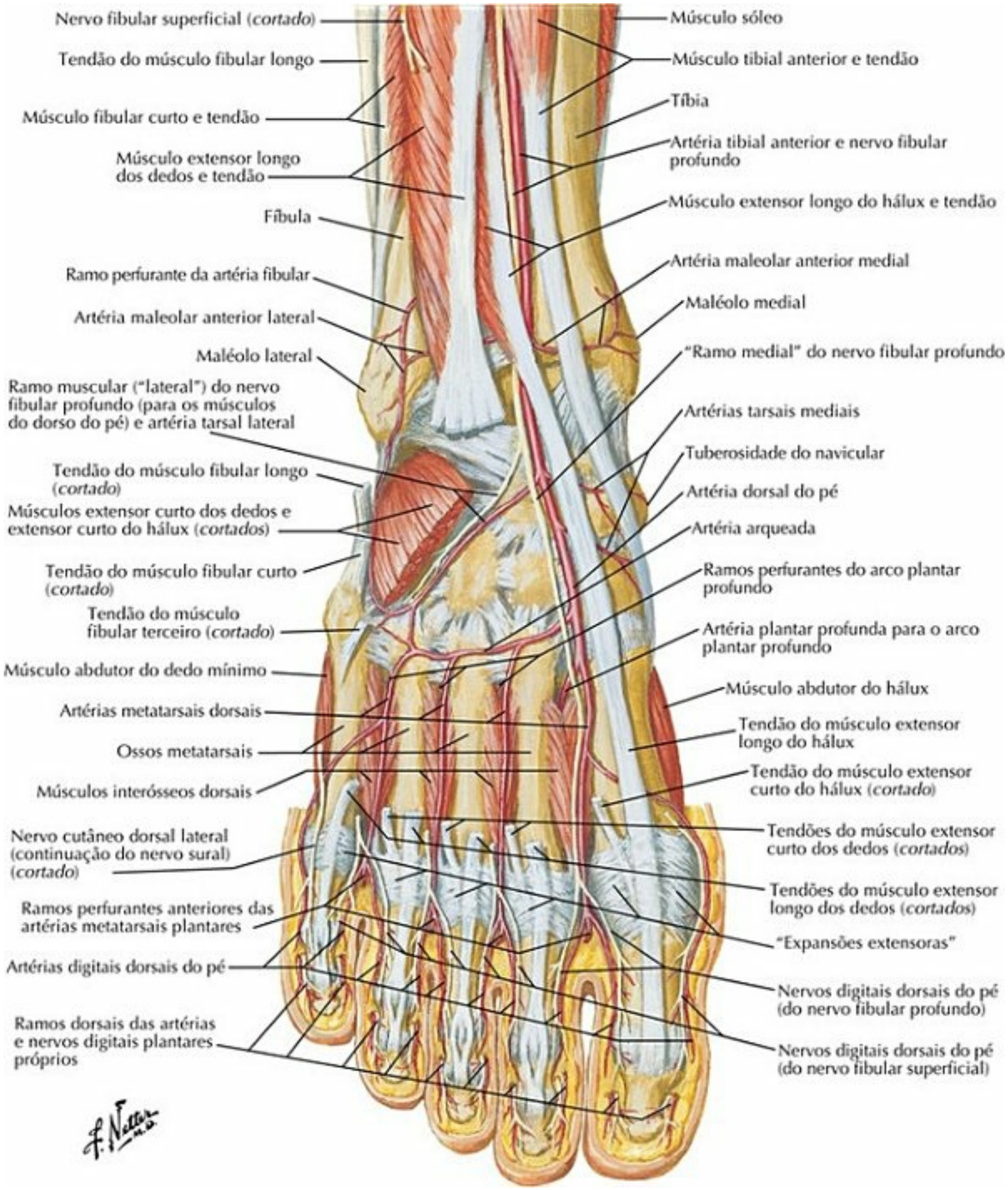

PRANCHA 518 Tornozelo e Pé

Veja também **Pranchas 509, 523**

Planta do Pé: Dissecação Superficial

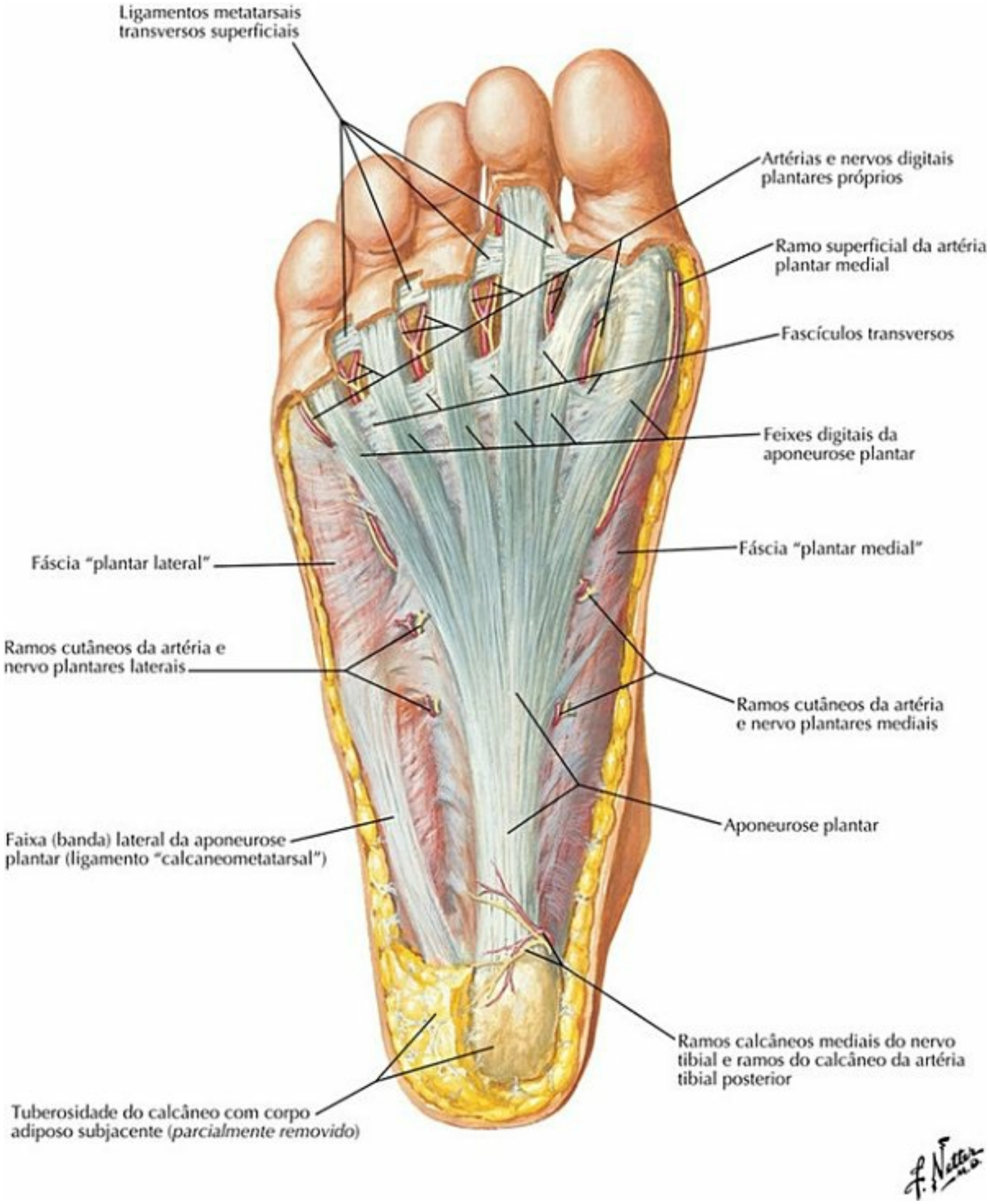

PRANCHA 519 Tornozelo e Pé

Músculos da Planta do Pé: Primeira Camada

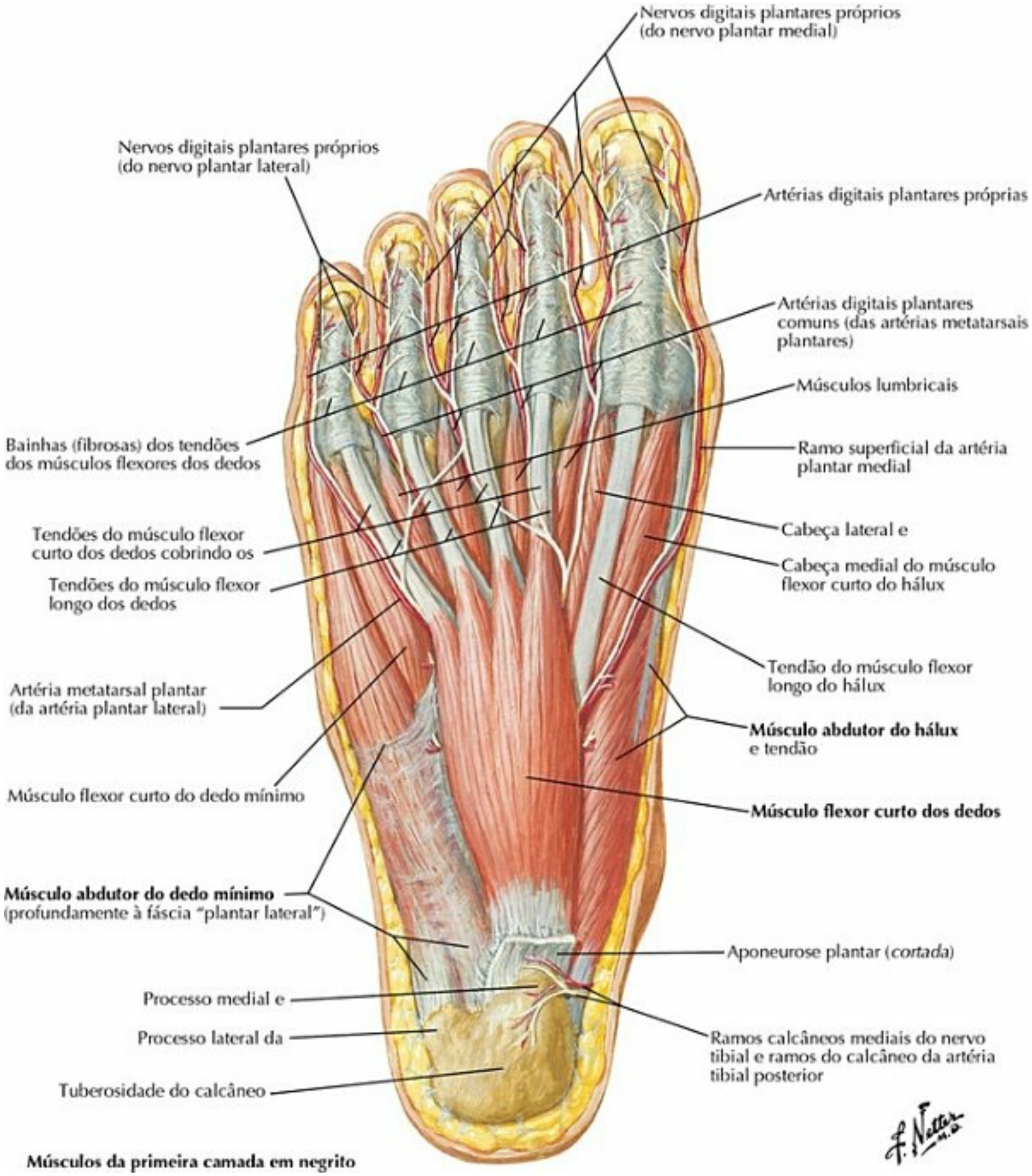

PRANCHA 520 Tornozelo e Pé

Veja também **Prancha 528**

Músculos da Planta do Pé: Segunda Camada

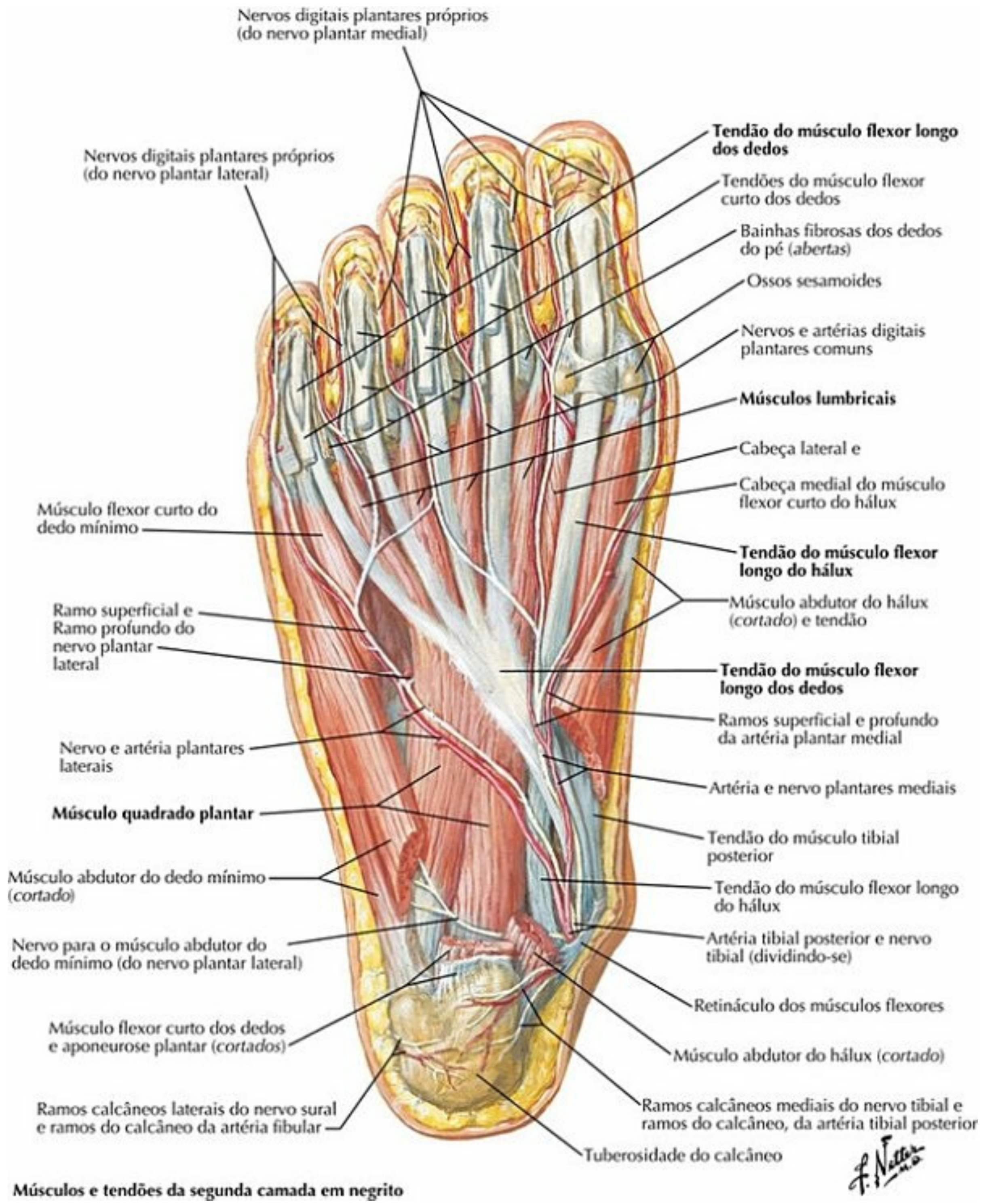

PRANCHA 521 Tornozelo e Pé

Veja também **Prancha 528**

Músculos da Planta do Pé: Terceira Camada

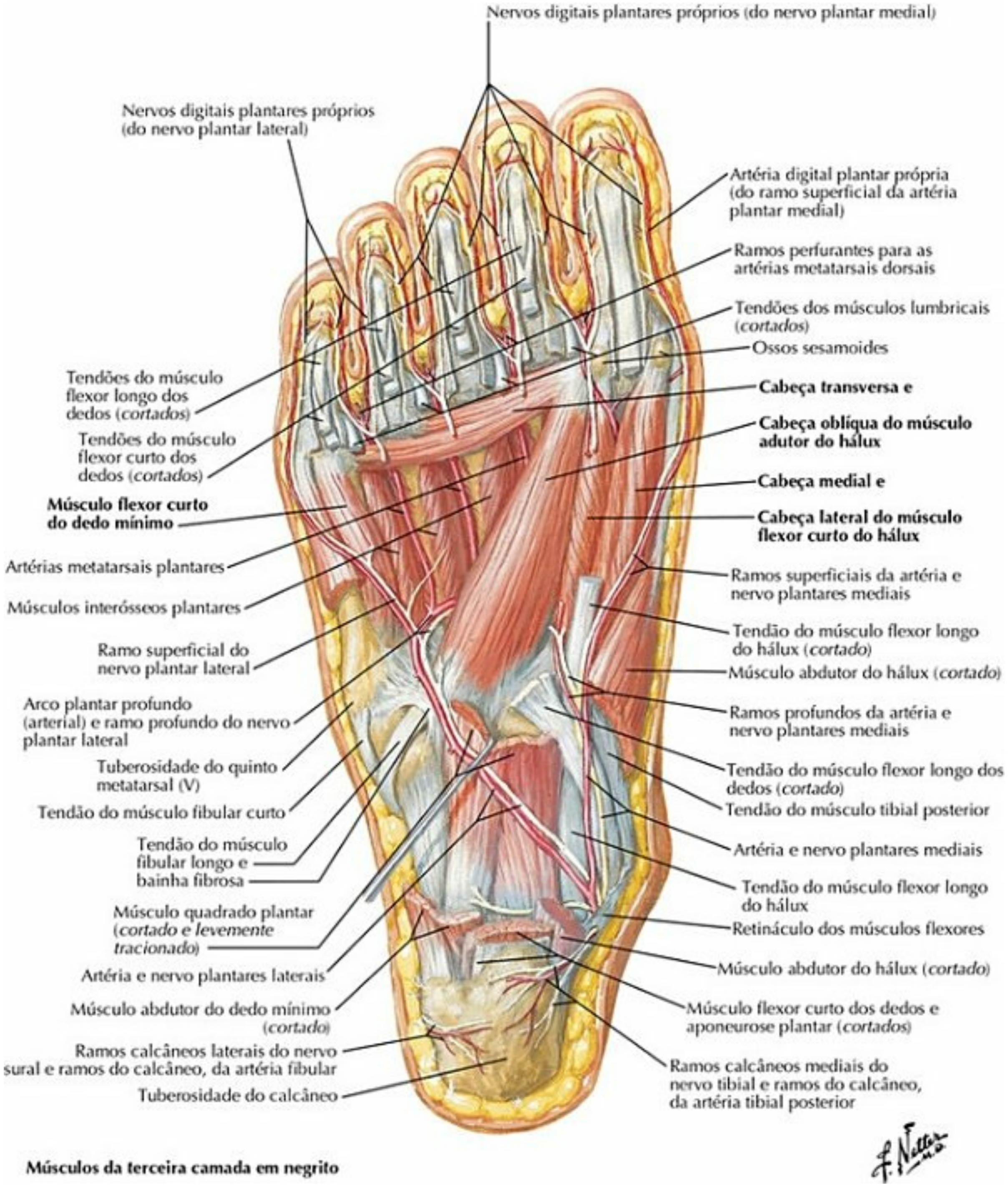

PRANCHA 522 Tornozelo e Pé

Músculos Interósseos e Artérias Profundas do Pé

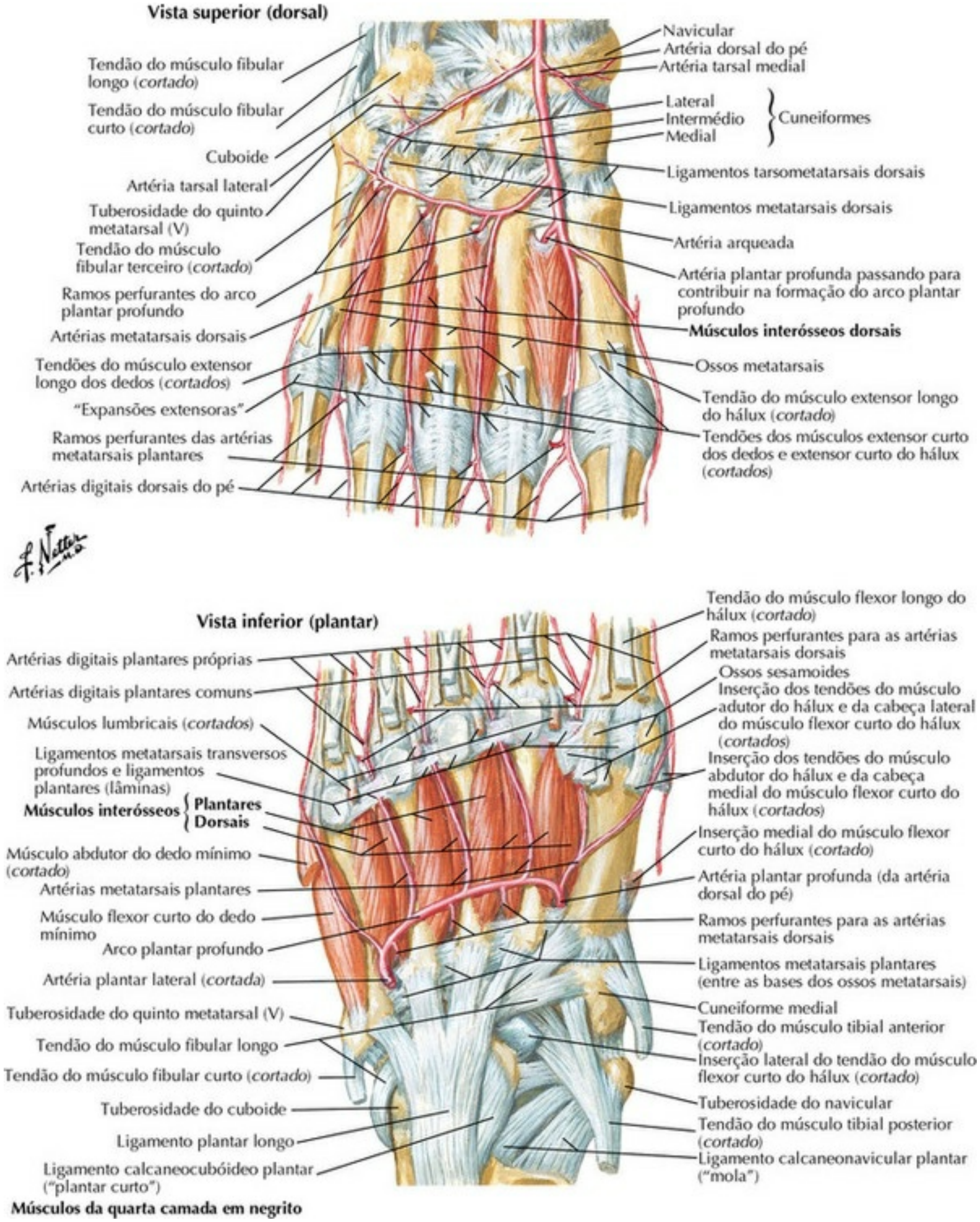

PRANCHA 523 Tornozelo e Pé

Veja também Pranchas 508, 518

Músculos Interósseos do Pé

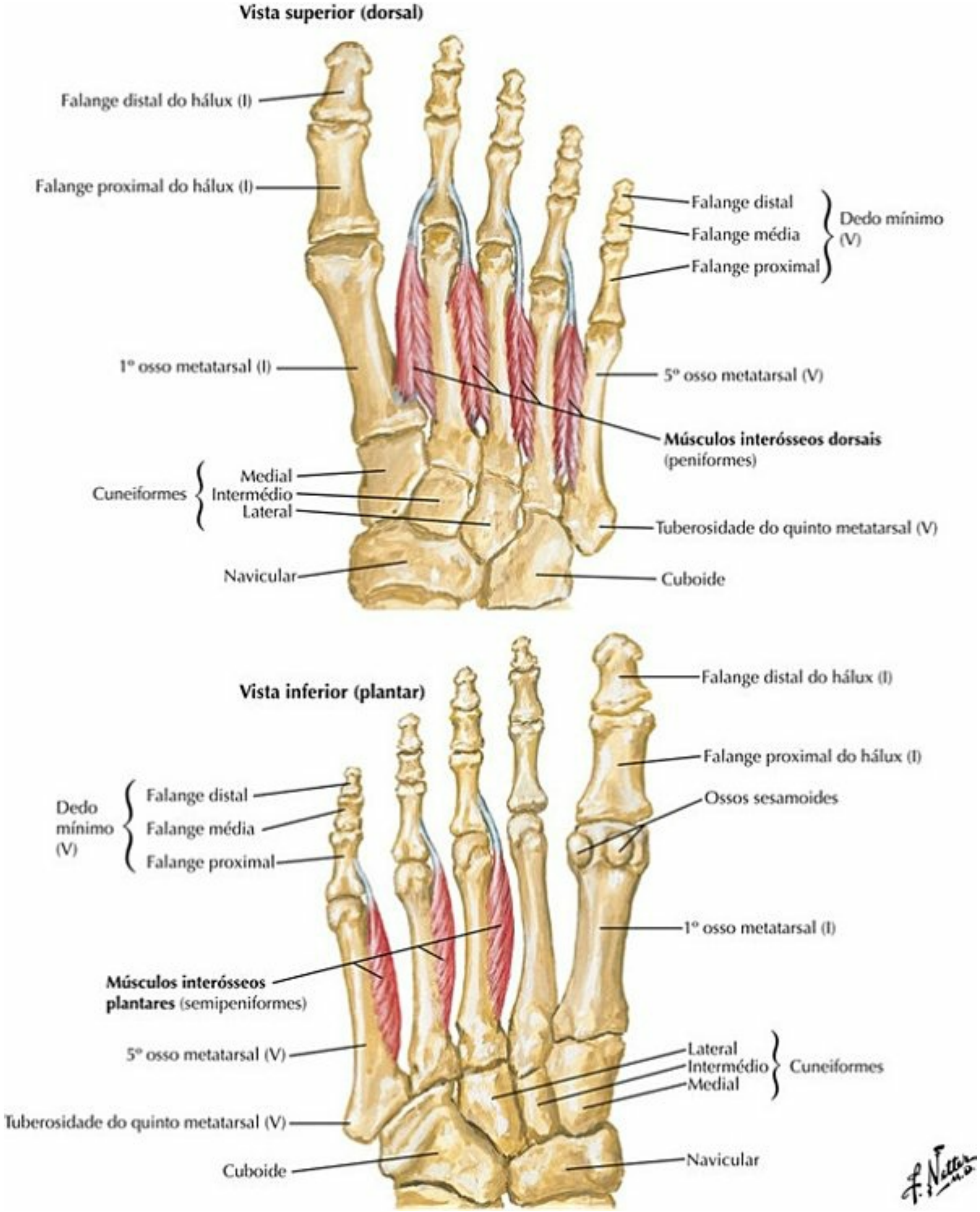

PRANCHA 524 Tornozelo e Pé

Veja também **Prancha 452**

Nervo Femoral e Nervo Cutâneo Femoral Lateral

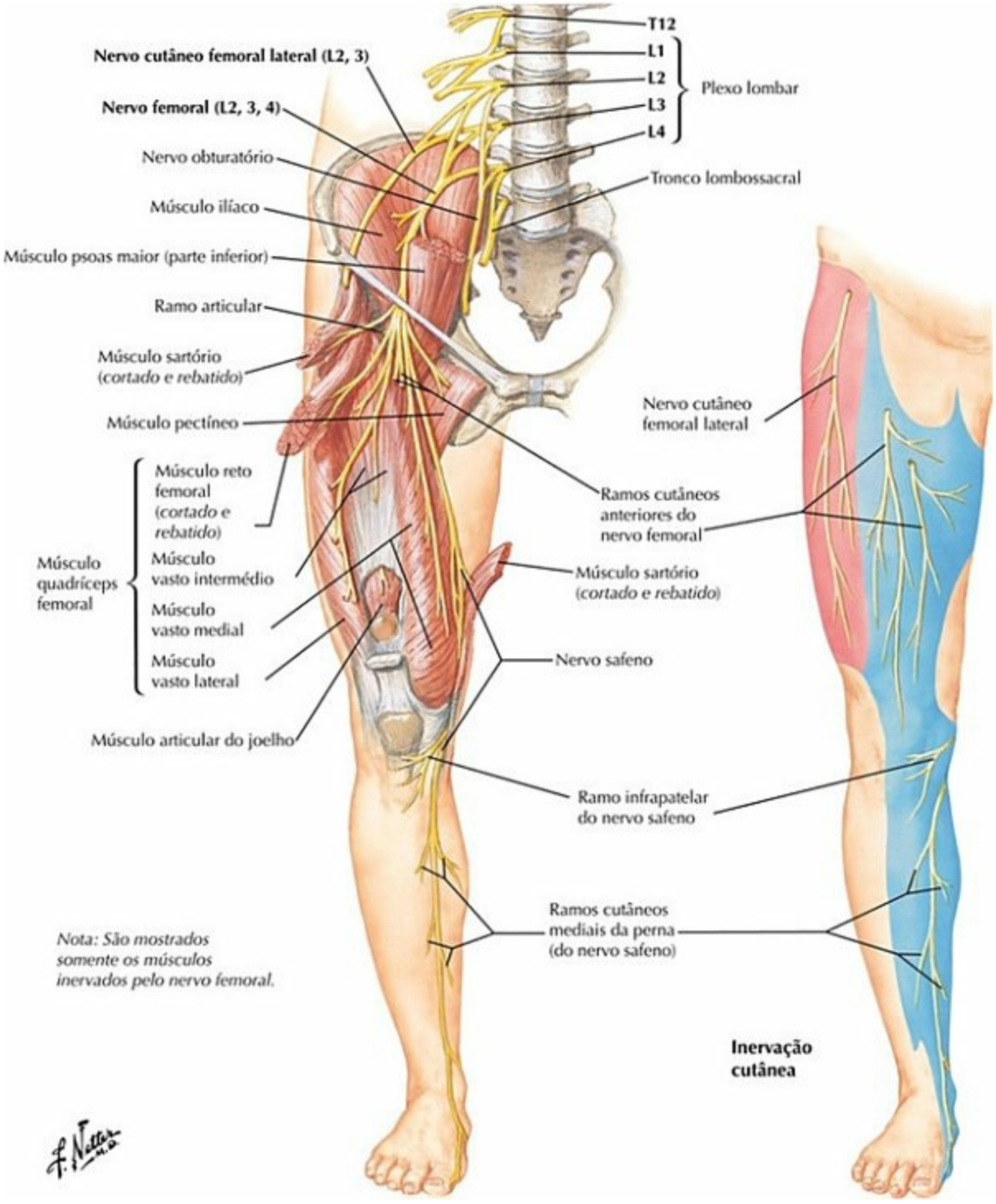

PRANCHA 525 Vascularização e Inervação

Veja também **Pranchas 262**, **487**, **488**

Nervo Obturatório

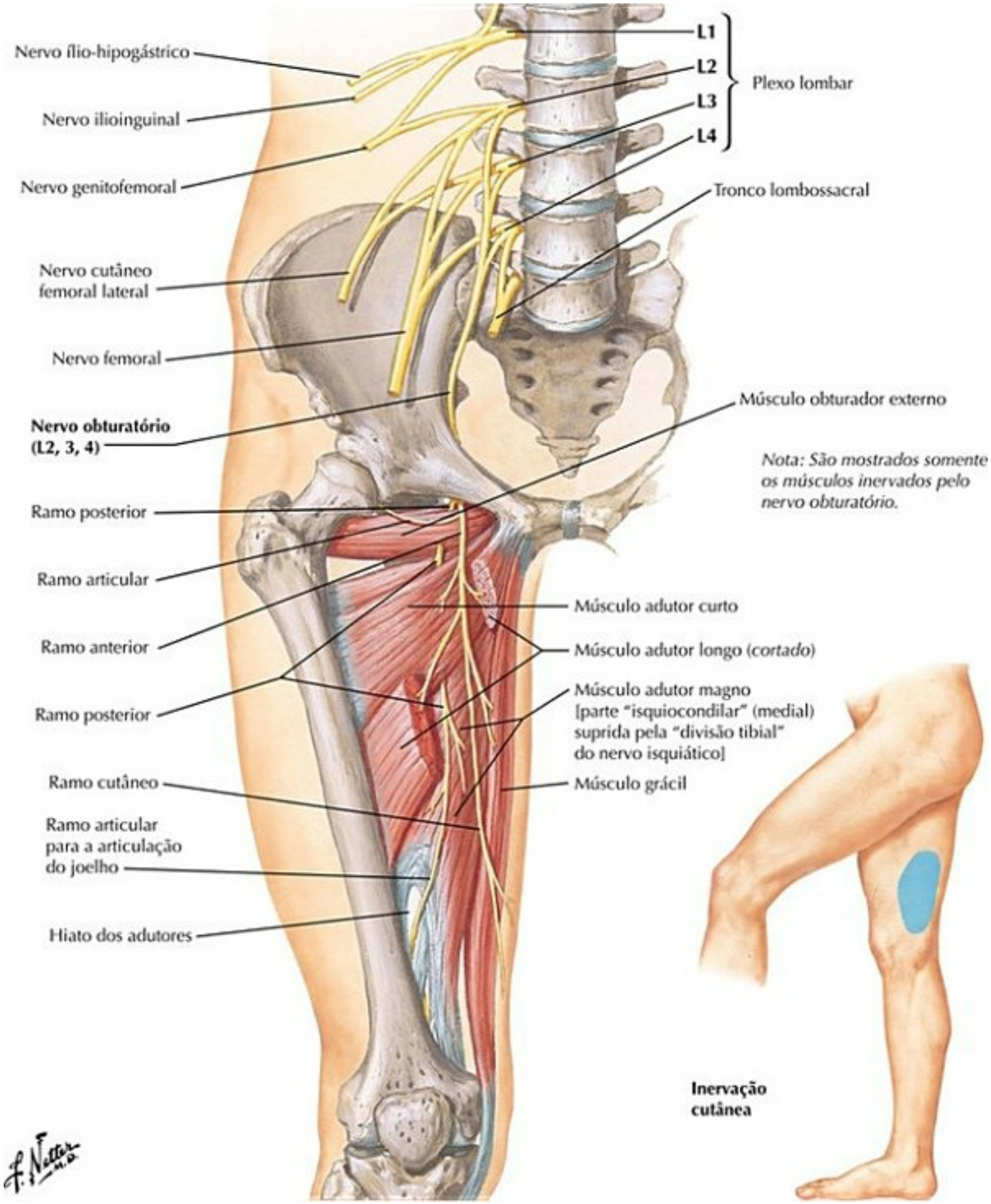

PRANCHA 526 Vascularização e Inervação
Veja também **Prancha 488**

Nervo Isquiático e Nervo Cutâneo Femoral Posterior

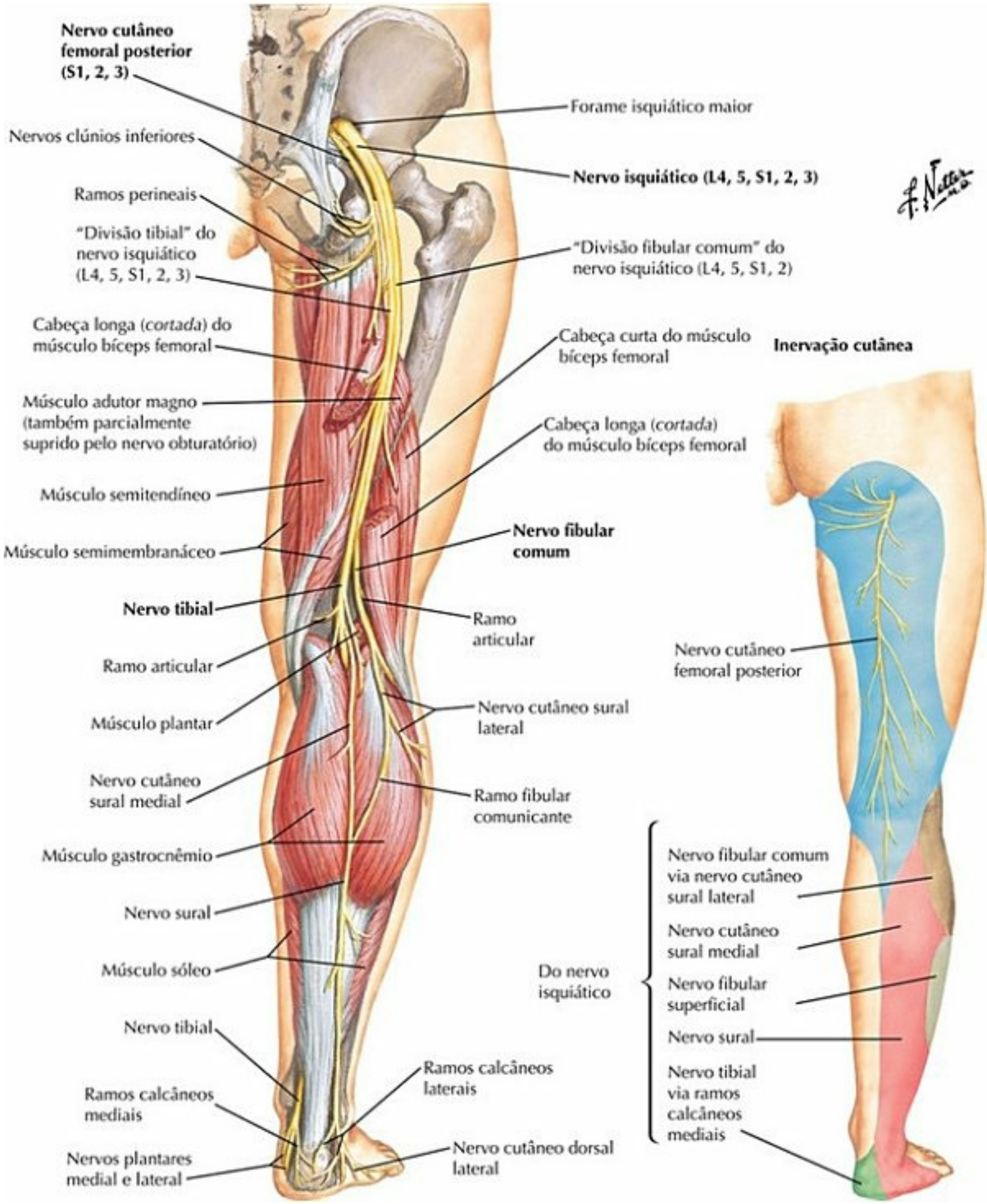

PRANCHA 527 Vascularização e Inervação

Veja também **Prancha 489**

Nervo Tibial

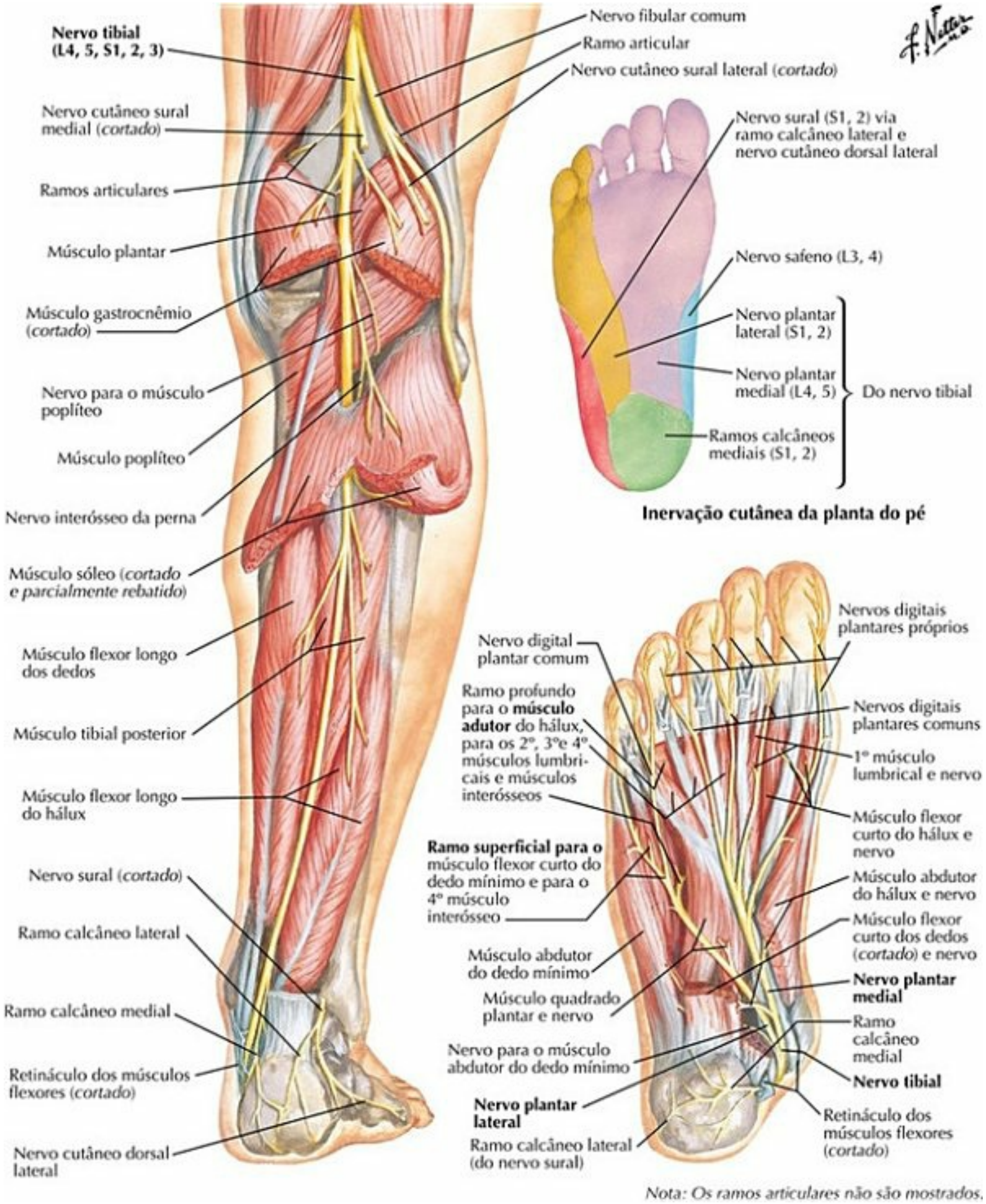

PRANCHA 528 Vascularização e Inervação

Veja também **Pranchas 503, 520, 521**

Nervo Fibular Comum

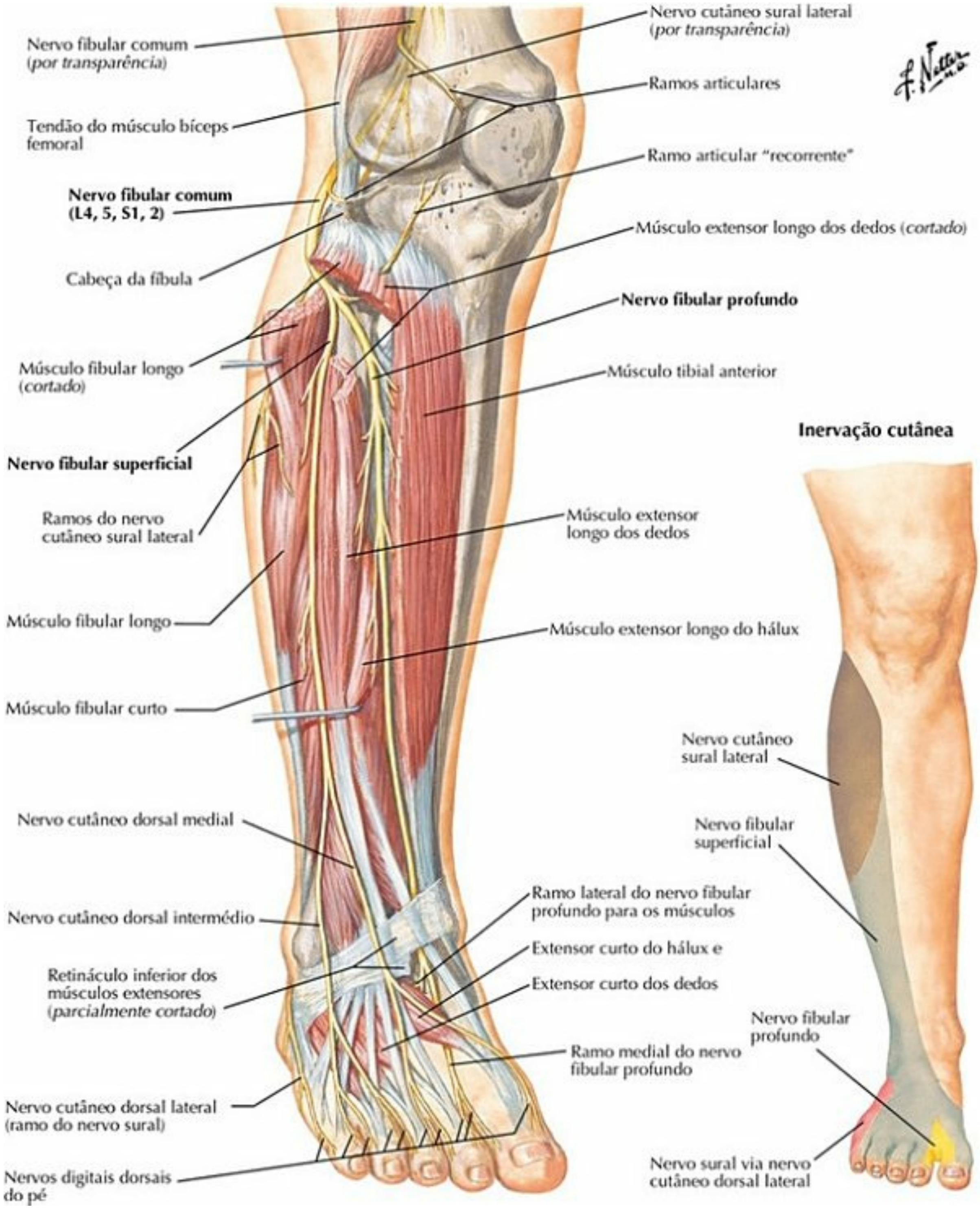

PRANCHA 529 Vascularização e Inervação

Veja também **Pranchas 506, 508, 516**

Radiografia, Artrograma e Ressonância Magnética (RM) do Quadril

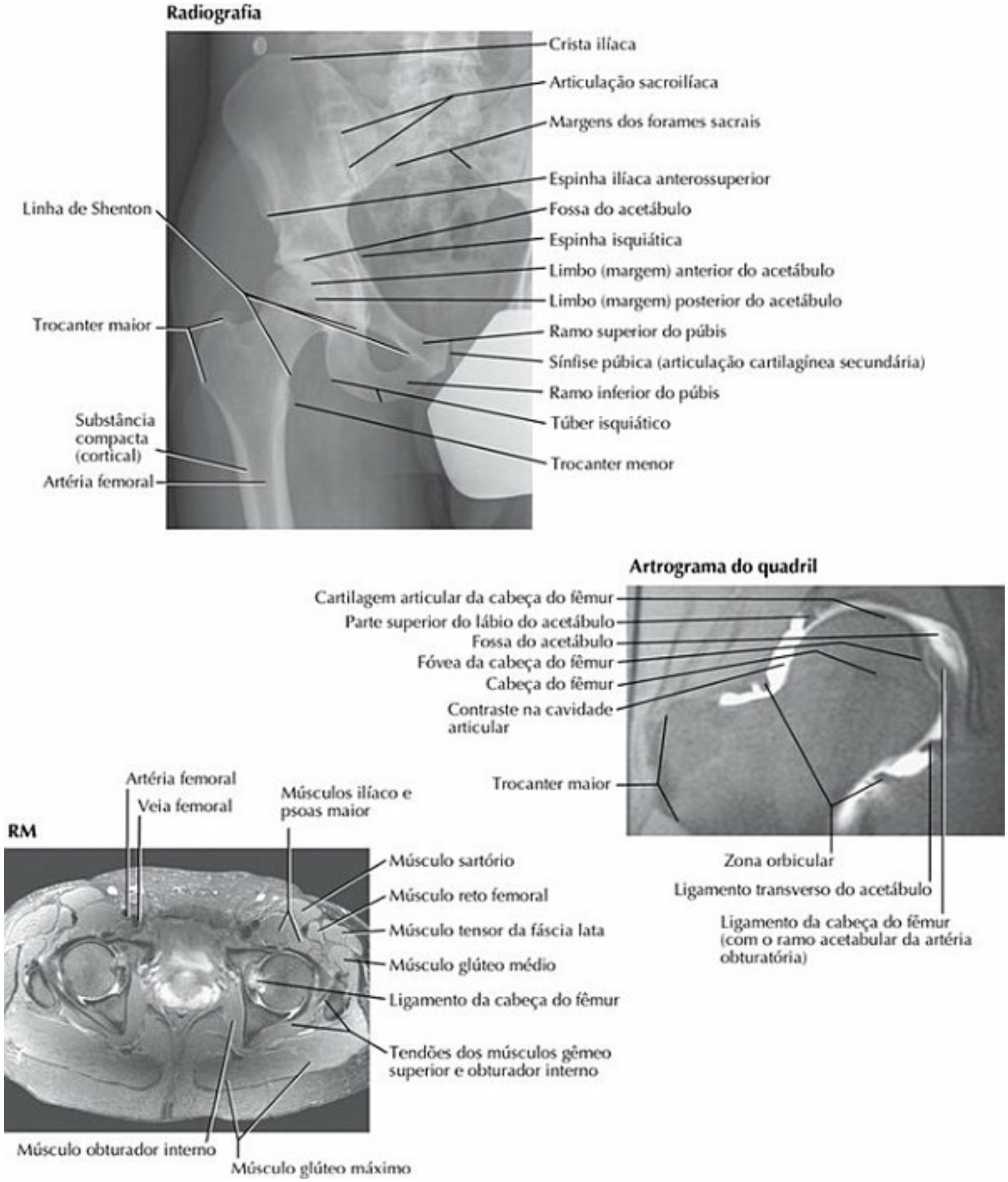

PRANCHA 530 Imagens Regionais

Veja também **Pranchas 330**, 477, 491

Tornozelo: Radiografias

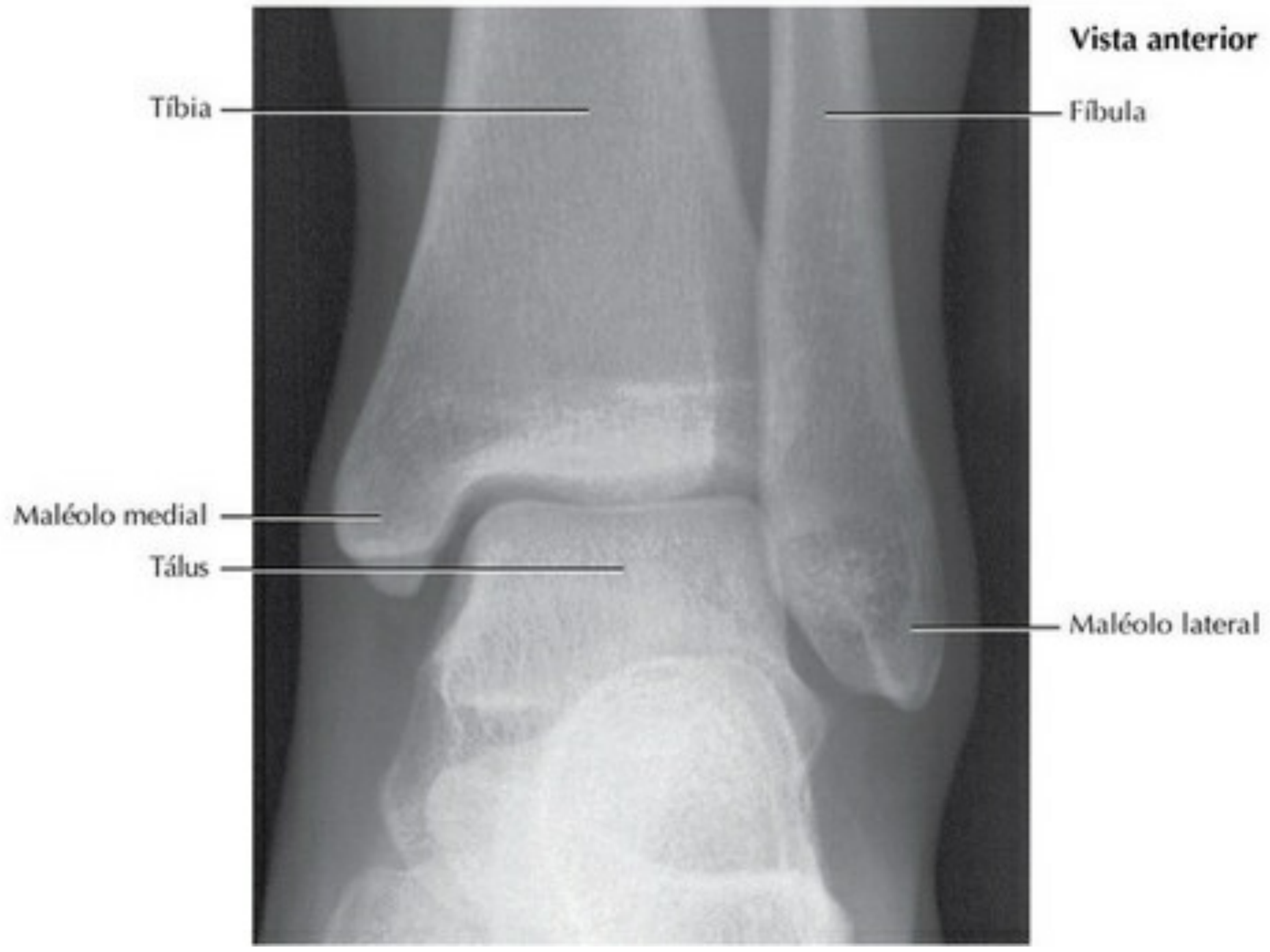

PRANCHA 531 Imagens Regionais

Veja também **Pranchas 506, 513, 514**

Tabelas de Músculos

Tabela 7-1

Tabelas de Músculos

MÚSCULO	INSERÇÃO PROXIMAL (PONTO FIXO)	INSERÇÃO DISTAL (PONTO MÓVEL)	INERVAÇÃO	AÇÕES PRINCIPAIS	SUPRIMENT SANGUÍNI
Abdutor do dedo mínimo	Processos lateral e medial da tuberosidade do calcâneo; aponeurose plantar e septo intermuscular	Superfície lateral da base da falange proximal do 5° dedo (dedo mínimo)	Nervo plantar lateral	Abduz e flexiona o 5° dedo	Artéria planta lateral-me artérias metatarsal plantar e digital plan para o 5° c
Abdutor do hálux	Processo medial da tuberosidade do calcâneo; retináculo dos músculos flexores e aponeurose plantar	Superfície medial da base da falange proximal do 1° dedo (hálux)	Nervo plantar medial	Abduz e flexiona o 1° dedo	Artéria planta medial e 1ª artéria metatarsal plantar
Adutor curto	Corpo e ramo inferior do púbis	Linha pectínea e parte proximal da linha áspera do fêmur	Nervo obturatório	Aduz a coxa na articulação do quadril; fraco flexor da coxa	Artérias femor profunda, circunflexa femoral m e obturató
Adutor do hálux	*Cabeça oblíqua*: base do 2° ao 4° osso metatarsal *Cabeça transversa*: ligamentos das articulações metatarsofalângicas dos dedos III - V	Tendões de ambas as cabeças na superfície lateral da base da falange proximal do 1° dedo (hálux)	Ramo profundo do nervo plantar lateral	Aduz o 1° dedo, sustenta o arco transverso do pé	Artérias planta medial e lateral e ar plantar; artérias metatarsai plantares
Adutor longo	Corpo do púbis, inferiormente à crista púbica	Terço médio da linha áspera do fêmur	Nervo obturatório (ramo anterior)	Aduz a coxa na articulação do quadril	Artérias femor profunda e circunflexa femoral m
Adutor magno	Ramo inferior do púbis, ramo do ísquio	*"Parte adutora"*: Tuberosidade glútea, linha áspera, linha supracondilar medial *"Parte do jarrete"*: tubérculo do adutor do fêmur	*"Parte adutora"*: nervo obturatório *"Parte do jarrete"*: nervo isquiático ("divisão tibial")	*"Parte adutora"*: aduz e flexiona a coxa *"Parte do jarrete"*: estende a coxa	Artérias femor femoral profunda e obturatória
Articular do joelho	Superfície anterior da parte distal do fêmur	Bolsa suprapatelar	Nervo femoral	Traciona superiormente a bolsa suprapatelar, durante a extensão	Artéria femora

				do joelho	
Bíceps femoral	*Cabeça longa*: túber isquiático *Cabeça curta:* linha áspera e linha supracondilar lateral do fêmur	Superfície lateral da cabeça da fíbula	*Cabeça longa*: nervo isquiático ("divisão tibial"), (L5-S2) *Cabeça curta:* nervo isquiático ("divisão fibular comum")	Flexiona e roda lateralmente a perna; estende a coxa na articulação do quadril	Ramos perfurante das artéria femoral profunda, glútea infe e circunfle femoral m
Interósseos dorsais (quatro músculos)	Superfícies adjacentes do 1° ao 5° osso metatarsal	*1°*: superfície medial da falange proximal do 2° dedo (II) *2° ao 4°*: superfícies laterais dos dedos II - IV	Nervo plantar lateral	Abdução do 2° ao 4° dedo; flexão nas articulações metatarsofalângicas; extensão das falanges	Artéria arquea artérias metatarsai dorsais e plantares
Extensor curto dos dedos e extensor curto do hálux	Superfície superolateral do calcâneo; ligamento talocalcâneo lateral, retináculo inferior dos músculos extensores	Primeiro tendão na superfície dorsal da base da falange proximal do hálux; outros 3 tendões nas superfícies laterais dos tendões do músculo extensor longo dos dedos II - IV	Nervo fibular profundo	Auxilia o músculo extensor longo dos dedos na extensão dos 4 dedos mediais nas articulações metatarsofalângicas e interfalângicas	Artérias dorsa pé, tarsal lateral, arqueada fibular

Variações nas contribuições dos nervos espinais na inervação dos músculos, no seu suprimento arterial, nos seus locais de inserção e em suas ações são de ocorrência comum na anatomia humana. Portanto, existem diferenças entre os textos e devemos considerar que a variação anatômica é normal.

Tabela 7-2

Tabelas de Músculos

	INSERÇÃO	INSERÇÃO

MÚSCULO	PROXIMAL (ponto fixo)	DISTAL (ponto móvel)	INERVAÇÃO	AÇÕES PRINCIPAIS	SUPRIMENTO SANGUÍNEO	GRUPO MUS
Extensor longo dos dedos	Côndilo lateral da tíbia; superfície anterior dos 3/4 proximais da membrana interóssea e da fíbula	Falanges média e distal dos quatro dedos laterais (II-V)	Nervo fibular profundo	Estende os quatro dedos laterais; flexão dorsal (dorsiflexão) do pé na articulação do tornozelo	Artéria tibial anterior	Anteri per
Extensor longo do hálux	Parte média da superfície anterior da fíbula e da membrana interóssea da perna	Superfície dorsal da base da falange distal do hálux	Nervo fibular profundo	Estende o hálux; flexão dorsal do pé na articulação do tornozelo	Artéria tibial anterior	Anteri per
Fibular curto	Face lateral dos 2/3 distais da fíbula	Tuberosidade do 5° metatarsal (superfície dorsal)	Nervo fibular superficial	Everte o pé; fraco flexor plantar do pé na articulação do tornozelo	Artérias tibial anterior e fibular	Lateral per
Fibular longo	Cabeça e face lateral dos 2/3 proximais da fíbula	Superfície plantar da base do 1° osso metatarsal e cuneiforme medial	Nervo fibular superficial	Everte o pé; fraco flexor plantar do pé na articulação do tornozelo	Artérias tibial anterior e fibular	Lateral per
Fibular terceiro	Superfície anterior do terço distal da fíbula e da membrana interóssea da perna	Superfície dorsal da base do 5° osso metatarsal	Nervo fibular profundo	Auxilia na flexão dorsal do pé na articulação do tornozelo e na eversão do pé	Artéria tibial anterior	Anteri per
Flexor curto do dedo mínimo	Base do 5° osso metatarsal	Superfície lateral da base da falange proximal do 5° dedo (dedo mínimo)	Ramo superficial do nervo plantar lateral	Flexiona a falange proximal do 5° dedo	Artéria plantar lateral; artéria digital plantar para o 5° dedo; artéria arqueada	Pé
Flexor curto dos dedos	Processo medial da tuberosidade	Ambos os lados das falanges médias dos	Nervo plantar medial	Flexiona os dedos II - V	Artérias plantares lateral e medial; arco plantar;	Pé

	do calcâneo, aponeurose plantar e septo intermuscular	quatro dedos laterais (II-V)			artérias metatarsais plantares e digitais plantares	
Flexor longo dos dedos	Parte medial da face posterior da tíbia, inferiormente à linha para o músculo sóleo	Superfície plantar da base das falanges distais dos quatro dedos laterais (II-V)	Nervo tibial	Flexiona os quatro dedos laterais; flexão plantar do pé na articulação do tornozelo; sustenta o arco longitudinal do pé	Artéria tibial posterior	Posteri per
Flexor curto do hálux	Superfícies plantares dos ossos cuboide e cuneiforme lateral	Ambos os lados da base da falange proximal do hálux (I)	Nervo plantar medial	Flexiona a falange proximal do hálux	Artéria plantar medial, 1ª artéria metatarsal plantar	Pé
Flexor longo do hálux	Face posterior dos 2/3 distais da fíbula e da membrana interóssea da perna	Base da falange distal do hálux	Nervo tibial	Flexiona todas as articulações do hálux; fraco flexor plantar do pé na articulação do tornozelo	Artéria fibular	Posteri per
Gastrocnêmio	*Cabeça lateral*: superfície lateral do côndilo lateral do fêmur *Cabeça medial*: face poplítea acima do côndilo medial do fêmur	Superfície posterior do calcâneo, por meio do tendão do calcâneo	Nervo tibial	Flexor plantar do pé na articulação do tornozelo; auxilia a flexão do joelho; eleva o calcanhar durante a marcha	Artérias poplítea e tibial posterior	Posteri per
Glúteo máximo	Ílio, posteriormente à linha glútea posterior; face dorsal do sacro e do cóccix; ligamento sacrotuberal	A maioria das fibras termina no trato iliotibial que se insere no côndilo lateral da tíbia;	Nervo glúteo inferior	Estende a coxa quando flexionada; auxilia na rotação lateral e abduz a coxa	Artéria glútea inferior (principalmente) e artéria glútea superior (ocasionalmente)	Região

		algumas fibras inserem-se na tuberosidade glútea do fêmur				

Tabela 7-3

Tabelas de Músculos

MÚSCULO	INSERÇÃO PROXIMAL (ponto fixo)	INSERÇÃO DISTAL (ponto móvel)	INERVAÇÃO	AÇÕES PRINCIPAIS	SUPRIMENT SANGUÍN
Glúteo médio	Face glútea do ílio entre as linhas glúteas anterior e posterior	Superfície lateral do trocanter maior do fêmur	Nervo glúteo superior	Abduz e roda medialmente a coxa na articulação do quadril; estabiliza a pelve no lado do apoio, quando o outro membro inferior deixa o solo	Artéria glúte superior
Glúteo mínimo	Face glútea do ílio entre as linhas glúteas anterior e inferior	Superfície anterior do trocanter maior do fêmur	Nervo glúteo superior	Abduz e roda medialmente a coxa na articulação do quadril; estabiliza a pelve no lado do apoio, quando o outro membro inferior deixa o solo	Tronco princi ramo profundo artéria gl superior
Grácil	Corpo e ramo inferior do púbis	Parte superior da face medial da tíbia	Nervo obturatório	Aduz a coxa; flexiona e roda medialmente a perna	Artéria femo profunda artéria circunflex femoral m
Ilíaco (Iliopsoas)	2/3 superiores da fossa ilíaca, crista ilíaca, asa do sacro, ligamento sacro-ilíaco anterior	Trocanter menor do fêmur e parte do corpo (diáfise) logo abaixo, unindo-se ao tendão do músculo psoas maior	Nervo femoral	Flexiona a coxa e estabiliza a articulação do quadril; atua junto com o músculo psoas maior	Ramo ilíaco d artéria iliolomba
Gêmeo inferior	Túber isquiático	Superfície medial do trocanter maior do fêmur	Nervo para o músculo quadrado femoral	Roda lateralmente a coxa estendida na articulação do quadril	Artéria circu femoral m
Lumbricais	Tendões do	Parte medial das	*Um medial*: nervo	Flexionam as falanges	Artéria plant

	músculo flexor longo dos dedos	"expansões" digitais dorsais dos 4 dedos laterais (II-V)	plantar medial *Três laterais*: nervo plantar lateral	proximais na articulação MTF; estendem as falanges nas articulações IFP e IFD	lateral e artérias metatarsa plantares
Obturador externo	Margens do forame obturado; membrana obturadora	Fossa trocantérica do fêmur	Nervo obturatório	Roda lateralmente a coxa; estabiliza a cabeça do fêmur no acetábulo	Artéria circun femoral medial, a obturatór
Obturador interno	Superfície pélvica da membrana obturadora e osso ao redor	Superfície medial do trocanter maior do fêmur	Nervo para o músculo obturador interno	Roda lateralmente a coxa estendida; abduz a coxa flexionada na articulação do quadril	Artérias pud interna e obturatór
Pectíneo	Ramo superior do púbis	Linha pectínea do fêmur	Nervo femoral e, ocasionalmente, o nervo obturatório	Aduz e flexiona a coxa na articulação do quadril	Artéria circun femoral medial; a obturatór
Piriforme	Face pélvica do sacro (vértebras sacrais II - IV); ligamento sacrotuberal	Margem superior do trocanter maior do fêmur	Ramos anteriores de L5, S1, S2	Roda lateralmente a coxa estendida; abduz a coxa flexionada na articulação do quadril	Artérias glút superior e inferior; a pudenda interna
Interósseos plantares (três músculos)	Base e superfície medial dos ossos metatarsais III-V	Superfície medial da base das falanges proximais dos dedos III-V	Nervo plantar lateral	Aduzem e flexionam os dedos (II - IV) nas articulações metatarsofalângicas e estendem as falanges	Artéria plant lateral e a plantar; artérias metatarsa plantares digitais plantares
Plantar	Extremidade inferior da linha supracondilar lateral do fêmur e ligamento poplíteo oblíquo	Região posterior do calcâneo, por meio do tendão do calcâneo	Nervo tibial	Fraco colaborador do músculo gastrocnêmio	Artéria poplí
Poplíteo	Região lateral do côndilo lateral do fêmur; menisco lateral	Face posterior da tíbia, superiormente à linha para o músculo sóleo	Nervo tibial (L4-S1)	Fraco flexor do joelho e "destranca' o joelho por meio da rotação do fêmur em relação à tíbia fixada	Artérias infer medial e lateral do joelho

Psoas maior (Iliopsoas)	Processos costiformes das vértebras lombares, superfícies laterais dos corpos das vértebras TXII -LV, unindo-se às fibras dos discos intervertebrais	Trocanter menor do fêmur	Ramos anteriores dos primeiros nervos espinais lombares	Atuando superiormente junto com o músculo ilíaco, flexiona o quadril; agindo inferiormente, flexiona lateralmente a coluna vertebral; acionado para o equilíbrio do tronco na posição sentada; agindo inferiormente com o músculo ilíaco, flexiona o tronco	Ramos lomb da artéria iliolomba
Quadrado femoral	Margem lateral do túber isquiático	Tubérculo quadrado na crista intertrocantérica do fêmur	Nervo para o músculo quadrado femoral	Roda lateralmente a coxa na articulação do quadril	Artéria circu femoral r

Tabela 7-4
Tabelas de Músculos

MÚSCULO	INSERÇÃO PROXIMAL (ponto fixo)	INSERÇÃO DISTAL (ponto móvel)	INERVAÇÃO	AÇÕES PRINCIPAIS	SUPRIMENTO SANGUÍNEO	C
Quadrado plantar	Regiões medial e lateral da superfície plantar do calcâneo	Margem posterolateral do tendão do músculo flexor longo dos dedos	Nervo plantar lateral	Reorienta a tração oblíqua do tendão do músculo flexor longo dos dedos, auxiliando, assim, a flexão dos dedos	Artérias plantares lateral e medial e arco plantar profundo	
Reto femoral (quadríceps femoral)	Espinha ilíaca anteroinferior e ílio acima do acetábulo	Base da patela e tuberosidade da tíbia, por meio do ligamento da patela	Nervo femoral	Estende a perna na articulação do joelho e flexiona a coxa na articulação do quadril	Artérias femoral profunda e circunflexa femoral lateral	

Sartório	Espinha ilíaca anteros-superior e parte superior da incisura abaixo dela	Parte superior da face medial da tíbia	Nervo femoral	Abduz, roda lateralmente e flexiona a coxa; flexão na articulação do joelho	Artéria femoral
Semimembranáceo	Túber isquiático	Região posterior do côndilo medial da tíbia	Nervo isquiático ("divisão" tibial)	Flexiona a perna; estende a coxa	Ramo perfurante das artérias femoral profunda e circunflexa femoral medial
Semitendíneo	Túber isquiático	Parte superior da face medial da tíbia	Nervo isquiático ("divisão" tibial)	Flexiona a perna; estende a coxa	Ramo perfurante das artérias femoral profunda e circunflexa femoral medial
Sóleo	Região posterior da cabeça da fíbula; 1/4 proximal da face posterior da fíbula; linha para o músculo sóleo da tíbia	Região posterior do calcâneo, por meio do tendão do calcâneo	Nervo tibial	Flexor plantar do pé na articulação do tornozelo; estabiliza a perna sobre o pé	Artérias poplítea, tibial posterior e fibular
Gêmeo superior	Superfície externa da espinha isquiática	Superfície medial do trocanter maior do fêmur	Nervo para o músculo obturador interno	Roda lateralmente a coxa estendida na articulação do quadril	Artérias glútea inferior e pudenda interna
Tensor da fáscia lata	Espinha ilíaca anterossuperior e parte anterior da crista ilíaca	Trato iliotibial que se fixa no côndilo lateral da tíbia	Nervo glúteo superior	Abduz, roda medialmente e flexiona a coxa na articulação do quadril; auxilia na manutenção do joelho estendido	Ramo ascendente da artéria circunflexa femoral lateral
Tibial anterior	Côndilo lateral, metade proximal da face lateral da tíbia; membrana interóssea da perna	Região medial da superfície plantar do cuneiforme medial e da base do 1° osso metatarsal	Nervo fibular profundo	Flexor dorsal do pé na articulação do tornozelo e inversor do pé	Artéria tibial anterior

Tibial posterior	Face posterior da tíbia, abaixo da linha para o músculo sóleo; membrana interóssea da perna, metade proximal da face posterior da fíbula	Tuberosidade do navicular, todos os cuneiformes, cuboide; base dos ossos metatarsais II-IV	Nervo tibial	Flexor plantar do pé na articulação do tornozelo e inversor do pé	Artéria fibular
Vasto intermédio (quadríceps femoral)	Superfícies anterior e lateral do corpo (diáfise) do fêmur	Base da patela e tuberosidade da tíbia, por meio do ligamento da patela	Nervo femoral	Estende a perna na articulação do joelho	Artérias circunflexa femoral lateral e femoral profunda
Vasto lateral (quadríceps femoral)	Trocanter maior, lábio lateral da linha áspera do fêmur	Base da patela e tuberosidade da tíbia, por meio do ligamento da patela	Nervo femoral	Estende a perna na articulação do joelho	Artérias circunflexa femoral lateral e femoral profunda
Vasto medial (quadríceps femoral)	Linha intertrocantérica, lábio medial da linha áspera do fêmur	Base da patela e tuberosidade da tíbia, por meio do ligamento da patela	Nervo femoral	Estende a perna na articulação do joelho	Artérias femoral e femoral profunda

Referências

Pranchas 8, 36-38, 43-45

Lang, J. *Clinical Anatomy of the Nose, Nasal Cavity, and Paranasal Sinuses*. New York: Thieme Medical Publishers; 1989.

Pranchas 19-21

Baccetti, T., Franchi, L., McNamara, J., Jr. The cervical vertebral maturation (CVM) method for the assessment of optimal treatment timing in dentofacial orthopedics. *Semin Orthod*. 2005; 11:119–129.

Roman, P. S. Skeletal maturation determined by cervical vertebrae development. *Eur J Orthod*. 2002; 24:303–311.

Prancha 23

Tubbs, R. S., Kelly, D. R., Humphrey, E. R., et al. The tectorial membrane: anatomical, biomechanical, and histological analysis. *Clin Anat*. 2007; 20:382–386.

Pranchas 25, 27-29, 48, 49, 58, 67, 70

Noden, D. M., Francis-West, P. The differentiation and morphogenesis of craniofacial muscles. *Dev Dyn*. 2006; 235:1194–1218.

Pranchas 32, 34, 126-132

Tubbs, R. S., Salter, E. G., Oakes, W. J. Anatomic landmarks for nerves of the neck: a vade mecum for neurosurgeons. *Neurosurgery*. 2005; 56:256–260.

Prancha 48

Benninger, B., Lee, B. I. Clinical importance of morphology and nomenclature of distal attachment of temporalis tendon. *J Maxillofac Surg*. 2012; 70:557–561.

Pranchas 50, 58

Benninger, B., Kloenne, J., Horn, J. L. Clinical anatomy of the lingual nerve and identification with ultrasonography. *Br J Oral Maxillofac Surg*. 2013; 51:541–544.

Pranchas 57, 62

Benninger, B., Andrew, K., Carter, B. Clinical measurements of hard palate and implications for subepithelial connective tissue grafts with suggestions for palatal nomenclature. *J Oral Maxillofac Surg*. 2012; 70:149–153.

Pranchas 65, 95, 96

Kierner, A. C., Mayer, R., v Kirschlhofer, K. Do the tensor tympani and tensor veli palatini muscles of man form a functional unit? A histochemical investigation of their putative connections. *Hear Res*. 2002; 165:48–52.

Pranchas 74, 75

Benninger, B., Barrett, R. A head and neck lymph node classification using an anatomical grid system while maintaining clinical relevance. *J Oral Maxillofac Surg*. 2011; 69:2670–2673.

Pranchas 80-82

Ludlow, C. L. Central nervous system control of the laryngeal muscles in humans. *Respir Physiol Neurobiol*. 2005; 147:205–222.

Pranchas 102-116

Rhoton, A. L. *Cranial Anatomy and Surgical Approaches*. Schaumburg, IL: Congress of Neurological Surgeons; 2003.

Pranchas 105, 141

Tubbs, R. S., Hansasuta, A., Loukas, M., et al. Branches of the petrous and cavernous segments of the internal carotid artery. *Clin Anat*. 2007; 20:596–601.

Pranchas 117-119, 125

Schrott-Fischer, A., Kammen-Jolly, K., Scholtz, A. W., et al. Patterns of GABA-like immunoreactivity in efferent fibers of the human cochlea. *Hear Res*. 2002; 174:75–85.

Pranchas 160, 175

Tubbs, R. S., Loukas, M., Slappy, J. B., et al. Clinical anatomy of the C1 dorsal root, ganglion, and ramus: a review and anatomical study. *Clin Anat*. 2007; 20:624–627.

Prancha 162

Lee, M. W.L., McPhee, R. W., Stringer, M. D. An evidence-based approach to human dermatomes. *Clin Anat*. 2008; 21:363–373.

Pranchas 162, 399, 469, 513

Forester, O. The dermatomes in man. *Brain*. 1933; 56:1–39.

Garrett, F. D. The segmental distribution of the cutaneous nerves in the limbs of man. *Anat Rec*. 1948; 102:409–437.

Keegan, J. J. Dermatome hypalgesia with posterolateral herniation of lower cervical intervertebral disc. *J Neurosurg*. 1947; 4:115–139.

Prancha 168

Turnball, I.M.Vinken P.J., Bruyn G.W., eds. Bloody supply of the spinal cord. Handbook of Clinical Neurology, XII: Amsterdam, 1972:478–491.

Prancha 169

Stringer, M. D., Restieaux, M., Fisher, A. L., Crosado, B. The vertebral venous plexuses: the internal veins are muscular and external veins have valves. *Clin Anat*. 2012; 25:609–618.

Pranchas 174, 175

Tubbs, R. S., Mortazavi, M. M., Loukas, M., et al. Anatomical study of the third occipital nerve and its potential role in occipital headache/neck pain following midline dissections of the craniocervical junction. *J Neurosurg Spine*. 2011; 15:71–75.

Pranchas 179-181

Hassiotou, F., Geddes, D. Anatomy of the human mammary gland: current status of knowledge. *Clin Anat*. 2013; 26:29–48.

Pranchas 197, 198

Jackson, C. L., Huber, J. F. Correlated applied anatomy of the bronchial tree and lungs with a system of nomenclature. *Dis Chest*. 1943; 9:319–326.

Prancha 200

Ikeda, S., Ono, Y., Miyazawa, S., et al. Flexible bronchofiberscope. *Otolaryngology (Tokyo)*. 1970; 42:855.

Prancha 215

Angelini, P., Velasco, J. A., Flamm, S. Coronary anomalies: incidence, pathophysiology, and clinical relevance. *Circulation*. 2002; 105:2449–2454.

Pranchas 215, 216

Chiu, I. S., Anderson, R. H. Can we better understand the known variations in coronary arterial anatomy? *Ann Thorac Surg*. 2012; 94:1751–1760.

Prancha 222

James, T. N. The internodal pathways of the human heart. *Prog Cardiovasc Dis*. 2001; 43:495–535.

Pranchas 222-224

Hildreth, V., Anderson, R. H., Henderson, D. J. Autonomic innervation of the developing heart: origins and function. *Clin Anat*. 2009; 22:36–46.

Prancha 236

Ang, H. J., Gill, Y. C., Lee, W. J., et al. Anatomy of thoracic splanchnic nerves for surgical resection. *Clin Anat*. 2008; 21:171–177.

Prancha 279

Elias H. Morphology of the Liver. New York, Academic Press, 1969. MacSween RNM, Anthony PP, Scheuer PJ, et al (eds). Pathology of the Liver. London, Churchill Livingstone, 2002. Robinson PJ. MRI of the Liver: A Practical Guide. New York, Taylor & Francis, 2006.

Pranchas 283, 284

Odze, R. D. *Surgical Pathology of the GI Tract, Liver, Biliary Tract, and Pancreas*. Philadelphia: Saunders; 2004.

Prancha 305

Thomas MD. In The Ciba Collection of Medical Illustrations, vol 3, part II. Summit, NJ, CIBA, p 78.

Pranchas 321, 344, 362, 374, 392

Stormont, T. J., Cahill, D. R., King, B. F., Myers, R. P. Fascias of the male external genitalia and perineum. *Clin Anat*. 1994; 7:115–124.

Pranchas 335, 340, 346, 350, 355, 356

Oelrich, T. M. The striated urogenital sphincter muscle in the female. *Anat Rec*. 1983; 205:223–232.

Pranchas 339, 344

Myers, R. P., Goellner, J. R., Cahill, D. R. Prostate shape, external striated urethral sphincter, and radical prostatectomy: the apical dissection. *J Urol*. 1987; 138:543–550.

Pranchas 339, 344, 361, 362

Oelrich, T. M. The urethral sphincter muscle in the male. *Am J Anat*. 1980; 158:229–246.

Prancha 381

Flocks, R. H., Kerr, H. D., Elkins, H. B., et al. Treatment of carcinoma of the prostate by interstitial radiation with radio-active gold (Au 198): A preliminary report. *J Urol*. 1952; 68:510–522.

Prancha 399

Keegan, J. J., Garrett, F. D. The segmental distribution of the cutaneous nerves in the limbs of man. *Anat Rec*. 1948; 102:409.

Prancha 469

Keegan, J. J. Neurological interpretation of dermatome hypalgesia with herniation of the lumbar intervertebral disc. *J Bone Joint Surg Am*. 1944; 26:238–248.

Last, R. J. Innervation of the limbs. *J Bone Joint Surg Br*. 1949; 31:452.

Índice

As referências são os números das pranchas. Na maioria dos casos, as estruturas são listadas no singular.

A

Abdome

anatomia de superfície do, 242

estrato membranáceo do, 245

estrutura óssea, 243

imagens axiais de CT do, 322-323

nervos e gânglios autônomos do, 297

quadrante inferior direito, 244

quadrante inferior esquerdo, 244

quadrante superior direito, 244

quadrante superior esquerdo, 244

regiões e planos do, 244

tela subcutânea, 245

ureteres no, 313

Abertura inferior da pelve

diâmetro ântero-posterior, 332

diâmetro transverso, 332

Abertura lateral, 110

do quarto ventrículo, 147

esquerda, 109

Abertura lateral do 4º ventrículo (forame de Luschka), 109-110

Abertura mediana, 109-110, 116, 118

Abertura mediana do 4º ventrículo (forame de Magendie), 109-110, 116, 118

Abertura superior da pelve, 350

parte sacral da, 157

Abertura superior da pelve, radiografia da, 331

Acetábulo, 334, 473

face semilunar do, 396, 473-474

margem do, 473

radiografia do, 331, 475

Ácino, 201

Acrômio, 29, 185, 398, 408-409, 411, 413-415, 417, 467

da escápula, 183, 405-407

Adeno-hipófise, 141, 148-149

Aderência intertalâmica, 107, 109, 111-112, 116, 147-148

Ádito da laringe (entrada da laringe), 64, 66, 69

Alça cervical, 31, 129-130

raiz inferior da, 32, 34, 71, 76, 129-130

raiz superior da, 32, 34, 71, 76, 129-130

Alça peitoral, 415

Alça subclávia, 131, 206, 223-224, 236

Alças anastomóticas, 287, 290

das artérias ileais, 272

das artérias jejunais, 272

para a artéria espinhal anterior, 167

para a artéria espinhal posterior, 167

Álveo do hipocampo, 113

Alvéolos, 201

Ampola

da orelha, 94, 98

anterior, 97

lateral, 97

posterior, 97
da tuba auditiva, 352-353
do ducto deferente, 362
do reto, 346
dos ductos semicirculares
lateral, 125
posterior, 125
superior, 125
Ampola hepatopancreática (deVater), 280
esfíncter da, 280, 306
Anastomose acromial, 414
Anastomoses
entre as artérias carótidas interna e externa, 138
entre as artérias do encéfalo, 139
paravertebrais, 168
pré-vertebrais, 168
Anastomoses portocava, 292
Anel adiposo sub-hiatal, 232
Anel do trígono da bexiga urinária, 347
Anel femoral, 255, 257, 341, 343, 345, 472
Anel fibroso, 21, 155, 159
lamelas de colágeno do, 159
Anel inguinal
pilar lateral, 255
pilar medial, 255
profundo, 245, 249, 255-256, 341-343, 345, 364
superficial, 245, 255-256, 355, 359, 364-365
Anel tendíneo comum (de Zinn), 85-86, 88, 122
Anexos, 353
Ângulo da mandíbula, 1, 15, 17, 66

Ângulo do acrômio, 405-406
Ângulo do tubérculo de Bohler, 513
Ângulo iridocorneal, 89-90, 92
trama trabecular e espaços do, 90
Ângulo mastóideo, 11
Ângulo subpúbico, 331
Antebraço
artérias do, 435
cortes transversais em série do, 436
músculos do
camada intermédia, 433
camada profunda, 431, 434
camada superficial, 430, 432
extensores do punho e dos dedos, 427
fixações, 437-438
flexores do punho, 428
flexores dos dedos, 429
rotadores do rádio, 426
nervo radial no, 466
nervos cutâneos do, 402, 461-462
ossos do, 425
proximal, artérias do, 420
veias superficiais do, 402
Antélice, 1, 95
ramos da, 95
Antitrago, 1, 95
Antro mastóideo, 96
Antro pilórico, 269
Ânus, 337, 340, 354, 358, 360, 366, 373
Aorta, 26, 204, 216-217, 226, 258, 306, 309, 320

imagens axiais de CT da, 322
parte abdominal da, 176, 192, 229, 259, 264, 267-268, 271, 283-284, 303, 308, 310, 314-315, 320-321, 341-342, 345, 376, 378-381, 390
arteriografia da, 285
imagens axiais de CT da, 323
seção transversal da, 326-328
parte ascendente, 139, 212, 214, 217, 220-222, 237, 240
seção frontal da, 214
parte torácica (descendente), 139, 168, 188, 191, 213, 228-229, 233, 237, 240-241
seção transversal da, 324-325
sulco pulmonar para a, 196
ramos uretéricos da, 314
Aorta, parte torácica (descendente), 139, 168, 188, 191, 213, 228-229, 233, 237, 240-241
seção transversal da, 324-325
sulco de pulmão para a, 196
Aparelho lacrimal, 84
Apêndice(s), 127, 275
do epidídimo, 365, 367
do testículo, 365, 367
hepático fibroso, 277
omentais (epiplóico), 265
vermiforme, 265, 273-276
óstio do, 274
vesiculoso, 352, 367
Apêndice hepático fibroso, 277
Apêndice vermiforme, 275
Apêndices vesiculosos (hidátide de Morgagni), 352
Aponeurose do músculo bíceps braquial, 402, 417, 419, 432, 460
Aponeurose epicrânica, 3, 25, 103, 175
Aponeurose faríngea, 65, 67, 69
Aponeurose glútea, 309, 481-482, 489

sobre o músculo glúteo médio, 250
Aponeurose palatina, 57, 65
Aponeurose palmar, 402, 428, 432, 441, 446-447, 450
Aponeurose plantar, 516, 519-522
Aponeurose triangular, 451
Aqueduto da cóclea, 98
Aqueduto do mesencéfalo, 107-110, 116, 118, 147-148
Aqueduto do vestíbulo
abertura do, 8, 13, 99
abertura interna do, 97
ducto endolinfático no, 98
Aracnoide, 101, 103, 110
entrada da veia cerebral superior, 103
interface com a dura-máter, 103
Aracnoide-máter, 165-166
Arco carpal palmar, 452
Arco da aorta, 76-77, 139, 193, 203, 207-212, 218, 222, 228-230, 233, 239
sulco pulmonar para o, 196
Arco palatofaríngeo, 47, 56, 60, 66, 68
Arco palatoglosso, 47, 56, 60, 68
Arco palmar
profundo, 435, 452
superficial, 435, 449, 453
Arco plantar profundo, 509, 523
ramos perfurantes dorsais do, 508-509, 518
Arco púbico, 243, 330
medições do, 332
Arco superciliar, 1
Arco tendíneo, 70
do músculo levantador do ânus, 370

Arco tendíneo da fáscia da pelve, 351
Arco venoso dorsal, 470
Arco zigomático, 6, 15-16, 48
Arcos palpebrais
inferior, 87
superior, 87
Área em forma de V (de Laimer), 69, 231
Área hipotalâmica lateral, 136
Área septal, 120
Área subcalosa, 107, 120
Área vestibular, 116
Áreas de ausculta precordial, 210
Aréola, 179
Artéria alveolar
inferior, 40, 47, 51, 58, 73
ramo lingual, 72
ramo mentual, 51, 72
ramo milo-hióideo, da, 18, 72
superior
anterior, 51, 54
média, 51, 54
posterior, 51, 54, 72
ramos dentais da, 54
Artéria angular, 3, 35, 51, 72, 87, 139
Artéria apendicular, 273, 287-288, 301-302
Artéria auricular
anterior, 3
posterior, 3, 34, 51, 72, 96, 102, 137, 139, 175
profunda, 51, 72, 96
Artéria axilar, 180, 186, 195, 214, 251, 412, 414-415, 419

direita, 190
esquerda, 190
ramo acromial da, 420
ramo clavicular da, 420
ramo deltoideo da, 420
Artéria basilar, 137, 139-142, 144, 167
imagem da, 150-151
Artéria braquial, 180, 414-415, 417, 419-421, 432-435, 460
circunflexa anterior, 413-415, 417, 419-420
circunflexa posterior, 413-415, 418-420
in situ, 419
ramo muscular da, 419
ramos da, 431
ramo colateral médio da, 431
Artéria braquial profunda, 415, 418-421
lateral superior, 413
Artéria bronquial, 202, 204
direita, 196, 204, 227, 233
esquerda, 196, 228
inferior, 204, 233
superior, 204, 233
ramo esofágico da, 204, 233
Artéria bucal, 51, 72
Artéria calosomarginal, 142-143
Artéria caroticotimpânica, 96, 138
Artéria carótida, 34
comum, 3, 26, 30-31, 33-34, 55, 71-73, 76-78, 126, 129, 131-132, 134-135, 137, 139, 187, 195, 207, 229, 233
direita, 170, 190, 203, 210
esquerda, 170, 190, 203, 208-211, 214, 238
externa, 3, 27-28, 31, 34, 46-47, 51, 54-55, 59, 71-73, 76-78, 96, 102, 126, 131-132, 134-135,

137, 139
esquema da, 34
interno para, 138
ramo indireto da, 138
interna, 3, 13, 34, 42, 47, 49, 53, 55, 71-72, 76-78, 87-88, 96, 100, 102, 124, 126, 129, 131-135, 137, 139-142
à esquerda, 143-144
direita, 143
imagem da, 150
na parte petrosa do osso temporal, 138
no canal carótico, 12
para a externa, 138
parte cerebral da, 138
parte cervical da, 138
parte petrosa da, 138
plexo nervoso da, 122
ramocaroticotimpânico da, 139
ramo meníngeo da, 138
segmento cavernoso, 105, 138
tronco meningohipofisário da, 102
Artéria cecal, 302
anterior, 273, 287-288
posterior, 273, 287-288
Artéria cerebelar
inferior
anterior, 137, 139-142, 144, 167
ramo corióideo da, 144
posterior, 137, 139-140, 142, 144, 167
ramo tonsilar, 144
ramo lateral da, 144
ramo vermiano da, 144

superior, 137, 139-142, 144, 167
Artéria cística, 283-284
Artéria colateral
média, 418, 420-421
radial, 418, 420-421
ulnar
inferior, 419-420, 431, 435
superior, 419-421, 430-431, 435
Artéria colateral radial, 418, 420-421
Artéria colateral ulnar
inferior, 419-420, 431, 435
superior, 419-421, 430-431, 435
Artéria cólica
ascendente ramo da, 288, 376
direita, 287-288, 302, 313
esquerda, 259, 288, 297, 302, 313, 376
média, 281, 284, 287-288, 301-302, 321
ramo descendente da, 265, 268, 288, 376
Artéria comunicante
anterior, 137-143
imagem da, 150
posterior, 105, 137-144
imagem da, 150
Artéria corióidea
anterior, 138, 140-142, 144
posterior lateral, 144
posterior medial, 140, 144
Artéria cremastérica, 251, 256-257, 379
Artéria da retina, 92
central, 87, 89, 92-93

Artéria descendente
anterior, 215-216
posterior, 211, 215-216, 219
Artéria digital
dorsal, 456, 458, 508-509, 517, 523
palmar, 435
comum, 435
própria, 435
própria, 453
Artéria do labirinto, 13, 96, 140-142, 144
esquerda, 137
Artéria do ramo posterior do estribo, 96
Artéria do sulco
central, 142-143, 168
pós-central, 142
pré-central, 142-143
pré-frontal, 143
Artéria do sulco pós-central, 142
Artéria do sulco pré-central, 142-143
Artéria dorsal
do clitóris, 357, 382
do pênis, 359, 361, 383
Artéria dorsal do pé, 508, 517-518, 523
Artéria epigástrica
inferior, 245, 247, 249, 251, 255-257, 259, 268, 314, 341, 343, 345, 376, 378-379, 381, 499
ramo cremastérico da, 247, 249, 259
ramo púbico da, 247, 249, 255, 259, 343, 345
seção transversal da, 328
superficial, 186, 208, 245, 247, 251, 259, 487, 499
superior, 185, 187-188, 247, 251

Artéria episcleral, 92
Artéria esfenopalatina, 40, 51, 54, 72
ramos nasais posteriores laterais da, 40, 54
ramos septais posteriores do de, 40, 51
anastomose com a artéria palatina maior, 54
Artéria esofágica, 204
Artéria esplênica, 259, 268, 271, 281-284, 286-287, 297-300, 306-307, 321
arteriografia, 285
imagens axiais de CT de, 322
ramos esplênicos da, 283
seção transversal da, 325
Artéria estilomastóidea, 96
ramo do estapédio da, 96
ramo timpânico posterior da, 96
Artéria estriada distal medial (artéria recorrente de Heubner), 138, 140-143
Artéria etmoidal
anterior, 13, 87
ramo meníngeo anterior da, 102
ramo nasal anterior lateral da, 40
ramo nasal externo da, 40
ramo septal anterior da, 40
posterior, 13, 87, 102
ramos nasais septais e laterais, 40
Artéria facial, 3, 31, 34-35, 42, 46-47, 51, 72-73, 77, 87, 132, 134, 137, 139
ramo do septo nasal da, 40
ramo labial inferior da, 35
ramo labial superior da, 35
ramo nasal lateral, ramos alares da, 3
ramo tonsilar da, 68
transversa, 3, 34-35, 46, 72, 87

Artéria faríngea, 51
artéria da, 54
ascendente, 34, 51, 55, 72, 96, 137, 139
ramo faríngeo da, 68
ramo tonsilar da, 68
ramos meníngeos da, 13, 102, 137
Artéria femoral, 247, 251, 256, 259, 358, 379, 385, 396-397, 472, 480, 487-488, 492, 499, 509, 530
abertura para a, 258
circunflexa lateral, 487-488, 491, 499
circunflexa medial, 488-489, 491, 499
na bainha femoral, 257
profunda, 397
ramos musculares da, 499
ramos perfurantes da, 499
Artéria femoral profunda, 487-489, 491-492, 499
ramos perfurantes da, 480, 488
Artéria fibular, 499, 503-505, 509-510, 521
ramo comunicante da, 505
ramo maleolar lateral, 505
ramo perfurante da, 505, 508, 517-518
ramos calcâneos da, 503-505
Artéria frênica inferior, 229, 233, 236, 259, 283, 297-298, 320, 388
direita, 192, 284, 299, 310, 319
esquerda, 192, 266, 268, 284, 299, 310, 319-320
ramo anterior do lado esquerdo, 192
ramo lateral esquerdo, 192
ramo recorrente da, 259, 283
Artéria gástrica
curtas, 268, 282-284, 300
direita, 272, 280, 283-284, 298-300

arteriografia da, 285
esquerda, 233, 259, 266, 268, 283-284, 297-300, 388
arteriografia da, 285
ramo esofágico da, 233, 236, 283
Artéria gastroduodenal, 272, 280, 283-284, 286-287, 300-301, 306
arteriografia da, 285
plexos ao redor da, 299
Artéria gastromental (gastroepiploica), 268, 282
anastomose da, 266
direita, 266, 283-284, 286-287, 289, 292, 300
esquerda, 283-284, 289, 292, 300
plexos ao redor da, 298-299
Artéria glútea
inferior, 259, 314, 376, 380-381, 486, 489
superior, 259, 314, 376, 380-381, 486, 489
Artéria hepática, 278, 280, 283-284
comum, 259, 266, 272, 280-281, 283-284, 286-287, 297, 300, 306
arteriografia da, 285
intermedia, 284
própria, 267-268, 271-272, 277-278, 280-281, 283-284, 286, 300, 321
arteriografia da, 285
seção transversal da, 325
ramo da, 279
Artéria hipofisária
inferior, 138, 141, 149
superior, 138, 141, 149
Artéria ileocólica, 273, 287-288, 301-302, 313
Artéria ilíaca
circunflexa profundo, 249, 257, 343, 381, 488, 499
ascendente ramo da, 251, 259

circunflexa superficial, 245, 247, 251, 259, 487, 499
comum, 259, 265, 268, 297, 308, 313-314, 376, 378-381, 390
ramo uretérico da, 314
externa, 249, 255-257, 259, 268, 273, 291, 297, 308, 313, 340-345, 350, 353, 370, 376, 378-381, 390, 488, 499
interna, 259, 288, 297, 308, 313-314, 343, 376, 378-381, 390
Artéria iliolombar, 259, 314, 380-381
Artéria infraorbital, 3, 35, 51, 54, 72, 83, 87
Artéria intercostal, 188
anterior, 187-188, 251
inferior, anastomoses com, 251
posterior, 167-168, 185-186, 188, 227-228
direita, 188
ramo cutâneo lateral do, 188
ramo dorsal para o, 168, 188
ramo espinal do, 168, 188
ramo para o corpo vertebral e a dura-máter, 168
ramos mamários laterais laterais dos ramos cutâneos laterais, 180
terceiro direito, 204, 233
ramos colaterais, 187
suprema, 137, 139
Artéria interóssea
anterior, 420, 431, 433-436
comum, 420, 433-436
posterior, 431, 434-436
Artéria lacrimal, 87, 139
ramo meníngeo recorrente da, 102
Artéria laríngea
inferior, 82
superior, 34, 72, 76-78, 137
forame para a, 80

ramo interno da, 69
Artéria lingual, 3, 34, 47, 51, 59, 72, 77, 134, 137, 139
dorsal, 59
ramo tonsilar, 68
profunda, 56, 59
Artéria lombar, 167, 259
anastomoses com a, 251
Artéria maleolar
anterior lateral, 508-509, 517-518
anterior medial, 508-509, 517-518
Artéria marginal, 288, 302, 376
direita, 216
esquerda (obtusa), 215
Artéria massetérica, 6, 49, 51, 72
Artéria maxilar, 18, 34, 40, 49-51, 54-55, 71-72, 96, 102, 132, 134-135, 137, 139
ramos nasais posteriores laterais, 51
Artéria medular, segmentar, 167-168
Artéria medular segmentar
inferior, 312
anterior, 312
posterior, 312
superior, 312
anterior, 312
Artéria mesentérica
inferior, 259, 264, 271, 288, 297, 302, 308, 310, 313-314, 376, 378-379, 388
superior, 176, 226, 259, 264, 268, 271-273, 281, 284, 286-288, 290, 294, 298-301, 307-308, 310, 313-315, 321, 388
arteriografia da, 285
imagens axiais de CT da, 322-323
seção transversal da, 327-328
Artéria muscular, 92-93

Artéria musculofrênica, 186-187, 195, 208, 251
Artéria nasal
dorsal, 3, 35, 51, 72, 83, 87, 139
externa, 35
lateral, 35
Artéria nutrícia do fêmur, 491
forames nutrícios, do fêmur, 476
Artéria obturatória, 249, 255, 259, 313-314, 342-343, 376, 378, 380-381, 388, 396, 491, 499
acessória, 255, 257, 376, 380
direita, 381
ramo acetabular da, 474, 491
ramo anterior da, 474
ramo posterior da, 474
Artéria occipital, 3, 34, 72-73, 102, 137, 139, 175
medial, 143
ramo descendente da, 34, 175
ramo esternocleidomastóideo da, 34, 72
ramo mastoideo da, 102, 137
ramo meníngeo da, 3
sulco para a, 10
Artéria oftálmica, 13, 51, 55, 72, 85, 87, 133, 137-139, 141, 144
continuação da, 87
inferior, 87
ramo muscular da, 87
ramo supra-orbital da, 72
ramosupratroclear da, 72
ramos zigomáticos da, 87
Artéria orbitofrontal
lateral, 140, 142-143
medial, 138, 140, 142-143

Artéria palatina
ascendente, 51, 68, 72
ramos tonsilares, 51, 68
descendente, 54-55, 72
maior, 40, 51, 54-55, 57
anastomose da artéria esfenopalatina com, 54
menor, 40, 51, 54-55, 68
ramo tonsilar da, 68
Artéria palpebral
lateral, 87
inferior, 87
superior, 87
medial, 87
inferior, 87
superior, 87
Artéria pancreaticoduodenal
inferior anterior, 284, 286, 300
plexo sobre a, 298-299
inferior posterior, 284, 286, 300
plexo sobre a, 299
inferior, 284, 286-288, 301
superior anterior, 266, 283-284, 286-287, 300
plexo sobre a, 298-299
superior posterior, 283-284, 286-287, 300
plexo sobre a, 299
Artéria parietal, 3
anterior, 142-143
posterior, 142-143
Artéria pericalosa, 142-143
posterior, 144

Artéria pericardiacofrênica, 187, 203, 208-209, 213, 227, 251
esquerda, 190-191, 228
direita, 190-191
Artéria perineal, 350, 357, 381-383
transversa, 383
Artéria petrosa superficial, 96
ramo descendente da, 96
Artéria plantar
lateral, 505, 516, 519, 522-523
ramo metatarsal plantar da, 520
medial, 516, 519, 521-522
ramificações profundas da, 521-522
ramo digital plantar próprio da, 522
ramo superficial do, 520-521
profunda, 508-509, 517, 523
Artéria polar frontal, 142-143
Artéria poplítea, 482, 487, 489, 492, 499, 503-505, 509
Artéria pré-frontal, 140, 142
Artéria principal do polegar, 435, 453
Artéria profunda
do clitóris, 357, 382
do pênis, 359, 363, 383
Artéria pudenda, 370
externa
profunda, 251, 259, 379, 487, 499
superficial, 245, 251, 259, 379, 487, 499
interna, 259, 314, 357, 361, 376, 380-383, 396-397, 486
ramo perineal da, 361
Artéria radial, 419-420, 431-436, 441, 447, 449, 452-454, 456-457, 460
ramo carpal dorsal da, 454

ramo palmar da, 433, 453
superficial, 434-435, 441, 447, 452-453
ramos carpais palmares da, 434, 452
Artéria radial do indicador, 435, 453
Artéria radicular
anterior, 167-168
posterior, 168
Artéria radicular anterior, 167
Artéria radicular posterior, 167
Artéria recorrente
do forame lacerado, 138
estriada distal medial (de Heubner), 138, 140-143
tibial
anterior, 499, 508-509
posterior, 499, 505, 509
Artéria recorrente interóssea, 435
Artéria recorrente radial, 419-420, 433-435
Artéria recorrente ulnar
anterior, 420, 433-435
posterior, 420, 431, 434-435
Artéria renal, 297, 311-312, 314, 318, 321, 378-379, 395
direita, 259, 300, 308, 310
ramo ureteral da, 310
esquerda, 259, 302, 308, 310, 315, 320, 388
arteriografia da, 285
ramo ureteral da, 310
seção transversal da, 327
in situ, 310
ramo anterior da, 312
ramo pélvico da, 312

ramo posterior da, 312
ramo ureteral da, 312, 314
ramos capsulares da, 312
ramos perirrenal da, 312
Artéria retal
inferior, 288, 376, 380-383
média, 259, 288, 302, 313, 343, 376, 378, 380-381
superior, 259, 268, 288, 297, 302-303, 313, 376, 378
ramo da, 288
Artéria sacral
lateral, 167, 259, 314, 380-381
ramos espinais da, 167
mediana, 259, 288, 314, 342-343, 376, 378, 380-381
Artéria sigmóidea, 259, 268, 288, 302, 376
Artéria subclávia, 30, 32-33, 71-73, 76, 78, 131, 137, 139, 167, 180, 186-187, 195, 208-209, 229, 233, 251, 413-415
direita, 77, 127, 170, 203, 227
esquerda, 77, 170, 203, 211, 228, 238
sulco de pulmão para a, 196
Artéria subcostal, 259
anastomoses com a, 251
Artéria subescapular, 413-415, 420
Artéria sublingual, 46, 59
Artéria submentual, 51, 72
Artéria supra-escapular, 32-33, 76-78, 139, 413-415, 467
ramo Infra-espinal da, 414
Artéria supraduodenal, 283-284, 286-287
Artéria supratroclear, 3, 35, 51, 72, 83, 87, 139
Artéria talamotuberal (“pré-mamilar”), 141
Artéria tarsal
lateral, 508, 517, 523

medial, 508, 517-518, 523
Artéria tibial
anterior, 499, 505, 508-510, 517-518
ramo circunflexo fibular da, 499, 509
ramo tarsal lateral, 509
posterior, 499, 503-505, 509-510, 516, 520-521
ramo calcâneo da, 503-504
ramos calcâneos mediais da, 505, 519
ramo maleolar medial da, 505
Artéria timpânica
anterior, 51, 72, 96, 139
inferior, 55, 96
superior, 96
Artéria tireóidea
inferior, 34, 72, 76-78, 137, 139, 223, 414
ramo esofágico da, 233
superior, 31, 34, 72, 76-78, 137, 139
ramo laríngeo da, 34
Artéria tonsilar, 51, 72
Artéria torácica
interna, 77, 139, 180, 186-188, 195, 203, 208-209, 213, 229, 233, 239-241, 251, 414
direito, 190, 227
esquerda, 190-191, 228
ramo perfurante da, 180, 185, 187-188, 413
ramos intercostais anteriores da, 186
ramos mamários medial, 180
lateral, 180, 185-186, 251, 413-415, 420
ramos mamários laterais da, 180
superior, 186, 413-415, 420
Artéria tóracoacromial, 186, 412, 414-415, 420

ramo acromial da, 414-415
ramo clavicular da, 414-415
ramo deltoide da, 409, 414-415
ramo peitoral da, 185, 414-415
Artéria toracodorsal, 413-415, 420
Artéria ulnar, 419-420, 432-436, 441, 446-447, 449, 452-453, 460
ramo carpal da, 456
ramo palmar da, 453
ramo palmar profundo da, 433-435, 441, 446-447, 452-453, 460
ramos carpal palmar da, 434, 452
Artéria umbilical, 226, 249, 259, 313, 376, 381
esquerda, 249
parte oclusa da, 245, 257, 259, 268, 313, 343, 345, 378, 380-381
parte patente da, 314, 378, 380-381
Artéria uretral, 361, 383
Artéria uterina, 313-314, 342, 350, 352-353, 378, 380, 382
ramos da, 382
ramos ovarianos da, 353
ramos vaginais da, 382
Artéria vaginal, 313, 350, 353, 378, 380, 382
inferior, 343, 346
Artéria vesical
inferior, 259, 313-314, 343, 346, 376, 378, 380-381
ramo uretérico da, 314
ramos prostáticos da, 381
ramo uretérico da, 314
superior, 249, 259, 313-314, 343, 376, 378, 380-381
Artéria zigomático-orbital, 3, 87
Artérias *veja também as artérias específicas*
da bexiga urinária, 314

da cabeça do pâncreas, 286
da cabeça e do colo do fêmur, 491
da cavidade nasal, 40
da coxa, 499
vista anterior, 487-488
vista posterior, 489
da face, 3
da fossa posterior do crânio, 144
da glândula mamária, 180
da íris, 93
da mão, 453
da medula espinal
distribuição intrínseca das, 168
esquema das, 167
da órbita e das pálpebras, 87
da parede abdominal
anterior, 251
posterior, 259
da pelve
feminina, 380
masculina, 381
da perna, 509
das glândulas suprarrenais, 320
das regiões oral faríngea, 72
do antebraço, 435
do baço, 283-284
do braço, 420
do canal anal, masculino, 376
do duodeno, 284, 286
do encéfalo, 137

esquema do, 139
seção frontal do, 142
vista frontal do, 142
vista inferior do, 140
vista lateral, 143
vista medial, 143
do esôfago, 233
do estômago, 283
do fígado, 283-284
do hipotálamo e da hipófise, 149
do intestino delgado, 287
do intestino grosso, 288
do joelho, 499, 509
do membro superior, 460
do olho, intrínsecas, 92
do pâncreas, 284
do pé, 509
profundas, 523
do períneo, 382
masculino, 383
do punho, 449
do reto, masculino, 376
do couro cabeludo, 3
do testículo, 379
do útero, 382
dos órgãos pélvicos, femininos, 378
dos ureteres, 314
intrarrenais, 312
para as meninges, 137
da parte proximal do antebraço, 420

Artérias "retinaculares", 491

Artérias "retossigmóideas", 376

Artérias arqueadas, 312, 517-518, 523

vasos linfáticos ao longo das, 316

Artérias centrais anterolaterais, 138, 140-142, 144

Artérias centrais anterolaterais ("lenticuloestriadas"), 138, 140-142, 144

Artérias centrais anteromediais, 141

Artérias centrais posteromediais ("paramedianas"), 141

Artérias centrais posteromediais (paramedianas), 141

Artérias centrais posteromediais (perfurantes), 141

Artérias ciliares

anterior, 92-93

ramo recorrente das, 93

posterior, 87

curta, 92-93

longa, 92-93

Artérias coronárias, 215, 221

direita, 209, 211, 215-216, 219-220

ramo do nó SA da, 215-216

ramo interventricular posterior da (artéria descendente posterior), 211, 215-216, 219

ramo marginal direito da, 215-216

ramos atriais da, 215

ramos do nó AV da, 216, 219

ramos interventriculares septais da, 215

esquerda, 215-216, 220

ramo circunflexo da, 215-216, 219

ramo interventricular anterior da (ramo da artéria coronária esquerda), 215-216

ramo interventricular da, 209

ramo marginal esquerdo (obtuso) da, 215-216

ramo posterior do ventrículo esquerdo da, 215

ramos interventriculares septais, 215-216
ramos póstero-laterais da, 216
imagem das, 216
Artérias da escápula
circunflexa, 413-415, 417, 420
sulco para a, 406
posterior, 32-33, 170, 414-415
Artérias da ponte, 140-142, 144
Artérias digitais palmares, 435, 446, 453, 456
comum, 435, 447, 450, 452-453
própria, 435, 447, 458
Artérias digitais plantares, 519-521, 523
ramos das, 508, 517-518
Artérias do joelho
descendente, 487-488, 492, 499, 509
inferior
lateral, 499, 504-509
medial, 488, 499, 504-505, 507-509
média, 499, 509
superior
lateral, 489, 499, 503-509
medial, 487-489, 499, 503-505, 507-509
Artérias espinais
anterior, 139-140, 142, 144, 167-168
alças anastomóticas para a, 167
ramos medulares segmentares, 139
posterior, 140, 142, 167-168
alças anastomóticas para a, 167
direita, 168
esquerda, 144, 168

Artérias ileais, 287-288, 290
alças anastomóticas das, 272
Artérias interlobares, 312
linfáticos acompanhantes, 316
Artérias interlobulares, 312
linfáticos acompanhantes, 316
Artérias intrarrenais, 312
Artérias jejunais, 287-288, 290
alças anastomóticas das, 272
Artérias labiais
inferior, 35, 72
posterior, 357, 382
superior, 35, 72
ramo do septo nasal da, 40
Artérias meníngeas, 102
acessória, 12-13, 51, 96, 102
anterior, 87
média, 13, 18, 49-51, 71-72, 96, 101-103, 105, 132, 137-139
esquerda, 137
ramos da, 103
ramos frontais da, 102
posterior, 138
ramos parietais das, 102
posterior, 3, 13
no forame mastóideo, 12
Artérias metacarpais
dorsal, 456
palmar, 435, 452
Artérias metatarsais dorsais, 509, 517-518, 523
Artérias metatarsais plantares, 520, 522-523

ramos perfurantes das, 518
Artérias ováricas, 313-314, 341-343, 378, 382, 390, 393
ramo ureteral da, 314
ramos tubários das, 382
Artérias pancreáticas, 284
dorsal, 283-284, 286-287
inferior, 284, 286-287
maior, 284, 286
ramo anastomóticos, 284
Artérias perfurantes, 489
ântero-medial, 141
póstero-medial, 141
Artérias perfurantes do tálamo, 141, 144
Artérias perfurantes radiadas (capsulares), 312
Artérias pré-centrais, 142-143
Artérias pulmonares, 202
direita, 196, 203, 209, 211, 217-218, 226-227, 240
esquerda, 196, 203, 210-211, 218, 226, 228, 240
Artérias retais, 288, 305
Artérias retas, 287-288
ramo das, 305
Artérias suprarrenais
inferior, 259, 310, 312, 320
média, 259, 310, 320
ramos da, 320
superior, 259, 310, 320
esquerda, 192
Artérias talamogeniculadas, 144
Artérias testiculares, 251, 255-257, 259, 268, 313, 345, 365, 379, 381, 387, 394
direita, 291, 297, 310

esquerda, 291, 308, 310
no funículo espermático, 379
seção transversal das, 328
Artérias vertebrais, 13, 22, 32-34, 71, 77-78, 131, 139-142, 167, 170, 175, 223, 233, 414
direita, 170
esquerda, 144, 170
imagem das, 150-151
no forame magno, 12
parte cervical das, 137
parte intracraniana das, 137
plexo venoso ao redor, das, 170
ramos meníngeos da, 13
anterior, 102, 137, 144
posterior, 102, 137, 144
Arteríola intralobular, 279
Arteríola macular
inferior, 92
superior, 92
Arteríola periportal, 279
Arteríola portal, 279
Arteríolas
nasal da retina
inferior, 92
superior, 92
temporal
inferior, 92
superior, 92
Articulação acromioclavicular, 408, 411
Articulação atlantoaxial
lateral, 22

cápsula, 22-23
mediana, 23
Articulação atlantooccipital, cápsula da, 22-23
Articulação carpometacarpal, 439, 442
Articulação costotransversária, 238
Articulação cricotireóidea, 79, 81
Articulação do ombro, 408, 467
cápsula da, 418
Articulação do quadril, 474
ligamentos do, 479-480
radiografia anteroposterior, 475
ramo articular para o, 490
Articulação esternoclavicular, 193, 238, 404
Articulação esternocostal, 404
Articulaçãointerfalângica (IF), 515
Articulação interfalângica distal (IFD), 398, 445
Articulação interfalângica proximal (IFP), 398, 445
Articulação mediocarpal, 439, 442
Articulação metacarpofalângica, 445
Articulação radiocarpal (do punho), 439, 442
disco articular da, 439, 442
Articulação radiulnar distal, 442
Articulação sacroilíaca, 338, 530
medições da, 332
radiografia da, 331
Articulação temporomandibular, 18, 49
cápsula articular da, 18
disco articular da, 48-49
Articulação transversa do tarso, 512
Articulação uncovertebral (fenda de Luschka), 21

Articulações costocondrais, 184
Articulações dos processos articulares, 22, 241
cápsula das, 22-23, 159
Articulações esternocostais
vista anterior das, 184
vista ântero-lateral esquerda das, 184
vista póstero-direito das, 184
Articulações intercondrais, 184
Articulações intermetacarpais, 442
Articulações metatarsofalângicas, 515
Articulações tarsometatarsais, 512
Articulações uncovertebrais, 21
Árvore bronquial, 207
Asa, 10, 157
do ílio, 243, 330, 334, 338, 473
do nariz, 1
do sacro, radiografia da, 331
Astério, 6
Atlas (C1), 15, 22-23, 160
arco do
anterior, 7, 19, 21, 64
posterior, 19, 151, 175
dente, faceta articular para o, 19
faceta articular para o
anterior, 19
superior, 19
forame transverso do, 19
forame vertebral do, 19
ligamento transverso do, 23
massa lateral, 19

nervos espinhais, relação com o, 161
processo transverso do, 19, 22, 30, 173
sulco da artéria vertebral, 19
superfície articular superior da massa lateral para o côndilo occipital, 19
tubérculo do
anterior, 19, 21, 23
posterior, 19, 172-173
vista anterior do, 21, 153
vista inferior, 19
vista lateral, 153
vista posterior, 153
vista superior do, 19
Átrio, 221
direito, 209-214, 217, 220-221, 227, 241
esquerdo, 211-213, 218, 220-221, 241
veia oblíqua (de Marshall), 211-212, 215, 218
Aurícula
direita, 209, 211, 217, 221
esquerda, 209, 211-212, 215-216, 218, 221-222
Auscultação do coração, 210
áreas precordiais de, 210
Axila, 178
ligamento suspensor, 412
parede posterior, 410
vista anterior, 415
Áxis (C2), 15, 22-23, 47, 160
faceta articular inferior para o, 19
parte interarticular do, 19
vista lateral do, 153
pedículo do, 19

vista posterior, 153

vista póstero-superior, 19

nervos espinhais relacionados ao, 161

processo espinhoso, 171, 173

processo transverso, 19

tubérculo posterior, 30

dente do, 7, 19, 21, 64

vista anterior do, 19, 21, 153

corpo do, 19, 22

B

Baço, 193-194, 267, 269, 278, 281-282, 320
artérias do, 283-284
hilo do, 282
imagens axiais de CT do, 322-323
margem inferior do, 282
margem superior do, 282
polo anterior do, 282
polo posterior do, 282
seção transversal do, 324-326
veias do, 289
Bainha carótica, 26-27
Bainha comum dos tendões dos músculos flexores, 447-450, 453
Bainha comum dos tendões dos músculos flexores dos dedos (bolsa ulnar), 449-450, 453
Bainha do bulbo do olho (cápsula de Tenon), 85, 89
Bainha do músculo reto do abdome, 186, 245-246
a secção transversal da, 328
camada anterior, 7, 185, 245-246, 253, 255, 344, 355
camada posterior, 7, 247, 251, 253, 255
seção transversal da, 7
Bainha do tendão
da mão, 450
de dedo da mão, 450
do punho, 449
do tornozelo, 516
Bainha femoral, 246-247, 249, 257, 472, 487
vasos femorais na, 257
Bainha fibrosa, 450, 453, 458, 521
Bainha hipogástrica (neurovascular), 343

Bainha meníngea, 85-86, 93

Bainha tendínea intertubercular, 408, 413, 417

Bainhas sinoviais, 453, 458

Bainhas sinoviais dos tendões dos músculos flexores, 447

Base do crânio

forames e canais da

vista inferior dos, 12

vista superior dos, 13

nervos da, 55

vasos da, 55

vista inferior da, 10

vista superior da, 11

Bastonetes, 98, 121

Bexiga urinária, 249, 256-257, 263, 268, 302, 308, 313, 321, 340, 342, 361-362, 364, 369, 378, 390, 395-396

alça muscular posterior da, 347

ápice da, 344, 346

artérias da, 314

colo da, 344, 346, 348

corpo da, 344, 346

esfíncter interno da uretra (alça de Heiss), 347

fáscia da, 344

feminino, 341, 343, 348

crescimento da, 347

fundo da, 344, 346, 348

imagens sagitais de CT da, 375

inervação da, 163-164, 395

ligamento lateral da, 343

linfonodos e vasos linfáticos da, 316

masculino, 344-345, 348

nervos autônomos da, 317

orientação e sustentação da, 346
óstio ureteral da, 346
trígono da, 344, 346, 348, 362-363
trígono da, 347
úvula da, 348, 362-363
Bigorna, 94-95, 98, 125
processo lenticular da, 95
ramo curto da, 95
ramo longo da, 95
Bolha etmoidal, 36-37
Bolsa anserina, 493-494
Bolsa de Rathke, 45
Bolsa do músculo semimembranáceo, 493, 498, 502-503, 527
Bolsa iliopectínea, 474, 483
Bolsa infrapatelar
profunda, 498
subcutânea, 498
Bolsaintermédia, 448
Bolsa omental
bolsa omental, 267, 321
estômago rebatido, 266
recesso superior da, 266, 268, 277, 321
seção transversal da, 267
Bolsa subacromial, 408, 417
Bolsa subcutânea calcânea, 516
Bolsa subcutânea do olécrano, 424
Bolsa subcutânea e maléolo lateral, 516
Bolsa subcutânea pré-patelar, 498
Bolsa subdeltóidea, 408
Bolsa subtendínea, 493-494, 498, 516

abertura da, 408
do músculo gastrocnêmio, 497
do subescapular, 408
lateral, 498
medial, 497
Bolsa suprapatelar, 494, 498
Bolsa suprapatelar, 495
Bolsa tendínea calcânea, 506
Braço
artérias do, 420
músculos do
vista anterior do, 417
vista posterior do, 418
nervo radial no, 465
nervos cutâneos do, 401
cortes transversais em série do, 421
veias superficiais do, 401
Braços
dos colículos inferior, 112
dos colículos superior, 112
Bregma, 9
Brônquio segmentar, 201
Bronquíolos, 201
respiratórios, 201-202
terminais, 201-202
fibras elásticas dos, 201
músculo liso dos, 201
Brônquios, 201
cartilagens, 201
direito, 210

divisão superior, 199-200
  anterior, 200
  apicoposterior, 200
extrapulmonar, 199
grande calibre, 199
inervação, 119, 163-164
intrapulmonar, 199
intrassegmentar maior, 201
intrassegmentar menor, 201
lingular, 199-200
  inferior, 200
  superior, 200
lobar inferior, 199-200
  basilar anterior, 200
  basilar ântero-medial, 200
  basilar lateral, 200
  basilar medial, 200
  basal posterior, 200
lobar médio, 199-200
  lateral, 200
  medial, 200
lobares superiores (epi-arterial), 199-200
  anterior, 200
  apical, 200
  direito, 196, 203
  posterior, 200
médio, 196
nomenclatura dos, esquema, 200
principal
  direito, 199-200, 204, 213, 227, 229, 237, 240

esquerdo, 196, 199-200, 203-204, 213, 228-231, 237, 240
segmentar, 201
superior, 200
Bulbo (medula oblonga), 13, 42, 53, 107, 116, 125, 135, 164, 224, 303, 318
camada nuclear do, 114
do pênis, 360-361, 363
artéria do, 361, 383
do vestíbulo, 350, 356-357, 382
artéria do, 350, 357, 382
no forame magno, 12
parte inferior, 136
Bulbo do olho, 43, 89
bainha do, 85, 89
fáscia do, 85
Bulbo do vestíbulo, 348
Bulbo olfatório, 39, 43, 108, 120
células do, 120
fibras aferentes do, 120
fibras eferentes para o, 120
Bulbo superior da veia jugular, 12

C

Cabeça
anatomia de superfície da, 1
do martelo, 95
estrutura óssea da, 15
linfonodos e vasos linfáticos da, 74
nervos autônomos da, 132
nervos cutâneos da, 2
pele da, 103
Cabo do martelo, 95-96

Cacidade da articulação acromioclavicular, 407
Calcâneo, 511-513, 515-516, 531
tuberosidade do, 515, 519-522, 531
Calcar avis, 112-113
Cálice renal
maiores, 311
seção transversal dos, 327
menores, 311
Calvaria, 103
vista inferior da, 9
vista superior da, 9
Camada circular da túnica muscular, 305
de junção anorretal, 339
do apêndice vermiforme, 275
do colo, 274
do duodeno, 270, 280
do estômago, 232, 270
do íleo, 272, 274
do jejuno, 272
do reto, 371-372
Camada circular da túnica muscular do esôfago, 65, 67, 69, 231-232
área em forma de V, de Laimer, 69, 77
Camada longitudinal da túnica muscular do esôfago, 65, 69, 77, 231-232
fixações à cartilagem cricóidea, 65, 67
fixações do, 69
Camada odontoblástica, 63
Câmara anterior do bulbo do olho, 83, 89-92
endotélio da, 90
Câmara posterior do bulbo do olho, 83, 89-92
Câmara postrema vítrea, 92

Campos monoculares, 121
Canais semicirculares
anterior, 55, 97-98
plano do, 99
lateral, 97-99
proeminência do, 94
posterior, 97-98
plano do, 99
Canal "frontonasal"
abertura do, 37
infundíbulo levando ao, 37
Canal anal, 371
artérias do, no sexo masculino, 376
muscular da mucosa do, 371-372
músculo longitudinal do, 338-339
veias do, no sexo feminino, 377
Canal carótico, 10, 12, 100
maior, 13
Canal central da medula espinal, 109-110, 116, 118
Canal condilar, 10, 13
Canal da mandíbula, 47
Canal do colo do útero, 352
Canal do nervo facial, 125
proeminência do, 95
Canal do nervo hipoglosso, 8, 10, 12, 129
Canal do pudendo (de Alcock), 291, 370, 376, 380, 382-383, 389, 391
Canal dos adutores, 487, 492
Canal femoral, 472
linfonodos no, 257
Canal hialóideo, 89

Canal incisivo, 8, 36-39, 41, 64
anastomose, 40, 51, 54
comunicação através do, 41
Canal Infraorbital, entrada do nervo infra-orbital, 52
Canal inguinal, 256-257
Canal lacrimonasal, abertura do, 37
Canal obturatório, 334-336, 338, 342-343, 346, 380, 488
Canal óptico, 4, 8, 13, 85
Canal pilórico, 269
seção transversal do, 325
Canal pterigóideo, 54
artéria do, 51, 54-55, 96, 138
Canal sacral, 157, 338
Canal vertebral, 154-155
Canalículo mastóideo, 10, 12
Canalículo timpânico, 10, 12
Canalículos bilíferos, 279
Canalículos lacrimais, 84
Capilares subpleurais, 202
Capitato, 439, 442-443, 449
radiografias do, 444
Capítulo, 405, 422-423
Cápsula articular
das mão e dos dedos, 424, 445
de tornozelo, 515
do fêmur, 491
do joelho, 493, 495, 507
fixações da, 498
do ombro, 413
Cápsula externa, 111

Cápsula extrema, 111
Cápsula fibrosa, 282, 315
Cápsula fibrosa perivascular, 278
Cápsula interna, 109, 142
fenda para a, 111
joelho da, 111
parte retrolentiforme da, 111
ramo anterior da, 111
ramo posterior da, 111
Cápsula ótica, 97-98
Cartilagem alar
maior, 37-38, 42
ramo lateral, 35
ramo medial, 35, 38
menor, 35
Cartilagem aritenóidea, 79
processo muscular, 79-80
processo vocal, 79-80
Cartilagem articular, 424, 458, 467, 474, 498, 530
Cartilagem corniculada, 79
Cartilagem cricóidea, 15, 27-28, 64, 69-70, 76, 79-80, 82, 193, 203, 230-231
arco da, 79
lâmina da, 79-80
proeminência sobre a, 66
superfície articular da aritenoide, 79
Cartilagem do septo nasal, 35
processo lateral da, 35, 37-38
Cartilagem nasal acessória, 35
Cartilagem tireóidea, 1, 15, 27-28, 31, 64, 69-70, 76, 82, 193, 199, 203, 230-231
corno inferior, 79

corno superior da, 67, 69-70, 79
proeminência causada pelo, 66
lâmina da, 79-80
margem posterior da, 67
linha oblíqua da, 28, 79
proeminência laríngea da, 79
Cartilagem tritícea, 79
Cartilagens costais, 183-184, 243, 404
primeira, 193, 238
quinta, 191, 213
seção transversal de, 324
segunda, 240
sétima, 195
sexta, 409
Cartilagens traqueais, 199
Carúncula himenal, 350, 354
Carúncula lacrimal, 83-84
Carúncula sublingual, 46, 56
Cauda equina, 160-161, 166, 176
seção transversal da, 327
Cavidade do septo pelúcido, 101
Cavidade glenoidal da escápula, 183, 405, 407-408, 467
Cavidade infraglótica, 82
Cavidade nasal, 43, 84-85
artérias da, 40
crescimento da, 45
fibras pós-sináptico para a, 53
inervação autonômica da, 53
inervação da, 119
nervos da, 39, 41

ossos da, 45
parede lateral da, 36-37, 40-41
parede medial da, 38
soalho da, 36
Cavidade oral, 38, 43, 64
inervação aferente da, 61
inspeção da, 56
soalho da, 58
teto da, 57
Cavidade pericárdica, 213
Cavidade pleural, 213
direita, 191
esquerda, 191
recesso costodiafragmático da, 193-195, 227-228
recesso costomediastinal da, 193
Cavidade timpânica, 53, 94-96, 98, 125-126
Cavidades articulares, 184, 458, 498
da articulação esternoclavicular, 404
Cavidades sinoviais, 23
Ceco, 127, 263, 265, 273, 275-276, 341, 345
prega vascular do, 273
Célula granular, 120
Célula mitral, 120
Célula periglomerular, 120
Células amácrinas, 121
Células bipolares, 121
Células ciliadas
externas, 98
internas, 98
Células etmoidais, 43-44, 85

anteriores
aberturas das, 36-37
do recém-nascido, 45
médias
aberturas das, 36-37
do recém-nascido, 45
posteriores
abertura das, 36-37
do recém-nascido, 45
Células ganglionares, 121
Células horizontais, 121
Células mastóideas, 7, 42, 55, 96
Células olfatórias, 120
Células pigmentadas, 121
Células tufosa, 120
Cemento, 63
Cerebelo, 99, 107, 112, 114, 147
fissura horizontal do, 114
fissura pós-clival do, 114
fissura póstero-lateral (dorsolateral) do, 114
fissura primária do, 114
fissura retrotonsilar do, 114
fissura secundária (pós-piramidal), 114
flóculo do, 114-115
imagem do, 151
lobo anterior, 114
lobo posterior do, 114
lóbulo biventre do, 114
lóbulo central do, 114
lóbulo floculonodular do, 114

lóbulo quadrangular do, 114
lóbulo semilunar
inferior, 114
superior, 114
lóbulo simples do, 114
núcleo denteado do, 116
quarto ventrículo e, 114, 116
tonsila do, 114, 116
verme do, 114
cúlmen do, 114, 116
declive do, 114, 116
folha do, 114, 116
língula do, 114, 116
lóbulo central, 114, 116
nódulo do, 114, 116
pirâmide do, 114, 116
túber do, 114, 116
úvula do, 114, 116
véu medular do
inferior, 114
superior, 114
Cérebro, 43
artérias do, 137
esquema, 139
secção frontal, 142
vista frontal, 142
vista inferior, 140
vista lateral, 143
vista medial, 143
lobo frontal, 106

lobo occipital do, 106
lobo parietal do, 106
lobo temporal do, 106, 142
margem inferior, 108
polo frontal do hemisfério cerebral, 106, 108
polo occipital do hemisfério cerebral, 106
polo temporal do hemisfério cerebral, 106, 108
veias do
profundas, 146
subependimárias, 147
ventrículos do, 109
Cílios, 83
Circulação pós-natal, 226
Circulação pré-natal, 226
Circulação sanguínea intrapulmonar, esquema da, 202
Círculo arterial do cérebro (de Willis), 140-141
Círculo arterioso da íris
maior, 90, 92-93
menor, 90, 92-93
Cisterna
colicular (quadrigêmea), 110
interpeduncular, 110
pericalosa, 110
pontina, 110
quiasmática, 110
Cisterna "pré-pontina", 110
Cisterna cerebelobulbar, veia da, 145
Cisterna colicular, 110
imagem da, 151
Cisterna do quilo, 261, 295, 297, 316

Cisterna interpeduncular, 110

Cisterna lombar, 156

Cisterna quiasmática, 110

Claustro, 111

Clavícula, 1, 25, 27-29, 31, 178-179, 183-187, 193-195, 210, 214, 227-228, 238, 398, 404-405, 408-412, 414-415

diáfise, 404

extremidade acromial da, 404

extremidade esternal da, 404, 467

faceta acromial da, 404

faceta esternal da, 404

linha trapezóidea da, 404

radiografia ântero-posterior da, 407

sulco da subclávia, 404

tubérculo conoide, 404

Clitóris, 356, 373

artéria dorsal do, 357, 382

artéria profunda do, 357, 382

corpo do, 340, 366

frênulo do, 354

glande do, 354, 366

ligamento suspensor do, 355-357

nervo dorsal do, 357, 391-392, 484

prepúcio do, 354

ramo do, 340, 348, 350, 356-357

veia dorsal, profunda, 335-337, 340, 343, 346, 357

Clivo, 11, 23

Cóanos, 10, 16, 36, 38, 49, 57, 66-67, 100

Cóccix, 157-158, 160-161, 243, 330, 333-336, 356, 369

ápice do, 337, 339, 358, 360, 373, 396

medidas do, 332

processo transverso do, 157
radiografia do, 156
vista anterior de, 153
vista lateral, 153
vista posterior, 153
Cóclea, 55, 94, 97, 99
gânglio espiral da, 98
órgão espiral da, 94, 98
helicotrema de, 94, 98
modíolo da, 98
rampa do tímpano da, 94
rampa do vestíbulo da, 94
seção através da, 98
Colar de Helvetius, 232
Colículo
inferior, 107, 112, 115-116
braço do, 112
braço dos, 115
esquerdo, 145
superior, 107-108, 112, 115-117, 133, 144
braço do, 112
braços do, 115
esquerdo, 145
Colículo facial, 116
Colículo seminal, 348, 362
Colo, 351, 393
ascendente, 127, 265, 268, 271, 276, 309, 341, 345
descendente, 265, 271, 276, 302, 315, 341, 345
imagens axiais de CT do, 322-323
inervação do, 163-164

seção transversal do, 325-328
inervação do, 163
músculo circular do, 274
radiografia do, 156
seção transversal do, 326-328
sigmoide, 263, 265, 276, 302, 341-342, 345, 369-372, 390
inervação do, 163-164
transverso, 263-265, 267, 271, 276, 281-282, 290, 321
imagens axiais de CT do, 322-323
seção transversal do, 325-328
tributárias do, 291
Colo do útero, 340, 342-343, 350, 352
Colo sigmoide, 263, 265, 276, 302, 341-342, 345, 369-372, 390
inervação do, 163-164
Coluna intermédia, 319
Coluna renal (de Bertin), 311
Coluna vertebral, 153
veias da, 169-170
Colunas anais, 371
Comissura
anterior, 107, 116, 120, 147-148
do fórnice, 113
dos lábios maiores
anterior, 354
posterior, 354
dos lábios, 1
habenular, 107, 112, 116
posterior, 107, 112, 116, 366
Comissura habenular, 107, 112, 116
Complexo estimulante (do sistema de condução) do coração, 222

Complexo olivar inferior, 118

Concha da orelha, 95

Concha esfenoidal do recém-nascido, 45

Concha nasal

suprema, 37

no recém-nascido, 45

média, 4, 8, 36-37, 43-44, 84

crescimento da, 45

no recém-nascido, 45

inferior, 4-5, 8, 36-37, 42-44, 66, 84

crescimento da, 45

processo etmoidal, 37

superior, 8, 36-37

no recém-nascido, 45

Côndilo occipital, 8, 10-11, 16, 30, 100, 129

massa lateral para, 19

superfície articular superior para, 19

Côndilos

da mandíbula, 7

da tíbia

lateral, 481, 497, 500-501, 506

medial, 494, 496-497, 500-501

do fêmur

lateral, 476, 494-497

medial, 476, 494-497

Cone arterial, 209, 217-219

Cone de luz, 95

Cone elástico, 80, 82

Cone medular, 156, 160-161

seção transversal do, 327

Conexões ascendentes, 224

Conexões intertendíneas, 457

Conjuntiva, 93

Constrição diafragmática, 230

Constrição faringoesofágica, 230

Coração, 127, 230

ápice do, 209, 211, 241

aspecto anterior do, 209

base e face diafragmática do, 211

complexo estimulante do, 222

esqueleto fibroso do, 219-220

face diafragmática do, 215

face esternocostal do, 215

in situ, 208

inervação do, 119, 163-164

margem direita do, 193

margem esquerda (margem obtusa) do, 193, 209

margem inferior (margem aguda) do, 209

nervos do, 223-224

radiografia do, 156

radiologia e ausculta do, 210

seção coronal do, 214

Corda do tímpano do nervo, 12, 50, 61, 71, 95, 123-125, 132, 134-136

Corda do tímpano do nervo facial (VII), 12

Cordão epitelial, 366

Cordão genital, 367

Corioide, 89, 91-92

Córnea, 83, 85, 89-90, 92-93

Corno coccígeo, 157

Corno frontal (anterior), 109

Corno occipital, 109-113, 144, 147
Corno sacral, 157
Corno temporal, 109, 112-113, 147
Coroa de dente, 63
Corpo adiposo da órbita, 84
Corpo adiposo infrapatelar, 494-495, 498
Corpo adiposo suprapatelar, 498
Corpo albicante, 352
Corpo amigdaloide, 111, 113, 120, 136
Corpo caloso, 107, 109, 112, 142, 144
artéria cerebral posterior para, 143
cisterna do, 110
esplênio do, 107-108, 111, 113, 116, 144-147
imagem do, 151
imagem do, 151
joelho do, 107-108, 111, 113, 147
imagem do, 151
rostro do, 107, 142, 146
sulco do, 107
tronco do, 107, 142
veia dorsal do, 145, 147
Corpo carótico, 34, 126, 131, 137, 207
Corpo cavernoso, 344, 359, 361, 363
túnica albugínea do, 359, 363
Corpo cavernoso (do ramo do pênis), 361
Corpo ciliar, 89-92
orbículo ciliar do, 91
vasos sanguíneos, 92
Corpo da unha, 458
Corpo do períneo, 339, 344, 346, 355-356, 360-362, 369, 373, 383

crescimento do, 347
Corpo esponjoso, 344, 348, 359-361, 363
túnica albugínea do, 359, 363
Corpo estriado, 111, 142
Corpo geniculado
lateral, 108, 111-112, 115-117, 121, 133, 140, 144-146
medial, 108, 111-112, 115-116, 140, 144-146
Corpo lúteo, 352
Corpo mamilar, 107-109, 113, 115, 148
Corpo vertebral, 237
cervical, 20-21, 156
faceta articular para o
inferior, 184
superior, 184
processo transverso do, 184
lombar, 155, 159, 176, 267, 334, 341, 345
ramo posterior da artéria intercostal para, 168
torácico, 154, 166, 227, 238, 241, 324
Corpo vítreo, 89
Corpos celulares de neurônios pré-ganglionares simpáticos, 53, 133-135
Córtex sensitivo, 136
Costelas, 210, 237, 239-240
ângulo das, 183-184
articulações associadas às, 184
cabeça das, 183-184
ligamento intra-articular da, 184
ligamento radiado da, 184
colo da, 183-184
corpo das, 183
décima primeira, 183, 309

décima segunda, 160, 171, 183, 192, 243, 309, 315
radiografia da, 156
décima, 183
falsa, 183
flutuantes, 183
nona, 183, 282
oitava, 183-184, 213
primeira, 15, 21, 30, 76, 160, 183-184, 189, 193-194, 208, 210, 227-229, 238, 404, 415, 467
sulco do pulmão para a, 196
quarta, 183-184
quinta, 183-184, 210
segunda, 179, 183-184, 404, 467
sétima, 154, 183-184, 241
sexta, 179, 183-184
sulco costal, 184
terceira, 183-184, 210
tubérculo das, 183-184
verdadeiras, 183
vista posterior, 184
Costelas falsas, 183
Costelas flutuantes, 183
Costelas verdadeiras, 183
Cotovelo
ligamentos do, 424
ossos do, 422
radiografias do, 423
Couro cabeludo
artérias e veias superficiais do, 3
pele do, 3, 25, 103
tela subcutânea do, 25

Coxa
artérias da, 499
vista anterior, 487-488
vista posterior, 489
fáscia lata da, 350, 355, 358-359
músculos da, 479-480
fixações dos, 477-478
vista lateral, 481
visões posteriores, 482
nervo cutâneo posterior da, 527
nervos da
cutâneo lateral, 525
femoral, 525
vista anterior, 487-488
série de cortes transversais da, 492
vista posterior, 489
Crânio
base do, 66
do recém-nascido, 14
interface da dura-máter com o, 101, 103
linha nucal superior do, 171-173
radiografia ântero-posterior, 5
radiografia lateral do, 7
seção sagital mediana do, 8
tecido conectivo do, 103
vista anterior do, 4
vista lateral do, 6
Cripta anal, 371
Criptas de Lieberkühn, 275
Crista da mandíbula para o músculo bucinador, 70

Crista etmoidal, 5, 8, 11, 38

Crista frontal, 9, 11

Crista ilíaca, 152, 158, 171-174, 242-243, 250, 308-309, 315, 329-330, 333, 468, 471, 481-483, 489-490, 530

lábio externo da, 243, 330, 334, 473

lábio interno da, 243, 330, 334, 473

linha intermédia da, 243, 330, 334, 473

tubérculo íliaco, 243, 330, 473

Crista infratemporal, 6

Crista intertrocantérica, 474-476, 490

Crista nasal, 38

Crista obturatória, 334, 473

Crista occipital

externa, 10, 16

interna, 11

Crista púbica, 255, 338

Crista sacral

lateral, 157

medial, 157

mediana, 157, 334-335

Crista supraepicondilar

lateral, 405-406, 422

medial, 405-406, 422

Crista supramastóidea, 6

Crista supraventricular, 217, 221

Crista terminal, 217, 222

Crista uretral, 362-363

Cuboide, 511-512, 514, 523-524, 531

superfície articular para o, 513

tuberosidade do, 515, 523

Cúlmen, 114, 116

Cuneiformes, 511-512, 523-524, 531
intermédio, 523-524
lateral, 523-524
medial, 514-515, 523-524
Cúneo, 107
"ápice" do, 108
Cúpula da cóclea, 97
Cúpula da pleura, 76
Cúpula da pleura parietal, 193-194, 227-228
Curvatura cervical, 153
Curvatura lombar, 153
Cúspides dos dentes *See* Dentes Caninos

D
Declive, 114, 116
Dedos, 458
artérias dos, 458
bainha fibrosa dos tendões dos, 458
bainhas dos tendões dos, 448
cavidade articular dos, 458
direita, 244
dorso, vasos linfáticos passando para os, 403
em extensão, 451
em flexão, 451
espaço fechado anterior dos, 458
espaço subungueais dos, 458
esquerda, 244
extensores dos, 427
flexores dos, 429
nervos dos, 458
nervos dos, 458

pequenas artérias, 458
região lateral do abdome
seção transversal através dos, 458
septos fibroso nos, 458
tecido areolar nos, 458
tendões extensores nos, 451
tendões flexores nos, 451
vista posterior dos, 451
Dente
articulação com o atlas, 19
camada de odontoblastos, 63
canais da raiz do, 63
colo do, 63
crescimento do, 45
dentina, 63
do áxis, 7, 19, 21, 64
esmalte, 63
espaços interglobulares dos, 63
espaços interproximais dos, 63
faceta articular posterior do, 23
incisivos, 62-63, 230
incluso, 5
ligamento apical do, 23, 64-65
molar, 62-63
permanente, 62-63
polpa do, 63
pré-molar, 62-63
primário, 62
raízes do, 44, 63
túbulos dentinários, 63

Dentes, 62-63
cemento do, 63
coroa do, 63
forame apical do, 63
óssea ao redor do, 63
Dentes caninos, 62-63
Dentes decíduos, 62
Dentes incisivos, 62-63, 230
Dentes inclusos, 5
Dentes molares, 62-63
crescimento dos, 45
Dentes permanentes, 62-63
Dentes pré-molares, 62-63
Dentina, 63
Dermátomos
do membro inferior, 469
do membro superior, 399
esquema das delimitações, 162
níveis dos, 162
Diafragma, 187, 195, 203, 206, 208, 210, 214, 227-230, 232-234, 241, 249, 251, 258, 260, 266-267, 269, 277, 282, 306, 308-309, 315, 321, 328, 388, 485
cúpula
direita, 193-194
esquerda, 193-194
da pelve, 369
fáscia inferior do, 355-356, 360, 370
fáscia interior do, 372
fáscia superior do, 343, 346, 355, 370, 372
no sexo feminino, 335-337, 340
no sexo masculino, 338-339, 344
folheto direito do centro tendíneo do, 191-192, 258

origem costal do, feixes do, 187
parte costal do, 192
parte esternal do, 187, 192
parte lombar do, 192
pilares do, 176, 315
direito, 192, 229, 258, 264
esquerdo, 192, 229, 264
seção transversal do, 324
seção transversal do, 324-327
superfície abdominal do, 192
superfície torácica do, 191
Diafragma da pelve, 369
fáscia inferior do, 355-356, 360, 370, 383
fáscia interior do, 372
fáscia superior, 343, 346, 355, 370, 372
feminina, 335-337, 340
masculina, 338-339, 344
Diagonal (conjugado), 332
Díploe, 9
Disco articular, 184
da articulação do punho, 439, 442
da articulação esternoclavicular, 404
da articulação temporomandibular, 48-49
inferior, 18
Disco do nervo óptico, 85, 92
Disco intervertebral lombossacral, 334
processo transverso, 192
Discos intervertebrais, 158-159
cervical, 21-22
lombar, 155

radiografia dos, 156
lombossacral, 192, 334
seção transversal dos, 326-328
torácico, 191, 239-240
Dissecação escapulotorácica, 413
Dissecação escapuloumeral, 413
Divisão cervicofacial, 24
Dorso
anatomia de superfície do, 152
músculos do
camadas profundas, 173
camadas intermédias, 172
camadas superfi ciais, 171
nervos do, 174
região lombar, 176
Dorso do pé, 518
Drenagem linfática da mama, 182
Ducto arterial, 226
Ducto bilífero/biliar, 279
Ducto cístico, 277, 280, 283-284
Ducto coclear, 94, 97-99
Ducto de união, 98
Ducto deferente (vaso deferente), 249, 255-257, 259, 313, 344-345, 348, 362, 364-365, 367-369, 387, 394, 472
ampola do, 362
artéria do, 251, 259, 365, 376, 379, 381
inferior, 381
Ducto do epidídimo, 368
Ducto ejaculatório
abertura do, 362-363, 367, 396
início do, 362

Ducto endolinfático, 13, 97-99

Ducto lacrimonasal, 36

abertura do, 44

abertura do, 36, 84

no recém-nascido, 45

Ducto lactífero, 179

Ducto linfático direito, 182, 295

Ducto mesonéfrico (de Gartner), 367

Ducto mesonéfrico (de Wolff), 364, 367

Ducto pancreático, 280

Ducto pancreático acessório (de Santorini), 272, 281

Ducto pancreático principal (de Wirsung), 272, 280-281

Ducto paramesonéfttrico (de Mu¨ller), 367

Ducto parotídeo, 24, 46, 48-49, 72

abertura do, 56

Ducto submandibular (de Wharton), 46-47, 56, 58-59

aberturas do, 46, 56

Ducto torácico, 74, 186, 191, 195, 203, 205-206, 208, 213, 228-229, 234-235, 238-241, 258, 261, 295, 297, 316

seção transversal do, 324

Ducto venoso, 226

Ductos bilíferos, 127, 267-268, 271-272, 277-279, 281, 283-284, 286

esfíncter dos, 280

inervação, 163-164

seção transversal dos, 325-326

Ductos bilíferos extra-hepáticos, 280

Ductos hepáticos, 280

comum, 277-278, 280-281, 284

Ductos mesonéfricos caudais, 367

resíduos dos, 367

Ductos parauretrais (de Skene), 367

aberturas dos, 354
primórdios dos, 367
Ductos semicirculares, 94
anterior, 97-99
lateral, 97-99
ampola dos, 125
posterior, 97-99
ampola dos, 125
superior, ampola do, 125
Ductos sublinguais, aberturas dos, 46, 56
Dúctulos aberrante, 368
Dúctulos alveolares, 201
Dúctulos eferentes do testículo, 367-368
Dúctulos prostáticos, óstio dos, 362-363
Duodeno, 127, 267-269, 271, 277-278, 281, 308, 313, 315, 320
artérias, 284, 286
in situ, 271
músculo suspensor do, 264
nervos autônomos do, 298-300
parte ascendente, 264, 271-272
parte descendente, 176, 264, 266, 271-272, 280
seção transversal da, 326
parte horizontal, 264, 271-272, 321
parte superior, 270-272
seção transversal da, 325
seção transversal do, 327
túnica mucosa e musculatura, 272
veias do, 289
Dura-máter, 38, 95, 98, 102-103, 110, 120
camada endosteal, 103

camada meníngea, 101, 103
camada endoosteal, 101
espinal, 160, 165-166, 170, 176
ramo posterior da artéria intercostal para a, 168
Interface com a aracnoide-máter, 103
interface do crânio com a, 101, 103
veias cerebrais superiores perfurantes, 103
Dura-máter (parte espinal), 160, 165-166, 170, 176
ramo posterior da artéria intercostal para a, 168

E

Eminência arqueada, 11, 94
Eminência colateral, 112
Eminência hipotenar, 398
Eminência iliopúbica, 243, 330, 333-334, 338, 473-474
Eminência intercondilar, 495, 497, 500-501
Eminência medial, 116
Eminência piramidal, 96
Eminência tenar, 398
Endométrio, 352
Epêndima, 109
Epicôndilos
do fêmur
lateral, 476, 480, 497
medial, 476, 488-489, 493-494, 496-497
do úmero
lateral, 405-406, 417-418, 422-424, 426, 428-429, 431, 434, 466
medial, 405-406, 417-419, 422-424, 426-434, 464-465
Epidídimo, 364, 368, 394
apêndice do, 365, 367
cabeça do, 365, 368

cauda do, 368
corpo do, 365, 368
seio do, 368
Epífise, 458
ramos nutrícios para a, 458
Epigástrio, 244
Epiglote, 15, 60, 64, 66-69, 78-80, 82, 136, 230
Epitélio gengival, 63
Eponíquio, 458
Epoóforo, 352, 367
Escápula, 177, 188, 210, 238-240, 413, 467
acrômio da, 183, 405-407
anastomoses ao redor da, 414
ângulo do acrômio da, 405-406
ângulo inferior da, 152, 241, 405-406
ângulo superior, 405-406
margem superior da, 405-406, 411
cavidade glenoidal da, 183, 405, 407-408, 467
colo da, 183, 405-406
corpo da, 412
espinha da, 152, 171, 174, 183, 194, 406-407, 409, 411-414
fossa infra-espinal da, 183, 406
fossa subescapular, 183, 405
fossa supra-espinal da, 183, 406
incisura da, 183, 405-406
margem lateral da, 405-407
margem medial da, 152, 405-406
margem vertebral da, 467
processo coracoide da, 183, 405-407
sulco para os vasos circunflexos da escápula, 406

tubérculo infraglenoidal da, 405-406
tubérculo supraglenoidal da, 405
vista anterior da, 405
vista posterior da, 406
Escavação retouterina (de Douglas), 340, 342, 352, 369
Escavação retovesical, 321, 344-345, 369
Escavação vesicouterina
Esclera, 83, 85, 89-93
esporão da esclera, 89-90
lâmina crivosa da, 89
Seio venoso da esclera, 89-90, 92-93
veias de drenagem da, 93
Escroto, 329, 364, 366
conteúdo do, 365
fáscia superficial do, 245-247, 344, 358, 365, 383
imagens sagitais de CT do, 375
pele do, 365, 368
septo do, 344, 365, 368, 373, 383
Esfíncter esofágico inferior, 230
Esfíncter interno da uretra (alça de Heiss), 347
Esfíncter palatofaríngeo, 65
Esfincter palatofaríngeo" (crista de Passavant), 65
Esmalte, 63
Esôfago, 26, 64, 66, 70, 78, 80, 127, 191, 203-204, 213-214, 227-228, 232-234, 236, 238-241, 258, 260, 264, 268, 302, 308, 310, 321
área de pulmão para o
à direita, 196
à esquerda, 196
artéria frênica inferior, ramo recorrente para, 259
artérias, 233
in situ, 229

musculatura, 231
músculo longitudinal, 270
nervos, 236
parte abdominal, 230, 233, 269
sulco do pulmão para
à direita, 196
à esquerda, 196
topografia e constrições de, 230
vasos linfáticos e linfonodos do, 235
veias, 234
zona de fibras musculares esparsas, 69-70
Espaço da parótida, 34
Espaço epidural, gordura no, 166
Espaço episcleral, 85, 89
Espaço extraperitoneal, 370
Espaço mediopalmar, 447-448, 450
Espaço perianal, 370-371, 374
Espaço pericorióideo, 89-90
Espaço periportal, 279
Espaço porta, lâmina limitante do, 279
Espaço pós-anal
profundo, 374
superficial, 374
Espaço pré-sacral, 343, 374
Espaço pré-vesical, 374
Espaço quadrangular, 413-414
Espaço retovaginal, 342-343
Espaço retovesical, 374
Espaço retrofaríngeo, 26, 47, 64-65
Espaço retropúbico (de Retzius), 321, 343, 346, 374

tecido areolar no, 344
gordura no, 247, 339
plexo venoso vesical no, 344
Espaço subacromial, 467
Espaço subaponeurótico, posterior, 450
Espaço subaracnóideo, 89, 101, 103, 110, 166
imagem do, 151
Espaço subcutâneo, posterior, 450
Espaço submucoso, 370-371, 374
Espaço supraesternal (de Burns), 26-27, 64
Espaço tenar, 447-448
Espaço triangular, 413
Espaço vesicocervical, 343
Espaço vesicovaginal, 343
Espaços do períneo
feminino
profundo, 357
superficial, 357
masculino, 361
superficial, 344, 350, 355-356, 359-361, 382-383
fáscia inferior do, 344
Espaços interglobulares, 63
Espaços interproximais, 63
Espaços perissinusoidais, 279
Espaços potenciais, gênero feminino, 343
Espinha geniana, 58
Espinha ilíaca
anterior
inferior, 243, 258, 330, 333-334, 338, 473-474, 479-480
superior, 242-243, 245-246, 255-256, 258, 329-330, 333-334, 355, 358, 468, 473-474, 479-481, 483, 487

posterior
inferior, 158, 334, 473
superior, 152, 158, 333-334, 473
Espinha isquiática, 158, 243, 258, 330, 333-338, 376, 389, 473-474, 490, 530
medições da, 332
radiografia da, 331
Espinha nasal, 37-38
anterior, 4, 6, 8, 37-38
posterior, 10, 37-38
Esplênio, do corpo caloso, 107-108, 111, 113, 116, 144-147
imagem da, 151
Esterno, 25, 177, 188, 191, 213, 237, 241, 409
ângulo do, 183
corpo do, 178, 183, 185, 187, 189, 242-243
incisura jugular do, 183
manúbrio do, 26-27, 29, 64, 183-184, 187, 195, 238-239
processo xifoide do, 178, 183, 185
Estômago, 193, 214, 229, 232-233, 263, 266-267, 277-278, 280-282, 321
ar no, 210
artérias do, 283
cardia do, 230, 232, 269-270
corpo do, 269
imagens axiais de CT do, 322
epigástrio (zona gástrica), 270
fundo do, 230, 232, 269-270
seção transversal do, 324
imagens axiais de CT do, 322
in situ, 269
inervação do, 163-164
linfonodos e vasos linfáticos do, 293

mucosa do, 270
nervos autônomos do, 298-300
parte pilórica do, 269, 298
radiografia do, 156
ramos vagais para o, 236
seção transversal do, 325
veias do, 289
Estrato membranáceo (fáscia de Scarpa), 245, 321, 344, 358-359
fixação na fáscia lata, 245
Estria malear, ramos arteriais da, 96
Estria medular, 112, 116
do tálamo, 107
Estria olfatória
lateral, 120
medial, 120
Estria terminal, 109, 112-113
Estriado, 111
Estribo, 95-96
base do, 95
base, na janela do vestíbulo, 94
ramos do, 94
Estroma fibromuscular, 362
Estroma intermuscular, 305
Eversão, do pé, 469
Extensão
do joelho, 469, 494
do quadril, 469
Extensões musculofasciais
par a vagina, 337
para a uretra, 337

Extensores do polegar, 427

F

Face

artérias e veias superficiais, 3

fontes de suprimento arterial da, 3

músculos da, 124

inervação, 119

Face articular

cervical

anterior, 19

inferior, 20

superior, 19-20

do dente, posterior, 23

para o corpo vertebral

do processo transverso, 184

inferior, 184

superior, 184

para o sacro, 155, 157

torácica

inferior, 154

superior, 154

Face sinfisial, 334, 473

do púbis, 390

Falanges

da mão, 445

distal, 443-444, 458

média, 443-444, 458

proximal, 443-444

do pé, 511-512

distal, 511, 515, 524

média, 511, 515, 524
proximal, 511, 515, 524
Faringe
inervação aferente da, 61
inervação da, 119
linfonodos e vasos linfáticos da, 75
músculos
seção sagital, 65
vista lateral, 70
vista posterior parcialmente aberta de, 67
parede posterior, 56
seção média da, 64
vista posterior, 77
vista posterior, aberta, 66
zona de fibras musculares esparsas, 69, 77
Fáscia
da mão, 450
da órbita e do bulbo do olho, 85
das pernas, 510
Fáscia bucofaríngea, 26, 47, 64-65
Fáscia cervical, 185
camada de revestimento da, 25-27
camada pré-traqueal da, 27
camada pré-vertebral da, 26
camada superficial da, 26
profunda
camada de revestimento da, 409
camadasuperficial da, 64
Fáscia clavipeitoral, 185, 412
Fáscia cremastérica, 247, 365, 368

no funículo espermático, 256

Fáscia cribriforme

na entrada da veia safena, 252

no interior da entrada da safena, 472

Fáscia da pelve, arco tendíneo da, 343, 346, 348

Fáscia de revestimento, 358

Fáscia diafragmática, 232, 315

Fáscia do antebraço, 436

profunda, 441

Fáscia do músculo genio-hióideo, 26

Fáscia do músculo serrátil anterior, 412

Fáscia do pênis (de Buck), 245-247, 321, 344, 358-361, 365, 373-374, 381, 383

septo intercavernoso da, 359-360, 363

Fáscia do períneo

profunda, 344, 348, 350, 355-356, 359-361, 369, 374

superficial, 344, 348, 350, 355, 357-361, 369, 373-374, 382-383, 389

transversa, profunda, 362, 369

Fáscia do psoas, 176, 315

Fáscia endopélvica paravesical, 348

Fáscia espermática

externa, 246-247, 256, 344, 358-360, 365, 368, 383

do funículo espermático, 245, 253, 255-256

interna, 245, 247, 256, 365, 368

no funículo espermático, 257

Fáscia extraperitoneal, 7, 176, 245, 256-257, 390

Fáscia faringobasilar, 57, 59, 65, 67, 70, 75

Fáscia Ilíaca, 257, 343

Fáscia ilíaca, 370

Fáscia iliopsoas, 257, 487

Fáscia infraespinal, 171, 174, 250, 409

Fáscia interóssea, 450
Fáscia lata, 245-246, 385, 470, 472, 487, 492
da coxa, 350, 355, 358-359
fixações do estrato membranáceo na, 245
Fáscia massetérica, 25
Fáscia obturatória, 335-336, 338, 342, 346, 350, 356, 370, 380
Fáscia parotídea, 25
Fáscia pectínea, 247
Fáscia peitoral, 179, 412
Fáscia pré-sacral, 343, 374
Fáscia profunda da coxa, 470, 510
Fáscia renal (de Gerota), 315, 320
camada anterior, 176, 315
camada posterior, 176, 315
seção transversal da, 327
Fáscia retal, 342-343, 355, 362, 369-372, 374
Fáscia superficial do períneo (de Gallaudet), 344, 348, 350, 355-356, 359-361, 369
Fáscia superior do diafragma, 232
Fáscia temporal, 25, 48, 50
camada profunda, 48
camada superficial, 48
Fáscia toracolombar, 171, 174
camada anterior, 173, 176
camada média, 176
camada posterior, 172-173, 176, 250, 309
seção transversal da, 328
Fáscia transversal, 7, 176, 245, 249, 255-257, 259, 315, 321, 341, 343-344, 346, 355
no interior do trígono inguinal, 255
seção transversal da, 328
Fáscia umbilical ("pré-vesical"), 249, 256, 343-344, 346

Fáscia uterina, 343
Fáscia uterovaginal, 342, 350, 355
Fáscia vaginal, 369
Fáscia vesical, 342-344, 348, 355, 374
Fascículo
longitudinal
medial, 114, 116
posterior, 148
Fascículo atrioventricular, 222
Fascículo atrioventricular (AV) (de His), 222
Fascículo cuneiforme, 115-116
Fascículo grácil, 115-116
Fascículo longitudinal
dorsal, 148
medial, 114, 116
Fascículo mamilotalâmico (de Vicq d'Azyr), 107, 148
Fascículos diminutos, 446
Fascículos transversos, 446, 519
Fauces, 68
Fechamento epifisal, 467
Feixe longitudinal, 280
Feixes tendíneos, 452
Fêmur, 476, 492, 494, 498
artéria nutrícia, 491
cabeça do, 396, 474-476, 530
artérias, 491
ligamento da, 474, 476
radiografia da, 331
colo do, 396-397, 474-476
artérias do, 491

côndilos do
lateral, 476, 494-497
medial, 476, 494-497
crista intertrocantérica do, 476
diáfise do, 476
epicôndilos do
lateral, 476, 480, 497
medial, 476, 488-489, 493-494, 496-497
forame nutrícios no, 476
forames retinaculares do, 476
fossa intercondilar do, 476
fossa trocantérica do, 476
ligamentos do, 491
linha áspera do, 476
linha intertrocantérica de, 476
linha pectínea do, 476
linha supracondiliana lateral do, 476
radiografia do, 331
radiografia do, 331, 475, 497, 530
superfície patelar do, 476
superfície poplítea do, 476, 498
trocânter do, 475
maior, 152, 243, 330, 468, 474, 476, 479-480, 483, 489-490, 530
menor, 243, 258, 330, 474-476, 530
tubérculo adutor do, 476
tubérculo quadrado do, 476
tuberosidade glútea, 476
Fenda interglútea, 152
Fenda nasal, 13
Fibras aferentes, 117-118, 122-126, 128-130, 133

da árvore bronquial, 207
da bexiga urinária e da parte inferior dos ureteres, 395
das vias reflexas autônomas, 304
do bulbo olfatório, 120
do fígado e das vias biliares, 306
do pâncreas, 307
dos órgãos genitais, 393-394
dos rins e parte superior dos ureteres, 318
Fibras circulares, 90
Fibras eferentes, 117-118, 122-124, 126, 128-130
da vias reflexas autônomas, 304
para o bulbo olfatório, 120
Fibras fasciais vaginorretais, 343
Fibras fasciais vesicouterinas (vesicocervicais), 343
Fibras intercrurais, 245, 255-256
Fibras meridionais, 90
Fibras musculares do duodeno, 280
Fibras musculares pré-retais (de Luschka), 339
Fibras parassimpáticas, 122-124, 126, 133, 135
da árvore bronquial, 207
da bexiga urinária e da parte inferior dos ureteres, 395
das vias reflexas autônomas, 304
do fígado e da via biliar, 306
do pâncreas, 307
dos órgãos genitais, 393-394
dos rins e da parte superior dos ureteres, 318
Fibras pós-ganglionares, 53, 133, 135
Fibras pré-ganglionares, 53, 133, 135
Fibras proprioceptivas, 123
Fibras simpáticas, 122-124, 133, 135

da árvore bronquial, 207
da bexiga urinária e parte inferior dos ureteres, 395
de fígado e da via biliar, 306
do pâncreas, 307
dos órgãos genitais, 393-394
dos rins e da parte superior dos ureteres, 318
vias reflexas autônomas, 304
Fibras vagais, 127
Fibras zonulares da zônula ciliar, 89-92
equatorial, 91
pós-equatorial, 91
pré-equatorial, 91
Fíbula, 497, 500-501, 506-507, 513-514, 517-518
ápice da, 500-501
cabeça da, 479-481, 493-494, 496-498, 500-501, 504-508, 529
ligamento anterior da, 501
ligamento posterior da, 498
colo da, 497, 500
ligamento anterior da, 501
ligamento posterior da, 501
maléolo lateral da, 468, 500-501, 503-508, 517-518, 531
margem anterior da, 500-501
margem interóssea da, 500-501
membrana interóssea da, 501
radiografias da, 497, 531
superfície lateral da, 500-501
superfície medial da, 500
Fígado, 127, 193-194, 210, 214, 226, 234, 237, 266, 271, 315, 320-321
apêndice fibroso do, 277
área nua do, 315, 321

artérias do, 283-284
caudado do lobo do, 266, 269, 277-278
dutos, 278
estrutura do, 279
imagens sagitais de CT do, 375
in situ, 278
inervação do, 163-164
ligamento coronário do, 268
ligamento falciforme do, 251, 292
ligamento redondo do, 249, 269, 277-278, 292, 313
seção transversal do, 328
veias para-umbilical no, 252
ligamento triangular esquerdo do, 268
lobo direito do, 263, 269, 277-278
imagens axiais de CT de, 322
lobo esquerdo do, 263, 277-278
imagens axiais de CT do, 322
lobo quadrado do, 269, 277-278
margem inferior do, 269
nervos autônomos do, 306
seção transversal do, 324-327
superfícies e leito do, 277
tecido conectivo do, 279
vasos, 278
via para o, 181
Filamento terminal, parte pial, 160, 166
Filtro, 56
Fímbrias, 111
da tuba uterina, 352-353
Fissura “retrotonsilar”, 114

Fissura horizontal, 114
do pulmão, direito, 193-196
Fissura longitudinal do cérebro, 108, 144, 146
imagem da, 151
Fissura oblíqua do pulmão
direita, 193-196
esquerda, 193-194, 196, 239
Fissura orbital
inferior, 4, 6, 16, 85
superior, 4-5, 13, 85
ramo para a, 138
Fissura petroescamosa, 14
Fissura petrotimpânica, 10, 12
Fissura pós-clival, 114
Fissura posterolateral, 114
Fissura primária, 114
Fissura pterigomaxilar, 6
Fissura secundária (pós-piramidal), 114
Flexão
do joelho, 469
do quadril, 469
Flexão dorsal, do tornozelo, 469
Flexão plantar, do tornozelo, 469
Flexura do duodeno
inferior do, 272
superior do, 272
Flexura duodenojejunal, 264, 271-272, 281, 315, 320
Flexura perineal, 396
Flexuras do colo
direita (hepática), 263, 265-266, 269, 271, 276, 278, 281, 315

esquerda (esplênica), 263-266, 269, 271, 276, 278, 281, 302, 320
imagens axiais de CT da, 322
seção transversal das, 325
Flóculo, 114-115
Foice do cerebelo, 104, 145
Foice do cérebro, 38, 43, 103-105, 142, 145
Foice inguinal, 246-247, 249, 255-256
Folha, 114, 116
Folheto direito do centro tendíneo do diafragma, 191-192
Folículo ovárico (de Graaf), 352
Fontículo
anterior, 14
posterior, 14
Fontículo anterolateral, do recém-nascido, 14
Forame alveolar, 6
Forame cego, 11, 13, 60, 64
Forame da mandíbula, 17, 58
entrada do nervo alveolar inferior, 50
Forame da veia cava, 192, 258
Forame esfenopalatino, 6, 8, 16, 37, 40-41, 51
abertura do, 37
Forame espinhoso, 10, 13, 16, 50, 100
acessório, 12
ramo para o, 138
Forame estilomastóideo, 10, 12, 100, 124, 126
nervo facial no, 24 de
Forame infraorbital, 4, 6, 35
do recém-nascido, 14
Forame interventricular (de Monro), 107, 109-110, 112, 116, 146-147
Forame intervertebral, 21, 154-155, 157-159

raiz posterior, 177
Forame isquiático
maior, 158, 333-335, 527
menor, 158, 333-334
Forame jugular, 8, 10, 13, 104-105, 126-128
Forame lacerado, 10, 13, 100
artéria recorrente do, 138
Forame lacrimonasal, 45
Forame magno, 8, 10, 12-13, 100, 128
Forame mastóideo, 10, 12-13, 16
Forame mentual, 4, 6, 17
Forame obturado, 243, 330, 473, 475
radiografia do, 331
Forame omental (epiplóico) (de Winslow), 266-267, 269, 278, 321
Forame oval, 6, 10, 12-13, 16, 49-50, 100, 226
ramo para o, 138
válvula do, 218
Forame palatino
maior, 10, 12, 37-38, 40, 57, 62
menor, 10, 12, 37-38, 40, 57, 62
Forame parietal, 9
lobo parietal, 106
lóbulo parietal, inferior
giro angular do, 106
giro supramarginal do, 106
Forame redondo, 5, 13, 52
entrada do nervo maxilar no, 53
ramo para o, 138
Forame transversário, 19, 20-21
espícula óssea dividindo o, 20

septado, 20
Forame venoso (de Vesalius) (inconstante) ("emissário esfenoidal"), 13
Forame vertebral, 19
cervical, 20
lombar, 155
torácico, 154
Forame zigomaticofacial, 4, 6, 14
Forames
abertura lateral do 4º ventrículo (de Luschka), 109-110
abertura mediana do 4º ventrículo (de Magendie), 109-110, 116, 118
interventricular (de Monro), 107, 109-110, 112, 116, 146-147
Forames etmoidais
anterior, 4, 13-14
posterior, 4, 13
Forames sacrais, 530
anterior, 157, 333, 338
posterior, 157, 333
radiografia dos, 331
Fórnice, 107, 113, 148
anterior, 351
colunas do, 107, 111-113, 146
comissura do, 113
conjuntival
inferior, 83
superior, 83
corpo do, 107, 109, 113, 116
da vagina, 352
anterior, 340
posterior, 340
imagem do, 151

ramos do, 107, 111, 113, 144
Fórnice da conjuntiva
inferior, 83
superior, 83
Fossa axilar, 238-240
Fossa condilar, 10
Fossa coronóidea, 405, 422
Fossa cubital, 398
Fossa digástrica, 17
Fossa do acetábulo, 396, 474, 530
Fossa do olecrano, 406, 422
radiografias da, 423
Fossa do vestíbulo, 354
Fossa escafóidea, 95, 100
Fossa hipofisial, 7
do recém-nascido, 45
Fossa ilíaca, 333-334, 341
Fossa incisiva, 10, 12, 16, 57, 62
Fossa infraespinal, 406
da escápula, 183
Fossa infratemporal, 6, 16
Fossa intercondilar, 476
Fossa interpeduncular, na substância perfurada posterior, 108
Fossa ísquioanal, 356, 359-360, 370, 373
comunicação na, 374
corpo adiposo da, 355, 358, 370, 396
pus na, 374
recesso anterior da, 249, 348, 350, 374
recesso posterior da, 374
septo fibroso transversal da, 370, 372

Fossa jugular, 10, 12

Fossa mandibular, 6, 10, 14, 100

inferior, 18

Fossa navicular, 344, 363

Fossa oval, 214, 217, 226, 470

limbo da, 217

Fossa pararretal, 341-342, 345, 370

Fossa paravesical, 342

Fossa paravesical, 350

Fossa poplítea, 468, 487

Fossa pterigóidea

vista inferolateral da, 16

vista posterior, 16

Fossa pterigopalatina, 6, 54

gânglio pterigopalatino na, 53

ramos nasais na, 53

Fossa radial, 405, 422

Fossa retromolar, 17

Fossa romboide do quarto ventrículo, 115

Fossa subescapular, 405

da escápula, 183

Fossa supraespinal, 183, 406

Fossa supratonsilar, 68

Fossa supravesical, 249

Fossa temporal, 6, 15

Fossa triangular, 95

Fossa trocantérica, 476

Fossas do crânio

anterior, 11

média, 11

posterior, 11
artérias das, 144
veias das, 145
Fóvea central na mácula lútea, 89, 92
Fóvea costal, 154
do processo transverso, 154, 184
inferior, 154, 184
superior, 154, 184
Fóvea da cabeça do fêmur, 530
Fóvea inferior, 116
Fóvea pterigóidea, 17
Fóvea sublingual, 17
Fóvea submandibular, 17
Fovéolas granulares, 9, 101, 103
Frênulo, 274
artéria do, 59
da língua, 46, 56
do clitóris, 354
do lábio inferior, 56
do lábio superior, 56
do pênis, 360
dos lábios menores, 354
Frênulo dos lábios do pudendo, 354
Fundo
da bexiga urinária, 344, 346, 348
da vesicular biliar, imagens axiais de CT da, 323
do estômago, 230, 232, 269-270
seção transversal do, 324
do útero, 340, 342, 346, 352
imagens sagitais de CT do, 375

papilas fungiformes, 60, 136
Funículo espermático, 249, 256, 359-360, 383, 396
artéria do ducto deferente no, 251
fáscia cremastérica no, 256
fáscia espermática externa sobre o, 245, 253, 255-256
fáscia espermática interna sobre o, 257
músculo cremaster sobre o, 253, 256
vasos testiculares no, 379
Funículo lateral, 116

G

Gânglio celíaco, 163-164, 236, 262, 297-304, 306-307, 317-319, 387-388, 392-395
Gânglio cervical
médio, 71, 129, 223-224, 236
superior, 53, 55, 163, 223-224, 236
Gânglio cervicotorácico (estrelado), 131, 206, 223-224, 236
Gânglio ciliar, 52, 55, 88, 122-123, 132-133, 164
esquema, 133
raiz nasociliar (sensitiva), 88, 122-123, 132-133
raiz oculomotora (parassimpática), 88, 122, 132-133
raiz simpática do, 88, 122, 132-133
Gânglio coclear (espiral da cóclea), 125
Gânglio frênico, 192, 299
Gânglio geniculado, 50, 53, 96, 99, 117, 124-126, 132, 136
Gânglio inferior
do nervo glossofaríngeo, 55, 96, 126, 135-136, 207
do nervo vago, 55, 127-129, 136, 207
Gânglio lombar, 297
primeiro, 163
Gânglio ótico, 18, 49-50, 96, 123, 126, 132, 134-136, 164
esquema do, 135

Gânglio pterigopalatino, 39, 41, 52, 54-55, 61, 71, 122-124, 126, 132, 134, 136, 164
esquema do, 134
na fossa pterigopalatina, 53
ramo faríngeo do, 61
ramos ganglionares para o, 52
Gânglio renal, 317-319, 394
Gânglio sacral, primeiro, 163, 297
Gânglio semilunar *See* gânglio trigeminal
Gânglio sensitivo do nervo espinal, 129, 133, 166, 177, 188, 254, 300, 303-304, 306-307, 318, 395
Gânglio simpático, 166, 177, 188, 317, 388, 394
cervical
médio, 33, 131
superior, 47, 126, 129, 131-134
Gânglio submandibular, 46, 50, 59, 71, 123, 132, 134, 164
esquema do, 134
Gânglio Superior
do nervo glossofaríngeo, 126
do nervo vago, 127-128
Gânglio torácico
primeiro, 163
quarto, 223-224
segundo, 224
sexto, 206
terceiro, 223, 236
Gânglio torácico do tronco
inferior, 225
superior, 225
Gânglio trigeminal, 105, 117-118
Gânglio vertebral, 131, 223-224
Gânglio vestibular (de Scarpa), 97

Gânglios aorticorrenais, 163, 262, 297, 299-303, 317-319, 387, 392-393, 395
esquerdo, 388, 394
Gânglios mesentéricos, 297
inferiores, 163, 297, 302-303, 317, 387-388, 392-395
superiores, 127, 163-164, 262, 299-304, 307, 317-319, 387-388, 392-395
Giro
angular, 106
ramo para o, 142-143
dentado, 107, 109, 113, 120
do cíngulo, 107
istmo do, 107
frontal
inferior, 106
medial, 107
médio, 106
superior, 106
lingual, 107
longo, 106
occipitotemporal
lateral, 107-108
medial, 107-108
orbital, 108
parahipocampal, 107-109, 120
pós-central, 106
pré-central, 106
reto, 108
subcaloso, 107
supramarginal, 106
temporal
inferior, 106, 108

médio, 106
superior, 106
Giro angular, 106
ramo para o, 142-143
Giro denteado, 107, 109, 112-113, 120
Giro do cíngulo, 107
istmo, 107-108
Giro frontal
inferior
parte opercular do, 106
parte orbital do, 106
parte triangular do, 106
medial, 107
superior, 106
Giro lingual, 107
Giro longo, 106
Giro occipitotemporal
lateral, 107-108
medial, 107-108
Giro orbital, 108
Giro pós-central, 106
Giro pré-central, 106
Giro reto, 108
Giro supramarginal, 106
Giro temporal
inferior, 106, 108
médio, 106
superior, 106
Glabela, 1, 4, 6
Glande do clitoris, 354, 366

Glande do pênis, 329, 344, 360, 363, 366

colo do, 360

coroa da, 360

Glândula bulbouretral (de Cowper), 249, 321, 344, 348, 361-363, 367

ducto da, 361

primórdio da, 367

Glândula lacrimal, 85, 87-88, 134

ductos excretores da, 84

inervação da, 119, 163-164

parte orbital da, 84

parte palpebral da, 84

Glândula mamária

artérias da, 180

dissecação ântero-lateral, 179

linfonodos da, 181

seção sagital da, 179

vasos linfáticos da, 181

Glândula paratireoide, 78

inferior, 77-78

superior, 77-78

Glândula parótida, 24, 27, 29, 31, 42, 46-47, 66, 94, 126, 135

acessória, 46

inervação da, 163-164

leito da, 47

Glândula pineal, 107, 111-112, 115-116

imagens da, 151

Glândula salivar menor (lingual), 56

Glândula seminal, 249, 344-345, 362, 367, 369

Glândula submandibular, 1, 27, 29, 31, 46-47, 50, 58, 66, 72-73, 124, 134

inervação da, 119, 163-164

Glândula tireoide, 26, 28, 31, 33, 64, 76-78, 82, 193, 195, 203, 214
cápsula fibrosa ade, 78
istmo (lobo piramidal) da, 76
lobo direito da, 76, 78
lobo esquerdo da, 76, 78
vista anterior da, 76
vista posterior da, 77
Glândula vestibular maior (de Bartholin), 356-357, 367, 382
abertura da, 354
primórdio da, 367
Glândulas anais, 371
Glândulas areolares (de Montgomery), 179
Glândulas intestinais, 305
Glândulas linguais, 60
Glândulas mucosas, 60
criptas das, 60
dutos das, 60
inervação das, 164
Glândulas palatinas, 57, 64, 68
Glândulas salivares, 46-47 *See also* Glândulas sublingual Glândula submandibular
linguais menores, 56
molares menores, 57
Glândulas salivares menores (molares), 57
Glândulas sebáceas, 83
Glândulas serosas de von Ebner, 60
Glândulas sublinguais, 43, 47, 50, 56, 58, 124, 134
inervação das, 119, 163-164
Glândulas submucosas, 305
Glândulas sudoríparas
inervação, 163

na pele peri-anal, 371
Glândulas suprarrenais, 271, 277, 281-282, 315, 320, 364
artérias das, 320
direita, 194, 268, 308, 319
esquerda, 194, 266, 308, 319
seção transversal da, 325-326
inervação das, 163
nervos autônomos das, 319
seção transversal da, 325-326
seção transversal das, 320
veias da, 320
Glândulas tarsais (de Meibomio), 83
aberturas das, 83
Glândulas uretrais (de Littré), 363
Glânduls prepucial (de Tyson), abertura das, 360
Globo pálido, 109, 111
Glomérulo, 120
Gônadas, 364, 367
Gordura na região cervical posterior, 26
Granulações aracnóideas, 101-103, 110
fovéolas granulares das, 9
Gubernáculo, 364, 367

H
Habênula, 111
Hálux
falange do, 515, 524
veia e nervo digital dorsal do, 470
Hamato, 440, 442-443, 449
hámulo do osso, 428, 434, 439, 441, 443-445, 453
radiografias do, 444

Hâmulo do osso hamato, 428, 434, 439, 441, 443, 445, 453
radiografias do, 444
Hâmulo pterigóideo, 6, 10, 16, 37, 49-50, 57, 65, 68, 70, 100
no recém-nascido, 45
Hélice, 1, 95
ramo da, 95
Helicotrema, 94, 97-98
Hemisfério cerebral, 103
Hérnia inguinal, 255
Hiato anorretal, 338
Hiato aórtico, 192
Hiato dos adutores, 488-489, 499, 509, 526
Hiato esofágico, 192, 264
Hiato sacral, 157
Hiato semilunar, 36-37, 44
no recém-nascido, 45
Hiato urogenital, crescimento do, 347
Hilo, 196, 282, 311
dos pulmões
esquerdo, 209
direito, 209
Hipocampo, 111-113
álveo do, 113
fímbrias do, 107, 109, 112-113, 120
Hipocôndrio
esquerdo, 244
Hipófise, 105, 107-108, 148
artérias e veias da, 149
na sela turca, 36
Hipófise, 36, 105, 107-108, 148

adenohipófise (lobo anterior da), 141, 148-149
fenda hipofisária, 148
imagem da, 151
neurohipófise, (lobo posterior da), 141, 148-149
Hipogástrio, 244
Hipotálamo, 109, 148, 303
artérias e veias do, 149
núcleo principal do, 148
arqueado (infundibular), 148
corpo mamilar, 148
dorsomedial, 148
paraventricular, 148
posterior, 148
supra-óptico, 148
ventromedial, 148
Histerossalpingograma do útero, 353

I

Íleo, 263, 272, 276
fibras para o, 274
parte terminal do, 265, 273-274, 341
seção transversal do, 327-328
Íleo, parte terminal, 265, 273-274, 341, 345
Ílio
asa do, 243, 330, 334, 338, 473
corpo do, 334, 473
linha arqueada do, 336
radiografia do, 156, 331
Impressão cardíaca, 196
Impressão cólica, 277, 282
Impressão do duodeno, 277

Impressão esofágica, 277

Impressão gástrica, 277, 282

Impressão renal, 277, 282

Impressão suprarrenal, 277

Impressão trigeminal, 11

Impressões cólica, 277

Incisura angular, 269

Incisura anterior da orelha, 95

Incisura cardíaca, 232, 269

do pulmão de esquerdo, 195

Incisura cerebelar

anterior, 114

posterior, 114

Incisura da escápula, 183, 405-406, 413

Incisura da escápula, 408, 411, 413-414

Incisura da mandíbula, 6, 15, 17

Incisura do acetábulo, 334, 473

Incisura fibular, 500

Incisura interaritenoídea, 66

Incisura isquiática

maior, 243, 330, 473

menor, 243, 330, 473

Incisura jugular, 1, 27, 178, 193

do esterno, 183

Incisura mastoidea, 10

Incisura pancreática, 281

Incisura pré-occipital, 106

Incisura radial da ulna, 422, 425

Incisura supraorbital, 1, 4, 6

do recém-nascido, 14

Incisura tireóidea superior, 79

Incisura troclear, da ulna, 425

Incisuravertebral

inferior, 154-155

superior, 154

Infundíbulo, 115, 141, 148

da tuba uterina, 352-353

levando ao canal frontonasal, 37

Intersecção tendínea, 178, 242, 246, 329

Intestino delgado, 127, 263, 321

artérias do, 287

inervação do, 163-164

linfonodos e vasos linfáticos do, 295

nervos autônomos do, 301, 303

seção transversal do, 328

veias do, 290

Intestino grosso

artérias do, 288

inervação do, 163-164

linfonodos e vasos linfáticos do, 296

nervos autônomos do, 302-303

túnica mucosa e musculatura do, 276

veias do, 291

Intestinos, 226 *See also* intestino grosso intestino delgado

inervação dos, 163-164

plexos autonômicos intrínsecos dos, 305

relações (peritoneais) mesentéricas dos, 264-265

Intumescimento (saliência) labioescrotal, 366

Inversão, 469

Iris, 83, 89, 91-92

artérias e veias da, 93
círculo arterial maior da, 90, 92-93
círculo arterial menor da, 90, 92-93
pregas da, 90
Ísquio, 397, 475
corpo do, 473
radiografia do, 331
ramo do, 473
Istmo
da tuba uterina, 352
do giro do cíngulo, 107-108
do útero, 352

J

Janela da cóclea (redonda), 14, 94, 97-98
fossa da, 95
Janela do vestíbulo, 14, 97
estribo na, 98
base, 94
Jejuno, 263-265, 271-272, 281
imagens axiais de CT do, 323
seção transversal do, 325-328
Joelho
artérias do, 499, 509
bolsas do, 495
da cápsula interna, 111
do corpo caloso, 107-108, 111, 113, 147
imagem do, 151
extensão do, 469, 494
flexão do, 469, 494
interior do, 495

interno, do nervo facial, 118
ligamento transverso do, 496
ligamentos cruzados e colaterais do, 496
radiografia do, 497
vista anterior do, 494
vista lateral do, 493
vista medial do, 493
vista posterior do, 497-498
vista sagital do, 498
Joelho do nervo facial, 50, 53, 99, 117, 125-126, 132
Jugo esfenoidal, 11
Junção anorretal
camada muscular circular da, 339
músculo longitudinal conjunto da, 339
Junção duodenojejunal, 176
Junção esclerocorneal, 83
Junção esofagogástrica, 214, 232
seção transversal da, 324
Junção faringoesofágica, 69
Junção ileocecal, 274
Junção pelve renal-ureter, seção transversal, 327
Junção retossigmóidea, 276, 369, 371-372
Junção vesicoprostática, 396

L

Lábio
comissura do, 1
filtro, 1
frênulo inferior do, 56
margem vermelhona, 1
superior

frênulo do, 56
tubérculo do, 56
tubérculo superior, 1
Lábio do acetábulo, 334, 474, 491, 530
Lábio glenoidal, 408, 467
Lábio maior do pudendo, 340, 346, 350, 354, 366
Lábio menor do pudendo, 340, 346, 350, 354, 357, 366
Lábio superior, tubérculo do, 1
Lábios ileocólico, 274
Labirinto ósseo, 97-98
espícula óssea, 20
orientação do, 99
Labirintos
membranáceo, 97
orientação do, 99
ósseo, 97
Lacuna lateral, 101-102
Lacunas uretrais (de Morgagni), 363
Lago lacrimal, 83-84
Lambda, 9
Lamela costal, 20
Lamelas de colágeno do anel fibroso, 159
Lâmina (membrana) basilar, 98
Lâmina afixa, 112
Lâmina cribriforme, 8, 11, 36-39, 120
Lâmina do teto (quadrigêmea), 107, 116
Lâmina espiral
hámulo da, 97
Lâmina espiral óssea, 97-98
Lâmina horizontal, 8, 10, 16, 36-38, 57, 62, 100

Lâmina limitante posterior (membrana de Descemet), 90
Lâmina medular
lateral, 112
medial, 112
Lâmina perpendicular, 8, 37-38
Lâmina pré-traqueal, 26, 64
camada visceral da, 199
Lâmina pré-vertebral, 26, 47, 64-65
Lâmina própria da gengiva, 63
Lâmina terminal, 107-108, 116, 148
Lâminas
cervical, 20
do mesovário, 353
lombar, 155-156, 158-159
torácica, 154
Lâminas peritoneais do mesentério, 305
Laringe, 136, 207
cartilagens, 79
cavidade infraglótica, 82
inervação da, 119, 163-164
músculos da, 80
ação dos músculos intrínsecos, 81
nervos da, 82
ramos sensitivos para a, 82
vestíbulo da, 82
Leito ungueal, 458
Lente, 83, 85, 89-92
cápsula da, 89-91
córtex da, 91
eixo da, 91

equador da, 91
estruturas de suporte da, 91
ligamento suspensor da, 89-90
núcleo da, 90-91
Levantador da costela, 241
Ligamento amarelo, 158-159
seção transversal do, 328
Ligamento anococcígeo, 337, 355-356, 360, 373-374
Ligamento anular do rádio, 424
Ligamento arqueado
lateral, 192, 258
medial, 192, 258
mediano, 192, 258
radial dorsal metafisial, 442
Ligamento arterial, 203, 209, 218, 226, 228
linfonodo do arco da aorta, 205
Ligamento atlantoaxial, 23
Ligamento atlantoccipital anterior, 23
Ligamento bifurcado, 514
Ligamento calcaneocubóideo, 514, 523
dorsal, 514
Ligamento calcaneofibular, 501, 513-514
Ligamento calcaneonavicular, 514
Ligamento calcaneonavicular plantar, 514-515, 523
Ligamento capito-hamato, 441-442
Ligamento carpal palmar, 402, 432-433, 441, 446-447, 449, 453, 464
Ligamento coccígeo, 160
Ligamento colateral radial, 424
Ligamento colateral ulnar, 424
Ligamento conoide, 404, 408, 411

Ligamento coracoacromial, 408, 411, 413, 417
Ligamento coracoclavicular, 408, 411
Ligamento coracoumeral, 408
Ligamento coronário, 277, 321
do fígado, 268
ligamento hepatorrenal do, 277
Ligamento costoclavicular, 184, 404, 412
impressão do, 404
Ligamento costocoracóideo, 412
Ligamento costotransversário, 184
lateral, 184
superior, 184
Ligamento costoxifóideo, 184
Ligamento cricotireóideo, 76, 79
mediano, 28, 70, 76, 79, 199
Ligamento cuboideonavicular
dorsal, 514
plantar, 515
Ligamento da patela, 468, 479-481, 488, 493-495, 498, 501-502, 506-508
Ligamento de contenção, 85
Ligamento denticulado, 165-166
Ligamento do carpo transverso, 433, 441, 447, 449
Ligamento do martelo
anterior, 95
superior, 95
Ligamento escafoide-capitato, 441
Ligamento escafoide-semilunar, 442
Ligamento escafoide-trapézio-trapezoide, 441
Ligamento escrotal (gubernáculo), 367
Ligamento esfenomandibular, 18, 49, 51

inferior, 18
Ligamento espiral, 98
Ligamento esplenorrenal (lienorenal), 266, 268, 282, 308
Ligamento esternocostal intra-articular, 184
Ligamento esternocostal radiado, 184, 404
Ligamento estilo-hióideo, 15, 59, 65, 68, 70
Ligamento estilomandibular, 15, 18
inferior, 18
Ligamento falciforme, 7, 249, 263, 268-269, 277
do fígado, 251, 292
Ligamento frenicoesofágico, 232
Ligamento frenocólico, 266, 268
Ligamento fundiforme, 245, 255, 344
Ligamento gastrocólico, 266
lâminas anteriores do, 266
lâminas posteriores do, 266
Ligamento gastroesplênico (gastrolienal), 266-267, 282
Ligamento gastrofrênico, 266, 268, 308
Ligamento glenoumeral
inferior, 408
médio, 408
superior, 408
Ligamento hepatoduodenal, 266-267, 269, 278
seção transversal do, 325
Ligamento hepatogástrico, 267, 269, 278
Ligamento hioepiglótico, 64, 79
Ligamento iliofemoral, 474, 483, 491
Ligamento iliolombar, 158, 309, 333
Ligamento inguinal (de Poupart), 242, 245-247, 255-258, 329, 336, 355, 358-359, 385, 468, 470, 472, 479, 485, 488
refletido, 246-247, 255

Ligamento intercarpal dorsal, 442
Ligamento interclavicular, 184, 404
Ligamento interespinal, 158-159
Ligamento interfoveolar, 249
Ligamento intertransversário, 184
Ligamento intraarticular da cabeça da costela, 184
Ligamento isquiofemoral, 474, 491
Ligamento lacunar (de Gimbernat), 246-247, 249, 255, 257-258, 472
Ligamento largo, 313, 340-342, 350, 367
lâmina anterior, 353
lamina posterior do, 353
mesométrio do, 352
mesosalpinge do, 342, 352
mesovário do, 352
Ligamento lateral
da bexiga urinária, 343
do tornozelo, 514
Ligamento lombocostal, 309
Ligamento longitudinal
anterior, 22, 64-65, 158-159, 176, 184, 333, 341, 345
posterior, 23, 158-159
Ligamento meniscofemoral, posterior, 495-496
Ligamento nucal, 22, 152
Ligamento palpebral
lateral, 83, 85
medial, 83, 85
Ligamento pectíneo (de Cooper), 246-247, 249, 255, 257-258
Ligamento piso-hamato, 441
Ligamento pisometacarpal, 441
Ligamento poplíteo

arqueado, 495, 497-498
oblíquo, 495, 497-498
Ligamento púbico inferior, 243, 330, 336-339, 343-344, 346, 355, 361
Ligamento pubofemoral, 474
Ligamento pulmonar, 195-196, 205, 227-228
Ligamento quadrado, 424
Ligamento radiado da cabeça da costela, 184
Ligamento radiocarpal dorsal, 442
Ligamento radioescafo-capitato, 441
Ligamento rádiossemilunar curto, 441
Ligamento rádiossemilunar longo, 441
Ligamento rádiossemilunar palmar, 441
Ligamento radiulnar dorsal, 442
Ligamento redondo
do fígado, 249, 269, 277-278, 292, 313
seção transversal do, 328
do útero, 260, 340-342, 350-351, 353, 355, 367, 378, 382
parte terminal do, 350
veias paraumbilicais no, 252
Ligamento retouterino, 342
Ligamento sacrococcígeo
anterior, 333, 336, 338, 343-344
lateral, 158, 333-334
posterior, 158, 334
profundo, 333
superficial, 333
Ligamento sacroespinal, 158, 333-335, 337, 339, 388, 482, 490
Ligamento sacroilíaco
anterior, 333
posterior, 158, 333-334

Ligamento sacrotuberal, 158, 333-335, 337, 339, 356, 374, 380, 388-389, 391, 396, 482, 489-490

Ligamento supraespinal, 22, 158-159, 176, 333-334

Ligamento suspensor

da axila, 412

da lente, 89

da mama, 179

diafragmática, 364

do clitóris, 355-357

do ovário, 340-343, 352-353, 367, 378

do pênis, 246, 344

Ligamento talocalcâneo, 513

lateral, 514

medial, 514

posterior, 514

Ligamento talocalcâneo Interósseo, 514

Ligamento talofibular

anterior, 501, 514

posterior, 501, 514

Ligamento talonavicular dorsal, 514

Ligamento tibiofibular

anterior, 501, 514

posterior, 514

Ligamento tireoepiglótico, 79

Ligamento transverso

do atlas, 23

do joelho, 496

Ligamento transverso do acetábulo, 334, 474

Ligamento transverso do colo do útero (cardinal) (de Mackenrodt), 342-343, 350-351

Ligamento transverso do períneo, 336, 343-344, 346, 355, 361, 383

espessamento anterior do, 338

Ligamento transverso do úmero, 408
Ligamento transverso superior da escápula, 408, 410-411, 413-414
Ligamento trapézio-capitato, 441-442
Ligamento trapézio-trapezoide, 441-442
Ligamento trapezoide, 404, 408, 411
Ligamento triangular
direito, 268, 277
esquerdo, 268, 277
Ligamento ulnocarpal palmar, 441
Ligamento umbilical
medial, 226, 245, 249, 255-257, 259, 313-314, 341, 343, 345, 378, 380-381
mediano, 256-257, 321, 341, 343, 345-346, 378, 381
Ligamento útero-ovárico, 340, 343, 351-352
Ligamento venoso, 226
fissura para o, 277
Ligamento vocal, 79-80
Ligamentos
da pelve, 333-334
do punho, 441-442
do cotovelo, 424
do tornozelo, 514
Ligamentos alares, 23
Ligamentos anulares, 199
Ligamentos capsulares, 408
Ligamentos carpometacarpais palmares, 445
Ligamentos colaterais, 445, 451, 496
acessório, 445
do pé, 515
fibular, 480-481, 493-496, 498, 501, 504-506, 508
lateral, 497

radial, 424
tibial, 480, 493-498, 501, 504-505, 507-508
ulnar, 424
Ligamentos craniocervicais
externos, 22
internos, 23
Ligamentos cruzados, 23, 494, 496
anterior, 495-496, 501
fixações do, 495
fixações do, 495
posterior, 495-496, 501
Ligamentos cuneonaviculares
dorsal, 514
plantar, 515
Ligamentos fasciais, do útero, 351
Ligamentos Intercarpais interósseos, 442
Ligamentos Intercuneiformos dorsais, 514
Ligamentos interfalângicos, 445
Ligamentos metacarpais
palmares, 445
transverso profundo, 445, 452
transverso superficial, 402, 446
Ligamentos metacarpofalângicos, 445
Ligamentos metatarsais
dorsal, 514, 523
transversal profundo, 515, 523
transversal superficial, 519
Ligamentos metatarsais plantares, 515, 523
Ligamentos palmares, 445, 448, 451, 458
Ligamentos pélvicos, 353

Ligamentos plantares, 515, 523
curto, 514
do pé, 515
longo, 514-515, 523
Ligamentos tarsometatarsais
dorsal, 514, 523
plantar, 515
Ligamentos vertebrais
região lombar, 159
região lombossacral, 158
Limbo (margem do acetábulo), 333-334, 338
Limbo da córnea, 83
Limiar (límen), da insula, 106
Limiar do nariz (nasal), 36
Linfonodo axilar, 412
anterior, 181-182
apical, 181-182
central, 181-182
lateral, 181-182, 403
posterior, 181-182
Linfonodo cístico, 294
Linfonodo deltopeitoral, 403
Linfonodo do promontório, 316, 384, 386
Linfonodo inguinal
profundo, 384-386, 472
superficial, 261, 296, 384-386, 472
superior, 261, 384-386
Linfonodo inguinal profundo mais superior (de Cloquet ou Rosenmüller), 261
Linfonodo intercalado, 74-75
Linfonodo jugulo-omo-hióideo, 74-75

Linfonodo jugulodigástrico, 74-75

Linfonodo nasolabial, 74

Linfonodo obturatório, 384

Linfonodos

da bexiga urinária, 316

da cabeça e do pescoço, 74

da faringe e da língua, 75

da genitália

feminina, 384

masculina, 386

da glândula mamária, 181

da parede posterior do abdome, 261

da pelve

feminina, 384

masculina, 386

do esôfago, 235

do estômago, 293

do intestino delgado, 295

do intestino grosso, 296

do membro inferior, 472

do membro superior, 403

do pâncreas, 294

do períneo, no sexo feminino, 385

do pulmão, 205

dos rins, 316

no canal femoral, 257

seção transversal dos, 328, 397

Linfonodos aórticos laterais, 261, 316, 384

Linfonodos apendiculares, 296

Linfonodos broncopulmonares ("hilares"), 196, 205, 227-228

Linfonodos celíacos, 235, 261, 293-295
Linfonodos cervicais
anteriores profundos, 74
anteriores superficiais, 74
cadeia transversal, 74
inferiores profundos, 205, 235
laterais profundos inferiores, 74
laterais profundos superiores, 74
laterais profundos, 75
lateral superficiais posteriores, 74
lateral superficiais superiores, 74
Linfonodos cervicais profundos inferiores, 205, 235
Linfonodos cólicos
direitos, 296
esquerdos, 296
médio, 296
Linfonodos cubitais, 403
Linfonodos da face, 74
Linfonodos esplênicos, 293-294
Linfonodos esternocleidomastóideos, 74
Linfonodos frênicos
inferior, 261
justaesofágicos, 235
superior, 235
trajeto para os, 181
Linfonodos gástricos, 235, 293-294
Linfonodos gastromentais, 293
Linfonodos hepáticos, 293-294
Linfonodos ileocólicos, 296
Linfonodos ilíacos

comum, 261, 296, 316, 384, 386
externo, 261, 296, 316, 386, 472
lateral, 384
medial, 384
interno, 261, 296, 316, 384, 386
Linfonodos intercostais, 235
Linfonodos interpeitorais (de Rotter), 181-182
Linfonodos intrapulmonares, 205
Linfonodos jugulares
anteriores, 74
externos, 74
internos, 74-75
Linfonodos lombares, 261, 384
Linfonodos mandibulares, 74
Linfonodos mastóideos, 74
Linfonodos mesentéricos
inferiores, 261, 296
superiores, 261, 293-296
Linfonodos occipitais, 74
Linfonodos pancreaticoduodenais, 294
Linfonodos pancreáticos, 294
direito superior, 293
Linfonodos paracólicos, 296
Linfonodos paraesternais, 181-182
Linfonodos paratraqueais, 235
direito, 205
esquerdo, 205
Linfonodos parietais posteriores, 235
opérculo parietal, 106
peritônio parietal, 257, 265, 267-268, 321, 341, 344-346, 348

parte diafragmática do, 306
seção transversal do, 328
Linfonodos parotídeos
superficiais, 74
Linfonodos parotídeos profundos, 74
Linfonodos pilóricos, 294
Linfonodos poplíteos, 472
Linfonodos pré-aórticos, 296, 384, 386
Linfonodos pré-cecais, 296
Linfonodos pré-traqueais, 76
Linfonodos retais
médios, 296
superiores, 296
Linfonodos retrofaríngeos, 75
Linfonodos sacrais, 384, 386
lateral, 261
mediano, 261, 386
Linfonodos sigmóideos, 296
Linfonodos submandibulares, 74-75
Linfonodos submentuais, 74-75
Linfonodos subpilóricos, 293
Linfonodos supra-hióideos, 74
Linfonodos supraclaviculares, 74
Linfonodos suprapilóricos, 293
Linfonodos tireóideos superiores, 74
Linfonodos vesicais laterais, 316
Linfonodos viscerais (pré-aórticos), 261
Língua, 38, 46-47, 59-60, 68
ápice da, 60
corpo da, 43, 60, 64

dorso da, 60
folículos linfáticos da, 60
frênulo da, 46, 56
glândulas linguais, 60
glândulas mucosas da, 60
inervação da, 119
linfonodos e vasos linfáticos da, 75
músculo longitudinal
inferior, 47, 151
superior, 47, 151
músculo longitudinal inferior da, 59
músculo transverso da, 151
músculo vertical da, 151
músculos intrínsecos da, 60, 129
longitudinal inferior, 129
longitudinal superior, 129
transversal, 129
vertical, 129
papilas gustativas da, 60
raiz da, 60, 64, 66-67, 69, 80
Língula, 17, 58, 196
do lobo superior, do pulmão esquerdo, 195
do verme do cerebelo, 114, 116
Linha alba, 7, 178, 185, 242, 245-246, 254-255, 329, 341, 345
seção transversal da, 328
Linha anocutânea, 370
Linha anocutânea, 370-372
Linha arqueada, 243, 247, 249, 251, 255, 330, 334-335, 338, 473
do ílio, 336
Linha de Schwalbe, 90

Linha de Shenton, 530
Linha em ziguezague, 232, 270
Linha espinoumbilical, 275
Linha iliopectínea, 370
Linha intertrocantérica, 474
Linha medioclavicular
direita, 244
esquerda, 244
Linha milo-hióidea, 17
Linha nucal
inferior, 10, 16
superior, 10, 16, 171-173
Linha pectínea, 243, 330, 334, 473
Linha pectínea do púbis, 243, 330, 334, 338, 473
Linha semilunar, 242, 329
direita, 244
esquerda, 244
Linha temporal
inferior, 6
superior, 6
Linha terminal, 157, 350
da pelve, 343, 345
Linhas glúteas
anterior, 334, 473
inferior, 334, 473
posterior, 334, 473
Líquido cerebrospinal, circulação do, 110
Lobo flóculo-nodular, 114
Lobo frontal, 106
Lobo insular (ilha de Reil), 106, 111, 142

giro longo da, 106
giros curtos da, 106
límen da, 106
sulco central da, 106
sulco circular da, 106
Lobo occipital, 106
projeção sobre o, 121
Lobo piramidal, 76
Lobo piriforme, 120
Lobo temporal, 106, 115, 142
imagem do, 151
Lóbulo, 1, 201
biventre, 114
central, 114, 116
da orelha, 95
intraparietal, 106
paracentral, 107
parietal inferior
giro angular do, 106
giro supramarginal do, 106
quadrangular, 114
semilunar
inferior, 114
superior, 114
simples, 114
Locus ceruleus, 116
Lúnula, 458
Lúnula da válvula semilunar, 220
Luz (cavidade), 305

M

Mácula lútea, 89, 92

Maléolo

lateral, 468, 500-501, 503-508, 517-518, 531

medial, 468, 500-501, 503-505, 507-508, 516-518, 531

Mama

drenagem linfática da, 182

ligamento suspensor da, 179

via de/para lado oposto, 181

Mandíbula, 4, 6, 15, 26, 64

ângulo da, 1, 15, 17, 66

base da, 17

bucinador, crista do, 70

cabeça da, 17

colo da, 17, 42

corpo da, 4, 6, 15, 17, 29, 43

espinhas genianas da, 17

forame da mandíbula, 17

forame mentual da, 4, 6, 17

fossa digástrica da, 17

fossa retromolar da, 17

fossa sublingual da, 17

fossa submandibular, 17

fóvea pterigoidea da, 17

incisura da mandíbula, 6, 17

indivíduo idoso, 17

língula da, 17

linha milohióidea da, 17

linha oblíqua da, 6, 17, 70

parte alveolar, 17
processo condilar da, 15, 17
cabeça da, 6
cabeça da da, 7
processo coronoide da, 6-7, 15, 17, 42
protuberância mentual da, 1, 4, 17
ramo da, 4-6, 15, 17, 24, 29, 47
inserção do músculo temporal no, 6
septos interalveolares da, 17
sulco milohióideo da, 17
tubérculo mentual da, 4
Manguito rotador, 411
Manúbrio do esterno, 26-27, 29, 64, 183-184, 187, 195, 238-239, 404
Mão
artérias da, 453
bainhas tendíneas da, 450
bolsas da, 450
disseção dorsal profunda da, 456
dissecação dorsal superficial da, 455
dissecação radial superficial da, 454
dissecções palmares
profunda, 447
superficial, 446
espaços da, 450
fáscia da, 450
músculo intrínsecos da, 452
nervos cutâneos da, 459, 463-464
nervos da, 453
ossos da, 443
radiografias da, 444

vasos linfáticos passando no dorso da, 403
Margem “vermelhona”, 1
Margem infraorbital, 1
Martelo, 94-95, 98
cabeça do, 95, 125
cabo do, 95-96
ligamento anterior do, 95
ligamento superior do, 95
processo lateral do, 95
Mastigação, músculos da, 48-49
inervação dos, 119
Matriz da unha, 458
Maxila, 4, 6, 8, 10
canal incisivo da, 8, 37-38
crista nasal da, 38
espinha nasal anterior, 4, 6, 8, 37
espinha nasal da, anterior, 35, 38
forame infra- orbitais da, 4, 6
fossa incisiva da, 10
no recém-nascido, 14, 45
processo alveolar da, 4, 6, 8, 16, 37, 43
processo frontal da, 4, 6, 35, 37, 83
processo palatino da, 7-8, 10, 16, 36-38, 57, 62, 100
processo zigomático da, 4, 10
superfície infratemporal da, 6
superfície nasal da, 8
superfície orbital da, 4
sutura intermaxila, 10
tuberosidade da, 6, 16
Meato acústico

externo, 6, 10, 15, 94-95, 98
interno, 8, 13, 94, 124-125
Meato nasal
inferior, 36, 43, 84
médio, 36, 43
abertura no, 44
átrio do, 36
no recém-nascido, 45
superior, 36
no recém-nascido, 45
Mediastino
anterior, 191
área do pulmão no, 196
seção transversal do, 213
superior, grandes vasos do, 203
vista lateral da
direita, 227
esquerda, 228
Mediastino do testículo, 368
Medula espinal, 53, 238-239, 319
artérias da
distribuição intrínseca de, 168
esquema da, 167
canal central da, 109-110, 116, 118
coluna posterior da, 165
substância cinzenta da, 165-166
tratos descendentes da, 207
Medula espinal, parte torácica, 134-135, 207, 303
Medula espinal, parte tóraco-lombar da, 303
coluna anterior da, 165

coluna lateral da, 165-166, 319
imagem da, 151
in situ, 160
parte lombar da, 395
parte sacral da, 303, 395
parte torácica da, 133, 207, 304, 306-307
parte toracolombar da, 303
pia-máter sobrejacente, 165
radiografia da, 156
substância branca da, 165
término da, 161
veias da, 169
Medula espinhal, parte sacral, 303
Membrana atlantoccipital
anterior, 22, 64-65
posterior, 22
Membrana costocoracóidea, 412
Membrana do períneo, 249, 258, 321, 335, 339-340, 344, 346, 348, 350, 355-357, 359-362, 373-374, 382-383, 389
espessamento anterior da, 343-344, 346
vista superior da, 381
Membrana intercostal
externa, 177, 185-186, 188, 254, 413
interna, 177, 188, 227-228, 254, 413
Membrana interóssea, 425, 429, 436, 441, 497-499, 505, 508-510
Membrana obturadora, 334, 350, 474
Membrana sinovial, 408, 424, 458, 491, 494-495
do joelho, 498
fixações da, 495
protrusão da, 474
Membrana suprapleural (fáscia de Sibson), 228

Membrana tectória, 23, 98
parte mais profunda, 23
Membrana timpânica, 94-96, 98
Membrana tireo-hióidea, 28, 64, 67, 69-70, 76, 78-79, 82
Membro inferior
anatomia de superfície do, 468
dermátomos, 469
linfonodos e vasos linfáticos do, 472
movimentos do, 469
nervos superficiais do, 470-471
veias superficiais do, 470-471
Membro superior
artérias do, 460
inervação cutânea do, 400
dermátomos do, 399
linfonodos e vasos linfáticos do, 403
nervos do, 460-461
anatomia de superfície do, 398
Meninges, 13, 101, 103
artérias para, 137
Meninges espinais, 304
Menisco, 442
lateral, 494-496, 498
fixação dos cornos do, 495
medial, 494-496
fixação dos cornos do, 495
Mesencéfalo, imagens do, 151
Mesentério, 176, 265, 272, 321
camadas peritoniais do, 305
raiz do, 268, 271, 281, 313, 341, 345

seção transversal do, 328
Mesoapêndice, 273, 275, 301
Mesocolo
sigmoide, 265, 268, 276, 288, 308, 313, 369
transverso, 263-268, 271, 276, 281, 288, 290, 308, 321
fixação do, 281-282
Mesométrio (do ligamento largo), 352
Mesossalpinge
do ligamento largo do útero, 342, 352
lâminas do, 353
Mesovário, 350
do ligamento largo do útero, 352
lâminas do, 353
Metáfise, ramos de nutrícios para, 458
Miométrio, 352
Modíolo do ângulo da boca, 25
da cóclea, 98
Monte do púbis, 354
Mucosa, 305
do duodeno, 272
do esôfago, 69, 232
do estômago, 270
do íleo, 272
do intestino grosso, 276
olfatória, 120
distribuição da, 39
Mucosa do estômago, pregas longitudinais da, 270
Musculatura anorretal, 372
Músculo(s)
anorretais, 372

da coxa, 479-480
fixações dos, 477-478
vista lateral, 481
vista posterior, 482
da face, 25, 47, 124
inervação dos, 119
da faringe
corte sagital, 65
vista lateral, 70
parede posterior parcialmente aberta, 67
da laringe, 80
ação dos músculo intrínsecos, 81
da língua, 60, 129
longitudinal inferior, 129
longitudinal superior, 129
transverso, 129
vertical, 129
da mão, 452
da mastigação, 48-49
inervação dos, 119
da perna
dissecação média, 504
dissecação profunda, 505, 508
dissecção superficial, 503, 507
fixações dos, 502
vista lateral dos, 506
da região plantar
primeira camada, 520
segunda camada, 521
terceira camada, 522

do antebraço
camada intermédia, 433
camada profunda, 431, 434
camada superficial, 430, 432
extensores do punho e dos dedos, 427
fixações dos, 437-438
flexores do punho, 428
flexores dos dedos, 429
rotadores do rádio, 426
do braço
vista anterior de, 417
vista posterior, 418
do dorso
camadas intermédia, 172
camadas profunda, 173
camadas superficial, 171
do dorso do pé, 517
do duodeno, 272
do esôfago, 231
do intestino grosso, 276
do manguito rotador, 411
do olho, extrínsecos, 86
do ombro, 409
do palato mole, 65
do pescoço
escalenos e pré-vertebrais, 30
infra-hióideos e supra-hióideos, 28
vista anterior dos, 27
vista lateral, 29
do quadril

fixações dos, 477-478
vista lateral, 481
vista posterior, 482
Músculo (liso) tarsal superior (de Müller), 83
Músculo abaixador do ângulo da boca, 25, 48, 124
Músculo abaixador do lábio inferior, 25, 48, 124, 151
Músculo abaixador do septo nasal, 25, 35, 124, 151
Músculo abdutor curto do polegar, 427, 430, 449, 452-453, 463, 467
Músculo abdutor do dedo mínimo, 449, 452, 457, 464, 467, 516, 518, 520-523, 528, 531
nervo para o, 521
Músculo abdutor do hálux, 516, 518, 520-523, 528, 531
Músculo abdutor longo do polegar, 427, 430-431, 436-438, 466-467
area radial para o, 425
Músculo adutor curto, 477-478, 480, 488, 492, 526, 531
Músculo adutor do hálux, 522-523, 528, 531
Músculo adutor do polegar, 447, 449-450, 453, 464, 467
fáscia do, 450
Músculo adutor longo, 396, 477-480, 487-488, 492, 526, 531
Músculo adutor magno, 468, 477-478, 480, 482, 487-489, 492, 499, 509, 526-527, 531
adutor mínimo, parte do, 480, 482, 489
Músculo ancôneo, 406, 418, 430-431, 436, 438, 465-467
nervo para o, 418
Músculo aritenóideo
ação do, 81
ação do, 81
oblíquo, 67, 69, 80, 82, 151
parte ariepiglótica do, 80, 82
transversal, 64, 67, 69, 80, 82, 151
Músculo articular do joelho, 477, 492, 494, 498, 525, 531
Músculo auricular

anterior, 25, 151

inervação do, 119

posterior, 25, 151

superior, 25, 151

Músculo bíceps braquial, 178, 239-240, 398, 405, 409-410, 412-413, 415, 417, 419, 421, 432-434, 437-438, 460, 462, 467

Músculo bíceps femoral, 468, 477-478, 481-482, 489-490, 492-493, 497, 502-503, 506, 527, 531

Músculobraquial, 405-406, 415, 417, 419, 421, 432-434, 437, 460, 462, 465, 467

inserção do, 424

Músculo braquiorradial, 398, 405, 417-419, 421, 430-433, 436-438, 460, 465

Músculo bucinador, 25, 43, 46-50, 57, 65, 70, 72, 124, 151

Músculo bulboesponjoso, 321, 344, 348, 350, 355-357, 359, 361, 373-374, 382-383, 395, 397

Músculo ciliar, 89-90, 122, 133, 151

fibras circulares, 90

fibras meridionais do, 90

inervação, 119

Músculo compressor da uretra, 335, 350, 356-357, 382, 397

crescimento do, 347

Músculo constritor da faringe, 64, 82

inferior, 29, 65, 67, 69-70, 77-78, 82, 127, 151, 231

médio, 29, 59, 65, 67-70, 77, 127, 151

parte cricofaríngea do, 69, 230-231

superior, 47, 49, 51, 57, 59, 65, 67-70, 72, 77, 127, 151

parte glossofaríngea do, 59, 65

Músculo coracobraquial, 239-240, 405, 410, 412-413, 415, 417, 419, 421, 460, 462, 467

Músculo corrugador da pele anal, 371-372

Músculo corrugador do supercílio, 25, 124, 151

Músculo cremaster, 247, 256, 365, 397

no funículo espermático, 253, 256

origem lateral, 246, 255

origem medial, 246, 255
Músculo cricoaritenóideo
ação do, 81
ação do, 81
lateral, 80, 82, 151
posterior, 67, 69, 80, 82, 151
Músculo cricotireóideo, 28, 70, 76, 80, 82, 127, 151
ação do, 81
parte oblíqua do, 80
parte reta do, 80
Músculo da úvula, 57, 151
Músculo deltoide, 27, 29, 152, 171, 174, 178, 214, 238-240, 398, 404-406, 408-410, 412-413, 415, 417-419, 421, 460, 465, 467
Músculo digástrico, 27, 151
incisura mastoidea, para o, 10
inervação do, 119
por transparência, 34
ventre anterior do, 28-29, 31, 34, 43, 46, 50, 58, 70
ventre posterior fazer, 27-29, 34, 46-47, 50-51, 58-59, 67, 70, 75, 124
inervação do, 119
nervo para o, 24
Músculo dilatador da pupila, 90, 122, 133, 151
Músculo escaleno, 27-28, 30
anterior, 26, 29-33, 71-73, 76, 151, 186-187, 190, 195, 203, 208, 214, 227-229, 413-415
feixes de origem do, 30
comunicação com o plexo cervical, 33
inervação do, 416
médio, 26, 29-30, 32, 71-73, 151, 186, 413
nervos para o, 130
posterior, 26, 29-30, 151, 186, 229, 413
feixes de origem do, 30

Músculo esfíncter da pupila, 90, 122, 133, 151
inervação do, 119
Músculo esfíncter do ânus
externo, 276, 303, 321, 335, 340, 346, 355-356, 359-360, 370, 376, 382, 397
fixação do, 337
profundo, 344, 369, 371-374
subcutâneo, 344, 369, 371-374
superficial, 344, 369, 371-374
vista perineal do, 373
interno, 370-372
Músculo esfíncter uretrovaginal, 346, 350, 355-357, 397
Músculo espinal, 172
Músculo espinal do pescoço, 172
Músculo espinal do tórax, 172
Músculo esplênio da cabeça, 29, 171-172, 175, 177
Músculo esplênio do pescoço, 171-172, 175, 177
Músculo estapédio, 55, 96, 151
eminência piramidal e tendão do, 95
inervação do, 119, 124
Músculo esternal (inconstante), 185
Músculo esterno-hióideo, 26-29, 31, 58, 129, 151, 185, 187, 195, 404
comunicação com plexo cervical, 33
fáscia do, 185
nervos do, 71
Músculo esternocleidomastóideo, 26-27, 29, 31-32, 34, 46-47, 75, 128, 130, 151, 171, 175, 185, 195, 404, 409-410, 415
inervação do, 119
margem medial do, 76
nervo acessório para o, 128
parte clavicular do, 1, 178
parte esternal do, 1, 178

Músculo esternotireóideo, 26-29, 31, 82, 129-130, 151, 185, 187, 195
comunicação com plexo cervical, 33
fáscia do, 185
nervos do, 71
Músculo estilo-hióideo, 27-29, 34, 42, 46-47, 50-51, 58-59, 67, 70, 124
inervação do, 119
nervos para o, 24
Músculo estilofaríngeo, 47, 59, 65, 67-70, 126-127, 151
Músculo estiloglosso, 42, 47, 51, 59, 65, 70, 129, 151
Músculo extensor curto do hálux, 508, 517-518, 529, 531
Músculo extensor curto do polegar, 431, 438, 466-467
área radial para o, 425
Músculo extensor curto dos dedos, 506, 508, 516-518, 529, 531
Músculo extensor do indicador, 427, 431, 436, 438, 466-467
Músculo extensor dos dedos, 418, 427, 430, 436-438, 465-467
Músculo extensor longo do hálux, 506-508, 510, 518, 529, 531
Músculo extensor longo do polegar, 431, 436, 438, 466-467
área radial para o, 425
Músculo extensor longo dos dedos, 506-508, 510, 516-518, 529, 531
Músculo extensor radial curto do carpo, 398, 418, 427, 430-431, 436-438, 465-467
Músculo extensor radial longo do carpo, 398, 405, 418, 421, 427, 430-431, 436-438, 465-467
sulco para o, 425
Músculo extensor ulnar do carpo, 398, 427, 430, 436-438, 465-467
Músculo fibular curto, 506-508, 510, 516-518, 529, 531
Músculo fibular longo, 468, 481, 493-494, 502-504, 506-508, 510, 516, 529, 531
Músculo fibular terceiro, 502, 531
Músculo flexor curto do dedo mínimo, 449, 452, 464, 467, 520-523, 528, 531
Músculo flexor curto do hálux, 520-523, 528, 531
Músculo flexor curto do polegar, 449, 452-453, 463-464, 467
Músculo flexor curto dos dedos, 516, 520-522, 528, 531

Músculo flexor longo do hálux, 502, 505, 510, 528, 531

Músculo flexor longo do polegar, 405, 429, 433-434, 436-437, 447, 460, 463, 467

bainha tendínea do, 448, 450

Músculo flexor longo dos dedos, 502, 505, 510, 528, 531

Músculo flexor profundo dos dedos, 429, 434, 436-438, 460, 463-464, 467

Músculo flexor radial do carpo, 417, 419, 428, 432, 434, 436-437, 460, 463, 467

Músculo flexor superficial dos dedos, 429, 432-434, 436-437, 460, 463, 467

Músculo flexor ulnar do carpo, 398, 418, 430-434, 436-438, 460, 464, 467

Músculo gastrocnêmio, 478, 481, 489, 493-494, 502-508, 510, 527-528, 531

cabeça lateral do, 468, 482, 497-498, 503

bolsa subtendínea lateral da, 498

cabeça medial do, 468, 482, 497-498, 503

Músculo gêmeo, 530

inferior, 396-397, 477-478, 482, 489-490, 531

nervo para o, 490

superior, 477-478, 482, 489-490, 531

nervo para o, 484, 489

Músculo genio-hióideo, 26, 43, 58-59, 64, 129-130, 151

comunicação com o plexo cervical, 33

Músculo genioglosso, 43, 47, 59, 64, 129, 151

espinha geniana superior para a origem do, 58

Músculo glúteo máximo, 152, 171, 174, 250, 309, 339, 356, 359-360, 373-374, 388-389, 391, 396, 468, 478, 481-482, 489-490, 492, 530-531

Músculo glúteo médio, 152, 309, 396-397, 468, 478-479, 482-483, 487-490, 530-531

aponeurose glútea, recobrindo o, 250

Músculo glúteo mínimo, 477, 482-483, 487-490, 531

Músculo grácil, 477, 480, 482, 487-489, 492-493, 497, 502-503, 526, 531

Músculo hioglosso, 28-29, 34, 47, 58-59, 68, 70, 73, 129, 151

origem do, 58

Músculo ilíaco, 255, 258, 308, 328, 343, 370, 396-397, 477, 479, 483, 485-486, 491, 525, 530-531

nervos para o, 484-485

Músculo Iliococcígeo, 335-339, 350, 373

Músculo iliopsoas, 249, 396-397, 477-480, 487-488, 492

Músculo infraespinal, 152, 171, 177, 188, 238-240, 406, 409, 411-414, 418, 465, 467

Músculo interespinal do lombo, 173, 177

Músculo interespinal do pescoço, 173, 177

Músculo isquiocavernoso, 340, 348, 350, 355-357, 359-361, 369, 373, 382-383, 397

Músculo isquiococcígeo (coccígeo), 258, 335-339, 380, 388-390, 397, 486

nervo para o, 484, 486

Músculo latíssimo do dorso, 152, 171, 174, 176-178, 185, 241, 245-246, 250, 253-254, 309, 405-406, 409-410, 412-413, 415, 417, 419, 421, 467

digitações da origem costal do, 250

secção transversal do, 324, 328

Músculo levantador da costela, 173

Músculo levantador da escápula, 26, 29, 32, 171, 174, 177, 406, 409, 413-414, 465, 467

comunicação com plexo cervical, 33

nervos para o, 130

Músculo levantador da pálpebra superior, 83, 85-86, 88, 122, 151

inserção do, 83

Músculo levantador do ângulo da boca, 48, 124, 151

Músculo levantador do ânus, 249, 258, 276, 292, 303, 321, 340, 344, 348, 350, 355-356, 359-361, 369-372, 374, 380, 382, 388, 396-397, 486

arco tendíneo do, 258, 335-339, 343, 346, 348, 350, 356, 370

crescimento do, 347

esquerdo, 335

extensões fibromusculares do, 339

fibras musculares do, 338-339

fibras musculares pré-retais (de Luschka) do, 339

margem medial (pilar) do, 339

músculo iliococcigeo do, 335-339, 373

músculo pubococcígeo do, 335-339, 373

músculo puborretal do, 335, 337-339, 369, 373
nervo para o, 484, 486
placa do levantador (rafe mediana) do, 336
rafe mediana do, 337
seção transversal do, 397
Músculo levantador do lábio superior, 25, 48, 124, 151
Músculo levantador do lábio superior e da asa do nariz, 25
Músculo levantador do véu palatino, 42, 49, 57, 65, 67-68, 70, 127, 151
fibras interdigitadas do, 57
prega do, 66
Músculo longitudinal, 305
conjunto, 370-372
da junção anorretal, 339
do apêndice vermiforme, 275
do canal anal, 338-339
do duodeno, 270, 280
do esôfago, 270
do íleo, 272, 274
do jejuno, 272
do reto, 371-372
externo, do estômago, 232, 270
inferior, 47, 151
superior, 47, 151
Músculo longo da cabeça, 29-30, 42, 47, 151
comunicação com plexo cervical, 33
nervos do, 130
Músculo longo do pescoço, 26, 30, 151, 229
comunicação com plexo cervical, 33
inervação do, 416
nervos para o, 130

Músculo longuíssimo, 172
Músculo longuíssimo da cabeça, 172, 175
Músculo longuíssimo do pescoço, 172
Músculo longuíssimo do tórax, 172
Músculo masseter, 24, 27, 29, 42, 46-48, 151
inserção do, 6
lâmina profunda do, 48
lâmina superficial do, 48
Músculo mentual, 25, 48, 124, 151
Músculo milo-hióideo, 27-29, 31, 34, 43, 46-47, 50, 58-59, 64, 70, 151
inervação do, 119
nervo para o, 49-50, 58, 123
rafe mediana entre os, 58
Músculo nasal, 124, 151
parte alar do, 25, 35
parte transversal do, 25, 35
Músculo oblíquo
externo, 7, 171-172, 174, 176, 178-179, 185, 188, 242, 245-247, 249-251, 253-256, 258, 309, 328-329, 341, 345, 409-410, 481
aponeurose do, 7, 245-247, 253, 255, 257, 355, 359
fáscia profunda sobre o, 358
seção transversal do, 326, 328
ventre muscular do, 245
inervação do, 119
inferior, 85-86, 122, 151
interno, 7, 171-172, 176, 185, 246-247, 249-251, 255-256, 258, 309, 328, 341, 345
aponeurose do, 7, 247, 253
no trígono lombar inferior (de Petit), 171
parte aponeurótica do, 7, 247, 253
seção transversal do, 328
tendão de origem do, 176

superior, 85-86, 88, 122, 151
Músculo oblíquo inferior da cabeça, 172, 175, 177
Músculo oblíquo superior da cabeça, 172-173, 175, 177
Músculo obturador externo, 397, 477-478, 480, 488, 526, 531
Músculo obturador interno, 249, 258, 335-339, 343, 346, 348, 350, 361, 370, 376, 380, 389, 396-397, 477-478, 482, 486, 489-490, 530-531
nervos para o, 484, 486, 489-490
seção transversal do, 397
Músculo occipitofrontal
ventre frontal do, 25, 35, 124, 151
ventre occipital do, 25, 124, 175
Músculo omo-hióideo, 26, 28, 31, 58, 151, 185, 195, 405, 409, 412, 415
fáscia do, 185
por transparência, 34
ventre superior, 27-29, 31, 129-130
comunicação com o plexo cervical, 33
nervos para o, 71
ventre inferior do, 1, 27-29, 32, 129-130
comunicação com o plexo cervical, 33
nervos para o, 71
Músculo oponente do dedo mínimo, 452, 464, 467
Músculo oponente do polegar, 449, 452-453, 463, 467
Músculo orbicular da boca, 6, 25, 35, 47-48, 124, 151
Músculo orbicular do olho, 124, 151
parte orbital do, 25
parte palpebral do, 25, 83
Músculo palatofaríngeo, 47, 57, 59-60, 65, 67-69, 127, 151
Músculo palatoglosso, 47, 57, 59-60, 68, 127, 151
Músculo palmar curto, 446, 464, 467
Músculo palmar longo, 428, 432, 434, 436, 463, 467
Músculo papilar, 213, 241

anterior, 217-218, 220-222

posterior, 217-218, 220-222

Músculo papilar septal, 217, 220-221

Músculo pectíneo, 396-397, 477-480, 487-488, 491-492, 525, 531

Músculo peitoral maior, 27, 29, 31, 179, 182, 185-186, 188, 195, 213-214, 238-242, 245-246, 398, 405, 409-410, 412, 415, 417, 419, 421, 467

fáscia do, 412

fascia peitoral e, 179, 412

parte abdominal do, 409

parte clavicular do, 178, 214, 409

parte esternal do, 178

parte esternocostal do, 214, 409

Músculo peitoral menor, 182, 185-186, 195, 214, 238-241, 405, 410, 412-413, 415, 417, 419, 467

fáscia do, 185, 412

Músculo petrofaríngico, 67

Músculo piramidal, 246, 256, 328

Músculo piriforme, 258, 335-338, 380, 388-389, 397, 477, 482, 486, 489-490, 531

nervo para o, 484, 486

Músculo plantar, 478, 481-482, 489, 493, 498, 502-505, 527-528, 531

Músculo platisma, 25-27, 31, 124, 151

Músculo poplíteo, 478, 482, 497-498, 502, 504-505, 528, 531

nervos para o, 528

Músculo prócero, 25, 35, 124, 151

Músculo pronador quadrado, 426, 434, 436-437, 450, 452, 463, 467

Músculo pronador redondo, 405, 417, 419, 426, 431-434, 436-438, 460, 463, 467

Músculo psoas maior, 176, 192, 255, 258-260, 262, 271, 308-309, 315, 328, 341, 343, 345, 378, 479, 483, 485-486, 525, 530-531

nervos para o, 484-485

origem do, 483

seção transversal do, 327-328

Músculo psoas menor, 258, 328, 341, 345, 483
nervos para o, 484-485
origem do, 483
Músculo pterigóideo
lateral, 6, 42, 49-51, 151
medial, 24, 42, 47, 49-51, 57, 67, 71, 151
Músculo pubococcígeo, 335-339, 350, 373
Músculo puborretal, 321, 335, 337-339, 373, 397
esquerdo, 335
Músculo quadrado do lombo, 176, 192, 258-260, 262, 308, 315, 328, 341, 345
seção transversal do, 328
Músculo quadrado femoral, 477-478, 480, 482, 488-490, 531
nervo para o, 484, 486, 490
Músculo quadrado plantar, 521-522, 528, 531
Músculo quadríceps femoral, 502, 525
Músculo redondo maior, 152, 171, 174, 177, 239-240, 405-406, 409-410, 412-415, 417-419, 421, 465, 467
Músculo redondo menor, 171, 174, 188, 238-239, 406, 409-414, 418, 465, 467
Músculo reto
inferior, 85-86, 122, 151
ramos para o, 88
lateral, 85-86, 88, 151
contenção do, 85
inervação do, 119
nervo abducente e, 122
tendão do, 89
medial, 85-86, 88, 122, 151
contensão do, 85
ramos para o, 88
tendão do, 89
superior, 85-86, 88, 122, 151

tendão, 93

Músculo reto, da cabeça

anterior, 30, 42, 75, 151

comunicação com plexo cervical, 33

nervos para o, 130

lateral, 30, 151

comunicação com plexo cervical, 33

nervos, 130

posterior

maior, 172-173, 175, 177

menor, 172-173, 175, 177

Músculo reto do abdome, 7, 178, 185-186, 188, 242, 246-247, 249, 251, 253-256, 321, 328-329, 341, 343-345, 355

imagens axiais de CT do, 322

imagens sagitais de CT do, 375

seção transversal do, 324, 328

Músculo reto femoral, 396-397, 468, 477, 479, 481, 487-488, 492, 525, 530-531

Músculo retococcígeo, 258

Músculo risório, 25, 124, 151

Músculo romboide maior, 171, 174, 177, 188, 238-240, 250, 406, 409, 465, 467

Músculo romboide menor, 171, 177, 406, 409, 465, 467

Músculo salpingofaríngeo, 65, 67-68, 127, 151

Músculo sartório, 396-397, 468, 477, 479, 481-482, 487-488, 492-493, 497, 502-503, 507, 525, 530-531

Músculo semiespinal da cabeça, 171-173, 175, 177

Músculo semiespinal do pescoço, 173, 175, 177

Músculo semimembranáceo, 478, 481-482, 489-490, 492-493, 497-498, 531

bolsa do, 497

Músculo semitendíneo, 468, 477-478, 482, 489-490, 492-493, 497, 502-503, 527, 531

Músculo serrátil

anterior, 171, 177-179, 188, 214, 238-242, 245-246, 250, 253-254, 329, 398, 405, 409-410,

413, 415, 467
digitações do, 185-186
secção transversal do, 324
posterior
inferior, 171-172, 176-177, 241, 250, 309
superior, 171-172, 177, 241
Músculo sóleo, 482, 493, 502-508, 510, 516, 518, 527-528, 531
arco do, 482
arco tendíneo do, 504-505
nervos do, 503-504
Músculo subclávio, 151, 179, 185-186, 214, 227-228, 404, 410, 412, 415, 467
fáscia do, 185, 412
Músculo subescapular, 177, 188, 238-240, 405, 408, 410-413, 417, 419, 467
Músculo supinador, 405, 426, 431, 433-434, 436-438, 460, 466-467
Músculo supraespinal, 171, 174, 405-406, 408-414, 418, 465, 467
Músculo suspensor do duodeno (ligamento de Treitz), 264
Músculo temporal, 48, 50, 101, 103, 151
nervos temporais profundos para o, 123
inserção do, 48
Músculo tensor da fáscia lata, 396-397, 468, 479, 481, 487-490, 492, 530-531
Músculo tensor do tímpano, 50, 95-96, 151
inervação do, 119
tendão do, 95-96
Músculo tensor do véu palatino, 49-50, 57, 65, 68, 70, 95, 151
aponeurose palatina do, 57, 65
inervação do, 119
Músculo tibial anterior, 468, 481, 493-494, 502, 506-507, 510, 518, 529, 531
bainha tendínea do, 516
Músculo tibial posterior, 502, 505, 510, 528, 531
Músculo tireo-hióideo, 27-29, 31, 58, 82, 129-130, 151

comunicação com plexo cervical, 33
nervo para o, 71, 130
ramo para o, 34
Músculo tireoaritenoide, 80, 82, 151
ação do, 81
parte tireoepiglótica do, 80, 82
Músculo transverso do abdome, 7, 172-173, 176, 186-187, 245, 247, 249, 251, 253-256, 258, 262, 308-309, 328, 341, 345
aponeurose do, 7, 251, 309
seção transversal do, 328
tendão de origem do, 172-173, 176, 250
Músculo transverso do tórax, 177, 186-188, 213, 241
Músculo transversoespinal, 238
Músculo trapézio, 1, 26-29, 31, 128, 130, 152, 171, 174-175, 177, 185-186, 188, 238-241, 250, 398, 404-406, 409-410, 412, 415, 467
inervação do, 119
nervo acessório para o, 128
Músculo tríceps braquial, 152, 178, 405-406, 409-410, 413-415, 418-419, 421, 438, 465, 467
cabeça curta do, 152, 239-240, 398
cabeça longa do, 152, 238-240, 398
tendão da, 152, 398
Músculo vasto intermédio, 477-480, 488, 492, 494, 525, 531
Músculo vasto lateral, 397, 468, 477-481, 487, 489, 492-494, 506-507, 525, 531
Músculo vasto medial, 468, 477-478, 480, 487-488, 492-494, 507, 525, 531
nervo para o, 492
Músculo vocal, 80, 82, 151
ação do, 81
Músculo zigomático maior, 25, 48, 124, 151
Músculo zigomático menor, 25, 48, 124, 151
Músculos auriculares, ramos para os, 124
Músculos da eminência tenar, 446-447, 453, 460, 463

Músculos da faringe, longitudinal, 65, 67, 69
Músculos da uretra
compressor, 335, 350, 356-357, 382, 397
crescimento do, 347
esfíncter, 335, 339, 356, 374, 395, 397
crescimento do, 347
Músculos do esôfago, 64, 199
circular, 65, 67, 69
na forma de V, na área de Laimer, 69, 77
longitudinal, 65, 67, 69, 77
fixação cricóidea, 65, 67
fixações do, 69
Músculos eretores da espinha, 152, 171-173, 176-177, 188, 238, 254, 309
seção transversal dos, 324, 328
Músculos eretores dos pelos, inervação dos, 163
Músculos flexores, superficiais, 432
Músculos infra-hióideos, 28
fáscia dos, 26, 412
Músculos intercostais, 179, 195, 214, 238-240
externos, 173, 177, 185-186, 188, 227-228, 241, 246, 251, 254, 413
internos, 177, 185-188, 241, 251, 254
íntimos, 177, 187-188, 227-228, 241, 251, 254
Músculos interósseos, 451, 515, 523
do pé, 523-524
dorsais, 447, 450, 452, 454, 457, 464, 467, 518, 523, 531
primeiro, 431
fixações dos, 451
palmar, 450, 452, 464, 467
plantar, 522, 531
Músculos intrínsecos, 60, 129

Músculos levantadores das costelas, 173

curto, 173

longo, 173

Músculos longitudinais da faringe, 65, 67, 69

Músculos lumbricais, 448-452, 463-464, 467, 520-521, 523, 528, 531

tendões dos, 522

Músculos multífidos, 176-177

Músculos multífidos do lombo, 173

Músculos multífidos do tórax, 173

Músculos psoas, 491

Músculos rotadores do pescoço, 173, 177

curto, 173

longo, 173

Músculos rotadores do tórax, 173, 177

curto, 173

longo, 173

N

Narinas, 1

Nariz, 35

asa do, 1

inervação do, 164

seção transversal do, 42

Násio, 4

Navicular, 511-512, 514, 523-524, 531

tuberosidade do, 515, 518, 523

Nervo(s) *Veja* também os nervos específicos

da bexiga urinária, 395

da cabeça, 2

da cavidade nasal, 39, 41

da coxa

vista anterior, 487-488

vista posterior, 489

da laringe, 82

da mão, 453

da órbita, 88

da parede abdominal

anterior, 253

posterior, 262

da parte inferior do ureter, 395

da região glútea, 490

das regiões da boca e da faringe, 71

das vísceras pélvicas

feminina, 390

masculina, 388

do coração, 223-224

do dorso, 174
do esôfago, 236
do membro superior, 400, 460-461
do ombro, 465
do períneo
feminino, 391
masculino, 389
do pescoço, 2, 32-33
do punho, 449
do quadril, 490
dos dentes, 63
dos órgãos genitais
feminino, 393
masculino, 394
dos órgãos genitais externos
feminino, 391
masculino, 387
Nervo abducente (VI), 13, 55, 85-86, 88, 105, 115, 118, 122
distribuição do, 119
esquema, 122
músculo reto lateral e, 122
Nervo acessório (XI), 32-34, 42, 55, 71, 74-75, 105, 115, 117-118, 128, 130, 174
distribuição do, 119
esquema, 128
inferior, 13
na fossa jugular, 12
raiz craniana do, 128
raízes espinais do, 13, 128
no forame magno, 12
Nervo alveolar (V_2)

inferior, 18, 47, 49-51, 58, 61, 71, 123, 132, 135
superior, 61
anterior, 52, 71
médio, 52, 54, 71
posterior, 52-54, 71
ramo nasal do, 18
ramos dentais do, 54
ramos gengivais do, 54
Nervo anococcígeo, 389, 391, 484, 486
Nervo auricular
anterior, 123
magno, 2, 31-33, 130, 174-17
posterior, 24, 50, 124
ramo occipital do, 124
ramos para os músculos, 124
Nervo auriculotemporal, 2, 18, 46, 49-51, 71-72, 123, 126, 135
Nervo axilar, 400, 410-411, 413, 415-416, 418, 461-463, 465-466
nervo cutâneo braquial lateral superior, do, 174, 400-401
ramos do, 410
Nervo bucal (V3), 2, 50-51, 61, 71, 123
Nervo cardíaco simpático cervical
inferior, 131
médio, 131
superior, 131-132
Nervo carótico
externo, 163
interno, 53, 55, 131-132, 134, 163, 225
Nervo caroticotimpânico, 96, 124, 126
Nervo cervical transverso, 2, 31-32, 130
Nervo coccígeo, 160-161, 486

Nervo coclear, 94, 97-99, 119, 125

Nervo cutâneo perfurante, 389, 391

Nervo do canal pterigóideo (vidiano), 39, 41, 52-53, 55, 96, 123-124, 126, 132, 134, 136

Nervo dorsal da escápula, 415-416, 465

Nervo etmoidal (V1)

anterior, 13, 52, 88, 122-123

ramo nasal interna medial, 39, 41

ramo nasal lateral interna do, 39, 41

ramos nasais externos do, 2, 39, 41, 52, 123

ramos nasais internos do, 123

posterior, 13, 52, 88, 122-123

Nervo facial (VII), 13, 34, 42, 47, 50-51, 53, 55, 71, 94, 96, 99, 105, 115, 118, 123-124, 132, 135-136

comunicação do, 126

distribuição do, 119

esquema do, 124

forame estilomastóideo e, 12, 24

joelho do, 50, 53, 99, 117, 125-126, 132

joelho interno do, 118

nervo intermédio (de Wrisberg), 61, 105, 115, 124-125, 132, 134, 136

distribuição do, 119

núcleo motor do, 124-125

ramo cervical do, 24

ramo marginal da mandíbula do, 24, 31

ramos do, 24, 46, 164

ramos temporais do, 24

ramos vestibulares do, 24

ramos zigomáticos do, 24

tronco do, 24

Nervo faríngeo, 134

Nervo femoral, 160, 249, 255, 262, 385, 387, 396-397, 472, 483-485, 487-488, 525-526

da coxa, 525
profundo à fáscia do iliopsoas, 257
ramos cutâneos anteriores do, 387, 470, 525
ramos do, 492
Nervo fibular, 529
comum, 482, 484, 486, 489, 492-494, 497, 503-508, 527-529
ramo articular do, 527-529
ramo comunicante sural do, 527
profundo, 508, 510, 517-518, 529
ramo digital dorsal do pé do, 470, 507-508, 517-518
ramo lateral do, 508, 517-518, 529
ramo medial do, 507-508, 517-518, 529
ramo recorrente do, 508
superficial, 470, 506-508, 510, 517-518, 527, 529
ramo cutâneo dorsal intermédio, 470
ramo cutâneo dorsal medial, 470
ramos digitais dorsal do pé do, 517-518
Nervo frênico, 26, 30-33, 71-72, 76, 130-131, 186-187, 190, 195, 203, 208-209, 213, 223, 227-229, 238, 251, 297, 319, 413, 415-416
direito, 190-191, 212, 239, 306, 319
ramo anterior do, 192
esquerdo, 190-192, 212, 228
ramo anterior, 192
fibras aferentes, 190
fibras eferentes, 190
ramo pericárdico do, 190
ramos frenicoabdominais do, 190
Nervo frontal, 13, 52, 85, 88, 122-123, 132
Nervo genitofemoral, 257, 262, 308, 313, 387, 483, 485, 526
nervos na formação do, 484
ramo genital do, 253, 255-257, 262, 365, 387, 470, 484-485

ramos femorais do, 253, 257, 262, 387, 470, 484-485
seção transversal do, 328
Nervo glossofaríngeo (IX), 34, 42, 55, 61, 71-72, 105, 115, 117-118, 124, 126-127, 131-132, 134-136, 207
distribuição do, 119
esquema do, 126
gânglio inferior (petroso) do, 55, 96, 126, 135-136, 207
gânglio superior do, 126
inferior, 13
na bainha carótica, 47
na fossa jugular, 12
nervo petroso menor do, 123
ramo carótico do, 34, 127, 132
ramo do, 164
ramo para o seio carótico (de Hering), 71, 126, 131
ramo timpânico do, 12
ramos faríngeos do, 126
ramos linguais do, 61, 126
ramos tonsilares do, 61, 68, 71, 126
Nervo hipoglosso (XII), 33-34, 42, 47, 50, 55, 59, 71-73, 75, 105, 115, 118, 129-130
distribuição do, 119
esquema do, 129
na bainha carótica, 47
no canal do nervo hipoglosso, 12
ramo meníngeo do, 129
veia acompanhante do, 47, 59, 73
Nervo ílio-hipogástrico, 160, 174, 262, 308-309, 387, 392, 483-485, 526
ramo anterior, 253
ramos cutâneos do
anterior, 253, 262, 387
lateral, 250, 253, 471

seção transversal do, 328

Nervo ilioinguinal, 160, 253, 256, 262, 308-309, 387, 391-392, 470, 483-485, 526

Nervo infraorbital (V_2), 2, 35, 52-55, 71, 83, 85, 122-123

entrando no canal infra- orbital, 52

ramos alveolares superiores do, 123

ramos nasais internos do, 41

Nervo infratroclear, 2, 35, 83, 88

do nervo nasociliar, 52

Nervo intercostobraquial, 186, 253, 400-401, 413, 415, 460

Nervo intermédio, 96

Nervo intermédio (de Wrisberg), 61, 105, 115, 124-125, 132, 134, 136

distribuição do, 119

Nervo interósseo

anterior, 434, 436, 463

da perna, 528

posterior, 431, 436, 466

Nervo isquiático, 160, 397, 482, 484, 489-490, 492, 527

direito, 396

divisão fibular comum do, 527

esquerdo, 396

ramo articular do, 489

ramos musculares do, 489

Nervo jugular, 131

Nervo labial

anterior, 391

Nervo lacrimal (V_1), 13, 52, 54, 85, 88, 122-123, 132

ramo comunicante do, 52

ramo cutâneo do, 52

ramo palpebral do, 2

Nervo laríngeo

inferior, 82
ramos anteriores do, 82
ramos posteriores do, 82
recorrente, 26, 33, 69, 71, 82, 131, 229, 236
direito, 76-78, 82, 127, 209, 223, 236
esquerdo, 76-78, 127, 190, 203, 206-209, 223, 228-229, 236, 238-239
superior, 76, 82, 131-132, 136, 207, 236
prega sobre o ramo interno do, 66
ramo externo do, 71, 76-78, 82, 127
ramo interno, 61, 65, 67, 69, 71, 76-78, 80, 82, 127
Nervo lingual, 46-47, 49-51, 56, 58-59, 61, 71, 123-124, 132, 134-136
inferior, 18
Nervo mandibular (V_3), 2, 12-13, 18, 50, 71
divisão anterior do, 50
divisão posterior, 50
raiz motora, 50
raiz sensitiva, 50
ramo articular do, 123
ramo meníngeo do, 12-13, 50, 123
ramos da parótida, 123
ramos temporais superficiais do, 123
vista lateral, 50
vista medial, 50
Nervo massetérico (V_3), 6, 49-51, 71, 123
Nervo maxilar (V_2), 13, 39, 50, 52, 54-55, 71, 88, 105, 122-123, 132, 134-136
entrada no forame redondo, 53
nervo faríngeo do, 39, 123
ramo meníngeo da, 88, 123
ramos nasais da
nasopalatino, 123

ramos posteriores ínfero-laterais, 39, 54
ramosposteriores superiores, 53
ramos posteriores súpero-laterais, 39, 41, 54, 123
ramos posteriores súpero-mediais, 123
Nervo mediano, 400, 415-417, 419, 421, 432-434, 436, 441, 447, 449, 452-453, 459-463
ramo articular do, 463
ramo comunicante do, 453, 460, 463-464
ramo digital do, 400
ramo palmar do, 400, 402, 432-433, 446, 453, 459, 463
ramo recorrente do, 446-447, 453, 460
ramos palmares digitais do, 400, 456, 459
comum, 447, 460
próprio, 460
Nervo mentual, 2, 50, 71, 123
Nervo milo-hióideo, 18, 47, 51, 71
para a artéria milo-hióidea, 51
Nervo musculocutâneo, 415-417, 419, 421, 433-434, 436, 459-463
parte terminal do, 400-401, 432
ramo anterior do, 462
ramo articular do, 462
ramo posterior do, 462
Nervo nasociliar (V_1), 13, 52, 85, 88, 122-123, 132-133
Nervo nasopalatino (V_2), 39, 41, 53, 61
comunicação com os nervos palatinos maiores, 54
na fossa incisiva, 12
ramo septal do, 54
sulco para o, 38
Nervo occipital
maior, 2, 130, 174-175
menor, 2, 32-33, 130, 174-175

terceiro, 2, 174-175

Nervo oculomotor (III), 55, 86, 88, 105, 115, 117-118, 122, 132, 145

distribuição do, 119

esquema do, 122

ramo do, 164

ramo inferior do, 85, 88, 122

ramo superior do, 13, 85, 88, 122

Nervo oftálmico (V_1), 2, 50, 52, 55, 88, 105, 122-123, 132-136

ramo frontal do, 13

ramo lacrimal do, 13

ramo nasociliar do, 13

ramo do tentório do, 88, 123

Nervo óptico (II), 13, 43, 55, 85, 88-89, 92, 105, 107-108, 133, 144-145

bainha interna, vasos do, 93

bainha externa/meníngea do, 86, 93

direito, 138

distribuição do, 119

esquema do, 121

esquerdo, 138

Nervo para o músculo estapédio, 96

Nervo para o músculo tensor do tímpano, 50, 123

Nervo peitoral

lateral, 185, 412, 415-416

medial, 185, 412, 415-416

Nervo perineal, 357, 370, 388-389, 391, 484, 490

ramificações profundas do, 357, 389, 391

ramos superficiais do, 357, 389, 391

Nervo petroso

profundo, 39, 53, 124, 126, 132, 134

menor, 12-13, 50, 88, 95-96, 123-124, 126, 135

hiato do, 13
sulco para o, 11
maior, 13, 39, 53, 55, 61, 88, 96, 124-126, 132, 134, 136
hiato do, 13
no forame lacerado, 12
sulco para o, 11, 99
Nervo plantar
lateral, 505, 516, 519, 521-522, 527-528
ramo superficial do, 522
ramos cutâneos plantares do, 471
ramos digitais plantares do, 520-522
medial, 516, 519, 521-522, 527-528
ramos cutâneos plantares do, 471
ramos digitais plantares do, 520-521
ramos profundos, 522
Nervo pterigóideo (V_3)
lateral, 50, 71, 123
medial, 49-50, 71, 123
Nervo pudendo, 160, 262, 303, 370, 383, 388-397, 484, 486, 489-490
Nervo radial, 400, 410, 413, 415-416, 418, 421, 433-434, 454, 459-463, 465
nervo cutâneo lateral inferior do, 400-401
nervo cutâneo posterior do antebraço do, 400-401, 459
nervo cutâneo posterior do braço do, 400-401
no antebraço, 466
no braço, 465
ramo lateral do, 454
ramo medial do, 454
ramo profundo do, 433, 436, 460, 466
ramo superficial do, 400, 402, 430, 433, 436, 454-456, 459-460, 466
ramos comunicantes do, 455

ramos digitais dorsais do, 400, 454, 459, 466
Nervo sacral, ramo perineal do quarto, 484
Nervo safeno, 487-488, 492, 508, 525, 528
ramo infrapatelar do, 470, 487-488, 507-508, 525
ramos do, 471
Nervo subclávio, 416
Nervo subcostal, 160, 262, 308-309, 387, 392, 483-485
ramo cutâneo lateral do, 470
direito, 308
ramos cutâneos do
anterior, 253
lateral, 250, 253, 262
Nervo subescapular
inferior, 410, 413, 415-416, 465
superior, 410, 415
Nervo sublingual, 50
Nervo suboccipital, 22, 175
Nervo supraescapular, 413, 415-416, 465, 467
superior, 416
Nervo supraorbital, 2, 35, 52, 83, 88, 123
ramo lateral, 88
ramo medial, 88
Nervo supratroclear, 2, 35, 52, 83, 88, 123
Nervo sural, 470-471, 521, 527-529
ramos calcâneos do, 528
lateral, 471, 505, 528
medial, 528
Nervo tibial, 482, 484, 486, 489, 492, 503-505, 510, 521, 527-528
posterior, 516
ramo de articular do, 527-528

ramos calcâneos laterais do, 527
ramos calcâneos mediais do, 471, 519-520, 527-528
Nervo timpânico, 55, 95, 124, 126, 135
inferior, 96
Nervo timpânico (de Jacobson), 124, 126, 135
Nervo torácico
longo, 180, 185-186, 253, 413, 415-416
ramo lateral do, 188
ramo medial, 188
ramo posterior do, 188
Nervo toracodorsal, 410, 413, 415-416
Nervo trigêmeo (V), 52, 55, 61, 99, 115, 123, 134-135, 145, 207
distribuição do, 119
divisão mandibular do, 61
divisão maxilar do, 61
esquema do, 123
gânglio do, 117-118, 123, 132
núcleo espinhal do, 117-118, 123, 126-127
núcleo mesencefálico do, 117-118, 123, 136
núcleo motor do, 117-118, 123, 132, 136
núcleos do, 123
raiz sensitiva do, 115, 117-118, 123, 132
trato espinal do, 117-118, 123, 126-127
Nervo troclear (IV), 55, 85-86, 88, 105, 115-118, 122, 145
distribuição do, 119
esquema do, 122
superior, 13
Nervo ulnar, 400, 415-416, 418-419, 421, 430-434, 436, 441, 447, 449, 452-453, 459-464
arco palmar superficial, 460
ramo articular do, 464

ramo digital dorsal do, 400, 459
ramo digital palmar do, 400, 456, 459-460
ramo dorsal do, 400, 402, 430, 433-434, 436, 455-456, 459-460, 464
ramo palmar do, 400, 402, 433, 446, 459, 464
ramo palmar profundo do, 453
ramo profundo do, 434, 441, 446-447, 452-453, 460, 464
ramo superficial do, 433, 446-447, 453, 460, 464
ramos comunicantes do, 455
sulco para o, 406, 422
Nervo vago (X), 26, 32-34, 42, 55, 61, 71-72, 76-78, 105, 115, 117-118, 126-128, 131-132, 136, 164, 203, 206-208, 224, 229, 236, 303-304, 318
comunicação com o plexo cervical, 33
direito, 77, 190, 203, 209, 223, 227, 238
distribuição do, 119
esquema do, 127
esquerdo, 77, 190, 203, 209, 223, 228, 238-239
gânglio do
inferior, 55, 127-129, 236
superior, 127-128, 236
gânglio inferior (nodoso) do, 136, 207
inferior, 13
na bainha carótica, 47
na fossa jugular, 12
núcleo posterior do, 117, 118, 127, 303
núcleo posterior do, 224, 318
raiz craniana do, 127
ramo auricular do, 2, 12, 127
comunicação com o, 126
ramo cardíaco cervical do
inferior, 127
superior, 71-72, 127, 131-132

ramo cardíaco torácico do, 127, 206, 223-224
ramo celíaco do, 300
ramo comunicante do, 127
ramo faríngeo do, 126-127, 131-132, 236
ramo meníngeo do, 127
ramos vagais do, 236
tronco simpático e, 73, 126
Nervo vestibular, 94, 97, 99, 119, 125
parte inferior, 97, 99, 125
parte superior, 97, 99, 125
Nervo vestibulococlear (VIII), 13, 94, 97, 99, 105, 115, 117-118, 125, 132
distribuição do, 119
esquema do, 125
Nervo zigomático (V_2), 52, 54, 122-123
ramo zigomaticofacial do, 71, 123
ramo zigomaticotemporal do, 71, 123
Nervos anais (retais)
inferior, 388-389, 391-392, 484, 490
Nervos autônomos
da bexiga urinária, 317
da via biliar, 306
das glândulas suprarrenais, 319
do abdome, 297
do duodeno, 298-300
do estômago, 298-300
do fígado, 306
do intestino delgado, 301, 303
do intestino grosso, 302-303
do membro inferior, 469
do pâncreas, 307

dos rins, 317-318
dos ureteres, 317-318
na cabeça, 132
no pescoço, 131
no tórax, 206
Nervos cardíacos cervicais, 206, 225, 236
inferiores, 223-224
médios, 223-224
superiores, 223
Nervos cavernosos do pênis, 388, 394
Nervos ciliares
curto, 52, 88, 122-123, 132-133
longo, 52, 88, 122-123, 132-133
Nervos clúnios
inferior, 174, 389, 391, 471, 489-490, 527
medial, 471, 489
médio, 174
superior, 174, 250, 471, 489
Nervos cranianos
distribuição motora e sensitiva dos, 119
núcleos dos, no tronco encefálico, 117-118
Nervos cutâneos
braquial
anterior, 410
lateral inferior, 400-401, 418, 465-466
lateral superior, 174, 400-401, 410, 413, 418, 465-466
medial, 253, 400-401, 415-416, 419, 421, 460-463
posterior, 400
posterior, 401, 410, 418, 465-466
crural medial, 525

da cabeça, 2
da mão, 459, 463-464
do antebraço
lateral, 400-402, 417, 421, 433-434, 436, 456, 459-460, 462
medial, 400-402, 415-416, 419, 421, 436, 456, 459-463
posterior, 400-402, 418, 421, 436, 455-456, 459, 465-466
do antebraço, 402, 461-462
do braço, 401
do ombro, 401
do pescoço, 2, 31
do punho, 459
dorsal
intermédio, 529
lateral, 470-471, 517-518, 527-529
medial, 529
femoral
lateral, 253, 257, 262, 308, 387, 470-472, 483-485, 487-488, 492
posterior, 160, 174, 389, 391, 471, 484, 486, 489-490, 492, 527
lateral
de coxa, 525
do antebraço, 432
perfurante, 389, 391, 471, 484, 486, 490
sural
lateral, 470-471, 489, 503-504, 510, 527-529
medial, 471, 489, 503-504, 510, 527-528
Nervos cutâneos braquiais
lateral inferior, 400-401
lateral superior, 174, 400-401
medial, 253, 400-401
posterior, 400-401

Nervos cutâneos do antebraço
lateral, 400-401
ramos dos, 401
medial, 400
ramos dos, 401
posterior, 400-401
Nervos cutâneos femorais
lateral, 253, 257, 262, 308, 387, 525-526
posterior, 160, 174, 389, 527
ramo perineal do, 391, 527
Nervos digitais dorsais, 402, 458, 466, 470, 507, 529
Nervos digitais palmares, 402, 446-447, 453, 464
comum, 450, 463-464
próprios, 447, 453, 458, 463
Nervos digitais plantares, 519, 521, 528
ramos dos, 508
Nervos dorsais
do clitóris, 357, 391-392, 484
do pênis, 359, 361, 383, 387-389, 394, 484, 490
Nervos escrotais
anterior, 387
posterior, 388-389, 490
Nervos espinais, 26, 166, 177, 225, 304 *See also* nervos espinais cervicais nervos espinais torácicos nervos espinais lombares nervos espinais sacrais
formação dos, 166
seção transversal da, 166
radículas anteriores dos, 165
radículas posteriores do, 160, 165
raiz anterior dos, 165-166, 188, 304, 395
raiz posterior do, 165-166, 188, 304, 395
ramo anterior dos, 165-166

ramoposterior do, 165-166
ramo lateral, 166
ramo medial, 166
ramos meníngeos recorrentes do, 166
sulco dos, 20-21
Nervos espinais cervicais
C1, 128, 160
raízes posteriores de, 115
ramos anteriores de, 71, 129
ramos posteriores de, 175
relação das vértebras com, 161
C2, 128
dermátomo de, 162
ramos anteriores de, 32, 71, 129, 174
ramos posteriores de, 174-175
relação das vértebras com, 161
C3, 128
dermátomo de, 162
ramos anteriores de, 32, 129, 174, 190
ramos posteriores de, 174-175
relação das vértebras com, 161
C4, 128
dermátomo de, 162
C5
dermátomo de, 162
ramos anteriores de, 32, 190
ramos posteriores de, 174-175
relação das vértebras com, 161
C6
processo transverso de, 137

ramos posteriores de, 174-175
relação das vértebras com, 161
C7
ramos posteriores de, 174
relação das vértebras com, 161
C8, 160
alargamento de, 161
ramos posteriores de, 174
ramos posteriores, 2, 22
relação das vértebras com, 161
sulco para, 20-21
ramos anteriores de, 71, 190
ramos posteriores de, 174-175
relação das vértebras com, 161
Nervos espinais lombares, 176
dermátomo de, 162
intumescência dos, 161
L1, 160
dermátomo de, 162
processo espinhoso de, 176
ramo anterior de, 174, 388
ramo posterior de, 174
ramos posteriores de, 250
relação vertebral de, 161
L2
dermátomo de, 162
gânglio de, 390
ramo anterior de, 158
ramo posterior de, 174
ramos posteriores de, 250

relação vertebral de, 161
L3
dermátomo de, 162
ramo anterior de, 393
ramo posterior de, 174
ramos posteriores de, 250
relação vertebral de, 161
L4, 158
dermátomo de, 162
relação vertebral de, 161
L5, 160, 390
raízes posterior e anterior dos, 166
ramo anterior de, 388
ramo anterior de, 485
ramo posterior de, 158
relação vertebral de, 161
Nervos espinais sacrais
raízes posterior e anterior dos, 166
S1, 160
dermátomo de, 162
ramo anterior de, 388, 392
ramo posterior de, 174
S2
dermátomo de, 162
ramo posterior de, 174
S3
dermátomo de, 162
ramo posterior de, 174
S4, dermátomo de, 162
S5, 160

dermátomo de, 162
Nervos espinais torácicos
raiz anterior dos, 134-135, 177
raiz posterior do, 134-135, 177
ramo anterior dos, 177, 188
ramo posterior do, 177
T1, 133-135, 160
dermátomo de, 162
ramo posterior de, 174
relação vertebral de, 161
T2, 134-135
dermátomo de, 162
ramo posterior de, 174
relação vertebral de, 161
T3
dermátomo de, 162
ramo posterior de, 174
relação vertebral de, 161
T4
dermátomo de, 162
ramo posterior de, 174
relação vertebral de, 161
T5
dermátomo de, 162
ramo posterior de, 174
relação vertebral de, 161
T6
dermátomo de, 162
ramo posterior de, 174
relação vertebral de, 161

T7
dermátomo de, 162
radículas posteriores de, 160
ramo anterior de, 392
ramo posterior de, 174, 250
relação vertebral de, 161
T8
dermátomo de, 162
radículas posteriores de, 160
ramo posterior do, 174
relação vertebral de, 161
T9
dermátomo de, 162
ramo posterior de, 174
relação vertebral de, 161
típico, 177
T10, 388
dermátomo de, 162
ramo anterior de, 388
ramo posterior de, 174
relação vertebral da, 161
T11
dermátomo de, 162
ramo anterior de, 392
ramo posterior de, 174
relação vertebral de, 161
T12, 160
dermátomo de, 162
ramo anterior de, 174
ramo anterior de, 250

ramo posterior de, 174
relação vertebral de, 161
Nervos esplâncnicos
ímo, 163, 192, 206, 262, 297, 299-304, 317-319, 387-388, 392-394
lombares, 163, 297, 302-303, 317-319, 387-388, 390, 392-395
maior, 163, 192, 206, 227-228, 236, 254, 262, 297-304, 306-307, 317, 319, 387-388, 392-394
direito, 191, 236
esquerdo, 191, 213, 236
menor, 163, 192, 206, 254, 262, 297-304, 317-319, 387-388, 392-394
pélvicos, 164, 302-303, 317-318, 388, 390, 392, 394-395, 484, 486
sacrais, 163, 303, 317, 388, 486
torácicos, 225, 319
Nervos glúteos
inferior, 160, 484, 486, 489-490
superior, 160, 484, 486, 489-490
Nervos hipogástricos, 297, 302-303, 317-318, 387-388, 392-395
direito, 390
esquerdo, 390
Nervos intercostais, 160, 179, 186-188, 225, 227-228, 484
inferior, 190
oitavo, 206
primeiro, 224, 416
ramo anterior do, 177
ramo anterior dos, 177, 254
ramo lateral, 177
ramo medial, 177
ramo posterior do, 177
ramo posterior, 177, 413
ramos cutâneos dos
anterior, 177, 185, 187-188, 253, 413

lateral, 174, 177, 185-186, 188, 253, 413
posterior, 177
ramo anterior, do lateral, 188
sexto, 206
terceiro, 236
Nervos obturatórios, 249, 262, 313, 378, 388, 396, 483-486, 525-526
acessório, 262, 484-485
ramo anterior do, 488, 492, 526
ramo articular do, 526
ramo posterior do, 488, 492, 526
ramos do, 488
ramos cutâneos do, 471, 488, 526
Nervos olfatórios (I), 13, 39, 41
distribuição dos, 119
esquema dos, 120
fibras dos, 120
Nervos palatinos (V_2)
descendente, 134
maior, 39, 41, 53-55, 57, 61, 71, 123, 132, 134
no forame palatino maior, 12
nervo nasopalatino, comunicação com, 54
menor, 39, 41, 53-55, 61, 71, 123, 132, 134
nos forames palatinos menores, 12
ramos nasais póstero-inferiores, 41
Nervos retais
inferior, 303, 388-389, 391-392, 484, 490
superior, 303
Nervos simpáticos
da árvore bronquial, 207
Nervos simpáticos torácicos, 131

Nervos supraclaviculares, 31-33, 400
intermédio, 130, 400-401
lateral, 130, 400-401
medial, 130, 400-401
Nervos temporais (V_3), profundo, 50-51, 71, 123
Neuro-hipófise, 141, 148-149
Nó atrioventricular (AV), 222
Nódulos linfáticos agregados (placas de Peyer), 272, 275
Núcleo ambíguo, 117-118, 126-128
núcleo da lente, 90-91
Núcleo arqueado (infundibular), 148
Núcleo caudado, 111, 142
cabeça do, 111-113, 144, 146
imagem da, 151
cauda do, 109, 111, 113
corpo do, 109, 111
veia anterior do, 146-147
veia posterior do, 146
terminal, 147
veias transversais do, 146-147
Núcleo denteado do cerebelo, 116
Núcleo do nervo abducente, 117-118, 122
Núcleo do nervo facial, 117-118
Núcleo do nervo hipoglosso, 117-118, 129
Núcleo do nervo oculomotor, 117-118, 122
acessório do, 117-118, 122, 133
Núcleo do nervo troclear, 117-118, 122
Núcleo do trato solitário, 117-118, 124, 126-127, 224, 318
parte rostral do, 136
Núcleo dorsal do geniculado lateral

direito, 121

esquerdo, 121

Núcleo infundibular, 148

Núcleo intermediolateral, na coluna intermédia (corno lateral) da substância cinzenta, 53, 133-135

Núcleo lentiforme, 109, 111, 142

globo pálido do, 109, 111

putame do, 109, 111

Núcleo mesencefálico do nervo trigêmeo, 117-118, 123, 136

Núcleo olfatório anterior, 120

Núcleo posterior do nervo vago, 117

posterior, 118

Núcleo pulposo, 21, 155, 159

Núcleo reticular, 112

Núcleo rubro, 108, 117-118

imagem do, 151

Núcleo salivatório

inferior, 117-118, 126, 135

superior, 53, 117-118, 124, 134

Núcleos acessórios, 117, 118

oculomotor, 117-118, 122, 133

Núcleos acessórios do nervo oculomotor (de Edinger-Westphal), 117-118, 122, 133

Núcleos cocleares

anterior, 117-118, 125

posterior, 117-118, 125

Núcleos da base, 111

Núcleos do cerebelo

denteado, 114

do fastígio, 114

emboliforme, 114

globoso, 114

Núcleos intralaminares, 112

Núcleos medianos, 112

Núcleos motores

do nervo facial, 124-125

do nervo trigêmeo, 117-118, 123, 136

Núcleos septais, 120

Núcleos vestibulares, 117-118

inferior, 125

lateral, 125

medial, 125

superior, 125

O

Óbex, 116

Olécrano da ulna, 418, 422, 425, 427, 430-431, 465

radiografias do, 423

Olho

artérias e veias de intrínsecas do, 92

câmara anterior do, 83, 89-92

endotélio da, 90

câmara posterior do, 83, 89-92

inervação do, 119, 163-164

suprimento vascular do, 93

Oliva, 115

Ombro

articulação do ombro, 408

artrografia do, 467

cápsula articular do, 413

músculos do, 409

nervos cutâneos do, 401

nervos do, 465

radiografia ântero-posterior do, 407
ressonância magnética do, 467
tomografia computadorizada do, 467
veias superficiais do, 401
Omento
maior, 262, 265, 267, 269, 276, 278, 321
menor, 267-269, 278, 299, 321
lâmina anterior do, 280, 298
lâmina posterior do, 298
margem direita livre do, 271-272, 281
seção transversal do, 327-328
Opérculo
orbital, 106
parietal, 106
temporal, 106
Ora serrata, 89, 91-92
Orbículo ciliar, 91
Órbita, 44
artérias e veias da, 87
crescimento da, 45
fáscia da, 85
nervos da, 88
parede medial da, 43
superfície da, 4
vista frontal e levemente lateral da, 4
Orelha, 94, 99
ampola da, 94, 98
cavidade timpânica da, 96
concha da, 95
externa, 95

inervação, 119
labirintos ósseo e membranoso da, 97-98
orientação da, 99
lóbulo da, 95
vestíbulo da, 94, 97-98
Órgão espiral (de Corti), 94, 98
Órgão vomeronasal, 36
Órgãos genitais
externos
feminino, 354
homólogos, 366
inervação do, 163-164
homólogos internos dos, 367
linfonodos e vasos linfáticos dos
feminino, 384
masculino, 386
masculino, 358-359
nervos dos
feminino, 391
masculino, 387
Órgãos genitais, inervação dos
femininos, 393
masculinos, 394
Osso(s)
ao redor dos dentes, 63
da cavidade nasal, 45
da mão, 443
da pelve, 333-334
de tórax, 183
do antebraço, 425

do cotovelo, 422
do pé, 511-512
do punho, 439, 443
dos seios paranasais, 45
Osso do quadril, 473
Osso escafoide, 439, 442-443, 454
radiografias do, 444
tubérculo do, 439, 441, 443
Osso esfenoide, 4, 6, 8, 10-11, 15, 42
asa maior do, 4, 6-8, 10-11
sulco dos vasos meníngeos médios, 11
superfície orbital do, 4
asa menor do, 4-5, 8, 11
canal óptico do, 8
clivo do, 11
corpo do, 8, 11, 38
jugo esfenoidal, 11
sela turca, 11
sulco pré-quiasmático, 11
crista do, 38
crista infratemporal do, 6
espinha do, 10, 16, 100
forame espinhoso do, 10
forame oval do, 10
hámulo pterigoideo do, 6, 10, 16, 37
no recém-nascido, 45
processo clinoide anterior, 8, 11
processo pterigoide do, 10
fossa pterigoide do, 10
fossa escafóidea do, 10

hámulo do, 6, 10, 16, 37
lâmina lateral, 6, 8, 10, 16, 37-38
lâmina medial, 6, 8, 10, 16, 37-38
seio esfenoidal, 8, 37-38
sela turca do, 8, 11
dorso da sela, 11
fossa hipofisial, 11
processo clinoide posterior, 11
tubérculo da sela, 11
sulco carótico, 11
Osso etmoide, 4, 6, 8, 11
forame etmoidal anterior do, 14
processo uncinado do, 36-37, 44
do recém-nascido, 45
concha nasal do
média, 4, 8, 37
superior, 8, 37
suprema, 37
lâmina orbital do, 4, 6, 14
lâmina perpendicular do, 4, 8, 38
lâmina cribriforme do, 8, 11, 36-38, 120
crista etmoidal do, 8, 11, 38
Osso frontal, 1, 4, 6, 8-11, 35, 37, 83-84
crescimento do, 45
crista frontal, 11
do recém-nascido, 14
espinha nasal do, 37-38
forame cego do, 11
glabela do, 4, 6
incisura supra-orbital, 4, 6

escama frontal, 14, 37-38
seio do, 8, 37-38
sulco para o seio sagital superior, 11
sulco para vasos meníngeos anteriores, 11
superfície orbital, 4
superfície superior da parte orbital, 11
vista lateral, 14
vista superior, 14
Osso hioide, 15, 27-29, 31, 34, 46-47, 59, 64, 67, 70, 76, 78-79, 82
corpo do, 15, 58
corno maior do, 15, 58, 70
extremidade do, 67, 77
prominência causada pela, 66
corno menor do, 15, 58
Osso lacrimal, 4, 6, 8, 37
no recém-nascido, 14, 45
Osso nasal, 1, 4, 6, 8, 35, 37-38
do recém-nascido, 14, 45
Osso occipital, 6, 8-11, 22, 160
canal do hipoglosso do, 8, 10
canal e fossa condilar do, 10
clivo, 11
crista occipital
externa, 10
interna, 11
do recém-nascido, 14
forame jugular do, 8
forame magno do, 8, 10
linha nucal do
inferior, 10

superior, 10
parte basilar do, 8, 10-11, 22, 30, 36-38, 57, 65-68
processo jugular do, 30
protuberância occipital
externa, 8, 10
interna, 11
seio transverso do, sulco para, 8
sulco dos vasos meníngeos posteriores, 11
sulco para o seio occipital, 11
sulco para o seio petroso inferior, 8, 11
sulco para o seio sagital superior, 11
sulco para o seio transverso, 11
tubérculo faríngeo do, 10, 64
vista lateral, 14
vista superior do, 14
Osso palatino, 8, 10, 37
crista nasal do, 38
espinha nasal do, posterior, 10, 38
espinha nasalposterior do, 37
forame palatino
maior, 10, 12, 37-38
menor, 10, 12, 37-38
lâmina horizontal do, 8, 10, 16, 36-38, 57, 62, 100
lâmina perpendicular do, 8, 37-38
no recém-nascido, 14, 45
processo esfenoidal do, 37
processo orbital do, 4, 37
processo piramidal do, 10, 14, 16
Osso parietal, 4, 6, 8-11
ângulo mastóideo, 11

no recém-nascido, 14
sulco dos vasos meníngeos médios, 11
tubérculo articular do, 14
vista lateral, 14
vista superior, 14
Osso pisiforme, 428, 432-434, 439-443, 445-447, 449, 452
radiografias do, 444
Osso semilunar, 439, 442-443
radiografias do, 444
Osso sesamoide
da mão, 439, 443
do pé, 511, 515, 521-523
Osso sutural, 6, 9
Osso temporal, 4, 6, 8, 10-11, 15
aqueduto do vestíbulo, abertura do, 8
artéria carótida interna, 138
canal carótico do, 10
canalículo mastoideo do, 10
canalículo timpânico do, 10
crista supramastóidea do, 6
do recém-nascido, 14
fissura petroescamosa do, 14
fissura petrotimpânica do, 10
forame estilomastóideo do, 10
forame mastóideo do, 10
fossa jugular para, 10
fossa mandibular do, 6, 10, 14
impressão trigeminal, 11
Incisura mastóidea do, 10
inferior, 6

janela da cóclea, 14
janela do vestíbulo (oval), 14
meato acústico do
externo, 6, 10
interno, 8
parte escamosa do, 6, 8, 11, 14
parte petrosa do, 8, 10-11, 14, 99-100
eminência arqueada, 11
feixe muscular acessório de, 67
sulco para nervo petroso maior, 11
sulco para nervo petroso menor, 11
sulco para seio petroso superior, 11
sulco para seio sigmóideo, 11
parte timpânica do, 14
processo estiloide do, 6, 10, 14
processo mastóide, 6, 10
processo zigomático do, 6, 10, 14
seio petroso superior, sulco para, 8
seio sigmóideo, sulco para, 8
sulco occipital, 10
sulco para artéria temporal profunda posterior do, 6
sutura lambdóidea, 6
tubérculo articular, 6, 10
Osso zigomático, 1, 4, 6, 10, 83
do recém-nascido, 14
face orbital do, 4
forame zigomaticofacial do, 4, 6, 14
processo frontal do, 4
processo temporal do, 4, 6
Ossos carpais, 439, 443

Ossos metacarpais, 439-443, 445, 451
primeiro, 431, 434, 449, 454
quinto, 430-431, 434
radiografias dos, 444
segundo, 431
Ossos metatarsais, 511-512, 515, 523-524
primeiro, 505, 514
quinto, 505-506
tuberosidades dos, 516-517, 522-523, 531
Óstio abdominal, 352
Óstio cárdico, 270
plexo cardíaco, 127, 206, 223-224, 236
ramos para, 206
Óstio da vagina, 340, 354, 357, 366
Óstio do ureter, 362
direito, 348
esquerdo, 348
Óstio externo da uretra, 329, 340, 354, 357, 360, 363, 366, 373
Óstio ileal, 276
Óstio pilórico, 272
Óstio uterino, 352
Óstios glandulares, 280
Ovário, 313, 340-342, 350, 352, 367, 378, 390, 393
corpo albicante do, 352
corpo lúteo do, 352
direito, 353
folículo ovariano (de De Graaf), 352
ligamento do, 340-342, 350-352, 367
ligamento suspensor do, 340-343, 352-353, 367, 378

P

Paladar

nervos do, 61

vias do paladar, 136

Palato

crescimento do, 45

fibras pós-sinápticas para o, 53

inervação do, 119, 164

Palato duro, 64, 68

Palato mole, 36, 38, 56, 64, 66, 68

inervação do, 119

músculos do, 65

Pálpebras, 83

artérias e veias das, 87

tarso das, 85

Pâncreas, 127, 176, 267-268, 281, 320-321

cabeça do, 266, 271-272, 281

artérias, 286

imagens axiais de CT do, 323

cauda do, 266, 281-282, 308

artéria da, 284

colo do, 281

corpo do, 266, 281

imagens axiais de CT de, 322

imagens axiais de CT do, 322

in situ, 281

inervação do, 163-164

linfonodos e vasos linfáticos do, 294

nervos autônomos do, 307

processo uncinado do, 281
seção transversal do, 327
seção transversal do, 325
Papila, 63
da parótida, 56
extremidade queratinizada da, 60
fibras para a, 274
filiformes, 60
folhadas, 60, 136
fungiformes, 60, 136
ileal, 274
incisiva, 57
lacrimal
inferior, 83-84
superior, 83-84
renal, 311
valadas, 60, 136
Papila do ducto parotídeo, 56
Papila do duodeno
maior, 272, 280
menor, 272, 280
Papila ileal, 274
Papila incisiva, 57
Papila lacrimal
inferior, 83-84
superior, 83-84
Papila mamária, 178-179, 329
Papila renal, 311
Papilas circunvaladas, 60, 136
Papilas filiformes, 60

Papilas folhadas, 60, 136

Paradídimo, 367

Paraoóforo, 367

Parede (membrana) vestibular (de Reissner), 98

Parede abdominal

anterior

artérias, 251

dissecação profunda da, 247

dissecação média da, 246

dissecação superficial da, 245

nervos, 253

veias da, 252

vista interna, 249

posterior

artérias, 259

nervos, 262

peritônio da, 268

vasos linfáticos e linfonodos da, 261

veias, 260

vista interna, 258

posterolateral, 250

seção paramediana, 321

Parede alveolar

leito capilar no interior da, 202

plexos capilares no interior da, 202

Parede da vagina, 350-351

Parede do tórax

anterior, 185-186

vista interna, 187

internas, veias, 189

Parênquima renal, 311

Parte abdominal da aorta, 176, 192, 229, 259, 264, 267-268, 271, 283-284, 303, 308, 310, 314-315, 320-32, 341-342, 345, 376, 378-381, 390

arteriografia da, 285

imagens axiais de CT da, 323

seção transversal da, 326-328

Parte ascendente da aorta, 139, 212, 214, 217, 20-2222, 237, 240

secção frontal, 214

Parte clavicular, 27, 29

do músculo esternocleidomastóideo, 1

Parte distal, 148

Parte ectodérmica do canal anal, 371

Parte esternal, 27, 29

do músculo esternocleidomastóideo, 1

Parte flácida, 95

Parte interarticular, 155

Parte intermédia, 148

Parte laríngea da faringe, 64, 66

Parte mediastinal da pleura parietal, 191, 209

Parte nasal da faringe, 64, 66, 94, 105

vias aéreas na, 36

Parte oral da faringe, 26, 64, 66, 68, 230

Parte tensa, 95

Parte tuberal, 148

Parte ulnocapitato, 441

Parte ulnopiramidal, 441-442

Parte ulnossemilunar, 441

Parto, vias nerevosas relacionadas ao, 392

Pata de ganso (*pes anserinus*), 477, 479-480, 493-494, 502

Patela, 468, 479-481, 488, 493-494, 498, 506-507

radiografia da, 497

artérias do, 509
artérias profundas do, 523
dorso do, 518
músculos do, 517
eversão do, 469
inversão do, 469
ligamentos do, 515
músculos interósseos do, 523-524
músculos plantares
primeira camada, 520
segunda camada, 521
terceira camada, 522
ossos do, 511-512
planta, 519
superfície plantar, 468
tendões do, 515
Pé do hipocampo, 112-113
Pécten anal, 371
Pedículo
cervical, 20
lombar, 155-156, 158-159
torácico, 154
Pedúnculo cerebral, 107, 116
Pedúnculos cerebelares
inferior, 114-116, 125, 145
médio, 114-116, 145
superior, 114-116, 145
decussação do, 114
Pele
do couro cabeludo, 3, 25, 103

do escroto, 365, 368
do pênis, 358-360, 365
do pescoço, 26
Pele perianal, 371-372
Pelve
anatomia de superfície da, 329
estrutura óssea da, 330
feminina, 397
artérias da, 380
conteúdo da, 341
diafragma da, 335-337, 340
linfonodos e vasos linfáticos da, 384
medições da, 332
radiografia da, 331
imagens sagitais de CT de, 375
ligamentos da, 333-334
linha terminal da, 343, 345
maior, 334, 341
masculina
artérias da, 381
conteúdo da, 345
diafragma da, 338-339
junção vésico-próstatica, 396
linfonodos e vasos linfáticos da, 386
medições da, 332
radiografia da, 331
veias da, 381
vísceras da, 344
menor, 334
ossos da, 333-334

ureteres na, 313
vísceras da, 340, 342
Pelve maior, 334, 341
Pelve menor, 334
Pelve renal, 311
seção transversal da, 327
Pênis, 360
artéria dorsal do, 359, 361, 383
profunda, 379, 383
artériaprofunda do, 359, 363, 383
bulbo do, 360-361, 363
artéria do, 361, 383
corpo cavernoso do, 359-360, 363
corpo do, 329, 366
corpo esponjoso do, 359, 363
fáscia superficial do, 245-247, 344, 358-360, 365
frênulo do, 360
glande do, 329, 344, 360, 363, 366
colo da, 360
coroa da, 360
imagens sagitais de CT do, 375
ligamento fundiforme do, 245, 255, 344
ligamento suspensor do, 246, 344
nervo dorsal do, 359, 361, 383, 387-389, 394, 484, 490
nervos cavernosos do, 388, 394
pele do, 358-360, 365
profunda fáscia (de Buck) do, 245-247, 321, 344, 358-361, 365, 373-374, 381, 383
septo intercavernous da, 359-360, 363
rafe do, 366
ramo do, 348, 359-361, 363

seção transversal através do, 359
túnica albugínea do, 359, 363
veia dorsal do
hiato para a, 338
profunda, 245, 339, 344, 359, 361, 379, 381
superficial, 245, 252, 329, 359, 381
veia lateral superficial do, 359
Pericárdio, 26, 191, 203, 208-209, 212, 229-230
área nua do, 193
no local da reflexão dos grandes vasos, 209
parte diafragmática do, 212
parte esternocostal do, 212
Pericárdio fibroso, 195, 208, 212, 227-228
Pericrânio, 103
Períneo
anatomia de superfície do, 329
artérias do, 382
masculino, 383
feminino, 340, 354
dissecação superficial do, 355
fibras interdigitantes do, 337
períneo profundo e, 356
linfonodos e vasos linfáticos, sexo feminino, do, 385
masculino, 344
dissecação profunda, 359
dissecação superficial, 358
masculino, 383
nervos do
feminino, 391
masculino, 389

veias do, 382

Periodonto, 63

Periórbita, 85

Periósteo alveolar, 63

Periósteo mandibular, 63

Peritônio, 7, 176, 232, 249, 256, 276, 301, 308, 315, 320, 340, 355, 378 *Veja também* o peritônio específico

da fossa pararretal, 370

da parede posterior do abdome, 268

das vísceras pélvicas, 390

prolongamento inferior do, 393-394

Peritônio visceral, 267, 272, 305, 374

Perna

artérias da, 509

compartimentos fasciais da, 510

dissecação média dos, 504

dissecação superficial da, 503, 507

fáscia profunda da, 470, 472, 510

músculos da

dissecação profunda dos, 505, 508

fixações dos, 502

cortes transversais da, 510

vista lateral da, 506

Pescoço

anatomia de superfície do, 1

lâminas fasciais do, 26

da escápula, 183

estrutura óssea do, 15

linfonodos e vasos linfáticos do, 74

músculos do

escalenos e pré-vertebrais, 30

infra-hióideos e supra-hióideos, 28
vista anterior dos, 27
vista lateral dos, 29
nervos autônomos no, 131
nervos cutâneos do, 31
nervos do, 32-33
pele do, 26
tela subcutânea do, 26
trígono do, 175
posterior, 171, 185
vasos do, 32-33
veias superficiais do, 31
Pia-máter, 101, 103, 109, 166
medula espinal sobrejacente, 165
Pilar membranáceo comum, 97-98
Pilar ósseo comum, 97-98
Piloro, 269-271
seção transversal do, 325
Pirâmides, 115
da parte inferir do verme, 114, 116
decussação das, 115-116
Placa terminal da cartilagem, 159
Plano interespinal, 244
Plano intertubercular, 244
Plano subcostal, 244
Plano transpilórico, 244
Pleura parietal, 208
cúpula (cervical), 193-194, 227-228
parte costal da, 190-191, 195, 203, 208, 227-229
margem direita, 194

margem esquerda da, 194
parte diafragmática, 190-191, 195, 203, 208, 229
Pleura visceral, 202
Pleuras, 166, 196, 309
mediastinal, 191, 209
parietal, 208
cúpula (cervical) da, 193-194, 227-228
parte costal da, 190-191, 194-195, 203, 208, 227-229
parte diafragmática da, 190-191, 195, 203, 208, 229
parte mediastinal da, 190-191, 195, 203, 208-209, 212-213, 227-229
visceral, 202
Plexo aórtico, 300
Plexo aórtico torácico, 236
Plexo arterial pial, 168
Plexo braquial, 1, 29-32, 71, 160, 180, 186, 190, 195, 203, 208, 225, 227-229, 412-413, 415
comunicação, 130
cordões do, 461-463
lateral, 416, 419, 461-463
medial, 416, 419, 461-463
posterior, 416, 461-463
fascículo lateral, 214
ramos anteriores do, 416
ramos posteriores do, 416
esquema, 416
raízes do, 416
ramos terminais do, 416
tronco médio do, 71, 410, 416
troncos inferiores do, 71, 410, 416
troncos superiores do, 71, 410, 416
Plexo capilar da parte nervosa, 149

Plexo carótico
comum, 131-132
externo, 131-132, 134, 163
interno, 13, 53, 88, 96, 124, 132-133, 163
Plexo cavernoso, 122
Plexo celíaco, 127, 236, 298-299, 301-302, 317-319, 388, 393
Plexo cervical, 174-175
alça cervical do, 129
esquema do, 33, 130
ramos do, 2
Plexo coccígeo, 484
Plexo corioide, 112-113, 116
do quarto ventrículo, 107, 110, 115-116, 145
do terceiro ventrículo, 107, 109-110, 144
dos ventrículos laterais, 101, 109-111, 140, 144, 146
Plexo dental inferior, 123
Plexo esofágico, 127, 203, 206, 213, 227-229, 234, 236, 300
ramo simpático para o, 206
ramos nervosos para o, 236
Plexo faríngeo, 61, 71, 126-127, 131-132
Plexo frênico inferior, 297-298, 388
direito, 299, 319
esquerdo, 299, 319
Plexo hepático, 298-299, 301, 306
comum, 297
ramo pilórico do, 127
ramo vagal do, 298
ramo vagal para o, 236
Plexo hipogástrico, 486
inferior, 163, 297, 302-303, 317-318, 387-388, 390, 392-395

superior, 163, 297, 302-303, 317-318, 341, 345, 387, 390, 392-395
Plexointermesentérico, 262, 297, 301-303, 317-318, 388, 390, 392-395
ramos renais do, 317
ramos uretéricos superiores do, 317
seção transversal do, 328
Plexo intramuscular circular, 305
Plexo intramuscular longitudinal, 305
Plexo linfático subcapsular, 316
Plexo linfático subpleural, 205
Plexo lombar, 160, 225, 483-485, 525-526
ramos musculares do, 262
Plexo lombossacral, 262, 317, 484
Plexo maxilar, 132
Plexo meníngeo médio, 132
Plexo mesentérico
inferior, 297, 302, 388
superior, 297-299, 301, 307, 388
Plexo mioentérico (de Auerbach), 305
Plexo nervoso patelar, 470
Plexo pampiniforme, 252, 365, 379, 381
Plexo periglandular, 305
Plexo pial, 167
ramos periféricos do, 168
Plexo pré-vesical, 386
Plexo prostático, 317, 388, 394-395
Plexo pterigóideo, 73, 87
veia facial profunda do, 3
Plexo pulmonar, 127, 207, 236
anterior, 206
posterior, 206

ramos para o, 206

Plexo renal, 297, 317-319, 395

esquerdo, 302, 388

Plexo retal, 302-303, 317, 388, 390

conexão entre, 377

externo, 377

interno, 377

médio, 302

superior, 297, 302

Plexo sacral, 160, 225, 318, 388, 393-395, 484, 486

direito, 302

Plexo simpático, 55

Plexo submucoso (de Meissner), 305

Plexo subseroso, 305

Plexo suprarrenal, 297, 302

Plexo timpânico, 96, 124, 126, 133, 135

promontório com o, 95

ramo tubário do, 126

Plexo uretérico, 388

Plexo uterovaginal, 390, 392-393

Plexo venoso, 353

artéria vertebral, em torno da, 170

basilar, 104-105

da artéria carótida interna, 55

externo, 370

comunicação com o, 377

interno, 370

comunicação com o, 377

no forame magno, 12

pampiniforme, 252, 365, 379, 381

prostático, 344, 381
retal, 260
externo, 291
perimuscular, 291
vaginal, 377, 397
vertebral (de Batson), 104
interno, 166
vesical, 381
Plexo venoso areolar, 252
Plexo venoso pial, 169
Plexo venoso prostático, 381
Plexo venoso retal, 260
externo, 291, 371-372
interno, 371-372
perimuscular, 291
Plexo venoso retal perimuscular, 291, 377
Plexo venoso útero-vaginal, 260
Plexo venoso vaginal, 377, 397
Plexo venoso vertebral, 104
externo, 169
anterior, 170
interna, 166, 169
anterior, 170
Plexo venoso vesical, 260, 348, 381
no espaço retropúbico, 344
Plexo vertebral, 131
Plexo vesical, 302, 317, 388, 390, 392, 394-395
Plexos autônomos intrínsecos, dos intestinos, 305
Polo frontal, 106, 108
Polo occipital, 106

Polo temporal, 106, 108

Polpa do dente, 63

Polpa esplênica branca, 282

Polpa esplênica vermelha, 282

Ponta queratinizada, da papila, 60

Ponte, 107, 115-116, 135-136

imagem da, 151

Ponto de McBurney, 275

Ponto lacrimal

inferior, 83-84

superior, 83-84

Poro acústico interno, 99

Poros alveolares (de Kohn), 201

Porta do fígado, 277

Pré-cúneo, 107

Prega ariepiglótica, 66-67, 80

Prega axilar

anterior, 178

posterior, 178

Prega duodenal

inferior, 264, 271

superior, 264

Prega faringoepiglótica, 67, 69

fibras para a, 65

Prega franjada, 56

Prega gastropancreática, 266

Prega glossoepiglótica

lateral, 60

mediana, 60

Prega ileocecal (prega avascular de Treves), 273

Prega inguinal, 367

Prega interuretérica, 348

Prega lacrimal, 84

Prega malear

anterior, 95

posterior, 95

Prega peritoneal, 266, 345

Prega retouterina, 268, 345, 370

Prega salpingofaríngea, 66, 68

Prega semilunar, 83-84

Prega sinovial infrapatelar, 494-495

Prega sublingual, 46, 56

Prega triangular, 68

Prega umbilical

lateral, 249, 268, 341, 345

medial direita, 249

medial, 268, 341, 345, 378

mediana, 249, 268, 341, 345

Prega uretérica, 341-342, 345

Prega uretral, 366

Prega urogenital, 366

Prega vesical transversa, 249, 341, 345, 353

Prega vestibular, 82

Pregas alares, 494

Pregas circulares (valvas de Kerkring), 272, 280

Pregas da íris, 90

Pregas longitudinais, 280

do estômago, 270

Pregas palatinas transversas, 57

Pregas palmadas, 352

Pregas transversas do reto (válvulas de Houston), 371
Pregas vocais, 64, 80, 82
Prepúcio, 344, 366
do clitóris, 354
Processo acessório, 155
Processo alveolar, 4, 6, 8, 16, 37
da maxila, 43
Processo articular
cervical
inferior, 20-21
superior, 20-21
lombar
inferior, 155-156, 158-159
superior, 155, 158-159
sacral, superior, 157
torácica
inferior, 154
superior, 154
Processo caudado, 277
Processo clinoide
anterior, 8, 11
posterior, 11
Processo condilar da mandíbula, 15, 17
cabeça, da, 6
Processo coracoide, 185-186, 405-408, 410-415, 417, 419
da escápula, 183
Processo coronoide
da mandibula, 6-7, 15, 17, 42
da ulna, 422, 425, 429
inserção do músculo temporal no, 6

radiografias do, 423
Processo esfenoidal, 37
Processo espinhoso, 237
cervical, 20, 22, 152, 171-173, 409
lombar, 155-156, 158-159, 176
seção transversal da, 328
torácico, 154, 156, 171-172, 174, 194, 409
Processo espinhoso bífido, 20
Processo estiloide, 6, 10, 14-16, 18, 29-30, 34, 42, 58-59, 66-67, 70, 96
da ulna, 425, 439
radiografias do, 444
do rádio, 425, 439
radiografias do, 444
Processo etmoidal, da concha nasal inferior, 37
Processo infundibular, 148
plexo capilar do, 149
Processo lateral
da cartilagem do septo nasal, 35, 37-38
do martelo, 95
do tálus, 512
Processo lateral da mama, 180
Processo lenticular da bigorna, 95
Processo mamilar, 155
Processo mastoide, 6, 10, 15-16, 24, 27, 29-30, 58-59, 100, 173
Processo orbital, do osso palatino, 4, 37
Processo palatino, 7-8, 10, 16
da maxila, 36-38, 57, 62, 100
Processo piramidal, 10, 14, 16
Processo pterigoide
hámulo do, 6, 10, 16, 37

lâmina lateral, 6, 8, 10, 16, 37-38
lateral, 15-16, 42, 49, 70, 100
fossa pterigóidea do, 10
fossa escafóidea do, 10
lâmina medial, 6, 8, 10, 16, 37-38
no recém-nascido, 45
medial, 16, 49, 57, 65, 68, 100
direito, 55
hâmulo pterigóideo da lâmina medial do, 15
Processo recorrente, 120
Processo transverso, 176, 184
cervical, 19, 22, 30, 173
C6, 137
tubérculo anterior do, 20, 30
tubérculo posterior do, 20, 30
do cóccix, 157
do corpo vertebral, faceta articular para o, 184
lombar, 155-156, 158-159, 243, 330
lombossacral, L1, 192
torácico, 154
Processo uncinado
cervical, 20
do osso etmoide, 36-37, 44
no recém-nascido, 45
do pâncreas, 281
seção transversal do, 327
Processo vaginal, 364
Processo zigomático, 14
da maxila, 4, 10
do osso temporal, 6, 10

Processos ciliares, 89-91

Proeminência esofâgica, 212

Proeminência laríngea, 79

Promontório, 94

com o plexo timpânico, 95

da base do sacro, 157, 330, 333-334, 336, 340, 342, 345, 390

medições do, 332

Promontório do sacro, 157, 330, 333-334, 336, 340, 342, 345, 390

medições do, 332

Próstata, 249, 321, 339, 344, 348, 361-363, 367, 369

ápice da, 362

base da, 362

cápsula da, 348

drenagem linfática a partir da, 386

estroma fibromuscular da, 362

inervação da, 163-164

primórdios da, 367

zona central da, 362

zona de transição da, 362

zona periférica da, 362

Protuberância mentual, 1, 4, 17

Protuberância occipital externa (ínio), 6, 8, 10, 16, 152

Protuberância occipital interna, 11

Ptério, 6

Púbis, 321, 335-336, 361

crescimento do, 347

corpo do, 396

face sinfisial do, 390

imagens sagitais de CT do, 375

radiografia do, 331, 475

seção transversal do, 397
Pudendo, 354
Pulmões, 179, 315
ápice dos, 193
direito, 196, 208, 210, 214, 238-240
ápice, 196
área esofágica do, 196
área traqueal do, 196
face diafragmática do, 196
fissura horizontal do, 193-196
fissura oblíqua do, 193-196
hilo do, 209
impressão cardíaca do, 196
linfonodos e vasos linfáticos do, 205
lobo inferior do, 195-198, 324
lobo médio do, 195-198, 213
lobo superior do, 195-198, 237
margem anterior, 196
margem inferior do, 193-194, 196
raiz do, 190
segmentos broncopulmonares de, 197-198
esquerdo, 196, 208, 212, 214, 238-240
ápice do, 194, 196
área esofágica do, 196
face diafragmática do, 196
fissura oblíqua do, 193-194, 196, 239
hilo do, 209
impressão cardíaca do, 196
incisura cardíaca do, 193, 195
linfonodos e vasos linfáticos do, 205

lobo inferior do, 195-198, 324
margem anterior do, 196
margem inferior do, 193-194, 196
raiz do, 190
segmentos broncopulmonares, 197-198
in situ, vista anterior dos, 195
inervação dos, 119, 163-164
linfonodos dos, 205
lobo superior do, 195-198, 213, 237
área traqueal do, 196
radiografia do, 156
topografia
vista anterior dos, 193
vista posterior dos, 194
vasos linfáticos dos, 205
vias de drenagem linfática dos, 205
visualizações mediais do, 196
Pulvinar, 111-112
direito, 145
do tálamo, 108, 112, 115-116, 140, 146
esquerdo, 145
Punho
artérias do, 449
dissecação dorsal profunda do, 456
dissecação dorsal superficial, 455
dissecação radial superficial, 454
dissecções palmares
profunda, 447
superficial, 446
extensores do, 427

flexores do, 428
ligamentos do, 441-442
movimentos do, 440
nervos cutâneos do, 459
nervos do, 449
ossos do, 443
radiografias do, 444
tendões extensores do, 457
tendões flexores do, 449
Pupila, 83
Putame, 109, 111

Q

Quadril
artrografia do, 530
extensão do, 469
flexão do, 469
imagem de ressonância magnética do, 530
músculos do
fixações dos, 477-478
vista lateral do, 481
visões posteriores do, 482
nervos do, 490
radiografia do, 530
Quiasma óptico, 43, 105, 107-108, 115, 121, 138, 141-142, 146-148
Quiasma tendíneo (de Camper), 448

R

Radiação óptica, 121
Radículas posteriores, dos nervos espinais, 160
Rádio, 422, 426-429, 431, 434, 436-439, 441-442, 452

cabeça do, 417, 422-423, 425
colo do, 422-423, 425
face posterior do, 425
margem anterior, 425
margem interóssea do, 425
margem posterior do, 425
membrana interóssea do, 425, 429
processo estiloide do, 425, 439
radiografias do, 444
radiografia do, 423
rotadores do, 426
superfície anterior, 425
tubérculo dorsal (de Lister), 425
Rafe da faringe, 36, 64-65, 67-68, 77, 231
Rafe do palato, 57
Rafe do períneo, 354, 366
Rafe mediana
do músculo levantador do ânus, 337
entre os músculos milo-hióideos, 58
placa do levantador, 336
Rafe pterigomandibular, 15, 47, 49, 51, 57, 65, 68, 70
Raiz craniana
do nervo do acessório, 128
Raiz da unha, 458
Raízes dos nervos espinais, 300
relação das vértebras com as, 161
vista posterior, 165
Ramo comunicante com o nervo laríngeo recorrente, 82
Ramo cricotireóideo, 72, 76
Ramo da hélice, 95

Ramo direito, 222
fibras subendocárdicas (de Purkinje) do, 222
ramos subendocárdicos do, 222
Ramo do nó sinoatrial, 215, 222
Ramo esquerdo, 222
ramos subendocárdicos do, 222
Ramo hipotalâmico, 141
Ramo infra-hióideo, 76
Ramo interventricular anterior, 215
Ramo isquiopúbico do osso do quadril, 333-334, 339, 344, 350, 355-356, 358, 360-362, 373
Ramo milo-hióideo, 51
nervo para, 51, 58
Ramo nasal
externo, 35
lateral
inferior, 132
posterior, 132
superior, 132
posterior, 134
Ramo para o seio carótico (de Hering), 71, 126, 131
Ramo paracentral, 142-143
Ramo pré-culneal, 143
Ramo simpático laringofaríngeo, 131
Ramo supra-hióideo, 59, 72
Ramo zigomaticofacial, 2, 3, 52, 54, 71, 87, 123
Ramo zigomaticotemporal, 2, 3, 52, 54, 71, 87, 123
Ramos (pedúnculos, pilares)
de antélice, 95
do clitóris, 340, 348, 350, 356-357
do fórnice, 107, 111, 113, 144

do pênis, 348, 359-361, 363

pedúnculo cerebral, 108, 114-115, 140, 146

pilares do diafragma, 176, 315

direito, 229, 258, 264

esquerdo, 229, 264

seção transversal dos, 324-327

Ramos anteriores

dos nervos espinais cervicais, 32, 71, 129, 174, 190

dos nervos espinais lombares, 158, 174, 388, 393, 485

dos nervos espinais sacrais, 388, 392

dos nervos espinais torácicos, 174, 177, 388, 392

dos nervos espinais, 165-166

in situ, 160

Ramos arteriais da tuba auditiva, 96, 382

Ramos calcâneos

lateral, 521-522

medial, 521-522

Ramos comunicantes brancos, 131, 133-135, 163, 166, 177, 188, 206, 224-225, 227-228, 236, 254, 262, 297, 300, 303-304, 318, 388, 390, 393-395, 485

de e para o tronco simpático, 165

dos nervos espinais, 165

Ramos comunicantes cinzentos, 131, 133-135, 163, 166, 177, 188, 206, 224-225, 227-228, 236, 254, 262, 297, 300, 303-304, 317-318, 388, 390, 393-395, 485-486

dos nervos espinais, 165

para e do tronco simpático, 165

Ramos do calcâneo

lateral, 521-522

medial, 521-522

Ramos do estribo, 94

Ramos do púbis, 530

inferior, 243, 330, 337, 340, 348, 473-474, 483

superior, 243, 330, 333-334, 338, 340, 344, 360, 473-474, 480, 483, 486
radiografia dos, 331
Ramos dorsais, 254
de nervos espinais torácicos, 174, 177, 250
dos nervos espinais cervicais, 22-24
dos nervos espinais lombares, 158, 174
dos nervos espinais sacrais, 174
dos nervos espinais, 165-166
Ramos escrotais posteriores, 381, 383
Ramos subendocárdicos (fibras de Purkinje)
do ramo direito, 222
do ramo esquerdo, 222
Ramos temporais do nervo facial, 24
Ramos vagais do coração, 131
Rampa do tímpano, 94, 97-98
Rampa do vestíbulo, 94, 97-98
Recém-nascido, crânio do, 14
Recepção da onda sonora, trajeto da, 94
Receptores da tosse, 207
Receptores de estiramento, 207
Recesso "mesentericoparietal", 264
Recesso axilar, 408, 467
Recesso coclear, 9
Recesso costodiafragmático, 193-195, 210, 214, 227-228, 309, 315
seção transversal do, 324
Recesso costomediastinal, 195
Recesso duodenal
inferior, 264, 271
superior, 264
Recesso duodenal inferior, 264

Recesso elíptico, 97
Recesso epitimpânico, 94-95
Recesso esfenoetmoidal, 36-37
Recesso esférico, 97
Recesso faríngeo, 36, 42, 66, 68
Recesso ileocecal
inferior do peritônio, 273
superior do peritônio, 273
Recesso lateral, 116
esquerdo, 109
veia do, 145
Recesso pineal, 109
Recesso piriforme, 66, 80, 230
Recesso retrocecal, 265, 273
Recesso sigmóideo, 265, 313
Recesso supraóptico, 107, 109
Recesso suprapineal, 109
Rede arterial marginal, 96
Rede do testículo, 368
Rede patelar (anastomose), 487-488, 499, 509
Rede venosa dorsal, 402, 455
Reflexão da pleura, 193-195
Reflexão do pericárdio, 211, 217-218
Reflexão peritoneal, 369, 371
Reflexo de Hering-Breuer, 207
Região da faringe
artérias da, 72
nervos da, 71
veias da, 73
Região ileocecal, 273-274

Região inguinal
direita, 244
dissecções da, 255
esquerda, 244
Região lombar, 176
direito, 244
esquerdo, 244
ligamentos vertebrais, 159
Região lombossacral, ligamentos vertebrais, 158
Região oral
artérias da, 72
nervos da, 71
veias da, 73
Região pilórica, 270
Região plantar, 519
Região púbica, 244
Região umbilical, 244
Retículo trabecular e espaços do ângulo iridocorneal, 90
Retina, 92
epitélio pigmentar da, 90
estrutura da, 121
parte ciliar, 89-91
parte óptica da, 89, 91
regiões pigmentadas e não pigmentadas da, 93
Retináculo da patela, 495
lateral, 479-481, 493-494, 506-508
medial, 479-480, 488, 493-495, 507-508
Retináculo dos músculos extensores, 402, 430-433, 454-457
inferior, 506-507, 516-517, 529
superior, 506-507, 516-517

Retináculo dos músculos fibulares
inferior, 505-506, 514, 516
superior, 503-506, 514, 516
Retináculo dos músculos flexores, 433, 441, 447, 449-450, 452-453, 460, 503-505, 516, 521-522, 528
Reto, 258, 265, 268, 276, 308, 321, 335-337, 340-341, 343-346, 362, 371, 378, 390
ampola do, 346
artérias, do sexo masculino, 376
camada muscular circular do, 371-372
camada muscular longitudinal do, 371-372
imagens sagitais de CT do, 375
in situ, 369
inervação do, 163-164
muscular da mucosa do, 372
pregas transversas do, 371
radiografia do, 156
seção transversal do, 397
veias, sexo feminino, 377
Rima do pudendo, 354
Rins, 176, 226, 266, 271, 278, 364, 378
anatomia macroscópica dos, 311
cálices maiores dos, 311
seção transversal dos, 327
cálices menores dos, 311
cápsula fibrosa dos, 315
cápsula renal, 311
córtex dos, 311
seção transversal dos, 326
direito, 194, 267-269, 277, 281, 308-309, 313, 315, 320
imagens axiais de CT do, 322
seção transversal do, 327

esquerdo, 194, 267, 281-282, 308, 313, 315, 320
imagens axiais de CT do, 322
seção transversal do, 326-327
hilo dos, 311
in situ
vista anterior de, 308
vista posterior, 309
inervação dos, 163-164
linfonodos e vasos linfáticos dos, 316
margem lateral dos, 311
margem medial, 311
medula (pirâmides) dos, 311
a seção transversal da, 326
nervos autônomos dos, 317-318
papila renal, 311
pelve renal, 311
seção transversal da, 327
pólo inferior dos, 311
pólo superior, 311
seção transversal do, 325-326
segmentos vasculares renais, 312
seio renal, 311
Rostro do corpo caloso, 107, 142, 146

S

Saco dural, terminação do, 160-161
Saco endolinfático, 98
Saco lacrimal, 83-84
fossa do, 4, 6
Saco pericárdico, 212
Sacos alveolares, 201

Sacro, 152, 153, 158, 160-161, 243, 330, 337-338
ápice do, 157
artérias do, 167
articulação para o, 155
asa do, radiografia da, 331
base do, 157
face articular do, 158
imagens sagitais de CT do, 375
radiografia do, 156, 331
vista anterior do, 153
vista lateral do, 153
vista posterior do, 153
Sáculo, 94, 97-98, 125
Safena, abertura, 246, 252, 355, 358, 470
margem falciforme da, 257
na fáscia cribiforme, 252
Segmentos broncopulmonares, 197-198
anterior, 197-198
apical, 197-198
apicoposterior, 197-198
basilar anterior, 197-198
basilar ântero-medial, 197-198
basilar lateral, 197-198
basilar medial, 197-198
basilar posterior, 197-198
lateral, 197-198
lingular inferior, 197-198
lingular superior, 197-198
medial, 197-198
posterior, 197-198

superior, 197-198
Segmentos renais, 312
Seio anal, 371
Seio carótico, 126, 131-132, 137, 207
Seio cavernoso, 87, 105, 137, 141
inferior, artéria para o, 138
veia eferente hipofisária para o, 149
veia emissária comunicante com o, 73
Seio coronário, 211-213, 215, 218, 241
óstio do, 214, 217, 220
válvula (de Thebesius) do, 217
Seio da aorta, 210, 220
Seio esfenoidal, 8, 36-38, 43-44, 55, 64, 68, 85, 105, 138
abertura do, 8, 36-37, 44
do recém-nascido, 45
Seio esfenoparietal, 104-105
drenagem da veia cerebral média para o, 146
Seio frontal, 7, 36-38, 43-44, 64
crescimento do, 45
Seio maxilar, 5, 7, 42, 44, 53, 55, 86
abertura do, 36-37, 43-44
crescimento do, 45
fibras pós-sinápticas para o, 53
médio, 43
no recém-nascido, 45
parede do, 54
recessos do, 43
seção transversal do, 42
Seio occipital, 104, 145
sulco para o, 11

Seio petroso
inferior, 13, 104-105
sulco para o, 8, 11
superior, 55, 99, 104-105, 145
sulco para o, 8, 11
Seio prostático, 362-363
Seio renal, 311
gordura no, 311
Seio reto, 99, 104-105, 110, 145-147
imagens do, 150
no tentório do cerebelo, 107
Seio sagital
inferior, 101, 104-105, 145-147
superior, 101-105, 107, 110, 146
imagem do, 150-151
sulco do, 9, 11
veia emissária para, 13
veias cerebrais superiores, entrada, 103
Seio sigmoide, 55, 99, 104-105
imagens do, 150
inferior, 13
sulco para o, 8, 11
Seio transverso, 99, 104-105, 146
continuação do seio sigmoide, 105
imagem do, 150
sulco para o, 8, 11
Seio transverso do pericárdio, 209, 212, 217-218
Seio urogenital, 367
Seio venoso da esclera (canal deSchlemm), 89-90, 92-93
Seios, 44 *Veja*também os seios específicos

confluência dos seios, 99, 104-105, 146
no recém-nascido, 45
Seios do pericárdio
oblíquo, 212-213, 241
transverso, 209, 212, 217-218
Seios intercavernosos
anterior, 104-105
posterior, 104-105
Seios lactíferos, 179
Seios paranasais
alterações com a idade dos, 45
dissecação lateral, 44
inervação dos, 164
ossos dos, 45
seção frontal, 43
seção sagital, 44
seção transversal, 43
Sela turca, 7-8, 11, 38, 64
dorso da sela, 11
fossa hipofisial da, 11
glândula hipófise na, 36
processo clinoide posterior da, 11
tubérculo da sela, 11
Septo
abaulamento do, 36
das veias pulmonares, 202
do escroto, 344, 365, 368, 373, 383
Septo da fáscia (profunda) do pênis, 359-360, 363
Septo fibroso, 372
transverso, 371-373

Septo interatrial, 217, 241
Septo intermuscular
anterior, 510
ântero-medial, 479, 487-488
lateral, 417-418, 421, 431, 434, 465, 492
medial, 417-419, 421, 431, 433-434, 492
transversal, 510
Septo interventricular, 221, 241
parte membranácea, 217
parte muscular, 213, 217-218, 220-222
Septo membranoso
parte atrioventricular do, 213, 217-222
parte interventricular do, 213, 218-222
Septo nasal, 5, 16, 38, 40-41, 43, 64, 66
crescimento do, 45
esquema da organização do, 40-41
nervos do, 39
ósseo, 8
Septo nasal protuberante, 36
Septo orbital, 83
Septo pelúcido, 107, 109, 111-113, 142, 144, 146, 148
veia anterior do, 146-147
veias posteriores do, 147
Septo retovesical (fáscia retoprostática) (de Denonvilliers), 321, 339, 344, 362, 369, 374
Septos formando canais, 450
Septos interalveolares, 17
Serosa (peritônio visceral), 272, 275, 282, 305
Sincondrose da primeira costela, 404
Sincondrose esfenoccipital, 64
Sincondrose manubriesternal, 404

Sínfise manubrioesternal, 184, 240

Sínfise púbica, 242-243, 255-256, 258, 329-330, 333, 336-340, 343-344, 346, 355, 357-358, 361, 380, 397, 530

medições da, 332

porção superior da, 396

radiografia da, 331

Sinusoides, 278-279

Sistema nervoso parassimpático, esquema do, 164

Sistema nervoso simpático, esquema do, 163

Submucosa, 305

do esôfago, 69, 232

do íleo, 272

do jejuno, 272

Substância branca

dos nervos espinais, 165

imagem da, 151

Substância cinzenta

coluna lateral da, 165-166, 319

corpos celulares dos neurônios simpáticos na, 53, 133-135

dos nervos espinais, 165

imagem da, 151

núcleo intermediolateral da, pré-ganglionar

Substância negra, 108, 118

Substância perfurada

anterior, 108, 115, 120

masculina, 343

posterior, 108, 115

Sulco(s)

calcarino, 106-108, 112, 121

central

central (de Rolando), 106-107

da ínsula, 106
circular, 106
colateral, 107-108
do cíngulo, 107
do corpo caloso, 107
frontal
inferior, 106
superior, 106
hipocampal, 113
hipotalâmico, 107, 116, 148
intertubercular, 405
lateral (de Sylvius), 108
ramo anterior do, 106
ramo ascendente do, 106
ramo posterior do, 106
marginal, 107
mediano, 60
posterior, 116
nasolabial, 1
occipital, transverso, 106
occipitotemporal, 107-108
olfatório, 108
orbital, 108
paracentral, 107
parietoccipital, 106-107
pós-central, 106, 143
rinal, 107-108
semilunar, 106
temporal
inferior, 106, 108

superior, 106
terminal, 60
Sulco calcarino, 106-108, 112, 121
Sulco carótico, 11
Sulco central
da ínsula, 106
do cérebro, 106-107
Sulco central (da Rolando), 106-107
Sulco circular, 106
Sulco colateral, 107-108
Sulco coronário, 209, 211
Sulco costal, 184
Sulco da artéria subclávia, 404
Sulco deltopeitoral, 398
Sulco do calcâneo, 513
Sulco do cíngulo, 107
Sulco do nervo radial, 406
Sulco frontal
inferior, 106
superior, 106
Sulco gengival, 63
Sulco hipocampal, 113
Sulco hipotalâmico, 107, 116, 148
Sulco infraorbital, 4
Sulco interesfinctérico do canal anal, 370-372
Sulco intertubercular, 405
Sulco interventricular
anterior, 209, 241
posterior, 211-212
Sulco lateral (de Sylvius), 108

ramo anterior do, 106
ramo ascendente do, 106
ramo posterior do, 106
Sulco lateral do cérebro, 142
Sulco longitudinal radial, 398
Sulco marginal, 107
Sulco mediano, 60
posterior, 116
Sulco milo-hióideo, 17
Sulco nasolabial, 1
Sulco obturatório, 473
Sulco occipital, 10
Sulco occipital transverso, 106
Sulco occipitotemporal, 107-108
Sulco olfatório, 108
Sulco paracentral, 107
Sulco parietoccipital, 106-107
Sulco pós-central, 106, 143
Sulco pré-quiasmático, 11
Sulco rinal, 107-108
Sulco semilunar, 106
Sulco temporal
inferior, 106, 108
superior, 106
Sulco terminal, 60
Sulco terminal do coração, 211
Sulco traqueoesofágico, 70
Sulco urogenital, 366
Sulcos orbitais, 108
Sulcos paracólicos

direito, 265, 273, 341, 345
seção transversal do, 328
esquerdo, 265, 341, 345
seção transversal do, 328
Superfície articular da cartilagem tireóidea, 80, 82
Superfície articular do tálus, 513
Superfície auricular, 473
do sacro, 157-158
Superfície plantar, 468
Sutura coronal, 4-9, 14
Sutura escamosa, 14
Sutura frontal (metópica), 14
Sutura intermaxilar, 10, 35
Sutura lambdoide, 5-9, 14
Sutura occipitomastóidea, 16
Sutura palatina transversa, 10
Sutura sagital, 5, 9, 14

T

Tabaqueira anatômica, 398, 430, 454, 456-457

Tálamo, 109, 111-113, 115, 146, 148, 303

3º ventrículo e, 107, 112, 116

corpos geniculados do, 144

esquerdo, 145

estria medular do, 107

núcleo do, 112

núcleo ventral póstero-medial do, 136

pulvinar do, 108, 112, 115-116, 140, 146

representação esquemática do, 112

Talamoestriada, superior, 101

Tálus, 511-513, 531

processo posterior do, 514, 531

Tálus, 512-515, 531

Tarso

da pálpebra, 85

inferior, 83

superior, 83, 86

Tecido adiposo, 179, 397

Tecido areolar, 245, 344

frouxo, 103

Tecido conectivo do crânio, 103

Tecido conectivo subseroso, 305

Tecido fibroadiposo alar, 35, 37

Tecidos perianais, 366

Tegme timpânico, 94-95

Tela corioide, do 3º ventrículo, 109, 112, 146

Tela subcutânea

paníchulo adiposo da, 179, 245, 321, 344, 355, 358

do abdome, 7

do couro cabeludo, 3

do pescoço, 26

estrato membranáceo (fáscia de Scarpa), 245, 321, 344, 355, 359

estrato membranáceo da, 321, 344, 355, 358-359

Tela subcutânea do períneo (de Colles) (camada membranácea), 344, 348, 350, 355-361, 369, 373-374, 382-383, 389

superficial, 359

Tela submucosa do esôfago, 69, 232

Tendão comum dos dedos, 406

Tendão conjunto, 246, 249, 255-256

Tendão coracobraquial, 410, 413

Tendão cricoesofágico, 69

Tendão digástrico, intermédio, 47, 59

alça fibrosa para o, 27-28, 58-59

Tendão do abdutor do dedo mínimo, 515

Tendão do abdutor do hálux, 515, 520-521

Tendão do abdutor longo do polegar, 430, 434, 436, 454, 456-457

Tendão do adutor do hálux, 515

Tendão do adutor magno, 492-493, 498, 504

Tendão do bíceps braquial, 238-239, 408, 411, 413, 417, 424

Tendão do bíceps femoral, 333, 493-494, 497-498, 501, 504-505, 507-508, 529

Tendão do braquiorradial, 434, 436

Tendão do calcâneo (Aquiles), 468, 502-506, 514, 516

Tendão do extensor curto do hálux, 507-508, 518, 523

Tendão do extensor curto do polegar, 430, 434, 436, 454, 456-457

Tendão do extensor curto dos dedos, 507-508, 518, 523

Tendão do extensor do indicador, 398, 430, 436, 456-457

Tendão do extensor dos dedos, 398, 427, 430-431, 436, 456-457

Tendão do extensor longo do hálux, 468, 502, 506-508, 517-518, 523

bainha tendínea, 516-517

Tendão do extensor longo do polegar, 398, 430, 450, 454, 456-457

Tendão do extensor longo dos dedos, 468, 481, 494, 502, 506-508, 517-518, 523

bainha tendínea do, 517

Tendão do extensor radial curto do carpo, 430-431, 436, 454, 456-457

Tendão do extensor radial longo do carpo, 430-431, 436, 454, 456-457

Tendão do extensor ulnar do carpo, 430-431, 436, 456-457

Tendão do fibular curto, 468, 502-506, 508, 514-518, 522-523

bainha tendínea comum, 516

Tendão do fibular longo, 468, 504-506, 508, 514-518, 522-523

bainha tendínea comum, 516

Tendão do fibular terceiro, 506-507, 516-518, 523

Tendão do flexor curto do dedo mínimo, 515

Tendão do flexor curto do hálux, 523

Tendão do flexor curto dos dedos, 515, 520-522

Tendão do flexor longo do hálux, 503-505, 515, 520-523

bainha tendínea do, 516

sulco para o, 513

Tendão do flexor longo do polegar, 434, 436, 441, 449-450

Tendão do flexor longo dos dedos, 503-505, 515, 520-522

bainha tendínea do, 516

Tendão do flexor profundo dos dedos, 429, 436, 445, 447-451, 458

Tendão do flexor radial do carpo, 398, 433-434, 436, 441, 447, 449-450, 460

Tendão do flexor superficial, 450

Tendão do flexor superficial dos dedos, 398, 405, 429, 432, 436, 441, 445, 447-451, 458, 460

Tendão do flexor ulnar do carpo, 398, 434, 436, 441, 447, 449, 452

Tendão do glúteo mínimo, 396

Tendão do grácil, 468, 477, 479-480, 493-494

Tendão do grande dorsal, 239-240

Tendão do iliopsoas, 491

Tendão do infra-espinal, 408, 411, 413, 418
Tendão do músculo lumbrical, 448, 515
Tendão do músculo plantar, 482, 503-504, 510
Tendão do músculo temporal, 46
Tendão do músculo tensor do véu palatino, 57, 65, 68
Tendão do obturador interno, 337, 530
Tendão do palmar longo, 398, 433, 436, 441, 446-447, 449
Tendão do peitoral maior, 419, 421
Tendão do peitoral menor, 410, 415
Tendão do quadríceps femoral, 468, 477, 488, 493-494, 498, 506-508
Tendão do redondo maior, 418
Tendão do redondo menor, 408, 411, 418
Tendão do reto femoral, 468, 479-480, 494, 507
Tendão do sartório, 479-480, 493-494, 508
Tendão do semimembranáceo, 493, 495, 497-498, 504-505
sulco para o, 500
Tendão do semitendíneo, 479-480, 493-494
Tendão do subescapular, 408, 411, 413
bolsa subtendínea do, 408
Tendão do tibial anterior, 508, 514-518, 523
bainha tendínea do, 517
Tendão do tibial posterior, 503-504, 514-516, 521-523
Tendão do tríceps braquial, 424, 430-431, 465
Tendão dos extensores do dedo mínimo, 427, 430-431, 456-457
Tendão dos interósseos, 451
Tendão fibroso, 458
Tendão flexor, 450, 453
bainhas fibrosas, 520
comum, 405-406, 428-429, 432, 437-438
no punho, 449

nos dedos, 451
Tendão poplíteo, 495-496
Tendões
de pé, 515
do tornozelo, 514
Tendões extensores, 450-451
comum, 405, 427, 430-431, 437
longo, 451
no punho, 457
nos dedos, 451
Tênia
fibras para a, 274
do 4º ventrículo, 116
Tênia livre do colo, 265, 273-274, 276, 369, 372
Tênia mesocólica, 273-274, 276
Tênia omental, 273, 276
Tentório do cerebelo, 88, 104-105, 145-146
no seio reto no, 107
Testículo, 321, 365, 367-368, 383, 394
apêndice do, 365, 367
artérias do, 379
descida do, 364
lóbulos do, 368
mediastino do, 368
rede do, 368
septos d0, 368
túnica albugínea do, 359, 363, 368
túnica vaginal do, 321
veias do, 379
Teto mesencefálico, imagem do, 151

Tibia, 497-498, 500-501, 507-508, 510, 513-514, 516-518
área intercondilar da, 500
anterior, 501
posterior, 501
área intercondilar posterior da, 500
côndilos
lateral, 481, 497, 500-501, 506
medial, 494, 496-497, 500-501
forames nutrícios da, 500
incisura fibular da, 500
linha oblíqua da, 500
maléolo medial da, 468, 500-501, 503-505, 507-508, 516-518, 531
margem anterior, 468, 500-501
margem interóssea da, 500-501
margem medial da, 500
membrana interóssea, 501
radiografias da, 497, 531
superfície articular superior da, 495, 501
superfície lateral da, 500-501
superfície medial da, 500
tubérculo de Gerdy, 481, 494, 496, 500-501
tubérculos intercondilares da
lateral, 500-501
medial, 500-501
Timo, 208, 227-228, 239
área do pulmão para o, 196
Tonsila
do cerebelo, 114, 116
faríngea, 64, 66-68
imagem da, 151

lingual, 60, 64, 68, 80
palatina, 47, 56-57, 60, 64, 66, 68
Tonsila faríngea, 36, 38, 64, 66-68
imagem da, 151
Tonsila lingual, 60, 64, 68, 80
Tonsilas palatinas, 47, 56-57, 60, 64, 66, 68
Tórax
anatomia de superfície do, 178
estrutura óssea do, 183
nervos autônomos no, 206
seção coronal do coração e da parte ascendente da aorta, 214
secção transversal do
no nível de T3, 238
no nível de T7, 241
no nível do disco T3-4, 239
no nível do disco T4-5, 240
Tornozelo
bainhas tendíneas do, 516
flexão dorsal do, 469
flexão plantar do, 469
ligamento medial do, 501
ligamentos do, 514
radiografias do, 531
tendões do, 514
Toro do levantador, 66
Toro tubário, 36, 38, 66, 68
posterior, a abertura do, 36
Trabécula, 149
artéria da, 149
Trabécula fibrosa, 148

Trabécula septomarginal (banda moderadora), 217, 221-222

Trabéculas cárneas, 217

Trabéculas esplênicas, 282

Trago, 1, 95

Trapézio, 439

Trapézio, 439, 442-443, 445, 449, 454

radiografias do, 444

tubérculo do, 439, 441, 443

Trapezoide, 439, 442-443, 449

radiografias do, 444

Trato hipotalamohipofisial, 148

Trato iliopúbico, 255, 341, 343, 345

Trato iliotibial, 468, 477, 479, 481-482, 489, 492-495, 497, 501-503, 506-508

Trato olfatório, 39, 107-108, 115, 120

núcleo lateral, 120

Trato óptico, 108-109, 113, 115, 121, 140, 145

Trato supra-óptico hipofisial, 148

Trato tetospinal, 133

Trato túbero-hipofisial, 148

Tríade portal, 267, 271, 278, 281

seção transversal da, 325

Trígono

colateral, 112

da bexiga urinária, 344, 346, 348, 362-363

do hipoglosso, 116

do nervo vago, 116

habenular, 112, 116

olfatório, 120

Trígono (triângulo)

anal, 358

cervical, 175
posterior, 171, 185
da ausculta, 250
cisto-hepático (de Calot), 280, 284
clavipeitoral, 409
de ausculta, 241, 409
esternocostal, 187
inguinal (de Hesselbach), 249, 255
fáscia transversal no interior do, 255
lombar inferior (de Petit), 152, 250
músculo oblíquo interno no, 171
lombocostal, 192
suboccipital, 175
urogenital, 358
Trígono anal, 358
Trígono cisto-hepático (de Calot), 280, 284
Trígono clavipeitoral, 409
Trígono colateral, 112
Trígono da ausculta, 152, 241, 250
Trígono do nervo hipoglosso, 116
Trígono do nervo vago, 116
Trígono esternocostal, 187
Trígono fibroso
esquerdo, 219
direito, 219
Trígono habenular, 112, 116
Trígono inguinal (de Hesselbach), 249, 255
fáscia transversal no interior do, 255
Trígono lombar inferior (de Petit), 152, 250
músculo oblíquo interno do abdome no, 171

Trígono lombocostal, 192, 258

Trígono olfatório, 120

Trígono suboccipital, 175

Trígono urogenital, 358

Trocânter do fêmur

maior, 152, 243, 330, 396-397, 468, 474-476, 479-480, 483, 489-490, 530

radiografia do, 331

menor, 243, 258, 330, 474-476, 530

radiografia do, 331

Tróclea, 86, 405-406, 422

do tálus, 512, 531

fibular, 512-513

radiografias da, 423

Tronco braquiocefálico, 33, 76-78, 137, 139, 187, 190, 203, 208-211, 214, 229, 233, 238

Tronco celíaco, 192, 226, 229, 233, 259, 264, 268, 271, 281, 283-284, 286-287, 300, 303, 307-308, 310, 321, 388

arteriografia do, 285

imagens axiais de CT do, 322

seção transversal do, 325-326

Tronco comum, 46, 73

Tronco costocervical, 33, 137, 139, 170

Tronco do nervo espinal, 254

Tronco encefálico

corte sagital mediano do, 116

núcleos dos nervos cranianos no, 117-118

vista posterior do, 116

Tronco inferolateral, 138

Tronco intestinal linfático, 295

Tronco jugular, 74

direito, 295

Tronco linfático broncomediastinal, 205

Tronco linfático intestinal, 295

Tronco linfático subclávio, 205

Tronco lombar

direito, 261

esquerdo, 261

Tronco meningo-hipofisário, 102, 138

ramos do seio cavernoso do, 102

ramos meníngeos do, 102

ramos tentoriais do, 102, 138

Tronco pulmonar, 203, 209-210, 212, 217, 221-222, 226, 237, 240

bifurcação do, 214

Tronco simpático, 26, 42, 53, 71-73, 126, 134-135, 188, 192, 206-207, 227-228, 236, 254, 258, 262, 303-304, 306, 317, 341, 345, 388, 390, 393-395, 485-486

cervical, 132

direito, 191, 297, 307, 319, 390

esquerdo, 191, 213, 297, 307, 319

lombar, 302

seção transversal do, 328

gânglio do, 304, 318, 387, 392-393

nono torácica, 300

primeira torácico, 133

sexto torácica, 300

na região lombossacral e coccígea, 484

sacral, 302

Tronco simpático cervical, 132, 236

Tronco simpático torácico, 236

Tronco subclávio, 74

direito, 261, 295

esquerdo, 295

Tronco tireocervical, 32-34, 71-72, 76-78, 137, 139, 229, 233, 414

direito, 170

esquerdo, 170
Tronco vagal, 258, 297
anterior, 127, 206, 229, 236, 298-302, 306-307, 317, 319, 388
ramo celíaco do, 127, 298-299, 301
ramo vagal do plexo hepático do, 127, 298-299, 302, 306
ramos gástricos do, 127, 298
posterior, 236, 299-302, 306-307, 317, 319, 388
ramo celíaca do, 127, 298-301, 388
ramos gástricos do, 299
Troncos intestinais, 261
Troncos linfáticos lombares, 316
Troncos lombossacrais, 262, 317, 388, 483-486, 525-526
Tuba auditiva (de Eustáquio), 94-96, 98, 100, 127
abertura da, 36
abertura na faringe da, 64, 66, 68, 126
parte cartilaginosa da, 42, 49, 57, 65, 67-68, 100
lâmina lateral, 100
lâmina medial, 100
sulco para a, 10
Tuba uterina (trompa de Falópio), 340-342, 350-352, 367, 378, 390, 393
ampola da, 352-353
fímbrias da, 352-353
infecção da, 353
infundíbulo da, 352-353
istmo da, 352
óstio abdominal da, 352
parte uterina da, 352
pregas da, 352
Túber cinéreo, 107-108, 115
eminência mediana do, 148

Túber isquiático, 158, 243, 330, 333-334, 337, 339, 355-356, 358-361, 370, 373, 473-475, 482, 489-490, 530

medições do, 332

Tubérculo anal, 366

Tubérculo articular, 6, 10, 49

inferior, 18

Tubérculo auricular (de Darwin), 95

Tubérculo carótico ((de Chassaignac)), 21-22

Tubérculo conoide, 404

Tubérculo corniculado, 66-67, 80

Tubérculo cuneiforme, 66-67, 80, 115-116

Tubérculo de Gerdy, 481, 494, 496, 500-501

Tubérculo do adutor do fêmur, 476, 488, 496

Tubérculo dorsal (de Lister), 425, 439

Tubérculo faríngeo, 10, 38, 64-65, 67-68

parte basilar do, 22

Tubérculo genital

área da glande do, 366

cordão epitelial do, 366

orifício anal do, 366

parte lateral do, 366

prega urogenital do, 366

tubérculo anal do, 366

Tubérculo grácil, 115-116

Tubérculo Ilíaco, 333-334

Tubérculo infraglenoidal, 405-406

Tubérculo olfatório, 120

Tubérculo púbico, 242-243, 246-247, 256, 258, 329-330, 333-334, 338-339, 355, 360, 473, 479-480

Tubérculo quadrado, 476

Tubérculo sublime, 422

Tubérculo supraglenoidal, 405

Tubérculo trigeminal, 116

Tuberosidade da tíbia, 468, 479-480, 493-496, 498, 500-501, 506-507

Tuberosidade da ulna, 417, 422, 425

Tuberosidade do calcâneo, 468, 503-504

Tuberosidade do deltoide, 405-406

Tuberosidade do rádio, 417, 422, 425

radiografia da, 423

Tuberosidade Ilíaca, 330, 473

Tuberosidade sacral, 157

Túbulo mesonéfrico vestigial, 368

Túbulos dentinários, 63

Túbulos mesonéfricos, 367

Túbulos seminíferos, 368

Túnica albugínea, 359, 363, 368

Túnica conjuntiva da pálpebra, 83, 85

inferior, 83

superior, 83

Túnica conjuntiva do bulbo do olho, 83, 85, 89-90, 92

Túnica dartos, 245, 344, 358-360, 365, 368, 373, 383

Túnica mucosa do esôfago, 69, 232

Túnica vaginal

cavidade da, 364

lâmina parietal da, 365, 368

lâmina visceral da, 365, 368

testículo, 321

U

Ulna, 422, 426-429, 431, 436-439, 441-442, 452

corda oblíqua da, 425

face anterior da, 425

incisura radial da, 422, 425
radiografias do, 423
incisura troclear da, 425
margem anterior da, 425
margem interóssea da, 425
membrana interóssea, 425, 429
olécrano da, 398, 418, 422, 425, 427, 430-431, 465
radiografias do, 423
processo coronoide da, 422, 425, 429
radiografias do, 423
processo estiloide da, 425, 439
radiografias do, 444
Umbigo, 242, 249, 292, 329
imagens sagitais de CT do, 375
Umbigo da membrana timpânica, 95, 98
Úmero, 419, 421, 429
cabeça do, 405-407, 467
capítulo do, 405, 422-423
colo anatômico do, 405-407
colo cirúrgico do, 238, 405-407, 467
crista supra-epicondilar lateral, 405-406
crista supra-epicondilar medial, 405-406, 422
diáfise do, 238-240
epicôndilos do
lateral, 405-406, 417-418, 422-424, 426, 428-429, 431, 434, 466
medial, 405-406, 417-419, 422-424, 426-434, 464-465
fossa coronoide do, 405, 422
fossa do olecrano, 406, 422-423
fossa radial do, 405
radiografia anteroposterior do, 407

sulco do nervo ulnar, 406, 422
sulco intertubercular do, 405
sulco radial do, 406
tróclea do, 405-406, 422-423
tubérculo maior do, 405-407, 413, 417, 467
crista do, 405
tubérculo menor do, 405-407, 417
crista do, 405
tuberosidade do deltoide do, 405-406
vista anterior do, 405
vista posterior do, 406
Unco, 107-108, 120
Úraco, 249, 256-257, 268, 321, 341, 343-344, 346, 355, 378
mediano, 346
Ureteres, 249, 257, 260, 265, 268, 297, 308, 311, 313-314, 340-346, 350, 352, 362, 369-370, 378-382, 388, 390, 395
artérias dos, 314
direito, 313, 353
esquerdo, 313
seção transversal dos, 328
inervação dos, 395
nervos autônomos dos, 317-318
no abdome e na pelve, 313
no sexo feminino, 313
no sexo masculino, 313
retroperitoneal, 313
Uretra, 258, 335-337, 339-340, 346, 348, 351, 356, 359, 361-363, 367, 396
crescimento da, 347
extensões musculofasciais para a, 337
hiato da, 338
parte esponjosa da, 363

porção bulbar da, 349
parte membranácea da, 363
parte prostática da, 348, 363
porção bulbar da parte esponjosa da, 363
seção transversal da, 397
soalho da, 363
teto da, 363
Uretra, parte esponjosa, 363
porção bulbar da, 348
Uretra, parte prostática, 348, 363
Útero, 341, 346, 350, 367, 369, 378, 390, 393
anexos do, 352
artérias do, 382
colo do, 340, 342-343, 350, 352
corpo do, 340, 342, 352
crescimento do, 349
estruturas de sustentação do, 350
fundo do, 340, 342, 346, 352
imagens sagitais de CT do, 375
histerossalpingografia, 353
istmo do, 352
ligamento redondo do, 260, 340-342, 350-351, 353, 355, 367, 378, 382
parte terminal do, 350
ligamentos fasciais do, 351
veias do, 382
Utrículo, 94, 97-98, 125
Utrículo prostático, 362-363, 367
Úvula, 56, 66-68
da bexiga urinária, 348, 362-363
da parte inferior do verme, 114, 116

V

Vagina, 335-337, 340, 346, 350, 352, 356, 367, 369, 373, 378, 393
crescimento da, 347
estruturas de sustentação da, 350
extensões musculofasciais para a, 337
imagens sagitais de CT da, 375
parte horizontal da, 351
parte vertical da, 351
seção transversal da, 397
vestíbulo da, 350, 354, 367
Valécula, 60, 68
Valva atrioventricular direita (tricúspide), 210, 213-214, 219-221, 241
anel fibroso direito da, 219, 222
cúspide septal da, 213, 217, 219-221
válvula anterior da, 213, 217, 219-221
válvula posterior da, 213, 217, 219-221
Valva atrioventricular esquerda (mitral), 210, 213-214, 218-222
anel fibroso esquerdo da, 219
folheto da, 241
válvula anterior da, 213, 218-221
válvula comissural da, 219-220
válvula posterior da, 213, 218-221
Valva da aorta, 210, 214, 218-222
válvula semilunar direita, 218-222
válvula semilunar esquerda, 218-222
válvula semilunar posterior, 218-222
Valva do tronco pulmonar, 217, 219, 222
válvula semilunar anterior da, 217, 219
válvula semilunar esquerda da, 217, 219
válvula semilunar direita da, 217, 219

Valvas do coração, 219-220
atrioventricular direita, 210, 213-214, 217, 219-222, 241
atrioventricular esquerda, 210, 213-214, 218-222, 241
da aorta, 210, 214, 218-222
do tronco pulmonar, 217, 219, 222
pulmonar, 210
Válvulas anais, 371
Vasos
do corpo ciliar, 92
do pescoço, 32-33
dos dentes, 63
inervação dos, 225
Vasos coletores apicais, 75
Vasos coletores basais, 75
Vasos coletores centrais, 75
Vasos coletores marginais, 75
Vasos conjuntivais, 92
Vasos de grande calibre
no local de reflexão do pericárdio, 209
do mediastino superior, 203
Vasos esfenopalatinos, na fossa incisiva, 12
Vasos hipotalâmicos, 149
Vasos intercostais, 179
Vasos linfáticos
da bexiga urinária, 316
da cabeça e do pescoço, 74
da faringe e da língua, 75
da genitália
feminina, 384
masculina, 386

da glândula mamária, 181
da medula renal, 316
da pelve
feminina, 384
masculina, 386
do córtex renal, 316
do esôfago, 235
do estômago, 293
do intestino delgado, 295
do intestino grosso, 296
do membro inferior, 472
do membro superior, 403
do pâncreas, 294
do períneo, no sexo feminino, 385
do pulmão, 205
dos rins, 316
parede posterior do abdome, 261
Vasos linfáticos corticais, 316
Vasos linfáticos Interlobares, 205
Vasos linfáticos medulares, 316
Vasos linfáticos perineais, 296
Vasos meníngeos
anterior, sulco dos, 11
sulco para o posterior, 11
médio, 12
sulcos dos, 11
sulcos dos ramos dos, 8-9
Vasos nasopalatinos, sulco para, 38
Vasos palatinos, 12
Vasos pericardiacofrênicos, 212

Veia(s) *Veja* também as veias específicas
da coluna vertebral, 169-170
da face, 3
da fossa posterior do crânio, 145
da íris, 93
da medula espinal, 169
da órbita e das pálpebras, 87
da parede do abdome
anterior, 252
posterior, 260
da parede interna do tórax, 189
da pelve, do sexo masculino, 381
da região do períneo, 382
masculino, 383
das glândulas suprarrenais, 320
das regiões da boca e da faringe, 73
do baço, 289
do canal anal, sexo feminino, 377
do encefálo
profundas, 146
do couro cabeludo, 3
do duodeno, 289
do esôfago, 234
do estômago, 289
do hipotálamo e da hipófise, 149
do intestino delgado, 290
do intestino grosso, 291
do olho, intrínsecas, 92
do pâncreas, 289
do reto, do sexo feminino, 377

do testículo, 379
do útero, 382
dos órgãos pélvicos, do sexo feminino, 378
subependimárias, 147
Veia acompanhante do nervo hipoglosso, 47, 59, 73
Veia alveolar
inferior, 47, 73
posterior superior, 73
Veia anastomótica
inferior (de Labbé), 103, 146
Veia anastomótica superior (de Trolard), 103
Veia angular, 3, 73, 87
Veia apendicular, 291-292
Veia auricular, posterior, 3, 32, 73
Veia axilar, 186, 195, 214, 252, 403, 412
tributárias intercostais da, 252
Veia ázigo, 189, 191, 203-204, 206, 213, 227, 229, 234, 237, 239-241
secção transversal da, 324
sulco do pulmão para a, 196
Veia basilar (deRosenthal), 145-147
Veia basílica, 398, 401-403, 415, 421, 436, 455
mediana, 402
Veia braquial, circunflexa posterior, ramos superficiais da, 401
Veia braquiocefálica, 73, 76, 187, 205
direita, 77, 170, 189, 203, 208-209, 227, 234, 238
esquerda, 77, 170, 189, 203, 208-209, 214, 227-229, 234, 238
sulco de pulmão da, 196
Veia cardiac magna, 215
Veia cava, 380
inferior, 176, 203, 206, 211-212, 214, 217-218, 220, 222, 226-227, 229, 234, 237, 260, 266-268, 271, 277, 281, 286, 289, 308-310, 315, 320, 341, 345, 376, 378-379, 381, 390

imagens axiais de CT da, 322-323
seção transversal da, 324-328
sulco do pulmão para, 196
sulco para, 277
válvula da veia cava inferior (de Eustáquio), 217
superior, 76-77, 190, 203, 208-214, 217, 221-222, 226-227, 234, 237, 239-241
sulco do pulmão a, 196
Veia cecal
anterior, 291-292
posterior, 291-292
Veia cefálica, 178, 185-186, 214, 252, 398, 401-403, 409, 412, 415, 421, 436, 455
acessória, 401-402
mediana, 402
Veia central, 278-279
Veia cerebelar
pré-central, 145
superior, 145
Veia cerebelar pré-central, 145
Veia cerebral magna (de Galeno), 104-105, 107, 116, 145-147
imagem da, 150
Veia cerebral superficial média (de Labbé), 103, 146
Veia cervical, profunda
direita, 170
esquerda, 170
Veia ciliar, anterior, 90, 92-93
veias que drenam para as, 93
Veia circunflexa da escápula, sulco para a, 406
Veia cólica
esquerda, 291-292
média, 281, 290, 292

direita, 290-292
Veia comunicante, 31, 170
Veia conjuntival, posterior, 93
Veia corióidea, superior, 146-147
Veia da retina, 92
central, 89, 92-93
Veia de distribuição, 279
Veia direta lateral, 146-147
Veia do antebraço, mediana, 401-402, 436
Veia do períneo, 383
Veia do sulco central
anterior, 169
posterior, 169
Veia do únco, 146
Veia do verme
inferior, 145
superior, 145, 147
Veia dorsal
do clitóris, profunda, 335-337, 340, 343, 346, 357
do corpo caloso, 145, 147
do pênis
profunda, 245, 339, 344, 359, 361, 379, 381
superficial, 245, 252, 329, 359, 381
Veia emissária mastóidea, 3
no forame mastóideo, 12
Veia emissária parietal, 3
Veia episcleral, 92-93
segmento da, 93
Veia espinal
anterior, 145, 169

posterior, 145, 169
Veia esplênica, 234, 267-268, 282, 287, 289-292, 320-321
imagens axiais de CT da, 322-323
seção transversal da, 325-326
Veia etmoidal
anterior, 13
posterior, 13
Veia facial, 3, 31-32, 42, 46-47, 59, 73, 87
comum, 3, 32
profunda, 3, 73, 87
transversa, 3, 73
tronco comum para a, 46, 59, 73
Veia femoral, 246-247, 252, 256, 260, 358, 379, 385, 396-397, 470, 472, 480, 487-488, 492, 530
abertura para a, 258
na bainha femoral, 257
Veia femoral profunda, 492
Veia frontal, 3
Veia gastromental (gastroepiplóica), 268, 282
direita, 234, 289, 291
esquerda, 234
Veia glútea, superior, 260, 291
Veia hemiázigo, 189, 191, 213, 234
acessória, 189, 204, 228, 234, 240
Veia hemiázigo acessória, 189, 204, 228, 234, 240
Veia ileal, 290-291
Veia ileocólica, 290-292
Veia ilíaca
circunflexa profunda, 249, 257, 260, 343
tributárias da, 252
circunflexa superficial, 242, 245, 252, 260, 329, 470, 487

comum, 260, 265, 379, 381, 390
externa, 249, 255-257, 260, 273, 291, 340-345, 350, 353, 370, 377, 379, 381, 488
interna, 260, 343, 377, 379, 381
Veia iliolombar, 260
Veia infraorbital, 3, 73
Veia intermédia do antebraço, 398, 401, 403
Veia intervertebral, 169
Veia intraculminar do cerebelo, 145
Veia jejunal, 290-291
Veia jugular
anterior, 31, 73, 76
interna, 3, 26-28, 30-31, 33-34, 42, 46-47, 55, 59, 73, 75-78, 94, 96, 99, 129, 182, 186-187, 195, 208, 229, 234
bulbo inferior da, 77, 170
bulbo superior da, 170
direita, 203
esquerda, 209, 214
imagens da, 150
na fossa jugular, 12
externa, 3, 31-32, 46, 73, 76, 195, 203, 208, 214, 234
Veia jugular externa, 1
Veia labial
inferior, 73
superior, 73
Veia laríngea, superior, 73
forame para a, 80
tributária interna da, 69
Veialingual, 3, 59, 73
dorsal, 59, 73
profunda, 56
tronco comum para a, 46, 59, 73

veia comunicante da, 47
Veia medular
ântero-mediana, 145
segmentar, 169
anterior, 169
posterior, 169
Veia meníngea, média, 13, 101, 103
Veia mentual, 73
Veia mesentérica
inferior, 234, 264, 281, 289, 291-292, 294, 377
superior, 176, 234, 268, 271-272, 281, 287, 289-292, 294, 315
seção transversal da, 326-328
Veia muscular, 92
Veia musculofrênica, 186-187, 252
Veia nasal
dorsal, 3
externa, 73
Veia nasofrontal, 3, 73, 87
Veia oblíqua do átrio esquerdo, 211
Veia obturatória, 249, 255, 260, 291, 377, 396
acessória, 255, 257
direita, 381
Veia occipital, 3, 73
interna, 147
Veia oftálmica
inferior, 93
superior, 13, 73, 85, 87, 93, 105
Veia palatina, 73
externa, 73
Veia pancreaticoduodenal

inferior anterior, 289, 291-292
inferior posterior, 289, 291
superior anterior, 289, 291-292
superior posterior, 289, 292
Veia parietal, 3
Veia pericardiacofrênica, 187, 203, 208-209, 213, 227
direita, 191
esquerda, 191, 228
Veia petrosa, 105, 145
Veia pontomesencefálica anterior, 145
Veia poplítea, 472, 482, 489, 492, 503-504
Veia porta, 278
hepática, 214, 226, 234, 267, 271-272, 277-278, 281, 283-284, 289-291, 294, 321
tributárias da, 292
hipofisária curta, 149
hipofisária longa, 141, 149
imagens axiais de CT da, 322-323
ramos da, 279
seção transversal da, 325
Veia porta do fígado, 214, 226, 234, 267, 271-272, 277-278, 281, 283-284, 289-291, 294, 321
tributárias da, 292
Veia pré-culminar, 145
Veia pré-pilórica, 289, 291
Veia pudenda, 370
externa, 252, 260
profunda, 379, 487
superficial, 245, 379, 470, 487
interna, 260, 291, 377, 383, 396-397
Veia radicular segmentar, 169
anterior, 169

posterior, 169
Veia renal, 311, 314, 321, 378-379
direita, 234, 260, 308, 310
imagens axiais de CT da, 323
seção transversal da, 327
esquerda, 234, 260, 308, 310, 315, 320
imagens axiais de CT da, 323
seção transversal da, 327
in situ, 310
Veia retal
inferior, 292, 377
direita, 291
médio, 260, 291-292, 377
direita, 291
superior, 268, 291-292, 377
Veia retromandibular, 3, 31-32, 42, 46-47, 59, 87
ramo anterior da, 32, 46, 73
tronco comum para o, 46, 73
ramo posterior, 32, 46, 73
tronco comum para a, 59
Veia retrotonsillar
da cisterna de cerebelobulbar, 145
superior, 145
Veia sacral
lateral, 260
mediana, 260, 291, 342, 378, 381
Veia safena, 487
acessória, 470-471
magna, 245-246, 252, 260, 358, 397, 468, 470-472, 492, 510
parva, 468, 470-472, 489, 503, 510

Veia sigmóidea, 268, 291-292, 377

Veia subclávia, 30, 32-33, 73, 76, 186-187, 195, 205, 208-209, 229, 234, 252, 413, 415

direita, 77, 170, 203, 227

esquerda, 77, 170, 203, 228

Veia subcostal, 260

Veia sublingual, 46, 59

Veia sublobular, 278-279

Veia submental, 31, 73

Veia supraescapular, 467

Veia supraorbital, 3, 73, 87

Veia suprarrenal, 320

direita, 310

esquerda, 234, 260, 310

inferior, direita, 260

Veia supratroclear, 3, 73, 87

Veia talamoestriada

inferior, 145, 147

parte posterior, 147

superior, 109, 112, 146-147

Veiatemporal

média, 3, 101

profunda, 101

superficial, 46, 73, 101

ramo frontal da, 3, 101

ramo parietal da, 3, 101

tributária da, 103

Veia tibial

anterior, 510

posterior, 503-504, 510

Veia tireóidea

inferior, 31, 73, 76-78, 195, 208, 234
média, 31, 73, 76, 78
superior, 31, 73, 76, 78, 82
Veia torácica
interna, 77, 186-187, 189, 195, 209, 213, 239-241
esquerda, 191
ramo perfurante da, 187
tributários perfurantes da, 252
lateral, 252
Veia tóraco-acromial, ramos acromiais, 401
Veia tóraco-epigástrica, 245, 252
Veia umbilical, 226, 269
Veia uterina, 260, 342, 350, 352, 382
ramos ovarianos da, 353
superior, 377
Veia vaginal, 377
Veia vertebral, 234
acessória, 170
anterior, 170
direita, 170
esquerda, 170
Veia vesical superior, 260, 377
Veia zigomaticofacial, 3
Veia zigomaticotemporal, 3
Veias acompanhantes, 59, 447
Veias braquiais, 415, 421
Veias brônquicas, 204
direito, 204
esquerda, 204
Veias cardíacas, 215

anterior, 215
magna, 215
média, 211, 215
mínimas, 215
Veias cerebrais, 101
anterior, 145-146
inferior, 103, 105, 146
interna, 101, 109, 112, 145-147
imagem das, 150
magna (de Galeno), 104-105, 107, 116, 145-147
imagem das, 150
média
profunda, 101, 145-147
superficial, 101, 103, 105, 146
superficial, 103
superior, 103
abertura do, 102
Veias coróideas, superior, 101
Veias cremastéricas, 256, 379
Veias da ponte
lateral, 145
transversal, 145
Veias digitais dorsais, 402, 470
Veias digitais palmares, 402
Veias diplóicas, 101, 103
frontal, 101
occipital, 101
temporal
anterior, 101
posterior, 101

Veias do hemisfério cerebelar, inferiores, 145
Veias em ponte, 101, 103-104, 110
imagem das, 150
Veias emissárias, 13, 73, 101, 103
condilares, 170
forame parietal para as, 9
mastóideas, 3, 101, 170
no forame mastóideo, 12
occipitais, 101
para o seio sagital superior, 13
parietais, 3, 101
Veias epigástricas
inferior, 245, 247, 249, 252, 255-257, 260, 268, 341, 345, 378-379, 381
ramo púbico da, 255
seção transversal da, 328
superficial, 186, 242, 245, 252, 260, 329, 470, 487
superior, 187, 189, 247, 252
Veias escrotais, anteriores, 252
Veias esofágicas, 292
Veias estreladas, 311
Veias fibulares, 510
Veias frênicas, inferiores, 260, 310
Veias gástricas
curtas, 234, 268, 282, 289, 292
direita, 234, 289-290, 292
esquerda, 234, 289-292
tributárias esofágicas das, 289
Veias hepáticas, 226, 234, 260, 268, 277-278
Veias hipofisárias, eferentes, 141, 149
Veias Intercapitulares, 402

Veias intercostais
anteriores, 187, 189
internas, 252
posteriores, 189, 227-228, 234
superiores
direitas, 189, 227, 234
esquerdas, 228, 234
tributárias colaterais, 187
tributárias para a veia axilar, 252
Veias lombares, 310
ascendente, 260, 310
direita, 260
Veias maxilares, 73, 87
Veias mesencefálicas
lateral, 145
posterior, 147
Veias metacarpais dorsais, 455
Veias metatarsais dorsais, 470
Veias omentais (epiplóicas), 234
Veias ováricas, 260, 313, 341-343, 378, 382
ramos tubários das, 382
Veias pancreáticas, 289, 291
magna, 289
Veias paraumbilicais, 249, 292
no ligamento redondo do fígado, 252
tributárias, 252
Veias perfurantes, 401-402
anterior, 189
Veias porto-hipofisárias
curtas, 149

longas, 141, 149
plexo primário das, 149
plexo secundário das, 149
Veias púbicas, 260
Veias pulmonares, 202
direita, 203, 212, 218, 222, 226-227
esquerda, 203, 212, 218, 221, 226, 228
inferior
direita, 196, 211, 213, 217, 241
esquerda, 196, 211, 213
septo das, 202
superior
direita, 196, 209, 211, 217, 221
esquerda, 196, 209, 211, 218
Veias retais, 290
Veias retas, 290
Veias superficiais
do antebraço, 402
do braço, 401
do membro inferior, 470-471
do ombro, 401
lateral, 359
Veias talâmicas superior, 147
Veias testiculares, 255-257, 260, 268, 313, 345, 379
direita, 291, 310
esquerda, 291, 308, 310
no funículo espermático, 379
seção transversal das, 328
Veias ventriculares
hipocampais, 147

inferior, 147
Veias vorticosas, 87, 92-93
tributárias anteriores das, 93
bulbo das, 93
tributárias posteriores das, 93
tributárias supra-corióideas formando as, 93
Ventrículos (do coração), 221
direito, 209, 211-214, 217, 221, 237, 241
esquerda, 209-214, 216, 218, 221, 237, 241
ramos da artéria coronária direita, contornando o, 216
veia posterior do, 215
Ventrículos (encefálicos), 109
aderência intertalâmica do, 109
forame interventricular (de Monro), 109-110
imagem do, 151
lateral, 109, 111, 113, 140, 147
corno (anterior) frontal do, 109
corno occipital (posterior) dos, 109-113, 144, 147
cornos temporais (inferiores) dos, 109, 112-113, 147
imagem do, 151
parte central do, 109
plexo corioide do, 101, 109-111, 140, 144, 146
veia lateral dos, 147
veia medial dos, 147
plexo corioide do, 107, 109-110, 144
quarto, 109, 116, 144, 147
abertura lateral esquerda, 109
abertura mediana do, 109, 147
aberturas laterais do, 147
cerebelo e o, 114, 116

fossa romboide do, 115
imagem do, 151
plexo corioide do, 107, 110, 115-116, 145
ramo corioide para o, 144
recesso lateral esquerda, 109, 116
tênias do, 116
veia do recesso lateral do, 145
recesso infundibular do, 109
recesso pineal do, 109
recesso supra-óptico do, 109
recesso suprapineal do, 109
tálamo e, 107, 112, 116
tela de corioide do, 109, 112, 146
terceiro, 109, 111-112, 116, 147
Vênula
artéria do verme, inferior, 144
macular
inferior, 92
superior, 92
retina nasal
inferior, 92
superior, 92
retina temporal
inferior, 92
superior, 92
Vênula macular
inferior, 92
superior, 92
Vênulas da retina
nasal

inferior, 92
superior, 92
temporal
inferior, 92
superior, 92
Vênulas de entrada (veia porta), 279
células ciliadas internas, 98
Verme
folha do, 114, 116
inferior
nódulo do, 114, 116
pirâmide do, 114, 116
túber do, 114, 116
úvula do, 114, 116
língula do, 114, 116
superior, 114
cúlmen do, 114, 116
declive do, 114, 116
lóbulo central do, 114, 116
Vértebras, relação com as raízes nervosas, 161
Vértebras cervicais
anel fibroso das, 21
artérias das, 167
articulações uncovertebrais, 21
C1 *See* (Atlas (C1))
C2 *See* (Áxis (C2))
C3, 15, 19
corpo vertebral de, 20
faceta articular inferior para, 19-20
forame intervertebral para, 21

forame transversário de, 20
forame vertebral de, 20
lamela costal, 20
lâmina de, 20
pedículo de, 20
processo articular inferior para, 21
processo espinhoso bífido, 20
processo transverso de, 20, 30
relação com os nervos espinhais, 161
vista inferior, 20
C4, 19
corpo de, 20
faceta articular inferior de, 20
faceta articular superior de, 20
forame transversário de, 20
lâmina de, 20
processo articular inferior de, 20
processo articular superior de, 30-21
processo espinhoso de, 20
processo transverso de, 20
relação com os nervos espinhais, 161
sulco do nervo espinhal de, 20
superfície articular de, 20
unco do corpo vertebral, 20
vista anterior de, 20
vista superior de, 20
C5, relação com os nervos espinhais, 161
C6
relação com os nervos espinhais, 161
tubérculo anterior de, 22

C7, 15, 26, 160
corpo de, 20
espícula óssea de, 20
forame transversário de, 20
forame vertebral de, 20
lamela costal de, 20
lâmina de, 20
pedículo de, 20
processo articular superior e faceta de, 20
processo espinhoso de, 20, 22, 152, 171-173, 409
processo transverso de, 20, 30
relação com os nervos espinhais, 161
superfície articular de, 20
únco do corpo vertebral de, 20
vista anterior de, 20, 153
vista lateral de, 153
vista posterior de, 153
corpos das, 20-21, 156
disco intervertebral, 21-22
núcleo pulposo do, 21
processo transverso de, 21
superior, 19
únco do corpo da vértebra de, 21
vista anterior das, 21
Vértebras lombares, 155, 243
artérias, 167
corpo de, 334
relação com o nervo espinhal, 161
vista posterior, 155
corpos das, 155, 159

L1, 160
corpo de, 158, 267
relação com o nervo espinhal, 161
L2
corpo de, 176
relação com o nervo espinhal, 161
vista superior, 155
L3
corpo de, 341, 345
relação com o nervo espinhal, 161
vista posterior, 155
L4
L5, 160
corpo de, 156, 158, 334
imagens sagitais de CT de, 375
radiografia de, 331
relação com o nervo espinhal, 161
processo espinhoso, seção transversal, 328
processos transversais das, 243, 330
radiografia das, 156
secção através das, 166
vértebras articuladas, vista lateral, 155
Vértebras sacrais
S1, radiografia de, 156
vista anterior de, 153
vista lateral de, 153
vista posterior de, 153
Vértebras torácicas, 154, 167, 227, 243
artérias das, 167
corpo das, 154, 166, 238, 241

radiografia das, 156
seção através das, 166
T1, 15, 22, 160
  faceta articular inferior para, 15
  processo espinhoso de, 194
  relação com o nervo espinal, 161
  vista anterior de, 153
  vista lateral de, 153
  vista posterior de, 153
T2, relação com o nervo espinal, 161
T3, relação com o nervo espinal, 161
T4, relação com o nervo espinal, 161
T5
  relação com o nervo espinal, 161
  vista anterior de, 153
  vista lateral, 153
  vista posterior, 153
T6
  relação com o nervo espinal, 161
  vista lateral, 154
  vista superior, 154
T7
  relação com o nervo espinal, 161
  vista posterior, 154
T8, 213
  relação com o nervo espinal, 161
  vista posterior, 154
T9
  relação com o nervo espinal, 161
  vista posterior, 154

T10
corpo de, 324
relação com o nervo espinal, 161
T11, relação com o nervo espinal, 161
T12, 160
processo espinhoso de, 152, 171-172, 174, 409
relação com o nervo espinal, 161
vista anterior, 153
vista lateral, 153-154
vista posterior, 153
Vesícula biliar, 127, 193, 263, 266, 269, 277-278, 280-281, 284
fundo da, imagens axiais de CT da, 323
imagens axiais de CT da, 322
inervação da, 163-164
seção transversal da, 325
Vestíbulo
bulbo do, 348, 350, 356-357, 382
artéria do, 350, 357, 382
da laringe, 82
da orelha, 94, 97-98
da vagina, 350, 354, 367
nasal, 36, 38, 42
Vestíbulo do nariz, 36, 38, 42
Véu medular
inferior, 107, 114, 116
superior, 107, 114-116
Via aérea intrapulmonar
esquema, 201
estrutura da, 201
subdivisões, da, 201

Via biliar, nervos autônomos da, 306
Via visual, 133
Vias aéreasintrapulmonares
esquema das, 201
estrutura das, 201
subdivisões das, 201
Vias de drenagem linfática, do pulmão, 205
Vias descendentes, 133
Vias reflexas autônomas, 304
da bexiga urinária e do ureter inferior, 395
de fígado e da via biliar, 306
do pâncreas, 307
dos órgãos genitais, 393-394
dos rins e da parte superior dos ureteres, 318
Vínculos curtos, 451
Vínculos longos, 451
Vínculos palmares, proximais, 398
Vísceras abdominais, 263
Vísceras pélvicas
femininas, 340, 342
masculinas, 344
nervos das
feminina, 390
masculina, 388
Vômer, 4, 10, 38, 42

Z

Zona macular, 121
Zona orbicular, 474, 530

Instruções para acesso on-line

Se você comprou um e-book da Elsevier, você adquiriu também, gratuitamente, o código de acesso a materiais complementares on-line em português e/ou inglês.

Para obter seu código de acesso, basta enviar um e-mail para *pin@elsevier.com.br*, informando:

- o seu nome,
- o ISBN deste livro: número de treze dígitos que está na página de copyright do livro, iniciado por 978-85-352-….
- o nome da loja em que adquiriu este e-book,
- o número do seu pedido.

Pronto! Você receberá um e-mail com o código de acesso e todas as informações sobre como ativá-lo.

Esse acesso é de uso exclusivo do comprador, limitando-se a um usuário por código de acesso. O compartilhamento de senha é rigorosamente proibido, e qualquer tentativa dessa natureza invalidará a senha. O acesso não pode ser compartilhado, revendido ou divulgado.

Se você está acessando a Biblioteca Digital E-volution da Elsevier, os materiais complementares em português, tais como: CDs e/ou DVDs ou recursos on-line, mencionados na capa ou dentro do livro estão disponíveis em **Recursos Extras** dentro da própria Biblioteca Digital. Não é necessário acessar nenhum site externo.

Os materiais complementares em inglês, eventualmente anunciados na capa ou dentro do livro estão disponíveis exclusivamente no e-book ou no livro impresso até o lançamento da próxima edição em inglês e/ou português, ou até que esta edição em inglês e/ou português não esteja mais disponível para venda pela Elsevier, o que ocorrer primeiro.

e·volution ELSEVIER

ELSEVIER